

Langman

Embriología médica

13.ª edición

T.W. Sadler

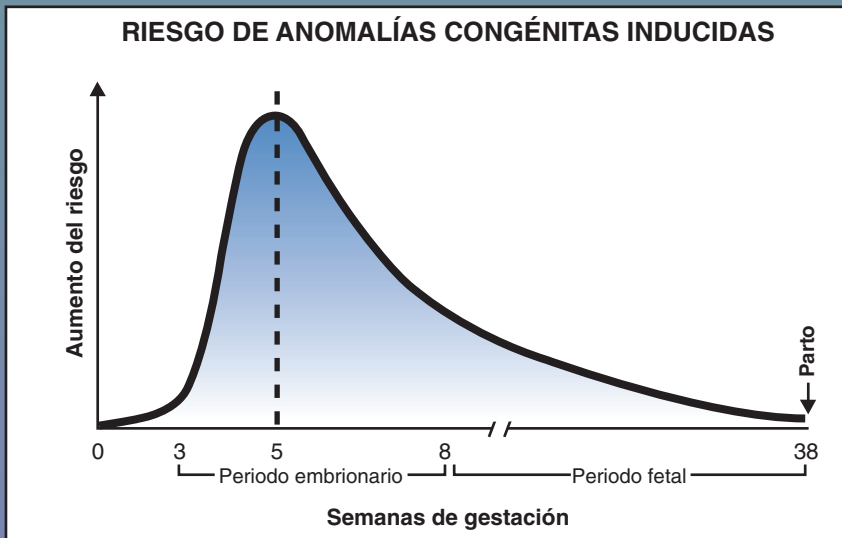
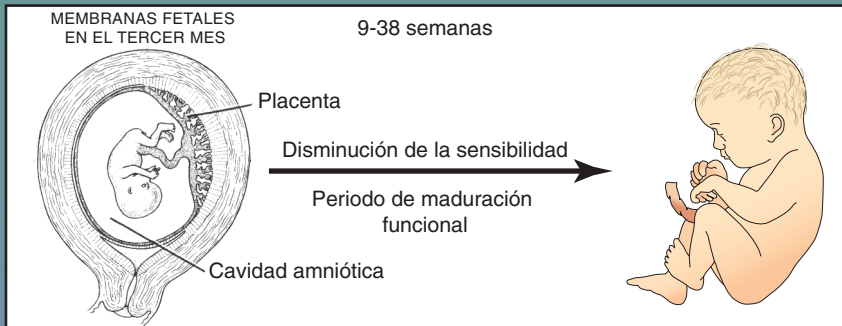
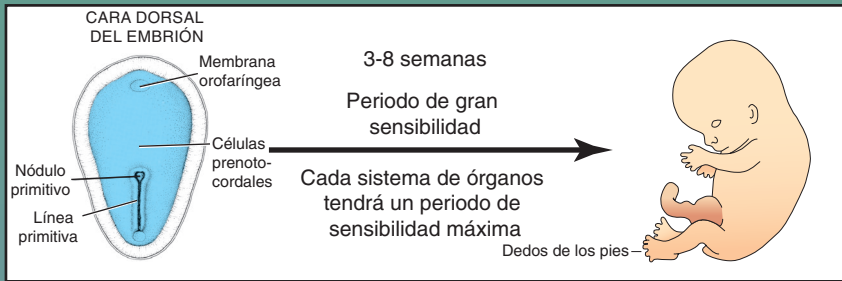
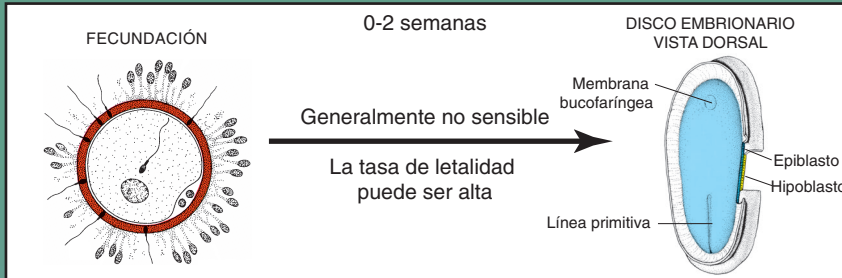
booksmedicos.org



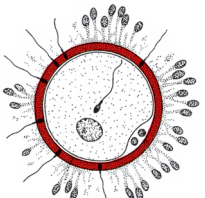
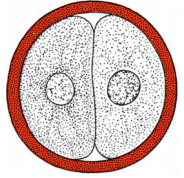
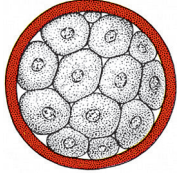

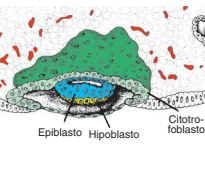
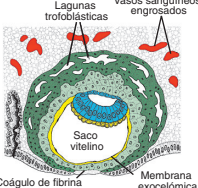

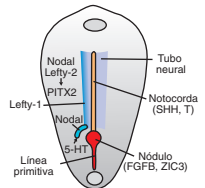
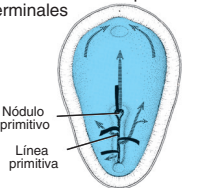
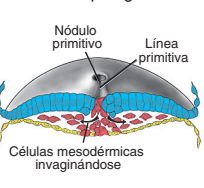
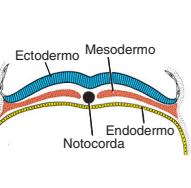
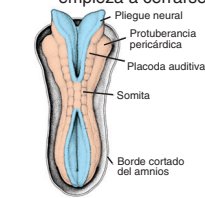
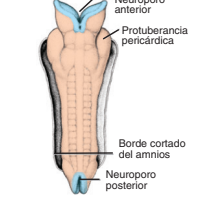
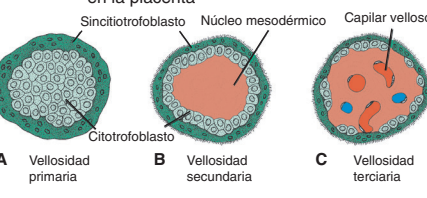
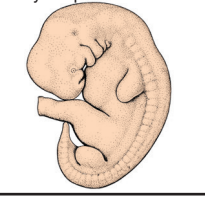
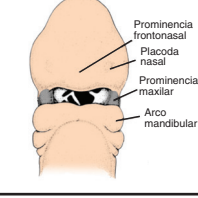
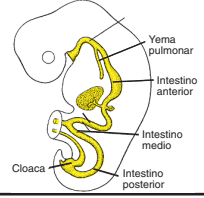
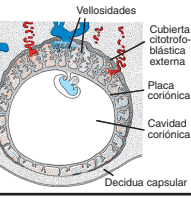
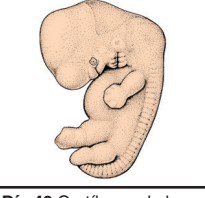
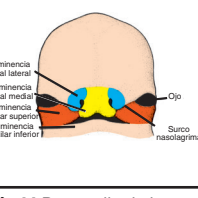
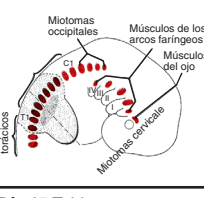
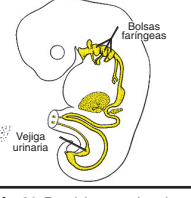
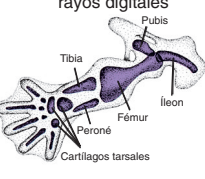
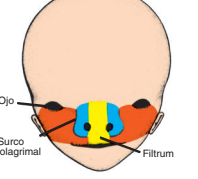
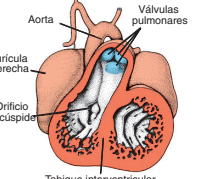
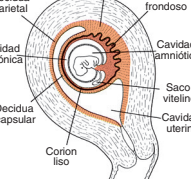
Wolters Kluwer

eBook
incluye libro
electrónico gratuito
¡EN ESPAÑOL!

Periodos de susceptibilidad a los teratógenos



Desarrollo embrionario día a día

<p>Día 1 Fecundación</p> 	<p>Día 2 Fase de dos células</p> 	<p>Día 3 Mórula</p> 	<p>Día 4 Blastocito incipiente</p> 
<p>Día 8 Implantación</p> 	<p>Día 9 Trofoblasto con lagunas</p> 	<p>Día 10-11 Embrión en el útero de 10 a 11 días después de la ovulación</p> 	
<p>Día 15 Establecimiento de la lateralidad</p> 	<p>Día 16 Gastrulación: formación de las capas germinales</p> 	<p>Día 17 El epiblasto forma las capas germinales</p> 	<p>Día 18 Disco embrionario trilaminar</p> 
<p>Día 22 El tubo neural empieza a cerrarse</p> 	<p>Día 23 Cierre del tubo neural</p> 	<p>Días 24-25 Continúa la formación de vellosidades en la placenta</p> 	
<p>Día 29 Yemas de los brazos y las piernas</p> 	<p>Día 30 Desarrollo de la cara</p> 	<p>Día 31 Desarrollo del intestino</p> 	<p>Día 32 Embrión en la cavidad coriónica</p> 
<p>Día 36 Hernia umbilical fisiológica</p> 	<p>Día 37 Desarrollo de la cara</p> 	<p>Día 38 Desarrollo del músculo</p> 	<p>Día 39 Derivados endodérmicos</p> 
<p>Día 43 Cartílagos de las extremidades y rayos digitales</p> 	<p>Día 44 Desarrollo de la cara</p> 	<p>Día 45 Tabique conotruncal y ventricular</p> 	<p>Día 46 Decidua parietal</p> 

Desarrollo embrionario día a día

<p>Día 5 Blastocito tardío</p> <p>Epitelio uterino Estroma uterino Células trofoblásticas Cavidad del blastocito Embrioblasto Masa celular externa o trofoblasto</p>	<p>Días 6-7 Acontecimientos de la primera semana de la fecundación a la implantación</p> <p>Periodo de la duplicación del ADN 30 h 3 días 4 días 4,5-5 días 5,5-6 días 12-24 h 1 Folículo preovulatorio 2 3 4 5 6 7 8 9 cuerpo lúteo Fimbria Miometrio Perimetrio endometrio</p>	<p>1a. semana del desarrollo</p>																							
<p>Día 12 Fecundación</p> <p>Saco vitelino Mesodermo extraembrionario</p>	<p>Día 13 Se inicia la circulación uteroplacentaria</p> <p>Vellosidades primarias Cavidad amniótica Saco vitelino Placa conónica Cavidad conónica</p>	<p>Día 14 Disco embrionario: vista dorsal</p> <p>Borde cortado del amnios Membrana bucofaringea Línea primitiva Hipoblasto Epiblasto Pared del saco vitelino</p>	<p>2a. semana del desarrollo</p>																						
<p>Día 19 Inducción del SNC</p> <p>Borde cortado del amnios Placa neural Nódulo primitivo Línea primitiva</p>	<p>Día 20 Neurulación: los pliegues neurales se elevan</p> <p>Pliegue neural Borde cortado del amnios Surco neural Somita Línea primitiva</p>	<p>Día 21 Sección transversal de la región de un somita</p> <p>Mesodermo intermedio Somita Cavidad corporal</p>	<p>3a. semana del desarrollo</p>																						
<p>Día 26 Arcos faríngeos presentes</p> <p>Neuroporo anterior Arcos faríngeos 1o. y 2o. Neuroporo posterior</p>	<p>Día 27</p> <table border="1"> <thead> <tr> <th>Edad aproximada (días)</th> <th>Número de somitas</th> </tr> </thead> <tbody> <tr><td>20</td><td>1-4</td></tr> <tr><td>21</td><td>4-7</td></tr> <tr><td>22</td><td>7-10</td></tr> <tr><td>23</td><td>10-13</td></tr> <tr><td>24</td><td>13-17</td></tr> <tr><td>25</td><td>17-20</td></tr> <tr><td>26</td><td>20-23</td></tr> <tr><td>27</td><td>23-26</td></tr> <tr><td>28</td><td>26-29</td></tr> <tr><td>30</td><td>34-35</td></tr> </tbody> </table>	Edad aproximada (días)	Número de somitas	20	1-4	21	4-7	22	7-10	23	10-13	24	13-17	25	17-20	26	20-23	27	23-26	28	26-29	30	34-35	<p>Día 28 Neurulación completada</p> <p>Placoda del cristalino Placoda auditiva Cresta de la extremidad</p>	<p>4a. semana del desarrollo</p>
Edad aproximada (días)	Número de somitas																								
20	1-4																								
21	4-7																								
22	7-10																								
23	10-13																								
24	13-17																								
25	17-20																								
26	20-23																								
27	23-26																								
28	26-29																								
30	34-35																								
<p>Día 33 Anillo umbilical</p> <p>amnios cavidad conónica Saco vitelino Pediculo de fijación</p>	<p>Día 34 Cúpula óptica y placoda del cristalino</p> <p>Prosencéfalo Placoda del cristalino Cúpula óptica</p>	<p>Día 35 Arcos y hendiduras branquiales</p> <p>Cartilago de Meckel Hendidura faríngea Arco mandibular Arco hioideo</p>	<p>5a. semana del desarrollo</p>																						
<p>Día 40 Embrión</p> <p>Montículos auriculares</p>	<p>Día 41 Formación del tabique auricular</p> <p>Tabique secundario Tabique primario AD AI VD VI Tabique interventricular</p>	<p>Día 42 Formación de los dedos</p> <p>Áreas de muerte celular</p>	<p>6a. semana del desarrollo</p>																						
<p>Día 47 Genitales externos</p> <p>Tubérculo genital Protuberancia genital Pliegue uretral Pliegue anal</p>	<p>Día 48 Prominencias faciales fusionadas</p> <p>Prominencia nasal lateral Prominencia nasal medial Prominencia maxilar superior Prominencia maxilar inferior Surco nasolabial</p>	<p>Día 49 Dedos presentes, formación de los párpados</p>	<p>7a. semana del desarrollo</p>																						

This page intentionally left blank.



Langman

Embriología médica

13.ª edición

T.W. Sadler, Ph.D.

Consultant, Birth Defects Prevention
Twin Bridges, Madison County, Montana
Adjunct Professor of Pediatrics
University of Utah
Visiting Professor of Embryology
East Tennessee State University
Quillen School of Medicine
Senior Scholar
Greenwood Genetics Center
Greenwood, South Carolina

ILUSTRACIONES POR COMPUTADORA

Susan L. Sadler-Redmond

MICROGRAFÍAS POR BARRIDO ELECTRÓNICO

Kathy Tosney

IMÁGENES POR ULTRASONOGRAFÍA

Jan Byrne y
Hytham Imseis

 Wolters Kluwer

Philadelphia • Baltimore • New York • London
Buenos Aires • Hong Kong • Sydney • Tokyo



Wolters Kluwer

Av. Carrilet, 3, 9.ª planta – Edificio D -Ciutat de la Justícia
08902 L'Hospitalet de Llobregat.
Barcelona (España)
Tel.: 93 344 47 18
Fax: 93 344 47 16
correo electrónico: lwespanol@wolterskluwer.com

Revisión científica:

Dr. Med. Norberto López Serna

Profesor y Jefe del Departamento de Embriología, Facultad de Medicina,
Universidad Autónoma de Nuevo León

Dra. Mónica Aburto

Jefa del Departamento de Embriología, UNAM

Dra. Angélica Arce

Coordinadora de Enseñanza, Embriología, UNAM

Traducción

José C. Pecina, PhD

Dirección editorial: Carlos Mendoza

Editor de desarrollo: Cristina Segura Flores

Gerente de mercadotecnia: Juan Carlos García

Cuidado de la edición: Alberto S. Fernández Molina

Se han adoptado las medidas oportunas para confirmar la exactitud de la información presentada y describir la práctica más aceptada. No obstante, los autores, los redactores y el editor no son responsables de los errores u omisiones del texto ni de las consecuencias que se deriven de la aplicación de la información que incluye, y no dan ninguna garantía, explícita o implícita, sobre la actualidad, integridad o exactitud del contenido de la publicación. Esta publicación contiene información general relacionada con tratamientos y asistencia médica que no debería utilizarse en pacientes individuales sin antes contar con el consejo de un profesional médico, ya que los tratamientos clínicos que se describen no pueden considerarse recomendaciones absolutas y universales.

El editor ha hecho todo lo posible para confirmar y respetar la procedencia del material que se reproduce en este libro y su *copyright*. En caso de error u omisión, se enmendará en cuanto sea posible. Algunos fármacos y productos sanitarios que se presentan en esta publicación sólo tienen la aprobación de la Food and Drug Administration (FDA) para un uso limitado al ámbito experimental. Compete al profesional sanitario averiguar la situación de cada fármaco o producto sanitario que pretenda utilizar en su práctica clínica, por lo que aconsejamos la consulta con las autoridades sanitarias competentes.

Derecho a la propiedad intelectual (C. P. Art. 270)

Se considera delito reproducir, plagiar, distribuir o comunicar públicamente, en todo o en parte, con ánimo de lucro y en perjuicio de terceros, una obra literaria, artística o científica o su transformación, interpretación o ejecución artística fijada en cualquier tipo de soporte o comunicada a través de cualquier medio, sin la autorización de los titulares de los correspondientes derechos de propiedad intelectual o de sus cesionarios.

Reservados todos los derechos.

Copyright de la edición en español © 2016 Wolters Kluwer

ISBN edición en español: 978-84-16353-48-4

Depósito legal: M-26307-2015

Edición española de la obra original en lengua inglesa *Langman's Medical Embryology* 13th edition de T. W. Sadler publicada por Wolters Kluwer.

Copyright © 2016 Wolters Kluwer.

Two Commerce Square

2001 Market Street

Philadelphia, PA 19103 USA

ISBN edición original: 978-1-4511-9164-6

Imagen de portada: Media Bakery

Maquetación: By Color Soluciones Gráficas

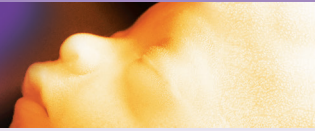Impresión: C&C Offset-China

Impreso en China

Dedicatoria

A todos y cada uno de los niños

*Un especial agradecimiento a los doctores David Weaver
y Roger Stevenson por toda su ayuda con el material clínico y por
haber proporcionado muchas de las figuras clínicas.*



A los estudiantes de medicina los afectará el embarazo, ya sea el de su madre (pues lo que pasa en el útero no necesariamente se queda allí) o el de otra persona. Al convertirse en profesionales de la salud, conocerán a mujeres en edad de procrear que posiblemente estén embarazadas, tal vez tengan sus propios hijos o una amiga esté por dar a luz. En cualquier caso, el embarazo y el parto son procesos importantes para todos, aunque a menudo el desenlace no sea afortunado: 50% de los embarazos terminan en aborto espontáneo. Más aún, tanto éste como la prematuridad son las principales causas de mortalidad infantil y discapacidad. Un aspecto positivo: las nuevas estrategias mejoran el resultado del embarazo y los profesionales de la salud contribuyen mucho al éxito de las técnicas modernas. Sin embargo, deben conocer los elementos básicos de la embriología para aplicarlos eficazmente. Sólo así contribuirán a que nazcan niños más saludables.

Para ofrecer esas ideas fundamentales y su importancia clínica, este libro conserva su innovador enfoque de combinar un texto sucinto con excelentes diagramas e ilustraciones clínicas. Recalca, además, la importancia clínica del tema por medio de numerosos ejemplos tomados de procesos embriológicos anormales. En esta nueva edición facilitamos el aprendizaje recurriendo a los siguientes mecanismos didácticos y los avances más recientes:

Organización del material. El libro está estructurado en dos partes. En la primera presentamos un resumen de las primeras etapas del desarrollo, desde la gametogénesis hasta el periodo embrionario. En esta sección incluimos también varios capítulos sobre el desarrollo de la placenta y del feto, sobre el diagnóstico prenatal y los defectos congénitos. La segunda parte contiene una descripción de los procesos fundamentales de la embriogénesis de los sistemas de órganos.

Consideraciones clínicas. En cada capítulo, además de explicar los procesos normales, se incluyen aspectos clínicos que aparecen en recuadros destacados. Este material tiene por objeto demostrar los aspectos clínicos de la embriología y la importancia de conocer los principales procesos del desarrollo: un primer paso para mejorar el resultado del parto y tener bebés más saludables. Las imágenes clínicas y el estudio de casos sirven para transmitir esta

información; en esta edición hemos aumentado y actualizado las ilustraciones.

Genética. Dada la creciente importancia de la genética y la biología molecular en la embriología y en el estudio de los defectos congénitos, se exponen los principios fundamentales de ambas disciplinas. El primer capítulo contiene una introducción a las vías moleculares, definiendo también los términos básicos de la genética y la biología molecular. Después, a lo largo del texto, se mencionan y explican las principales vías de señalización y los genes que regulan el desarrollo embrionario.

Numerosas ilustraciones. Se agregaron casi 100 ilustraciones nuevas para facilitar la comprensión del texto: dibujos de línea a todo color, micrografías electrónicas e imágenes clínicas. Se agregaron más fotografías a color de casos clínicos para mejorar la sección Consideraciones clínicas.

Resumen. Al final de los capítulos se presenta un resumen donde repasamos brevemente los puntos más relevantes, que se han descrito de modo exhaustivo en el capítulo. Los términos básicos se resaltan y definen en el resumen.

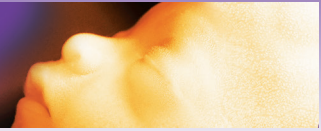Resolución de problemas. Los problemas relacionados con los elementos fundamentales de cada capítulo tienen por objeto ayudar al estudiante a evaluar su comprensión del tema. Las respuestas detalladas vienen en un apéndice al final del libro.

Glosario. Al final del libro se incluye un glosario de los términos clave que hemos ampliado de modo considerable.

Sitio web thePoint. Este sitio, destinado a estudiantes y profesores, da acceso en línea al texto íntegro del libro y sus figuras, a 25 imágenes exclusivas, así como a un banco interactivo de preguntas de tipo USMLE. El material didáctico para los profesores incluirá diapositivas PowerPoint sobre los temas fundamentales de la embriología y notas para las clases, ambos recursos en español.

Confío en que esta edición constituya un recurso excelente para aprender la embriología y su importancia clínica. Tanto el libro como el sitio en línea **thePoint** fueron diseñados para ofrecer un enfoque innovador y accesible al tema.

T. W. Sadler
Twin Bridges, MT



Prefacio viii
Introducción/embriología: relevancia clínica
y perspectiva histórica xii

PARTE 1

Embriología general 1

CAPÍTULO 1 | Introducción a la regulación y señalización molecular 3

Transcripción de los genes 3
Otros reguladores de la expresión de los genes 5
Inducción y formación de los órganos 5
Señalización celular 6
Principales vías de señalización en el desarrollo 8
Resumen 10

CAPÍTULO 2 | Gametogénesis: transformación de las células germinales en gametos masculinos y femeninos 14

Células germinales primordiales 14
Teoría cromosómica de la herencia 15
Cambios morfológicos durante la maduración de los gametos 25
Resumen 32

CAPÍTULO 3 | Primera semana del desarrollo: de la ovulación a la implantación 34

Ciclo ovárico 34
Fecundación 39
Segmentación 42
Formación del blastocito 43
El útero en el momento de la implantación 45
Resumen 47

CAPÍTULO 4 | Segunda semana del desarrollo: disco germinativo bilaminar 49

Día 8 49
Día 9 50
Días 11 y 12 51
Día 13 52
Resumen 56

CAPÍTULO 5 | Tercera semana del desarrollo: disco germinativo trilaminar 58

Gastrulación: formación del mesodermo y del endodermo embrionarios 58
Formación de la notocorda 58
Establecimiento de los ejes corporales 59
Establecimiento del mapa de destinos celulares durante la gastrulación 64
Crecimiento del disco embrionario 64
Continuación del desarrollo del trofoblasto 67
Resumen 68

CAPÍTULO 6 | De la tercera a la octava semanas: el periodo embrionario 71

Derivados de la capa germinal ectodérmica 71
Derivados de la capa germinal mesodérmica 78
Derivados de la capa germinal endodérmica 86

Modelación del eje anteroposterior: regulación por genes de la homeosecuencia 88
Aspecto externo durante el segundo mes 88
Resumen 92

CAPÍTULO 7 | El tubo intestinal y las cavidades corporales 95

Un tubo sobre otro tubo 95
Formación de la cavidad corporal 96
Membranas serosas 96
Diafragma y cavidad torácica 100
Formación del diafragma 101
Resumen 103

CAPÍTULO 8 | Del tercer mes al nacimiento: el feto y la placenta 105

Desarrollo del feto 105
Membranas fetales y placenta 109
Corion frondoso y decidua basal 112
Estructura de la placenta 112
Amnios y cordón umbilical 117
Cambios de la placenta al final del embarazo 118
Líquido amniótico 118
Membranas fetales en los gemelos 120
Parto (nacimiento) 120
Resumen 125

CAPÍTULO 9 | Anomalías congénitas y diagnóstico prenatal 126

Anomalías congénitas 126
Diagnóstico prenatal 136
Tratamiento fetal 139
Resumen 139

PARTE 2

Embriología orientada a sistemas 141

CAPÍTULO 10 | Esqueleto axial 143

Cráneo 143
Vértebra y columna vertebral 152
Costillas y esternón 154
Resumen 155

CAPÍTULO 11 | Sistema muscular 156

Musculatura estriada 156
Inervación de los músculos esqueléticos axiales 157
Músculo esquelético y tendones 159
Regulación molecular del desarrollo de los músculos 159
Patrón muscular 159
Musculatura de la cabeza 159
Musculatura de las extremidades 159
Músculo cardíaco 160
Músculo liso 160
Resumen 161

CAPÍTULO 12 | Extremidades 163

Crecimiento y desarrollo de las extremidades 163
Musculatura de las extremidades 166
Resumen 174

CAPÍTULO 13 | Sistema cardiovascular 175

Establecimiento y estructuración del campo cardiogénico primario 175
 Formación y posición del tubo cardíaco 177
 Formación del asa cardíaca 179
 Regulación molecular del desarrollo cardíaco 182
 Desarrollo del seno venoso 183
 Formación de los tabiques del corazón 184
 Formación del sistema conductor del corazón 201
 Desarrollo vascular 202
 La circulación antes y después del nacimiento 212
 Resumen 215

CAPÍTULO 14 | Sistema respiratorio 218

Formación de las yemas pulmonares 218
 Laringe 220
 Tráquea, bronquios y pulmones 220
 Maduración de los pulmones 222
 Resumen 223

CAPÍTULO 15 | Aparato digestivo 225

Divisiones del tubo intestinal 225
 Regulación molecular del desarrollo del tubo intestinal 226
 Mesenterios 227
 Intestino anterior 228
 Regulación molecular de la inducción hepática 236
 Páncreas 238
 Intestino medio 239
 Intestino posterior 247
 Resumen 247

CAPÍTULO 16 | Sistema urogenital 250

Sistema urinario 250
 Sistema genital 261
 Resumen 276

CAPÍTULO 17 | Cabeza y cuello 278

Arcos faríngeos 280
 Bolsas faríngeas 284
 Hendiduras faríngeas 286
 Regulación molecular del desarrollo facial 286
 Lengua 291
 Glándula tiroidea 292
 Cara 292
 Segmento intermaxilar 296
 Paladar secundario 297

Fosas nasales 297
 Dientes 302
 Regulación molecular del desarrollo dental 304
 Resumen 304

CAPÍTULO 18 | Sistema nervioso central 306

Médula espinal 307
 Encéfalo 317
 Regulación molecular del desarrollo cerebral 328
 Nervios craneales 334
 Sistema nervioso autónomo 334
 Resumen 341

CAPÍTULO 19 | Oído 343

Oído interno 343
 Oído medio 346
 Oído externo 348
 Audición 348
 Resumen 351

CAPÍTULO 20 | Ojo 352

Copa óptica y vesícula del cristalino 352
 Retina, iris y cuerpo ciliar 354
 Cristalino 355
 Coroides, esclerótica y córnea 355
 Cuerpo vítreo 355
 Nervio óptico 357
 Regulación molecular del desarrollo del ojo 357
 Resumen 361

CAPÍTULO 21 | Sistema tegumentario 362

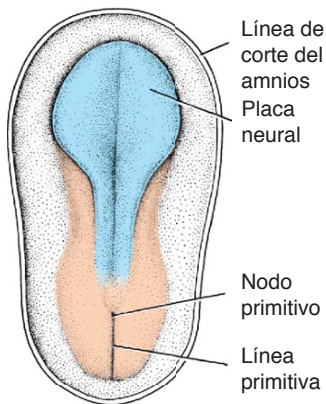
Piel 362
 Pelo 364
 Uñas de los dedos de las manos y de los pies 365
 Glándulas sudoríparas 365
 Glándulas mamarias 365
 Resumen 367

PARTE 3**Apéndice 369**

Respuestas a los problemas 371
 Créditos de las figuras 382
 Glosario 385
 Índice alfabético de materias 395

Placoda: Engrosamiento local en la capa del ectodermo embrionario que se desarrolla para convertirse en un órgano sensorial o ganglio.

“ODA” A UNA PLACODA



19 días

Había una vez una hoja plana de células,
Era gorda, chaparra y fea como el infierno;
Pero un día se irguió, se mantuvo en pie sobre sus dedos,
y las células declararon que eran las mejores.

Con presunción gritaron que su linaje era superior,
Se jactaron con orgullo de sus códigos;
Pero pronto todo se aclaró, no eran como espigas
y para nada se les permitieron sus sueños como placodas.

¡Es sólo cuestión de semántica!, gritaron, ¡por favor,
déjennos seguir nuestros sueños!, pero no fueron escuchadas;
Desde entonces y hasta el día de hoy, en el banquete
se les define erróneamente como ¡placa neural plana!

T.W. SADLER
TWIN BRIDGES, MT

Embriología: relevancia clínica y perspectiva histórica

■ IMPORTANCIA CLÍNICA

De una simple célula a un bebé en 9 meses: un proceso de desarrollo que constituye una sorprendente integración de fenómenos cada vez más complejos. El estudio de estos fenómenos se denomina **embriología**, y es en este campo donde se lleva a cabo la investigación de los factores moleculares, celulares y estructurales que contribuyen a la formación de un organismo. Estos estudios son importantes porque proporcionan el conocimiento esencial para la creación de estrategias destinadas al cuidado de la salud para obtener mejores resultados reproductivos. De esta manera, la comprensión cada vez más profunda de la embriología se ha traducido en nuevas técnicas de diagnóstico y tratamientos prenatales, procedimientos terapéuticos que afrontan los problemas de esterilidad y mecanismos que prevengan las anomalías congénitas, primera causa de mortalidad infantil. Estas mejoras en el cuidado de la salud obstétrica y prenatal son importantes, no sólo porque contribuyen a aumentar la tasa de nacimientos exitosos, sino también por sus efectos posnatales a largo plazo. De hecho, las experiencias prenatales afectan tanto a la capacidad cognitiva como a las características del comportamiento; asimismo, factores maternos como el tabaquismo, la nutrición, el estrés y la diabetes constituyen elementos importantes en la salud posnatal. Estas experiencias, combinadas con factores moleculares y celulares, también determinan el potencial para contraer enfermedades propias del adulto, como cáncer o enfermedades cardiovasculares. Por lo tanto, el desarrollo prenatal produce consecuencias que afectan a la salud tanto a corto como a largo plazos, lo que hace que el estudio de la embriología y el desarrollo fetal sea un tema importante para todos los profesionales de la salud. Además, con excepción de algunos especialistas, la mayoría de los médicos y profesionistas que se dedican al cuidado de la salud alguna vez tendrán que interactuar con mujeres en edad de procrear y, entonces, estarán mejor capacitados para influir positivamente en el éxito de estos procesos embrionarios, así como en sus secuelas.

■ BREVE HISTORIA DE LA EMBRIOLOGÍA

El proceso de evolución de una simple célula a través del periodo de establecimiento de los primordios de los órganos (las 8 primeras semanas del desarrollo humano) se denomina periodo de **embriogénesis** (también conocido como periodo de **organogénesis**); la fase desde ese punto hasta el nacimiento recibe el nombre de **periodo fetal**, momento durante el cual continúa la diferenciación mientras el feto crece y obtiene más peso. Los enfoques científicos sobre el estudio de la embriología han evolucionado a lo largo de siglos. No sorprende que los planteamientos anatómicos dominaran las primeras investigaciones. Se realizaron observaciones que fueron haciéndose cada vez más complejas con los avances de los equipos ópticos y las técnicas de disección. Los estudios comparativos y evolutivos pasaron a formar parte de esta ecuación cuando los científicos compararon distintas especies y, de esta manera, empezaron a entender la evolución de los fenómenos del desarrollo. También se investigó la descendencia con anomalías congénitas, que se comparó con organismos con los patrones normales del desarrollo. El estudio de las causas y los orígenes embrionarios de estas anomalías congénitas se denominó **teratología**.

En el siglo XX la embriología experimental alcanzó su plenitud. Se diseñaron numerosos experimentos para hacer un seguimiento de las células durante el desarrollo y determinar sus linajes celulares. Como parte de esos enfoques estaban las observaciones de embriones transparentes procedentes de tunicados que contenían células pigmentadas observables con un microscopio. Posteriormente, se echó mano de colorantes vitales para teñir las células vivas y rastrear su destino. Más adelante, en la década de los años sesenta, se emplearon marcadores radiactivos y técnicas de autorradiología. En esa época también apareció uno de los primeros marcadores genéticos con la creación de las quimeras pollo-codorniz. En estos estudios se injertaban en embriones de pollo durante las fases de desarrollo

iniciales células de codorniz, las cuales poseen un patrón único de distribución de la heterocromatina alrededor del nucleolo. Luego de cierto tiempo, se efectuaba un estudio histológico de los embriones hospedadores y se determinaba el destino de las células de codorniz. Una de las variantes de esta técnica consistía en el desarrollo de anticuerpos específicos de los antígenos de las células. El control del destino de las células con estas y otras técnicas aporta información muy valiosa acerca del origen de varios órganos y tejidos.

Los experimentos con injertos también revelaron los primeros indicios de señalización entre tejidos. Un ejemplo de ellos es el injerto del nódulo primitivo –normalmente situado en el eje corporal, en otra posición–, lo que demostró que esta estructura era capaz de inducir un segundo eje corporal. Otro ejemplo es el uso de yemas de las extremidades en desarrollo: se observó que si una porción de tejido de la zona axial posterior de una extremidad se injertaba en la zona anterior de una segunda extremidad, los dedos de la extremidad hospedadora se duplicaban como en su imagen especular. Esta región señalizadora posterior recibió el nombre de **zona de actividad polarizante (ZAP)** y, en la actualidad, se sabe que la molécula señalizadora se llama ***sonic hedgehog (SHH)***.

Por esa misma época (1961), la teratología se hizo famosa a causa de un fármaco llamado **talidomida**, que se administraba como sedante y antiemético a las mujeres embarazadas. Por desgracia este fármaco provocó defectos congénitos, entre ellos anomalías características de las extremidades, en las

que una o más de ellas estaban ausentes (amelia) o bien carecían de los huesos largos, de manera que sólo una mano o un pie estaban unidos al tronco (focomelia). La relación entre el fármaco y las anomalías congénitas la identificaron independientemente dos médicos clínicos, W. Lenz y W. McBride. Se descubrió así que el embrión y el feto eran vulnerables a factores maternos que atravesaban la placenta. Pronto los modelos animales –que demostraban la relación entre los factores ambientales– los fármacos y los genes proporcionaron nuevas correlaciones entre los acontecimientos que tienen lugar durante el desarrollo y el origen de las anomalías congénitas.

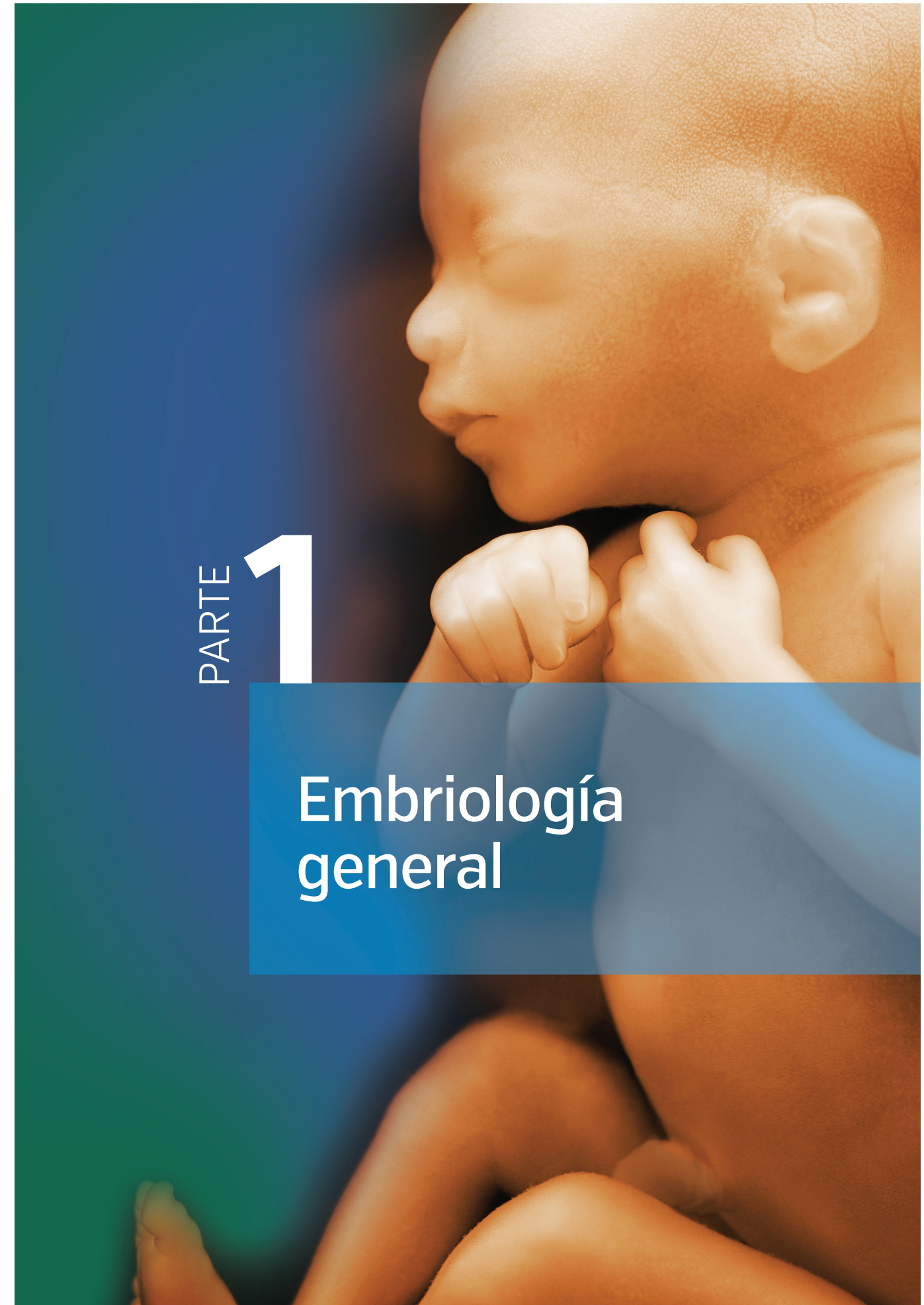
En el presente, los estudios moleculares se incorporaron a la lista de paradigmas experimentales que se emplean en el estudio del desarrollo normal y anormal. Numerosos mecanismos de identificación de células por medio de genes indicadores, sondas fluorescentes y otras técnicas de marcado han mejorado la capacidad de dibujar el mapa de los destinos celulares. Otros procedimientos que modifican la expresión génica –como la desactivación o la activación de genes y las técnicas de antisentido– han inspirado nuevas maneras de lograr un desarrollo anormal y estudiar la función de un solo gen en tejidos específicos. Por tanto, el advenimiento de la biología molecular ha hecho que la embriología alcance un nuevo nivel; mientras se descifran los papeles de cada uno de los genes y su interpretación con los factores ambientales, continúa enriqueciéndose nuestro conocimiento de los procesos de desarrollo normales y anormales.

This page intentionally left blank.

PARTE

1

Embriología general



This page intentionally left blank.

Introducción a la regulación y señalización molecular

La biología molecular abrió las puertas a nuevas formas de estudiar la embriología y de mejorar el conocimiento del desarrollo normal y anormal. La embriología alcanzó ya el siguiente nivel gracias a la secuenciación del genoma humano y a las técnicas con que se investiga la regulación de los genes en varios niveles de complejidad. Así, pues, desde el nivel anatómico hasta el bioquímico y molecular, la historia de la biología ha ido avanzando, de modo que el conocimiento del lector aumentará en cada capítulo.

El desarrollo del embrión está controlado por el **genoma** que contiene toda la información necesaria para constituir un individuo. La información se codifica en el **ADN** en secuencias llamadas **genes** que codifican las proteínas. A su vez, éstas regulan la expresión de otros genes, funcionando como moléculas de señal que dirigen el desarrollo.

Hay aproximadamente 23 000 genes en el genoma humano, cantidad que representa apenas una quinta parte del número predicho (100 000) antes que concluyera el Proyecto del Genoma Humano. Sin embargo, debido a varios niveles de regulación de la cantidad de proteínas derivadas de esos genes, la cifra se acerca más al número original predicho. Lo que se ha rechazado es la hipótesis de un gen-una proteína. Por tanto, mediante diversos mecanismos un solo gen puede dar origen a muchas proteínas.

La expresión de los genes se regula en varios niveles: 1) pueden transcribirse distintos genes; 2) el ADN transcrito de un gen puede procesarse selectivamente para regular cuáles ARN llegarán al citoplasma para transformarse en ARN mensajeros (ARNm); 3) los ARNm pueden traducirse de modo selectivo, y 4) es posible modificar las proteínas elaboradas a partir de los ARNm.

TRANSCRIPCIÓN DE LOS GENES

Los genes están contenidos dentro de un complejo de ADN y de proteínas (histonas principalmente) llamado **cromatina**; su unidad estructural básica es

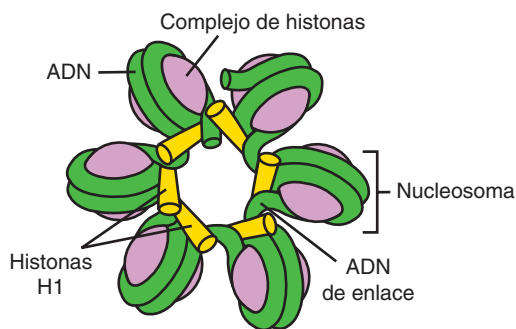


FIGURA 1.1 En este dibujo, se muestran los nucleosomas que constituyen la unidad básica de cromatina. Un nucleosoma consta de un octámero de proteínas histonas y de aproximadamente 140 pares de bases de ADN. El ADN de inserción y otras proteínas histonas se unen en grupos a los nucleosomas.

el **nucleosoma** (Fig. 1.1). Los nucleosomas constan de un octámero de **proteínas histona** y cerca de 140 pares de bases de ADN. Los nucleosomas se unen en grupos mediante el ADN que existe entre ellos (**ADN de enlace**) y otras proteínas histonas (histonas H1, Fig. 1.1). Los nucleosomas mantienen fuertemente enrollado al ADN, de modo que no pueda transcribirse. En este estado inactivo la cromatina se asemeja a cuentas de nucleosoma en una cadena de ADN y se llama **heterocromatina**. Para que se realice la transcripción, este ADN debe desenrollarse a partir de las cuentas. En este estado, la cromatina recibe el nombre de **eucromatina**.

Los genes están alojados dentro de la cadena de ADN y contienen regiones llamadas **exones** que se traducen en proteínas e **intrones** que se distribuyen entre los exones, sin que se transcriban en proteínas (Fig. 1.2). Además de exones e intrones, un gen típico contiene lo siguiente: una **región promotora** donde se une el **ARN polimerasa** para empezar la transcripción, un **sitio de inicio de la transcripción**, un **sitio de inicio de la traducción** que designa el primer aminoácido de la proteína, un **codón de final de la traducción** y una región 3' no traducida

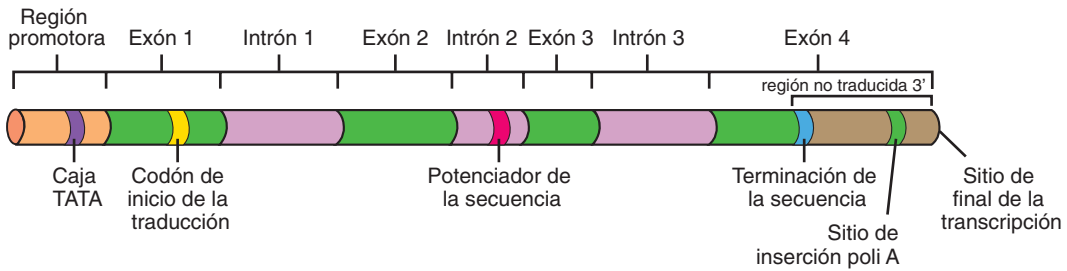


FIGURA 1.2 Dibujo de un gen "típico" que muestra la región promotora con la caja TATA, los exones con las secuencias de ADN que se traducen en proteínas, los intrones, el sitio de inicio de la transcripción, el lugar de inicio de la traducción que designa el código del primer aminoácido de una proteína y la región 3' no traducida con el sitio de inserción de poli A que participa en la estabilización del ARNm, que le permite salir del núcleo y ser traducido en una proteína.

que incluye una secuencia (lugar de inserción de poli A) que facilita la estabilización de ARNm, permitiéndose salir del núcleo y ser traducido en una proteína (Fig. 1.2). Por convención las regiones 5' y 3' de un gen se especifican en relación con el ARN transcrito a partir de él. Por tanto, el ADN se escribe a partir del extremo 5' a 3'; la región promotora se localiza más arriba del sitio de inicio de la transcripción (Fig. 1.2). Dicha región, donde se une ARN polimerasa, suele incluir la secuencia TATA, sitio llamado **caja TATA** (Fig. 1.2). Pero para poder unirse a esta zona la polimerasa necesita otras proteínas denominadas **factores de transcripción** (Fig. 1.3). Éstos tienen un **dominio específico de unión al ADN** y un **dominio de transactivación** que activa o inhibe la transcripción del gen cuyo promotor o potenciador ha unido. Al combinarse con otras proteínas, los factores de transcripción activan la expresión de genes haciendo que el nucleosoma se desenrolle, liberando la polimerasa para que transcriba el molde de ADN e impidiendo que se formen otros nucleosomas.

Los **potenciadores** son elementos reguladores del ADN que activan los promotores para controlar su eficiencia y la rapidez de transcripción a partir del

promotor. Pueden alojarse en cualquier parte a lo largo de la cadena de ADN, sin que necesiten hacerlo cerca de un promotor. Igual que los promotores, unen a los factores de transcripción (a través del dominio transactivador de estos últimos) y se usan para regular el ritmo de la expresión del gen y su localización en determinada célula. Por ejemplo, los potenciadores individuales de un gen hacen que el mismo gen se exprese en varios tejidos. El factor de transcripción *PAX6*, que participa en el desarrollo del páncreas, de los ojos y del tubo neural, contiene tres potenciadores individuales que regulan la expresión del gen en el tejido apropiado. Los potenciadores intervienen alterando la cromatina para exponer al promotor o facilitar la unión de ARN polimerasa. A veces inhiben la transcripción, y entonces se llaman **silenciadores**. Este fenómeno permite a un factor de transcripción activar un gen silenciando a otro al mismo tiempo al unirse a otros potenciadores. Así pues, también los factores de transcripción tienen un dominio específico de unión al ADN específico de una región del ADN, así como un dominio transactivador que se une a un promotor o potenciador, activando o inhibiendo el gen regulado por esos elementos.

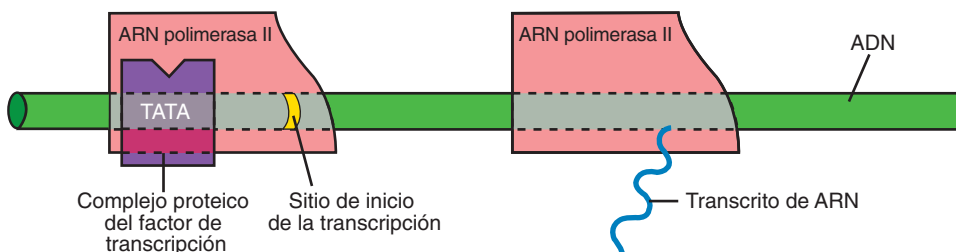


FIGURA 1.3 Dibujo que muestra la unión de ARN polimerasa al sitio de la caja TATA de la región promotora de un gen. La unión requiere un complejo de proteínas junto con una proteína adicional llamada *factor de transcripción*. Estos factores tienen su propio dominio de unión al ADN y su función consiste en regular la expresión del gen.

La metilación del ADN reprime la transcripción

La metilación de las bases de citosina en las regiones promotoras de los genes reprime la transcripción de éstos. Por tanto, el mecanismo silencia algunos de ellos. Por ejemplo, uno de los cromosomas X de las células de una mujer queda inactivado (**inactivación del cromosoma X**) por este mecanismo de metilación. De modo análogo, lo mismo se observa en los genes de diversos tipos de células, entre ellas los miocitos que forman las proteínas musculares (su ADN promotor está fundamentalmente desmetilado), no así las proteínas de la sangre (su ADN está muy metilado). En esta forma las células pueden mantener su estado diferenciado característico. La metilación del ADN también contribuye al **sellado** genómico donde sólo se expresa un gen heredado del padre o de la madre, mientras que el otro queda silenciado. Aproximadamente se sellan entre 40 y 60 genes humanos; sus patrones de metilación se establecen durante la espermatogénesis y la ovogénesis. La metilación silencia el ADN inhibiendo la unión de los factores de transcripción o alterando el enlace de la histona; esto estabiliza los nucleosomas y un ADN tan enrollado que es imposible transcribirlo.

■ OTROS REGULADORES DE LA EXPRESIÓN DE LOS GENES

El transcrito inicial de un gen se llama **ARN nuclear (ARNn)** o a veces **ARN premensajero**. El ARNn es más largo que el ARNm porque contiene intrones que serán eliminados (**desempalmados**) al ir pasando el ARNn del núcleo al citoplasma. De

hecho, el proceso de empalme permite a las células producir diferentes proteínas a partir de un solo gen. Por ejemplo, al eliminar varios intrones, los exones quedan “empalmados” en diversos patrones, proceso denominado **empalme alternativo** (Fig. 1.4). El proceso se lleva a cabo por medio de **empalmasomas**, complejos de **ARN nucleares pequeños (ARNnp)** y por proteínas que reconocen sitios específicos de empalme en los extremos 5’ o 3’ del ARNn. Las proteínas provenientes del mismo gen reciben el nombre de **isoformas de empalme**; brindan la oportunidad de que diversas células usen el mismo gen para producir proteínas específicas para ese tipo de células. Así, las isoformas del gen *WT1* cumplen varias funciones en el desarrollo de las gónadas o los riñones.

Aun después de producida (traducida) una proteína, pueden darse **modificaciones postraduccionales** que afectan a su función. Por ejemplo, algunas proteínas necesitan ser segmentadas para volverse activas, pues de lo contrario tal vez deban ser fosforiladas. Algunas necesitan combinarse con otras proteínas o ser liberadas de los sitios de secuestro o destinadas a regiones específicas de las células. Hay, pues, muchos niveles reguladores para sintetizar y activar las proteínas. Por eso, aunque existen apenas 23 000 genes, el número potencial de proteínas sintetizables probablemente llegue a quintuplicar la cantidad de genes.

■ INDUCCIÓN Y FORMACIÓN DE LOS ÓRGANOS

Los órganos se forman por interacción entre las células y los tejidos. Casi siempre un grupo de células o de tejidos hace que otro cambie su destino,

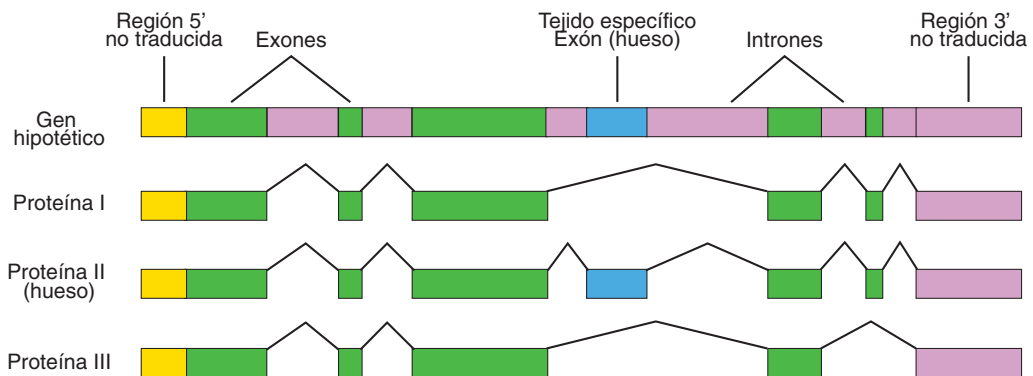


FIGURA 1.4 Dibujo de un gen hipotético que muestra el proceso de empalme alternativo con el cual se forman distintas proteínas a partir del mismo gen. Los empalmasomas reconocen sitios específicos en el transcrito inicial del ARNn proveniente del gen. Con base en esos sitios, varios intrones se desempalman para crear más de una proteína desde un solo gen. Las proteínas derivadas del mismo gen se llaman *isoformas de empalme*.

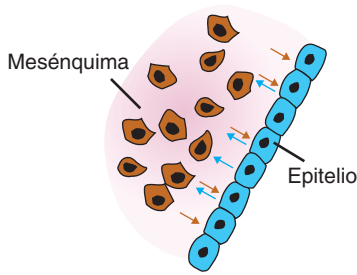


FIGURA 1.5 Dibujo que ilustra la interacción epitelio-mesenquimatoso. Tras una señal inicial proveniente de un tejido, se induce otro para que al diferenciarse se transforme en una estructura específica. El primer tejido constituye el inductor y el segundo, el inducido. Una vez comenzado el proceso de inducción, las señales (*flechas*) se transmiten en ambas direcciones para completar el proceso de diferenciación.

proceso denominado **inducción**. En esa interacción un tipo de célula o tejido es el **inductor** que emite una señal y otro, el **inducido**, responde a ella. A la capacidad de responder se le llama **competencia** y ésta requiere que un **factor de competencia** active al tejido inducido. Muchas interacciones de este tipo ocurren entre las células epiteliales y mesenquimatosas; se las conoce con el nombre de **interacciones epitelio-mesenquimatosas** (Fig. 1.5). Las células epiteliales se unen en tubos u hojas, mientras que las mesenquimatosas presentan un aspecto fibroblástico y están en matrices extracelulares (Fig. 1.5). He aquí algunos ejemplos de esta clase de interacciones: la interacción del endodermo del intestino con el mesénquima circundante para producir órganos derivados del intestino como hígado y páncreas, la interacción del mesénquima de las extremidades con el ectodermo que lo recubre (epitelio) para lograr el desarrollo de las extremidades y la diferenciación, la interacción del endodermo de la yema ureteral con el mesénquima para producir las nefronas del riñón. Las interacciones inductivas también pueden darse entre dos tejidos epiteliales como la inducción del cristalino por el epitelio de la cúpula óptica. Con una señal inicial del inductor al inducido comienza el proceso inductor, pero se requiere un **diálogo** entre ambos tejidos o tipos de célula para que prosiga la diferenciación (Fig. 1.5, flechas).

SEÑALIZACIÓN CELULAR

La señalización entre células es indispensable para la inducción, para que la competencia responda y se dé un diálogo de las células inductoras con las indu-

cidas. Estas líneas de comunicación se establecen por medio de **interacciones parácrinas**, en que las proteínas sintetizadas por una célula se difunden a corta distancia a fin de interactuar con otras células o mediante **interacciones autocrinas** en las cuales no intervienen proteínas difusibles. Las difusibles que participan en la **señalización parácrina** se llaman **factores parácrinos** o **factores de crecimiento y diferenciación (GDF)**.

Vías de transducción de las señales

Señalización parácrina

Los factores parácrinos funcionan a través de **vías de transducción de señales**, ya sea activando una vía directamente o bloqueando la actividad del inhibidor de una vía (bloqueando un inhibidor como sucede en la señalización Hedgehog). Las vías de transducción incluyen una **molécula señalizadora** (el **ligando**) y un **receptor** (Fig. 1.6). Este último se extiende por la membrana celular y tiene un **dominio extracelular** (**región de unión con el ligando**), un **dominio transmembranario** y un **dominio citoplasmático**. Cuando un ligando se une a su receptor, induce en él un cambio que activa el dominio citoplasmático. Por lo regular el resultado de la activación consiste en conferir actividad al receptor y casi siempre ésta es una **cinasa** capaz de **fosforilar** otras proteínas usando ATP como sustrato. A su vez la fosforilación activa esas proteínas para que fosforilen otras proteínas, originándose así una cascada de interacciones de proteínas que terminan activando un **factor de transcripción** que luego activa o inhibe la expresión génica. Las vías son numerosas y complejas; en algunos casos se caracterizan por una proteína que inhibe a otra, la cual a su vez hace lo mismo (situación muy similar a la señalización Hedgehog).

Señalización juxtacrina

La **señalización juxtacrina** también se efectúa a través de vías de transducción de señales, sólo que sin incluir factores difusibles. En cambio, hay tres formas en que ocurre la señalización: 1) una proteína de una superficie celular interactúa con un receptor de otra superficie en un proceso análogo a la señalización parácrina (Fig. 1.6). La **vía de Notch** es un ejemplo de este tipo de señalización (consulte "Principales vías de señalización en el desarrollo", p. 8). 2) Los ligandos en la matriz extracelular segregados por una célula interactúan con sus receptores en las células vecinas. La matriz extracelular es el medio donde se alojan las células. Este medio consta de grandes moléculas secretadas por

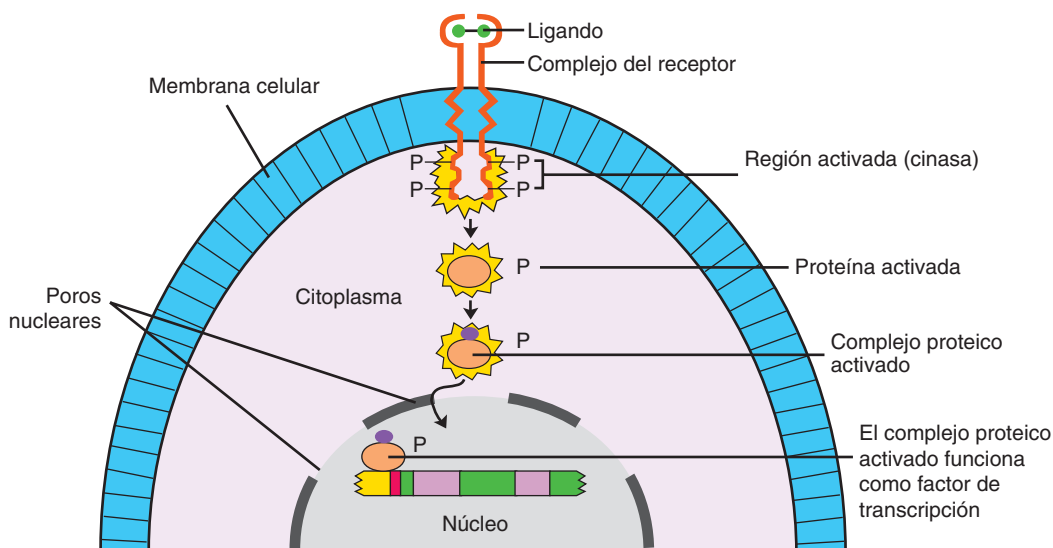


FIGURA 1.6 Dibujo de una vía típica de transducción de señales con un ligando y su receptor. La activación de este último se logra uniéndose al ligando. Casi siempre la activación es enzimática y emplea cinasa de tirosina pero también otras. Al final la actividad de la cinasa provoca una cascada de fosforilación de varias proteínas que activan un factor de transcripción para regular la expresión génica.

varias células: el **colágeno**, los **proteoglucanos** (**sulfatos de condroitina**, **ácido hialurónico**, etc.) y **glucoproteínas** como **fibronectina** y **laminina**. Estas moléculas crean un sustrato para las células donde pueden fijarse o migrar. Por ejemplo, la laminina y el colágeno de tipo IV son componentes de la **lámina basal** donde se fijan las células epiteliales y donde las moléculas de fibronectina forman una especie de andamio para la migración celular. Se llaman **integrinas** los receptores que unen a las células las moléculas extracelulares como fibronectina y laminina. Esos receptores “integran” las moléculas de la matriz a la **maquinaria citoesquelética** (**microfilamentos de actina** por ejemplo), creando así la capacidad de migrar por el andamiaje de la matriz usando proteínas contráctiles como la **actina**. Además las integrinas pueden inducir la expresión génica y regular la diferenciación como en el caso de los condrocitos que han de unirse a la matriz para producir cartilago. 3) Las señales se transmiten directamente entre las células mediante **uniones intercelulares comunicantes** (**tipo gap**). Éstas ocurren en canales entre las células por donde pueden pasar moléculas pequeñas y iones. Esa comunicación es importante en células estrechamente conectadas como los epitelios del intestino y del tubo neural porque le permiten a ese tipo de células actuar en grupo. También las uniones están constituidas por **proteínas de conexión** que forman un canal, y a su vez estos canales están “conectados” entre las células vecinas.

Es importante señalar los numerosos elementos redundantes incorporados al proceso de transducción de señales. Así, las moléculas de la señalización parácrina a menudo tienen muchos miembros de familia, de modo que otros genes de la familia pueden compensar la pérdida de uno de ellos. En consecuencia, la pérdida de función de una proteína señalizadora al mutar un gen no necesariamente se refleja en el desarrollo normal o en la muerte. Por lo demás, se da un diálogo entre las vías que las conectan estrechamente. Esas conexiones crean muchos otros sitios que regulan la señalización.

Factores de la señalización parácrina

Existe gran cantidad de **factores de señalización parácrina** que operan como ligando. También se les conoce como **factores de crecimiento y diferenciación** (**GDF**). La mayoría se agrupan en cuatro familias, cuyos miembros se usan repetidamente para regular el desarrollo y la diferenciación de los sistemas de órganos. Más aún, los mismos factores controlan el desarrollo de los órganos en todo el reino animal desde *Drosophila* hasta los seres humanos. Los cuatro grupos incluyen el **factor de crecimiento de fibroblastos** (**FGF**), la familia de proteínas **WNT**, la familia **Hedgehog** y la familia de **transformación del factor de crecimiento β** (**TGF-β**). Cada familia de factores de la señalización parácrina interactúa con su propia familia de receptores, los cuales son importantes moléculas de señales que deciden el resultado de una señal.

Factores de crecimiento de los fibroblastos

Llamados así porque estimulan el crecimiento de los fibroblastos en los cultivos, ahora hay aproximadamente dos docenas de esta clase de genes ya identificados y capaces de producir cientos de isoformas proteicas alterando el corte y empalme de ARN o sus codones de inicio. Las proteínas de los factores de crecimiento producidas por estos genes activan un grupo de **quinasas receptoras de tirosina** llamadas **receptores del factor de crecimiento de los fibroblastos (FGFR)**. A su vez, los receptores activan varias vías de señalización. Los factores son muy importantes en la angiogénesis, en el crecimiento de los axones y en la diferenciación del mesodermo. Aunque redundan en la familia al punto que los factores de crecimiento de los fibroblastos pueden sustituirse entre sí, los factores individuales intervienen en determinados procesos del desarrollo. Por ejemplo, FGF8 contribuye al desarrollo de las extremidades y algunas partes del encéfalo.

Proteínas Hedgehog

Al gen *hedgehog* (**erizo**) se le llamó así porque codificaba un patrón de cerdas en la pata de una *Drosophila* que recordaban la forma de un erizo. En los mamíferos encontramos tres de estos genes: *Desert*, *Indian* y *sonic Hedgehog (SHH)*. Este último participa en multitud de procesos de desarrollo (consulte “Principales vías de señalización en el desarrollo”, p. 8).

Proteínas WNT

Hay por lo menos 15 genes **WNT** que están relacionados con el de polaridad de los segmentos, *wingless* en *Drosophila*. Estos receptores pertenecen a la familia de proteínas **frizzled**. Entre otras funciones, las proteínas WNT participan en el diseño de las extremidades, en el desarrollo del cerebro medio, en algunos aspectos de la diferenciación urogenital y de somitas.

Superfamilia de los factores de transformación del crecimiento

Esta familia tiene más de 30 miembros e incluye los **factores de transformación del crecimiento**, las **proteínas morfogénicas óseas (BMP)**, la **familia de la activina**, el **factor inhibidor de Müller (FIM, hormona antimülleriana)** y otros. El aislamiento del primer miembro de la familia, el TGF- β 1, se efectuó a partir de células transformadas por virus. Los miembros del TGF- β son importantes en la formación de la matriz extracelular y en las ramificaciones que ocurren en el desarrollo de pulmones, hígado y glándula salival. La familia de proteínas BMP inducen la formación, interviniendo además en la regulación de la división celular, en la muerte celular (apoptosis) y migración de las células entre otras funciones.

Otras moléculas de señalización parácrina

Otro grupo de estas moléculas tan importantes durante el desarrollo son los neurotransmisores: **serotonina**, **ácido gama-amino butírico (GABA)**, **adrenalina** y **noradrenalina** que funcionan como ligando y se unen a receptores igual que las proteínas. Estas moléculas no tan sólo son transmisores de las neuronas; también emiten importantes señales durante el desarrollo embrionario. Por ejemplo, la serotonina (5-HT) sirve de ligando para gran número de receptores, la mayoría de los cuales están ensamblados a las proteínas. A través de esos receptores, regula varias funciones celulares –entre ellas la proliferación y migración celular– y contribuye a establecer la lateralidad, la gastrulación, el desarrollo del corazón y otros procesos durante las primeras etapas de la diferenciación. La noradrenalina también actúa a través de receptores y al parecer interviene en la **apoptosis (muerte celular programada)** en los espacios interdigitales y en otros tipos de célula.

■ PRINCIPALES VÍAS DE SEÑALIZACIÓN EN EL DESARROLLO

Sonic Hedgehog: gen maestro de la embriogénesis

Antes del advenimiento de la biología molecular los embriólogos estaban convencidos de la existencia de una señal maestra que dirigía la totalidad del desarrollo embrionario. Esta señal operaba como un **morfógeno**, molécula secretada que establecería gradientes de concentración e indicaría a las células cómo convertirse en diversos tejidos y órganos. Aunque hoy sabemos que existen muchísimas moléculas de señalización que regulan el desarrollo en forma coordinada, la proteína **SHH** es la que más se parece al morfógeno maestro. Esta proteína interviene en el desarrollo o formación de las siguientes estructuras: vasculatura, eje izquierda-derecha, extremidades, diseño del músculo liso, corazón, intestino, faringe, pulmones, páncreas, riñones, vejiga, folículos del cabello, dientes, timocitos, oído interno, ojos y papilas gustativas. Una rica fuente de procesos del desarrollo. La señalización sónica se efectúa a través de la vía de la figura 1.7. La proteína se une a su receptor **patched (Ptc)**, proteína que normalmente inhibe a la proteína **Smoothed (Smo)** de tipo receptor. Al unirse la proteína SHH a la Ptc, se suprime la actividad de esta última, se elimina la inhibición de Smo y esta proteína finalmente inicia la actividad muy regulada de la familia **GLI** (1 a 3) de los factores de la transcripción que controla

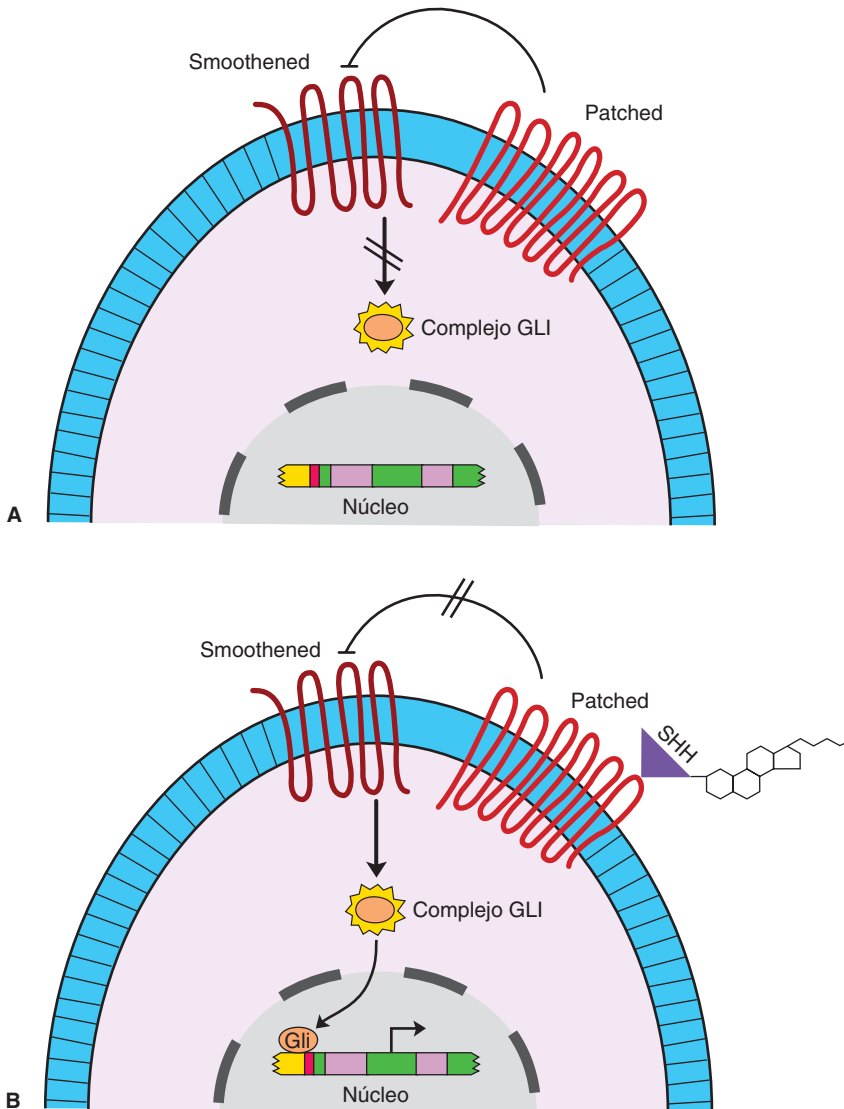


FIGURA 1.7 Dibujos que ilustran la vía de señalización sonic hedgehog [SHH]. **A.** Dibujo de una célula donde se observa la inhibición de Smoothened por Patched que bloquea la activación de las proteínas GLI, las cuales normalmente traducen la señal SHH. **B.** Dibujo donde se observa la unión SHH con su receptor Patched que elimina la inhibición de Smoothened. La activación de este último regula después los factores de transcripción GLI que se unen al ADN y controlan más abajo los genes efectores en la vía SHH.

la expresión de los genes blanco o diana. La especificidad de la expresión de *SHH* en varios tipos de célula la regulan muchos elementos del potenciador que operan de modo independiente para controlar la transcripción en varias células y tejidos.

La proteína SHH tiene algunas características especiales como el hecho de que después de la traducción se segmenta, agregándose colesterol al dominio C-término de su N-terminal. La incorporación de colesterol es lo que une SHH a la membrana plasmática. Después se agrega una porción de ácido

palmítico a N-término y SHH se vuelve enteramente funcional. La proteína transmembranosa **Dispatched** la libera de la membrana plasmática. En este momento SHH puede establecer los gradientes de concentración que caracterizan su acción como morfógeno.

Polaridad de células planares: vía de extensión convergente

La **vía de polaridad de células planares** regula el proceso de **extensión convergente** mediante el cual

un tejido se alarga y se estrecha (Fig. 1.8A). Por ejemplo, durante la formación del tubo neural (neurulación) la placa neural se estrecha y alarga para constituir el surco neural entre los pliegues neurales. De modo análogo, durante la gastrulación las células se desplazan medialmente y el eje embrionario se alarga. Otros ejemplos de extensión convergente son: el alargamiento del tubo cardiaco y el movimiento de los pliegues de la pared lateral del cuerpo hacia la línea media. La extensión convergente requiere cambios en la forma de la célula junto con el movimiento e intercalación de ella en otras células (Fig. 1.8A).

La polaridad de las células planares (PCP) designa la reorganización de células y de láminas celulares en el plano de un tejido como el que se efectúa durante la extensión convergente. La principal vía de señalización de dicha polaridad es la vía no canónica **WNT** que incluye al receptor **Frizzled (Fz)** junto con otras dos proteínas transmembranosas llamadas **Celsr** y **Vangl** (Fig. 1.8B). Estas proteínas se centran fundamentalmente en la activación de **DISHEVELLED (DVL)** directamente o mediante efectores más abajo como **Prickle (Pk)** y **Diego (Dgo)**. A su vez DVL controla la señalización a través de las cinasas **Rho** y **Rac** para las cinasas **c-Jun N-terminal (JNK)** que controlan los cambios citoesqueléticos y otros efectos como los de transcripción. Se ha comprobado que las mutaciones en muchos de estos genes (**FZ**, **CELSR**, **VANGL** y **DVL**) causan **defectos en tubo neural** de los ratones; las mutaciones en los genes **VANGL** han sido relacionadas con estos tipos de defectos en el ser humano.

Vía de Notch

Los receptores transmembranosos **Notch** se unen a los ligandos transmembranosos de la familia **DSL (Delta/Serrate/Lag-2)**, la cual requiere entre células para que ocurra la señalización (señalización autocrina). En los mamíferos hay cuatro miembros de la familia y cinco ligandos transmembranosos (**Jagged 1 y 2**, **Delta 1 a 3**). La unión de estas proteínas a un receptor de Notch da origen a un cambio conformacional en la proteína, de modo que una parte de ella se fragmenta en el lado citoplásmico de la membrana. La vía es muy directa porque no intervienen segundos mensajeros. Así pues, la porción fragmentada de la proteína penetra directamente en el núcleo y se une a la proteína de enlace con ADN que en condiciones normales evita la transcripción de los genes diana Notch. La unión de Notch pone fin a la actividad inhibitoria del represor permitiendo que se activen los genes más abajo (Fig. 1.9).

La señalización de **Notch** participa en la proliferación celular, en la apoptosis y en las transiciones epiteliales a mesequimatosas. Adquiere mucha importancia en la diferenciación neuronal, en la formación y especificación de vasos sanguíneos (angiogénesis), en la segmentación de somitas, en el desarrollo de las células pancreáticas β , en la diferenciación de las células B y T del sistema inmunológico, en el desarrollo de las células pilosas del oído interno, en la tabicación del conducto de salida del corazón. Las mutaciones de **JAG1** o **NOTCH2** causan el **síndrome de Alagille**, que se caracteriza por defectos en el tubo cardiaco eferente y por anomalías esqueléticas, oculares, renales y hepáticas. Las mutaciones **JAG1** han sido relacionadas con casos de tetralogía de Fallot (defecto en el tubo cardiaco eferente).

RESUMEN

Durante el siglo pasado la embriología dejó de ser una ciencia de observación para convertirse en una ciencia de tecnología avanzada y de grandes adelantos moleculares. Las observaciones junto con las técnicas modernas dan una idea más clara de los orígenes del desarrollo normal y anormal. Esto, a su vez, indica formas de prevenir y tratar los defectos congénitos. En este aspecto el conocimiento de la función de los genes ha dado origen a nuevos enfoques del tema.

El **genoma** humano consta aproximadamente de 23 000 genes, los cuales codifican cerca de 100 000 proteínas. Los genes son contenidos en un complejo de ADN y de proteínas, llamado **cromatina**. La unidad estructural básica de esta última es el **nucleosoma**. La cromatina está muy enrollada con cuentas de nucleosomas en una cadena y se llama **heterocromatina**. Para que ocurra la transcripción el ADN debe desenrollarse de las cuentas en forma de **eucromatina**. Los genes están alojados dentro de las cadenas de ADN, con regiones que pueden traducirse en proteínas (los **exones**) y en regiones no traducibles (los **intrones**). Un gen típico contiene una **región promotora** que se une a la **ARN polimerasa** para comenzar la transcripción, un **sitio de inicio de la transcripción** que designa el primer aminoácido de la proteína, un **codón de terminación de la traducción** y una región 3' no traducida que incluye una secuencia (el sitio de inserción poly [A]) que facilita la estabilización de ARNm. La ARN polimerasa se une a la región promotora que normalmente contiene la secuencia TATA, llamada también **caja TATA**. Esta unión requiere otras proteínas llamadas **factores de transcripción**. La metilación de bases

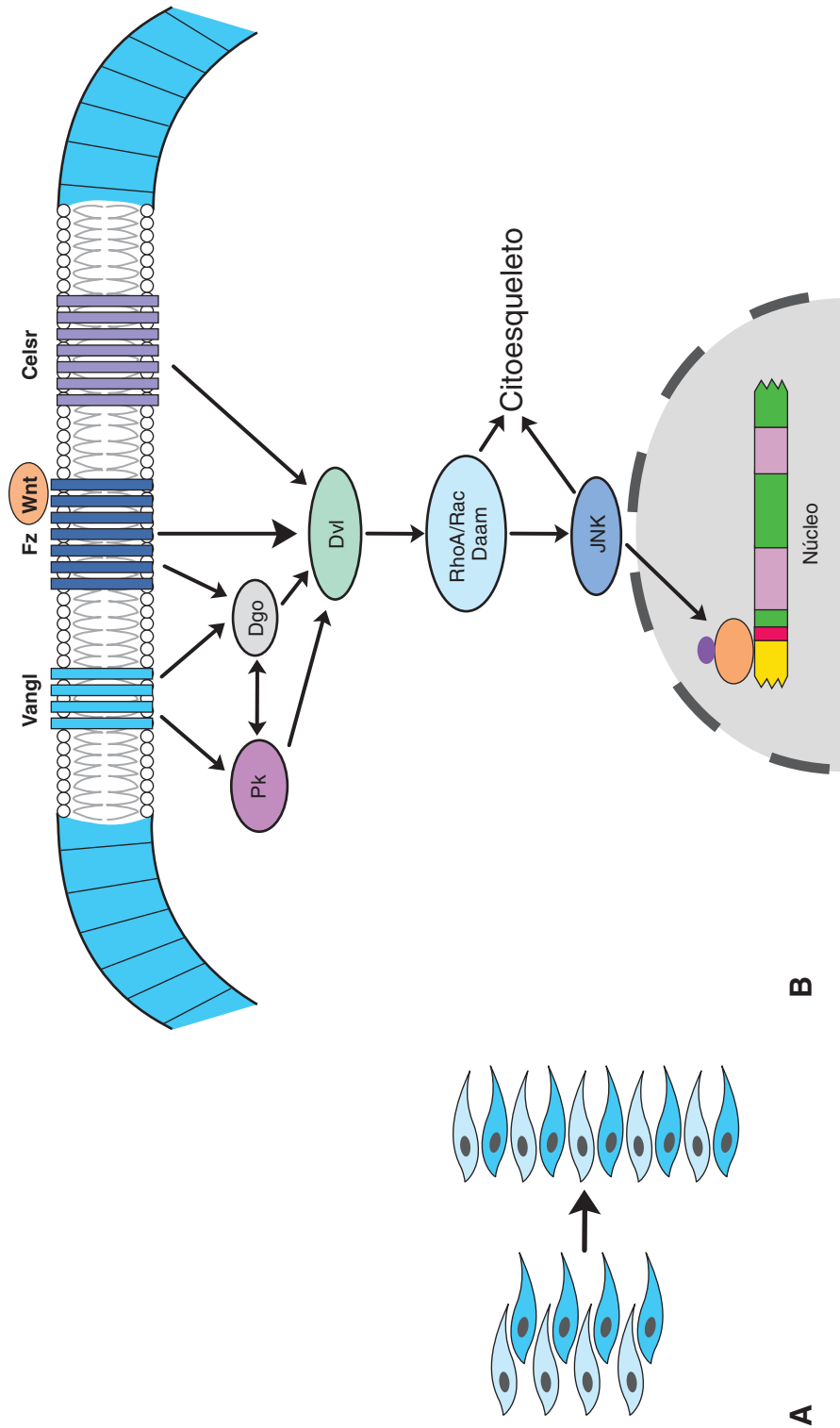


FIGURA 1.8 A Dibujo que ilustra el proceso de la extensión convergente, mediante el cual las células se intercalan con sus vecinos para aumentar el eje largo de un tejido, como ocurre en el alargamiento del tubo neural durante la neurulación. La extensión convergente depende de la vía de polaridad de células planares [reorganización de células y de láminas celulares en el plano de un tejido], regulada por la vía de señalización *WNT* no canónica **[B]**. Esta vía se une a su receptor *Frizzled* que, junto con las otras dos proteínas transmembranosas *Celsr* y *Vangl*, activa *DISHEVELLED*. Luego ésta actúa a través de las cinasas *Rho* y *Rac* para regular las cinasas c-Jun N-terminal [*JNK*] que controlan los cambios citoesqueléticos y los efectores más abajo, entre ellos los factores de la transcripción.

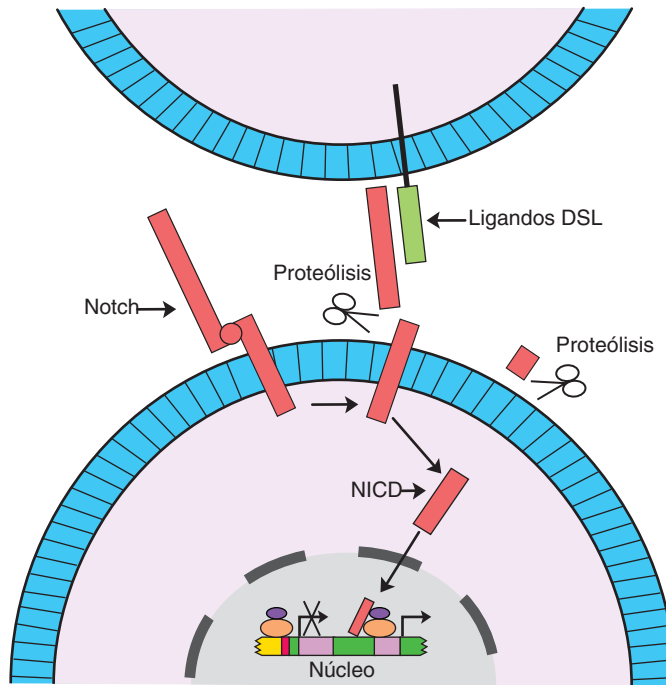


FIGURA 1.9 Dibujo que ilustra la señalización a través de la vía *Notch*. Los receptores de *Notch*, situados en una célula, se unen a un ligando de la familia *DSL* [*Jagged* o *Serrate*] que se encuentran en una célula vecina [señalización autocrina]; esta interacción entre receptor y ligando activa una enzima proteolítica que segmenta la proteína *Notch* para activar el truncamiento extracelular de esta proteína fijada en la membrana. Después NEXT es fragmentada por una enzima secretada intracelular que libera el dominio intracelular de *Notch* [NICD], el cual representa la porción activa señalizadora del receptor original de *Notch*. NICD pasa directamente al núcleo donde se une a los represores de la transcripción, interrumpiendo la actividad inhibidora de los genes diana de abajo en la vía *Notch*.

de citosina en la región promotora silencia los genes y evita la transcripción. Este proceso se encarga de la **inactivación del cromosoma X**. Ello a su vez impide la expresión de los genes en uno de los cromosomas X de la mujer, así como también el **sellado genómico** en que se reprime la expresión de un gen paterno o materno.

Varias proteínas pueden originarse en un solo gen con el proceso de **empalme alternativo** que elimina diferentes intrones usando **empalmosomas**. A las proteínas así obtenidas se les da el nombre de **isoformas de empalme** o **variantes de empalme**. Las proteínas también pueden alternarse aplicando **modificaciones postraduccionales** como la fosforilación o segmentación.

La **inducción** es el proceso con el cual un grupo de células o tejidos (el **inductor**) logra que otro (el **inducido**) cambie su destino. La capacidad de responder se llama **competencia** y ha de ser conferida por un **factor de competencia**. En muchos fenómenos inductivos se llevan a cabo **interacciones epitelio-mesenquimatosas**.

Las **vías de transducción de señales** contienen una molécula (el **ligando**) y un **receptor**. Éste generalmente extiende la membrana celular, activándose al unirse a su ligando específico. La activación suele requerir la capacidad de fosforilar otras proteínas, por lo regular mediante una **cinasa**. Se crea así una cascada de actividad enzimática entre las proteínas que termina activando un factor de transcripción para empezar la expresión génica.

La señalización entre células puede ser **parácrina** en la que participan **factores difusibles** o **autocrina** en que intervienen varios **factores no difusibles**. Se da el nombre de **factores parácrinos** o **factores de crecimiento y diferenciación (GDF)** a las proteínas encargadas de la señalización parácrina. Hay cuatro familias principales de factores de crecimiento y diferenciación: la familia de **factores de crecimiento de los fibroblastos (FGF)**, la familia de las proteínas **WNT, Hedgehog** y la familia del **factor de transformación del crecimiento**. Aparte de las proteínas, algunos **neurotransmisores** como la **serotonina (5-HT)** y la **noradrenalina** actúan a

través de la señalización parácrina, funcionando como ligando y uniéndose a los receptores para emitir ciertas respuestas celulares. Los factores paracrinicos pueden incluir productos de la matriz extracelular, ligandos unidos a la superficie celular y comunicación directa entre células.

Hay muchas vías de señalización celular importantes para el desarrollo; en dos de las principales intervienen la proteína **SHH** y la **vía WNT no canónica** y mejor conocida como **vía PCP** que regula la **extensión convergente**. **SHH** es casi un **gen maestro** y cuando el producto de su proteína se une a su receptor **patched**, pone fin a la inhibición de **smoothened** por este receptor. Una vez activado, **smoothened** regula la familia de factores de transcripción que controlan la señalización descendente por SHH. Este gen es un factor difusible con una molécula de colesterol unida a él y funciona como **morfógeno** al establecer gradientes de concentración que regula las respuestas celulares. La señalización de SHH interviene en muchos procesos de desarrollo como el establecimiento de la línea media y la asimetría izquierda-derecha, así como en el diseño de muchos órganos.

La **polaridad de células planares (PCP)** controla los movimientos de las células y láminas celulares en el plano de un tejido; las células se intercalan entre sí de modo que el tejido se alarga, proceso llamado **extensión convergente**. Estos tipos de movimientos celulares son los que alargan el embrión y el

tubo neural durante la gastrulación y la neurulación, respectivamente. Varios genes intervienen en el control de este proceso, entre ellos **WNT** y su receptor **FRIZZLED**, **CELSR**, **VANGL** —que codifican las proteínas transmembranas— y **DISHEVELLED** que codifica una proteína, la cual a través de las cinasas Rho y Rac afectan al citoesqueleto y otros genes reguladores de los movimientos celulares. Las mutaciones de esos genes causan defectos del tubo neural en ratones; los ocasionados por VANGL han sido relacionados con los mismos defectos en el ser humano.

■ Resolución de problemas

1. ¿Que se entiende por “competencia para responder” como parte del proceso de inducción? ¿Cuáles tejidos participan más a menudo en la inducción? Dé dos ejemplos.
2. En condiciones normales el factor de crecimiento de los fibroblastos (FGF) y sus receptores (FGFR) se encargan del crecimiento del cráneo y del desarrollo de las suturas craneales. ¿De qué manera estas vías de señalización podrían quedar alteradas? ¿Incluyen señalización parácrina o autocrina? ¿Se le ocurre alguna forma de evitar la pérdida de expresión de un factor de crecimiento de los fibroblastos?

Gametogénesis: transformación de las células germinales en gametos masculinos y femeninos

■ CÉLULAS GERMINALES PRIMORDIALES

El desarrollo empieza con la fecundación, proceso mediante el cual el gameto masculino –el **espermatozoide**– y el gameto femenino –el **ovocito**– se unen para producir un **cigoto**. Los gametos derivan de las **células germinales primordiales (CGP)** que se forman en el epiblasto durante la segunda semana, cruzan la línea primitiva durante la gastrulación y migran hacia la pared del saco vitelino (Fig. 2.1). En la cuarta semana estas células comienzan a migrar del saco vitelino a las gónadas en desarrollo, donde llegan al final de la quinta semana. Las divisiones mitóticas aumentan el número de las células germinales durante la migración y también cuando llegan a la gónada. En preparación para la fecundación, las células experimentan la **gametogénesis**, proceso que incluye la meiosis para reducir la cantidad de cromosomas y la **citodiferenciación** para completar la maduración.

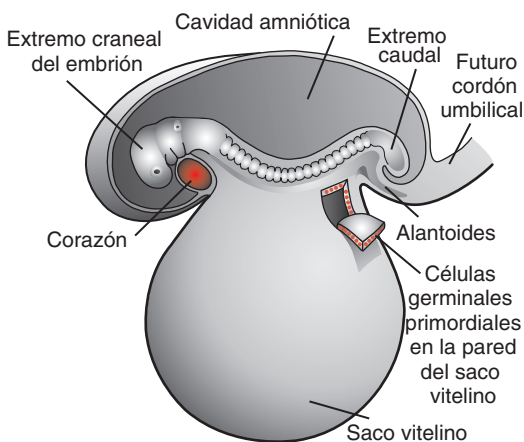


FIGURA 2.1 Embrión al final de la tercera semana, que muestra la posición de las células germinales primordiales en la pared del saco vitelino, cerca del punto de anclaje con el futuro cordón umbilical. De este lugar migran a la gónada en desarrollo.

Consideraciones clínicas

Células germinales primordiales y teratomas

Los **teratomas** son tumores de origen controvertido que a menudo contienen varios tejidos como hueso, cabello, epitelio intestinal y otros. Se cree que crecen a partir de células precursoras pluripotentes capaces de diferenciar y constituir una de las tres capas germinales o sus derivados. Según varios datos, las que se extraviaron de sus rutas migratorias normales podrían ser causa de algunos de estos tumores (Fig. 2.2). Otra fuente podrían ser las células epiblasticas que dan origen a tres capas germinales durante la gastrulación [p. 65 y figura 5.9 de la página 66].

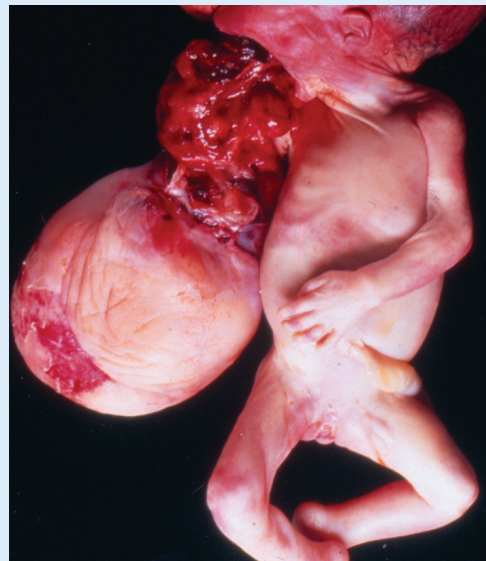


FIGURA 2.2 Teratoma orofaríngeo. Esta clase de tumores puede originarse en las células germinales primordiales o en las epiblasticas [capítulo 5], ambas pluripotentes. Los tejidos dentro de los tumores incluyen derivados de las tres capas germinales, a veces también intestino, hueso, piel, dientes y otras estructuras.

TEORÍA CROMOSÓMICA DE LA HERENCIA

Ciertos genes en los cromosomas heredados del padre y de la madre determinan las características de un nuevo individuo. El ser humano tiene aproximadamente 23 000 genes en 46 cromosomas. Los genes de un mismo cromosoma tienden a heredarse juntos y por eso se les llama **genes ligados**. En las células somáticas los cromosomas aparecen agrupados en 23 pares **homólogos** para producir el número **diploide** de 46. Hay 22 pares de cromosomas –los **autosomas**– y un par de **cromosomas sexuales**. Si el par sexual es XX, el individuo será genéticamente femenino; si el par es XY, será genéticamente masculino. Un cromosoma de cada par proviene del gameto materno u **ovocito** y uno del gameto paterno o **espermatozoide**. Así, pues, un gameto contiene un número **haploide** de 23 cromosomas y la unión de gametos durante la **fecundación** restablece el número diploide de 46.

Mitosis

Mitosis es el proceso por medio del cual se divide una célula, para dar origen a dos células hijas

genéticamente idénticas a la célula madre (Fig. 2.3). Cada célula hija recibe el complemento entero de 46 cromosomas. Antes de iniciarse la mitosis, un cromosoma duplica su **ADN**. Durante esta fase los cromosomas son extremadamente largos, se difunden a lo largo del núcleo y no pueden reconocerse con el microscopio óptico. Al comenzar la mitosis, los cromosomas empiezan a enrollarse, contraerse y condensarse, procesos que marcan el inicio de la **profase**. Ahora cada cromosoma consta de dos subunidades paralelas: **cromátidas**, que se juntan en una región estrecha común a ambas llamada **centrómero**. A lo largo de la profase los cromosomas continúan condensándose, acortándose y engrosando (Fig. 2.3A), pero sólo durante la prometafase podemos identificar las cromátidas (Fig. 2.3B). Durante la metafase los cromosomas se alinean en el plano ecuatorial y su estructura doble se vuelve visible (Fig. 2.3C). Todas están ancladas por **microtúbulos** que se extienden del centrómero al centriolo, formando el **huso mitótico**. Pronto el centrómero de cada cromosoma se divide, lo que da inicio a la anafase, acompañada por la migración de cromátidas a los polos opuestos del uso. Por último, durante la telofase los cromosomas se desenrollan y alargan,

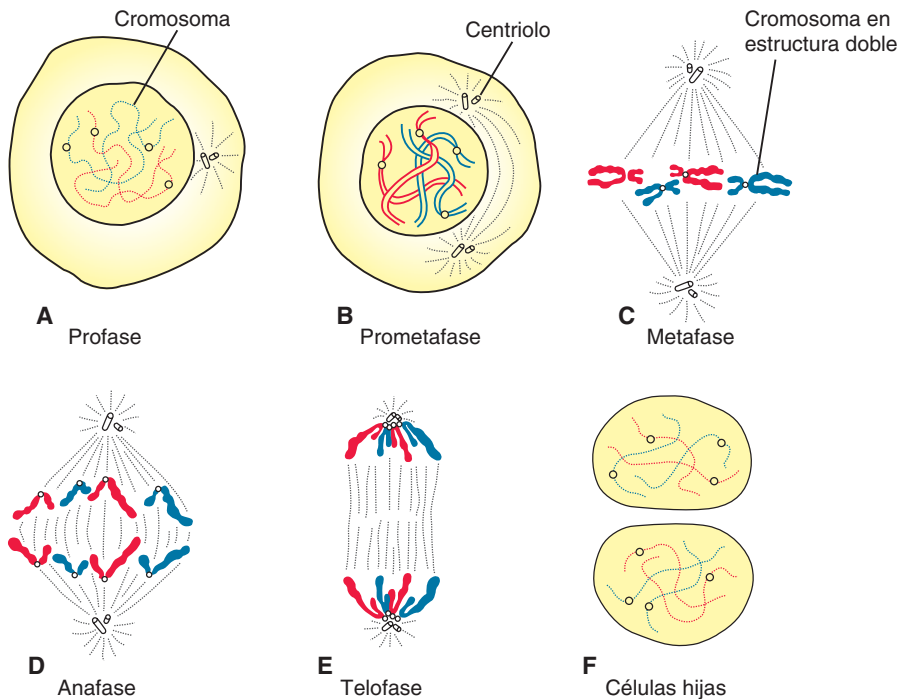


FIGURA 2.3 Etapas de la mitosis. En la profase los cromosomas tienen el aspecto de hebras delgadas. Los cromosomas duplicados se vuelven claramente visibles como unidades individuales durante la metafase. En ningún momento de la división se unen los integrantes de un par de cromosomas. En azul los cromosomas paternos; en rojo los cromosomas maternos.

la envoltura nuclear se restablece y el citoplasma se divide (Fig. 2.3D-F). Las células hijas reciben la mitad del material cromosómico duplicado, así que conservan el mismo número de cromosomas que la célula madre.

Meiosis

Meiosis es la división celular que tiene lugar en las **células germinales** para producir gametos masculinos y femeninos: espermatozoides y ovocitos (óvulos), respectivamente. La meiosis requiere dos divisiones celulares –**meiosis I** y **meiosis II**– para reducir el número de cromosomas al número haploide de 23 (Fig. 2.4). Igual que en la mitosis, las células germinales masculinas y femeninas (**espermatoцитos** y **ovocitos primarios**) duplican su ADN al comenzar la meiosis I, de modo que cada uno de los 46 cromosomas se duplica en sus cromátidas hermanas. A diferencia de lo que ocurre en la

mitosis, los **cromosomas homólogos** se alinean en **pares**, proceso conocido con el nombre de **sinapsis**. El emparejamiento es exacto y punto por punto, salvo la combinación XY. En seguida los pares homólogos se separan en dos células hijas, convirtiendo así el número diploide en haploide. Poco después la meiosis II separa las cromátidas hermanas. Entonces cada gameto contendrá 23 cromosomas.

Entrecruzamiento

Los **entrecruzamientos**, procesos críticos de la meiosis I, son el **intercambio de segmentos de cromátidas** entre cromosomas homólogos emparejados (Fig. 2.4C). Los segmentos se rompen intercambiándose como cromosomas homólogos individuales. A medida que se realiza la separación, los puntos de intercambio quedan unidos de manera temporal y constituyen una estructura parecida a una X: un **quiasma** (Fig. 2.4C). Los aproximadamente 30 a 40

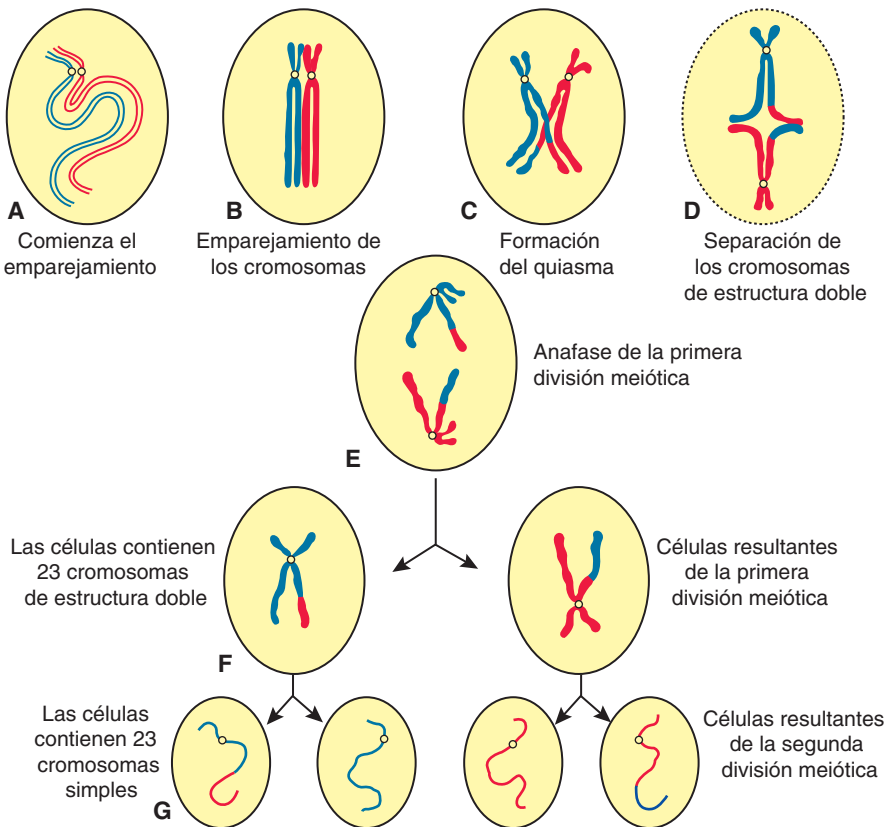


FIGURA 2.4 Primera y segunda divisiones meióticas. **A.** Los cromosomas homólogos se aproximan. **B.** Los cromosomas homólogos se emparejan, y cada miembro del par consta de dos cromátidas. **C.** Los cromosomas homólogos íntimamente emparejados intercambian fragmentos de cromátida [entrecruzamiento]. Obsérvese el quiasma. **D.** Se separan los cromosomas de estructura doble. **E.** Anafase de la primera división meiótica. **F,G.** Durante la segunda división meiótica los cromosomas de estructura doble se dividen en el centrómero. Al finalizar la división, los cromosomas de cada una de las cuatro células hijas serán diferentes.

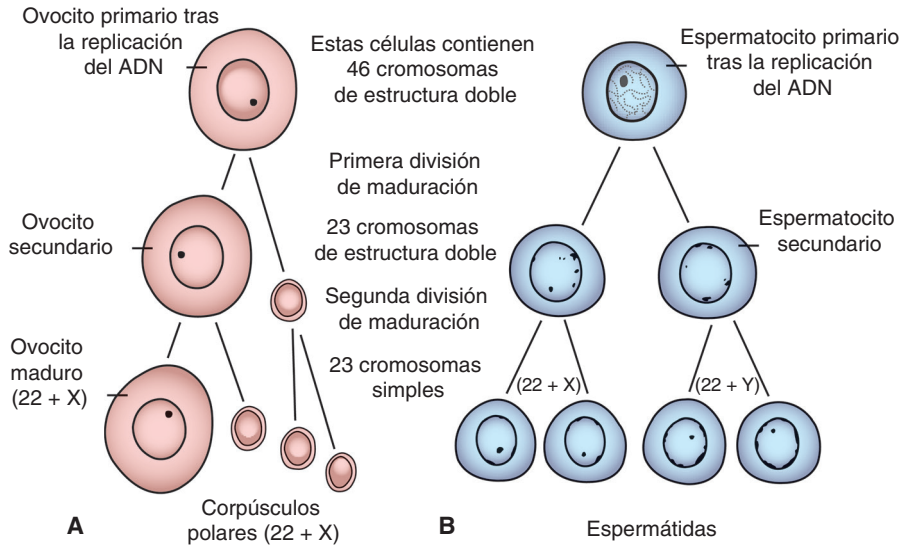


FIGURA 2.5 Procesos que ocurren durante la primera y segunda divisiones de maduración. **A.** La célula germinal femenina primitiva [ovocito primario] produce sólo un gameto maduro, el ovocito maduro. **B.** La célula germinal masculina primitiva [espermatozoides primario] produce cuatro espermátidas, todos los cuales se transformarán en espermatozoides.

entrecruzamientos (uno o dos por cromosoma) en cada división meiótica I son muy frecuentes entre genes lejanos en un cromosoma.

Al terminar las divisiones meióticas:

- Aumenta la **variabilidad genética** mediante:
 - el entrecruzamiento que redistribuye el material genético,
 - la distribución aleatoria de cromosomas homólogos entre las células hijas.
- Cada célula germinal contiene un número haploide de cromosomas, con lo cual se restablece en la fecundación el número diploide de 46.

Corpúsculos polares

También durante la meiosis un ovocito primario da origen a cuatro células hijas, cada una con 22 cromosomas más un cromosoma X (Fig. 2.5A). Sólo uno de ellos se transformará en un gameto maduro: el ovocito. Los tres restantes, los **corpúsculos polares**, reciben poco citoplasma y degeneran en el desarrollo ulterior. De modo análogo, un espermatozoides primario produce cuatro células hijas, con 22 cromosomas más un cromosoma X y dos con 22 cromosomas más un cromosoma Y (Fig. 2.5B). Pero los cuatro llegarán a ser gametos maduros a diferencia de lo que ocurre en la formación de ovocitos.

Consideraciones clínicas

Defectos congénitos y aborto espontáneo: factores cromosómicos y genéticos

Las **anomalías cromosómicas**, que pueden ser **numéricas** o **estructurales**, son causa importante de los defectos congénitos y del aborto espontáneo. Se estima que 50% de los embarazos termina en aborto espontáneo y que hay anomalías cromosómicas en 50% de los abortos. Por tanto, cerca de 25% de los embarazos presenta un defecto cromosómico grave. Las más comunes de las anomalías en el aborto son el síndrome de

Turner [45, X], la triploidia y la trisomía del cromosoma 16. Estas anomalías constituyen 10% de los principales defectos congénitos; las **mutaciones génicas**, 8 por ciento.

Anomalías numéricas

La célula somática normal del ser humano contiene 46 cromosomas y el gameto normal contiene 23. Las células somáticas normales son **diploides** o $2n$; los gametos normales son **haploides** o n . **Euploide** designa cualquier múltiplo exacto

[continúa]

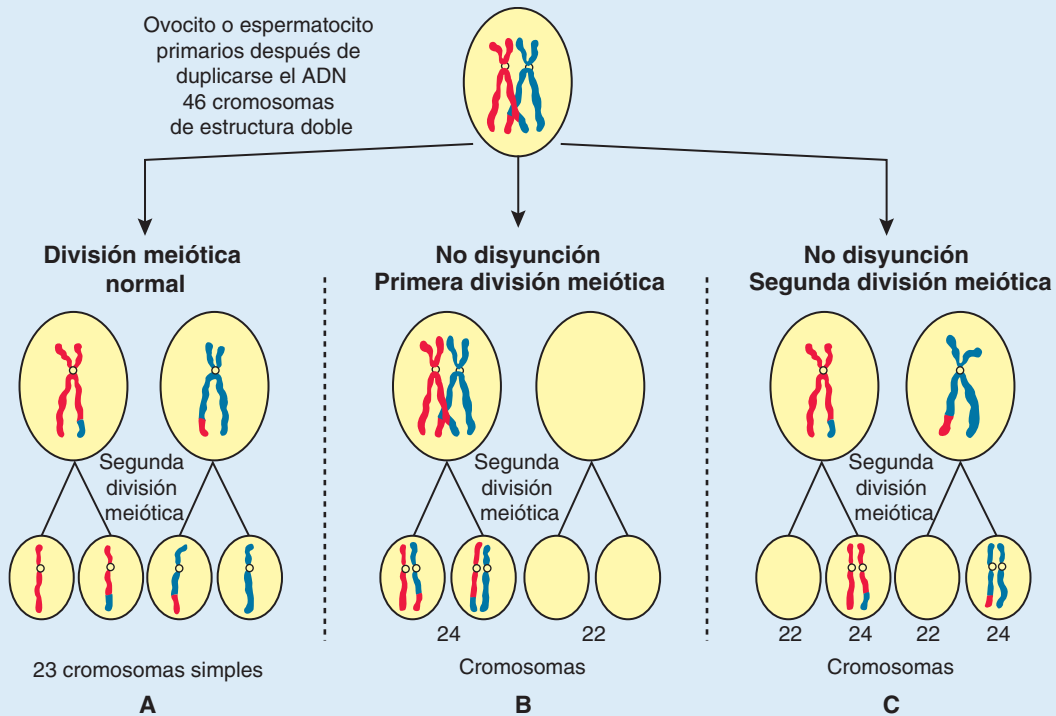


FIGURA 2.6 **A.** Divisiones normales durante la maduración. **B.** No disyunción en la primera división meiótica. **C.** No disyunción en la segunda división meiótica.

de n [diploide o triploide por ejemplo]. **Aneuploide** indica cualquier número de cromosomas que no sea euploide; suele utilizarse cuando existe un cromosoma extra (**trisomía**) o cuando falta (**monosomía**). Las anomalías en el número de cromosomas pueden producirse durante la división meiótica o mitótica. En la **meiosis** dos miembros de un par de cromosomas homólogos normalmente se separan durante la primera división meiótica, de manera que una célula hija recibe un miembro de cada par (Fig. 2.6A). Pero en ocasiones no ocurre la separación (**no disyunción**) y ambos miembros de un par se dirigen hacia una célula (Fig. 2.6B,C). Debido a la no disyunción de los cromosomas, una célula recibe 24 cromosomas y la otra 22 en vez de los 23 normales. Cuando en la fecundación un gameto de 23 cromosomas se fusiona con otro de 24 cromosomas, el resultado será un individuo con 47 cromosomas [trisomía] o 45 cromosomas [monosomía]. Los autosomas o cromosomas sexuales pueden participar en la no disyunción, que ocurre durante la primera o segunda división meiótica de las células germinales. En las mujeres, la incidencia de las anomalías cromosómicas como la no disyunción aumenta con la edad, en especial a partir de los 35 años.

Algunas veces la no disyunción se presenta durante la mitosis (**no disyunción mitótica**) en una célula embrionaria durante las primeras divisiones celulares. Tales circunstancias ocasionan **mosaicismo**, en el cual algunas células tienen un número anómalo de cromosomas y otras son normales. Estas personas pueden exhibir pocas o muchas características de un síndrome determinado, según el número de células afectadas y su distribución.

Otras veces los cromosomas se rompen y los fragmentos de uno de ellos se adhieren a otros. Tales **translocaciones** pueden estar **equilibradas**; de ser así, el rompimiento y la reunión se dan entre dos cromosomas, sin que se pierda material genético básico y las personas son normales. Cuando las translocaciones están **desequilibradas**, se pierde un cromosoma, y aparece un fenotipo alterado. Por ejemplo, las que se observan entre los brazos largos de los cromosomas 14 y 21 durante la meiosis I o II producen gametos con una copia extra del cromosoma 21, una de las causas del síndrome de Down (Fig. 2.7). Las translocaciones son especialmente comunes entre los cromosomas 13, 14, 15, 21 y 22 debido a que se agrupan durante la meiosis.

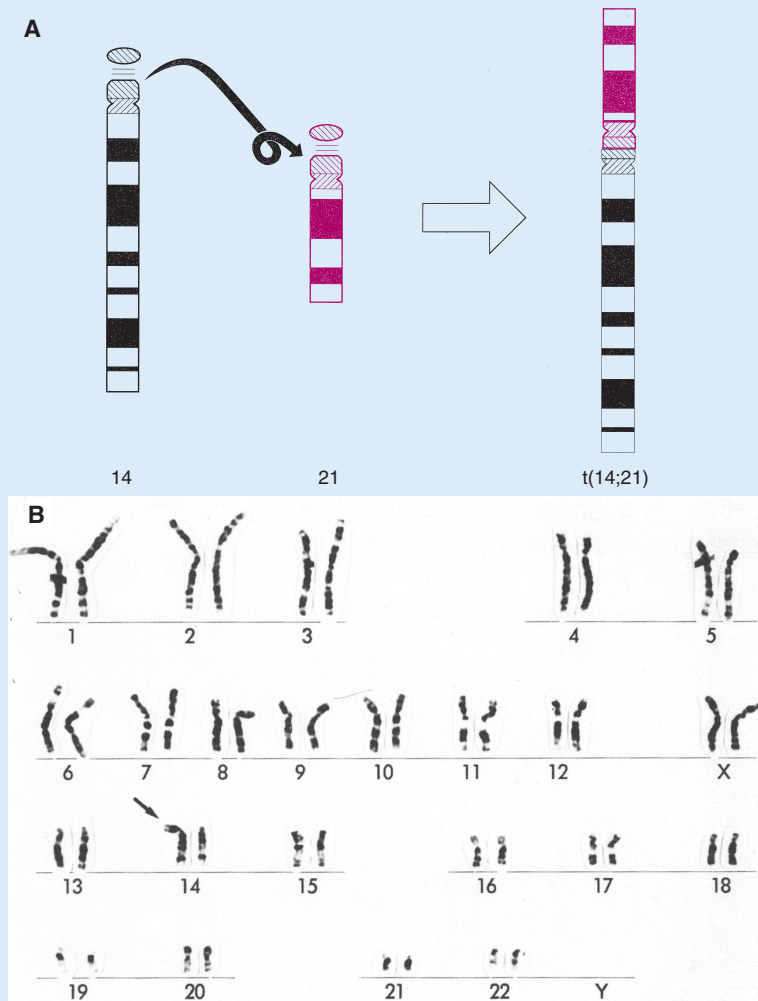


FIGURA 2.7 A. Translocación de los brazos largos de los cromosomas 14 y 21 en el centrómero. La pérdida del brazo corto carece de importancia clínica; estas personas son clínicamente normales, aunque con el riesgo de procrear hijos con translocaciones desequilibradas. **B.** Cariotipo de translocación del cromosoma 21 en el 14, que da origen al síndrome de Down.

TRISOMÍA 21 (SÍNDROME DE DOWN)

El **síndrome de Down** se debe a una copia extra del **cromosoma 21 (trisomía 21)** (Fig. 2.8). Entre las características de los niños afectados figuran las siguientes: retraso del crecimiento, diversos grados de retraso mental, anomalías craneofaciales: ojos rasgados, epicanto (repliegues extra de la piel en los ángulos mediales de los ojos), cara plana, oídos pequeños, así como defectos cardiacos e hipotonía (Fig. 2.9). Estos individuos están más expuestos a leucemia, infecciones, disfunción de la tiroides y envejecimiento prematuro. Además, se observa en ellos un aumento de la frecuencia e inicio temprano de la enfermedad de Alzheimer.

En 95% de los casos la causa del síndrome es la trisomía 21 debida a la no disyunción meiótica y en 75% ésta ocurre durante la formación de los **ovocitos**. La incidencia es aproximadamente de 1 en 2000 embarazos tratándose de mujeres menores de 25 años. Con la edad de la madre, este riesgo aumenta a 1 en 300 a los 35 años y a 1 en 100 a los 40 años.

En cerca de 4% de los casos se da una translocación desequilibrada entre el cromosoma 21 y los cromosomas 13, 14, 15 o 21 (Fig. 2.7). El restante 1% proviene del mosaicismo ocasionado por la no disyunción mitótica. Estos individuos tienen algunas células con el número normal de cromosomas

(continúa)

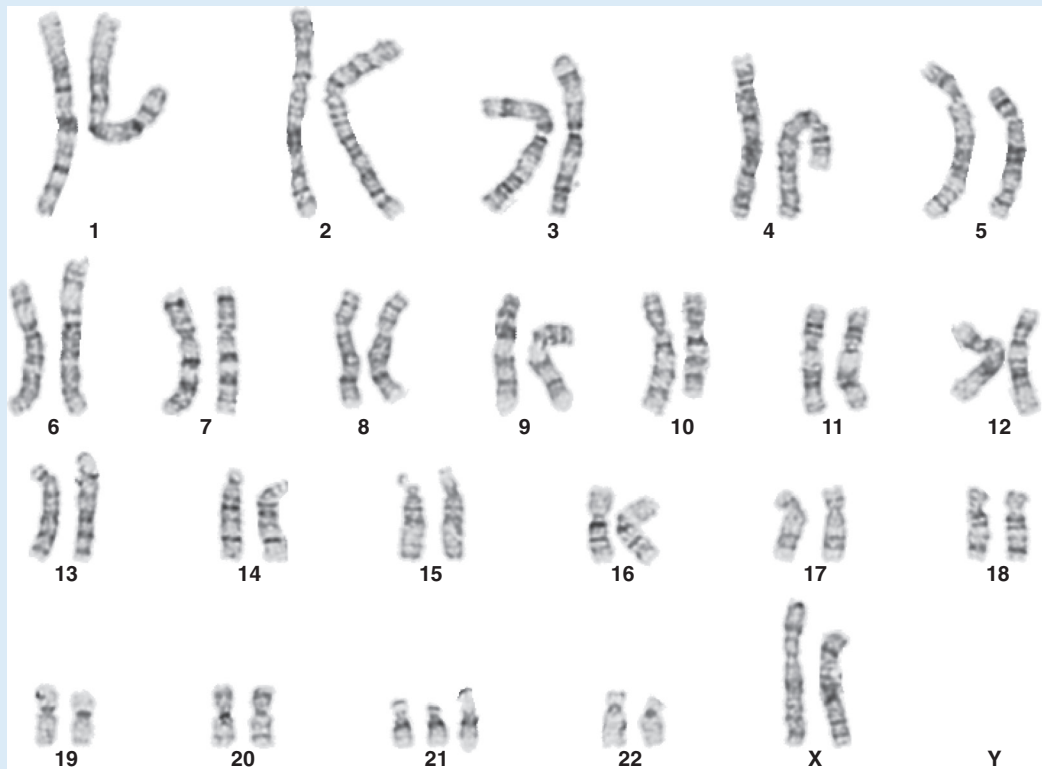


FIGURA 2.8 Cariotipo de la trisomía 21, síndrome de Down.

y otras aneuploides. Muestran pocas o muchas características del síndrome de Down.

TRISOMÍA 18

Los pacientes con **trisomía 18** tienen las siguientes características: retraso mental, defectos con-

génitos del corazón, orejas de implantación baja, flexión de los dedos y de las manos (Fig. 2.10). Además con frecuencia presentan micrognatia, anomalías renales, sindactilia y malformaciones del sistema esquelético. La incidencia es aproximadamente 1 en 5 000 nacimientos. Entre la semana 10

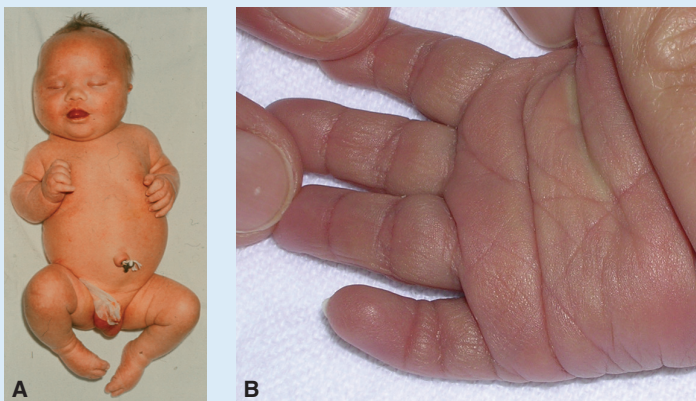


FIGURA 2.9 **A.** Bebé con síndrome de Down. Obsérvese la cara ancha y aplanada, las fisuras palpebrales oblicuas y la lengua. Los niños afectados suelen tener cierto grado de retraso mental y muchos defectos cardíacos. **B.** Otra característica de estos niños es una mano ancha con una sola línea transversal [pliegue simiesco].

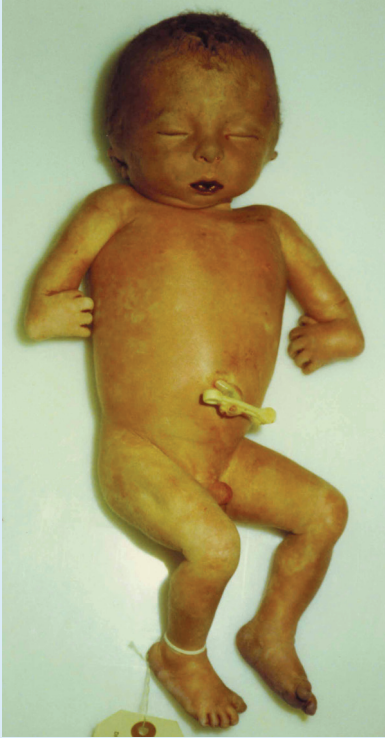

FIGURA 2.10 Bebé con trisomía 18. Obsérvense las orejas de implantación baja, la boca pequeña, mandíbula deficiente [micrognatia], ausencia del radio y el cúbito o hipoplasia de ambos.

de gestación y su término, se pierde 85% de los afectados; en cambio, los nacidos vivos en general mueren a los 2 meses de edad. Cerca de 5% logra sobrevivir más de un año.

TRISOMÍA 13

Las principales anomalías de la **trisomía 13** son retraso mental, holoprocencia, defectos congénitos del corazón, sordera, labio leporino, fisura palatina y defectos oculares como microftalmia, anoftalmia y coloboma (Fig. 2.11). La incidencia de esta anomalía es aproximadamente de 1 en 20 000 nacidos vivos y más de 90% de los bebés muere en el primer mes de vida. Cerca de 5% consigue sobrevivir más de un año.

SÍNDROME DE KLINEFELTER

Las características clínicas del **síndrome de Klinefelter**, presentes sólo en varones y casi siempre detectables por amniocentesis son las siguientes: esterilidad, atrofia testicular, hialinización de los túbulos seminíferos y ginecomastia. Las células tienen 47 cromosomas con un complemento del cromosoma sexual de tipo XXY; en 80% de los casos se observa una **masa de cro-**

matina sexual (corpúsculo de Barr). Éste se forma al condensarse un cromosoma inactivado X. Un corpúsculo también está presente en las mujeres normales, porque uno de los cromosomas X permanece inactivado normalmente. La incidencia es cerca de 1 en 500 varones. La no disyunción de los cromosomas homólogos XX es la causa más frecuente. A veces los pacientes que presentan el síndrome tienen 48 cromosomas, 44 autosomas y 4 cromosomas sexuales [48, XXXY]. El retraso mental rara vez forma parte del síndrome; pero cuanto más cromosomas haya, mayores probabilidades habrá de algún grado de deterioro mental.

SÍNDROME DE TURNER

El **síndrome de Turner**, con un cariotipo 45, X, es la única monosomía compatible con la vida. Pese a ello, 98% de los fetos afectados se aborta de manera espontánea. Los pocos que logran sobrevivir tienen un aspecto indudablemente femenino (Fig. 2.12) y se caracterizan por la ausencia de ovarios (**disgenesia gonadal**) y talla baja. Otras anomalías frecuentes son cuello corto, linfedema de las extremidades, malformaciones óseas y pecho ancho con pezones muy separados. Cerca de 55% de las mujeres afectadas son mamosómicas

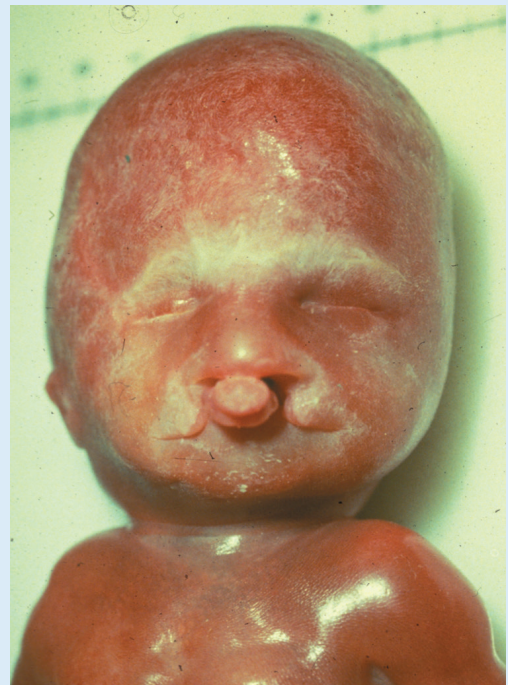

FIGURA 2.11 Niño con trisomía 13. Obsérvense el labio leporino bilateral, la frente inclinada y anoftalmia.

(continúa)

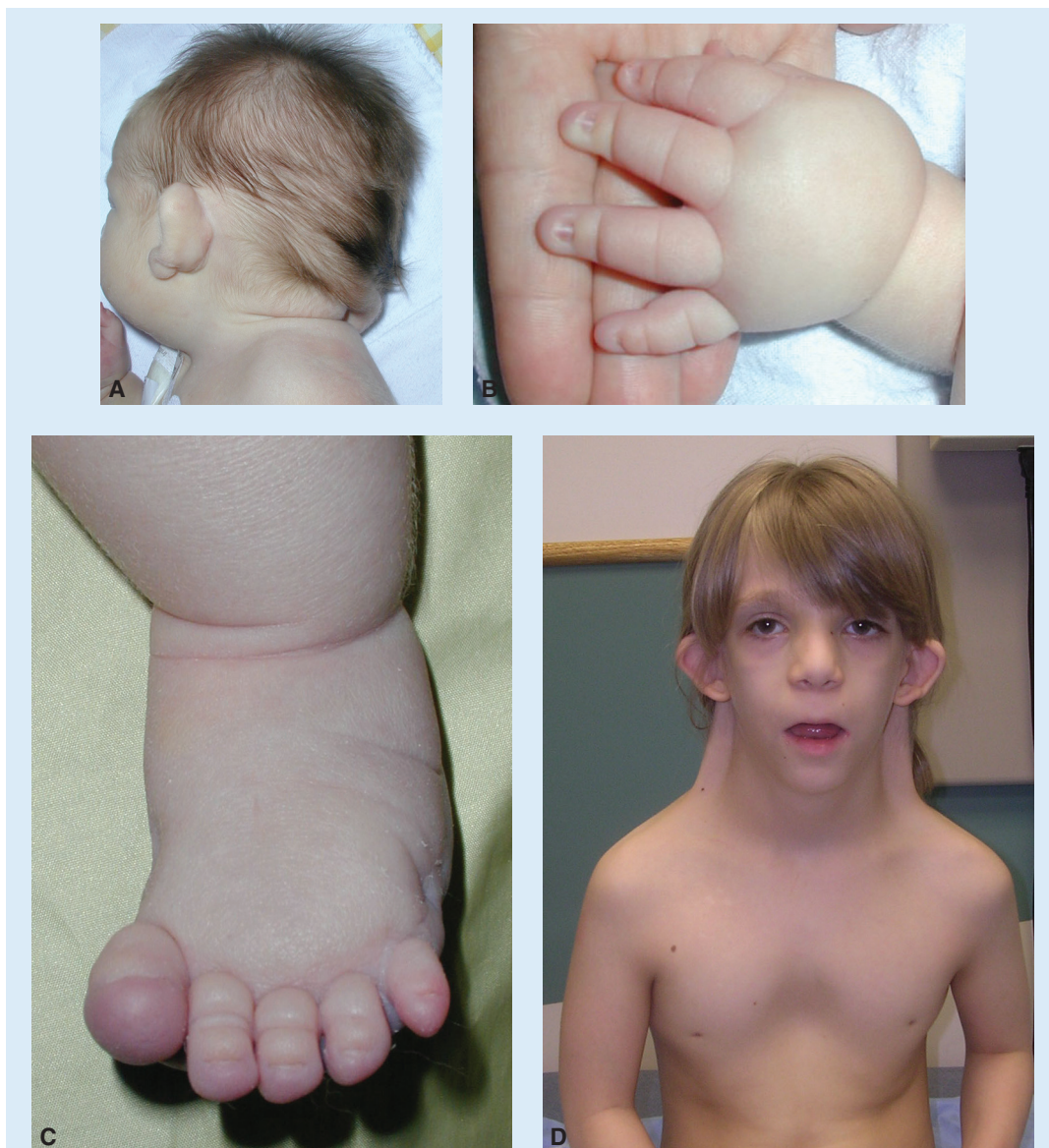

FIGURA 2.12 Paciente con el síndrome de Turner. **A.** Al nacimiento. Obsérvense la piel laxa en la cara posterior del cuello ocasionada por los restos de un higroma quístico (quiste lleno de líquido), el cuello corto, malformación de las orejas, edema de la mano **(B)** y del pie **(C)** causada por linfedema. **D.** A los 6 años de edad, sobresale el cuello alado y los pezones están muy separados sobre un tórax amplio.

para el cromosoma X y no presenta corpúsculos de Barr debido a la no disyunción. En 80% de los casos, la causa es la no disyunción en el **gameto masculino**. En el resto de los casos, las causas son anomalías estructurales del cromosoma X o la no disyunción que produce mosaicismo.

SÍNDROME DE LA TRIPLE X

A menudo no se diagnostica a muchas pacientes con el **síndrome de la triple X (47, XXX)** porque sus características físicas pasan inadvertidas. Sin

embargo, suelen tener problemas de lenguaje y de autoestima. Sus células contienen dos cromatinas sexuales.

Anomalías estructurales

Las **anomalías cromosómicas estructurales**, en que intervienen uno o varios cromosomas, generalmente se originan en la rotura de los cromosomas. Se ha supuesto que se rompen debido a factores ambientales como virus, radiación y drogas. Pero los datos no son concluyentes. El resul-

tado de la rotura depende de lo que suceda a los fragmentos. En algunos casos se pierde el fragmento de un cromosoma y el recién nacido con **deleción** parcial de un cromosoma es anormal. Un síndrome muy conocido, atribuible a la deleción parcial de un brazo corto del cromosoma 5, es el **síndrome del maullido del gato**. El recién nacido presenta llanto parecido a sonidos gatunos, microcefalia [cabeza pequeña], retraso mental y enfermedades cardíacas congénitas. Se sabe que muchos otros síndromes bastante raros provienen de una pérdida parcial de los cromosomas.

Las **microdeleciones**, que afectan sólo a pocos **genes contiguos**, puede ocasionar el **síndrome de microdeleción** o **síndrome de genes contiguos**. Los sitios donde ocurren las deleciones, llamados **complejos de genes contiguos**, suelen identificarse mediante **hibridización por fluorescencia *in situ*** (FISH, p. 24). Un ejemplo de microdeleción ocurre en el brazo largo del cromosoma 15 [15q11-15q13. [Nota: los cromosomas tienen un brazo largo designado con la letra "q" y un brazo corto designado con la letra "p" que se basan en la posición del centrómero]]. Cuando la deleción ocurre en el cromosoma materno, da origen al **síndrome de Angelman**: los niños sufren retraso mental, no hablan, muestran deficiente desarrollo motor y están expuestos a periodos de risa prolongada sin motivo alguno (Fig. 2.13). Cuando la microdeleción ocurre en el cromosoma paterno, sobreviene el **síndrome de Prader-Willi**. Las personas afectadas se caracterizan por hipotonía, obesidad, retraso mental, discapacidad, hipogonadismo y criptorquidia (Fig. 2.14). Constituyen un ejemplo del **sellado genómico** las características que se expresan de modo diferencial según que el material genético se hereda de la madre o del padre. Otros síndromes de genes contiguos pueden heredarse de cualquiera de los progenitores, entre ellos el **síndrome de Miller-Dieker** [lisencefalia, retraso del desarrollo y anomalías cardíacas y faciales provenientes de una deleción en 17p13] y la mayoría de los casos del **síndrome 22q11** [defectos palatinos, malformaciones cardíacas conotruncuales, retraso del habla, problemas de aprendizaje y una enfermedad de tipo esquizofrenia debido a una deleción en 22q11].

Los **sitios frágiles** son regiones de los cromosomas que muestran propensión a separarse o romperse bajo ciertas manipulaciones celulares. Por ejemplo, los sitios frágiles pueden detectarse cultivando linfocitos de un paciente en un medio deficiente de folato. Aunque numerosos lugares frágiles se han definido y constan de **repeticiones CGG**, sólo los que están en el gen **FMRI** del brazo largo del cromosoma X [Xq27] han sido correlacionados con un fenotipo alterado: el **síndrome de**



FIGURA 2.13 Paciente con el síndrome de Angelman debido a la microdeleción del cromosoma materno 15. Sobreviene el síndrome de Prader-Willi si el defecto se hereda en el cromosoma paterno (Fig. 2.14).

X frágil. Ocurren más de 200 repeticiones en la región promotora del gen en los individuos afectados, mientras que hay de 6 a 54 repeticiones en los sujetos normales. El síndrome de X frágil se caracteriza por retraso mental, orejas grandes, quijada prominente y testículos grandes. El síndrome ocurre en 1 de cada 5 000 individuos. Como está ligado a X, afecta casi de manera exclusiva a los varones, lo cual explica la preponderancia de ellos entre los que sufren retraso mental. Este síndrome es la segunda causa –la primera es el síndrome de Down– del retraso mental atribuible a anomalías genéticas.

Mutaciones génicas

Muchas malformaciones congénitas del ser humano se heredan y algunas muestran un claro patrón mendeliano de la herencia. Algunas de ellas pueden atribuirse directamente a un cambio en la estructura o función de un solo gen; de ahí su nombre de **mutaciones monogénicas**. Se calcula que este tipo de anomalía representa aproximadamente 8% de las malformaciones humanas.

[continúa]

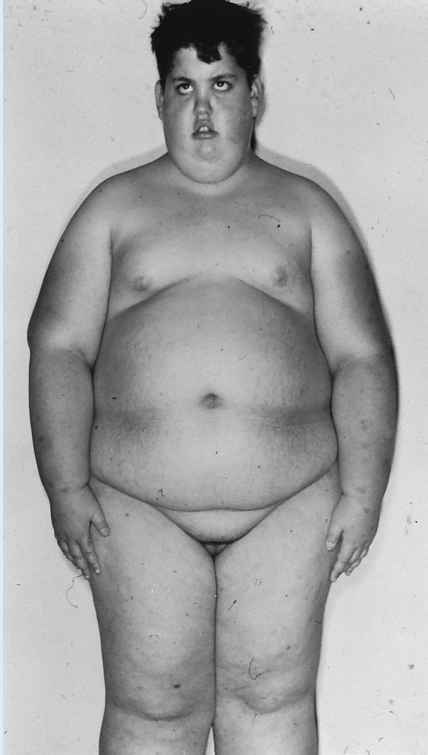


FIGURA 2.14 Paciente con el síndrome de Prader-Willi debido a una microdelección en el cromosoma paterno 15. Se presenta el síndrome de Angelman si el defecto se hereda en el cromosoma materno [Fig. 2.13].

Con excepción de los cromosomas X y Y en el varón, los genes vienen en pares o **alelos**, así que hay dos dosis de cada determinante genético: una de la madre y otra del padre. Habrá una **mutación dominante**, si un gen mutante produce una anomalía en una sola dosis a pesar de la presencia de un alelo normal. Habrá una **mutación recesiva**, si ambos alelos son anormales [dosis doble] o si la mutación está ligada a X [ocurre en este cromosoma]. Pueden provenir de **factores modificadores** las variaciones en los efectos de los genes mutantes.

La aplicación de las técnicas de la biología molecular ha aumentado nuestro conocimiento de los genes del desarrollo normal. Por su parte, el análisis genético de los síndromes humanos demuestra que las mutaciones en muchos de estos genes ocasionan algunas anomalías congénitas y enfermedades infantiles. Así pues, cada vez conocemos mejor la relación entre los genes más importantes del desarrollo y su papel en los síndromes clínicos.

Además de ocasionar malformaciones congénitas, las mutaciones pueden dar origen a **errores**

innatos del metabolismo. Estas enfermedades –entre ellas **fenilcetonuria**, **homocistinuria** y **galactosemia** son las más conocidas– pueden acompañarse de diversos grados de retraso mental o producirlo, cuando no se inician las dietas y la atención médica apropiadas.

Técnicas de diagnóstico para detectar las anomalías genéticas

Con el **análisis citogenético** se determina el número de cromosomas y su integridad. Esta técnica requiere células en división; esto a su vez requiere cultivos de células que sean detenidas en la metafase mediante tratamiento químico. Se tiñen los cromosomas con **tinción Giemsa** para detectar los patrones de bandas claras y oscuras (bandas G, Fig. 2.7) típicas de cada cromosoma. Cada banda representa entre 5 a 10×10^6 pares de bases de ADN, que pueden incluir desde pocos hasta cientos de genes. Hace poco se inventaron técnicas de **bandeo metafásico de alta resolución**, las cuales demuestran mayor número de bandas que representan fragmentos aún más pequeños de ADN. Esto facilita el diagnóstico de deleciones pequeñas.

Las técnicas **moleculares** como la **hibridización *in situ* con fluorescencia (FISH)** emplean sondas específicas de ADN para identificar ploidías de algunos cromosomas y detectar las microdeleciones. Las sondas fluorescentes se hibridizan con cromosomas o *loci* genéticos usando células sobre un portaobjetos; los resultados se visualizan con un microscopio de fluorescencia.

Las **micromatrices** usan puntos de secuencias específicas de ADN (sondas) adheridas a una superficie sólida, generalmente vidrio o silicón [micromatrices *Affymetrix*]. Estas sondas pueden ser una secuencia corta de un gen u otro elemento de ADN con que se hibridiza una muestra de cADN o de cARN (muestra de interés). La hibridización de secuencias de sonda de interés se detecta y cuantifica usando la fluorescencia u otras técnicas. Los resultados mostrarán polimorfismos en un solo nucleótido, mutaciones y cambios en los niveles de expresión. Hoy algunas compañías ofrecen estas técnicas a un precio comercial para quien quiera una prueba o secuencia de su genoma.

La **secuenciación del exoma** es una nueva técnica para detectar **mutaciones** y **polimorfismos** [cambios de un nucleótido en una secuencia de ADN] causantes de defectos congénitos y de enfermedades. Con esta técnica sólo se secuencian las regiones codificadoras (exones) en el genoma. Estas regiones juntas constituyen el **exoma** y representan apenas 1% del genoma humano entero, de modo que hacen más práctico secuenciarlas a ellas que a todo el genoma. Puesto que la mayoría de las variantes genéticas

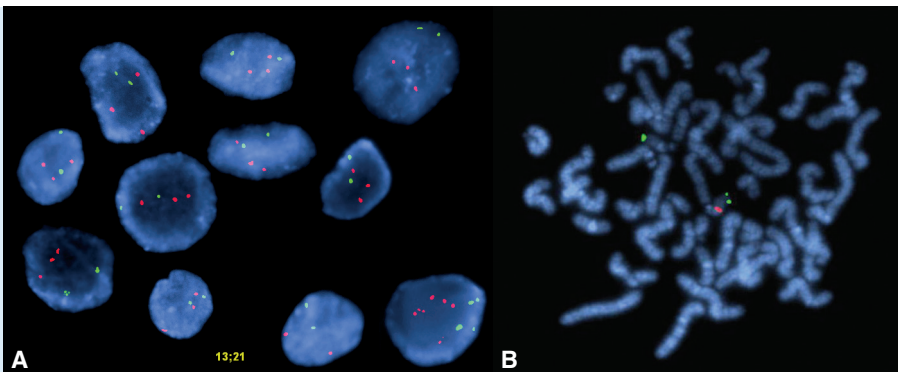


FIGURA 2.15 **A.** FISH, técnica que usa una sonda para el cromosoma 21 (*puntos rojos*). Obsérvese que hay tres *puntos rojos* en cada célula, lo cual indica una trisomía 21 [síndrome de Down]. Los *puntos verdes* representan una sonda de control para el cromosoma 13. Dos células están superpuestas en la parte inferior derecha, dando la impresión de la presencia de varias sondas. **B.** Análisis FISH del síndrome de delección 22q11. Las señales verdes indican el cromosoma 22; la señal roja, la sonda N25 que es la región q11. Se halla sólo en uno de los pares del cromosoma 22, o sea que el otro tiene la delección 22q11.

se hallan dentro de las regiones codificadoras de las proteínas, la técnica es un medio eficiente de descubrir esas diferencias. También es mejor que los métodos anteriores que recurrían a estudios de anclaje acompañados de la clonación posicional [búsqueda de genes candidatos en determinadas regiones de los cromosomas], porque éstos requerían muchos individuos afectados de una familia. Además no era posible estudiar los afectados de otras familias. En cambio, la secuenciación del exoma puede descubrir una mutación causal en un solo individuo, si es posible secuenciar los exomas de ambos progenitores. Puede

ser exitoso incluso secuenciar a las personas afectadas provenientes de distintas familias sin que importe su parentesco. Pero no se olvide que la secuenciación del exoma tan sólo puede identificar variantes en las regiones codificadoras de los genes que alteren proteínas. Si otras causas genéticas de defectos congénitos no caen dentro de la región codificadora, habrá que identificarlos mediante la secuenciación completa del genoma, cosa que por ahora resulta prohibitiva por el costo y el tiempo requeridos para efectuar esta clase de estudios.

■ CAMBIOS MORFOLÓGICOS DURANTE LA MADURACIÓN DE LOS GAMETOS

Ovogénesis

La ovogénesis es el proceso por medio del cual los ovogonios se diferencian para transformarse en ovocitos maduros.

La maduración de los ovocitos empieza antes del nacimiento

Una vez que las células germinales primordiales llegan a la gónada de una mujer genéticamente femenina se diferencian en **ovogonios** (Fig. 2.16A,B). Pasan por varias divisiones mitóticas y al final del tercer mes ya se encuentran dispuestos en grupos rodeados por una capa de células epiteliales planas (Figs. 2.17 y 2.18). A diferencia de los ovogonios que

probablemente provengan de una sola célula, estas células epiteliales, llamadas **células foliculares**, se originan en el epitelio celómico que recubre al ovario.

La mayoría de los ovogonios continúan dividiéndose por mitosis, pero algunos dejan de hacerlo en la profase de la meiosis I para formar los **ovocitos primarios** (Figs. 2.16C y 2.17A). Durante los siguientes meses el número de ovogonios aumenta rápidamente y al quinto mes del desarrollo prenatal el número total de las células germinales en los ovarios alcanza su nivel máximo: unos 7 millones. Entonces comienza la muerte celular, y muchos ovogonios junto con los ovocitos primarios degeneran volviéndose **atrésicos**. En el séptimo mes la mayoría de los ovogonios degeneraron menos unos cuantos cercanos a la superficie. El resto de los ovocitos primarios que sobrevivieron ya iniciaron la

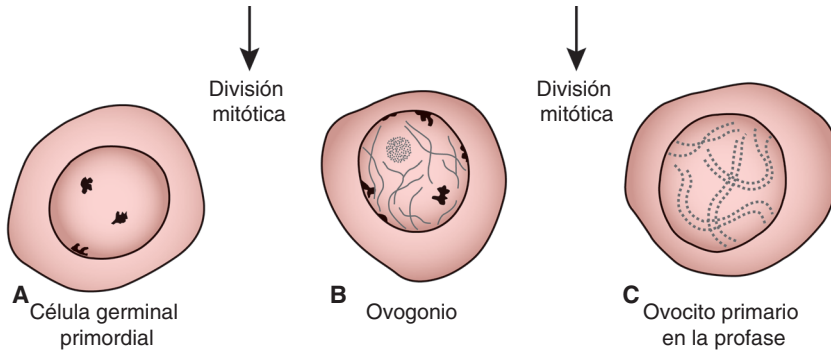


FIGURA 2.16 La diferenciación de las células germinales primarias en ovogonios comienza poco después que llegan al ovario. En la tercera semana de desarrollo algunos ovogonios dan origen a ovocitos primarios que entran en la profase de la primera división meiótica. La profase puede durar 40 o más años y termina cuando la célula inicie su maduración final. Durante este periodo contiene 46 cromosomas de estructura doble.

profase de meiosis I y casi todos están rodeados individualmente por una capa de células epiteliales foliculares planas (Fig. 2.17B). Se da el nombre de **fóliculo primordial** (Fig. 2.18A) al ovocito primario, lo mismo que a las células epiteliales planas circundantes.

La maduración de los ovocitos continúa en la pubertad

Al acercarse el momento del parto los ovocitos primarios ya comenzaron la profase de la meiosis I,

pero en vez de pasar a la metafase entran en la **etapa de diploteno**, fase de reposo durante la profase que se caracteriza por una red laxa de cromatina (Fig. 2.17C). Los ovocitos primarios permanecen en la profase y no concluyen su primera división meiótica antes de la pubertad. Esta fase de reposo es producida por el **inhibidor de maduración de los ovocitos (IMO)**, pequeño péptido segregado por las células foliculares. Se estima que el número total de ovocitos al momento del nacimiento fluctúa entre

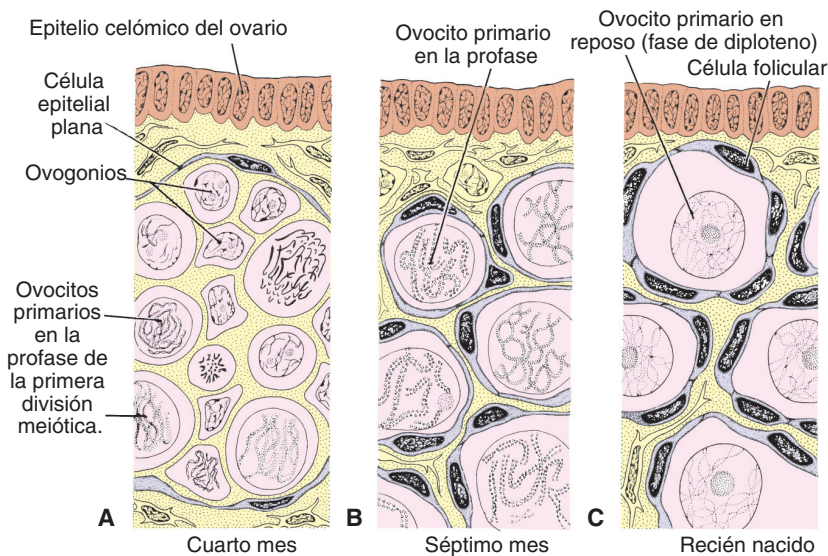


FIGURA 2.17 Secciones de un ovario en varias fases de desarrollo. **A.** Los ovogonios se reúnen en grupos en la parte cortical del ovario. Algunos muestran mitosis; otros se han diferenciado en ovocitos primarios durante la profase de la primera división meiótica. **B.** Casi todos los ovogonios se transforman en ovocitos primarios durante la primera división meiótica. **C.** No hay ovogonios. Cada ovocito primario está rodeado por la fase de diploteno de la primera división meiótica, en la cual permanecen hasta poco antes de la ovulación. Sólo entonces entran en la metafase de la primera división meiótica.

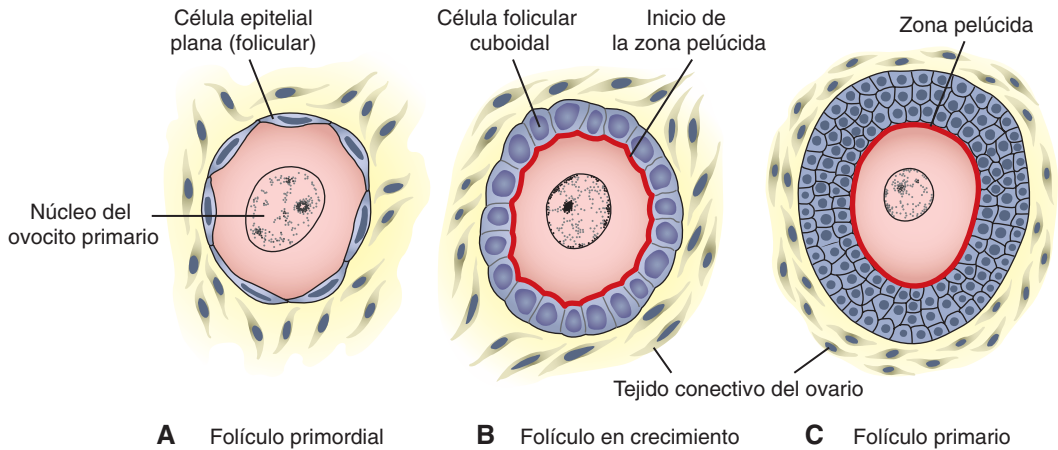


FIGURA 2.18 **A.** Folículos primordiales formados por un ovocito primario al que rodea una capa de células epiteliales aplanadas. **B.** Folículo en fase primaria o preantral reclutado de la reserva de folículos primordiales. Al creciendo el folículo, las células foliculares se tornan cuboidales y empiezan a secretar la zona pelúcida, que se hace visible en manchas irregulares sobre la superficie del ovocito. **C.** Un folículo primario maduro [preantral] con células foliculares que forman una capa estratificada de células granulosas alrededor del ovocito y una zona pelúcida bien definida.

600 000 y 800 000. Durante la niñez, la mayor parte de ellos se vuelve atrésico, sólo aproximadamente 40 000 están presentes al comenzar la pubertad y menos de 500 ovularán, uno cada mes hasta la etapa de la menopausia. Se desconoce si la fase de diploteno es la más adecuada para proteger al ovocito contra los influjos ambientales.

El hecho de que el riesgo de procrear hijos con anomalías cromosómicas se incrementa conforme aumenta la edad de la madre indica que los ovocitos primarios son vulnerables al daño a medida que van envejeciendo.

En la pubertad se crea una reserva de folículos en crecimiento que se mantiene gracias al suministro de folículos primordiales. Cada mes empiezan a madurar algunos de los 15 a 20 seleccionados de la reserva. Varios de ellos mueren; otros comienzan a acumular líquido en un espacio denominado **antro** para comenzar la **fase antral o vesicular** (Fig. 2.19A). El líquido sigue acumulándose tanto que, inmediatamente antes de la ovulación, los folículos están muy edematosos y reciben el nombre de **folículos vesiculares maduros** (también conocidos como folículos de De Graaf) (Fig. 2.19B). La fase antral es la más larga, mientras que la fase vesicular madura se prolonga alrededor de 37 horas antes de la ovulación.

Cuando los folículos primordiales empiezan a crecer, las células foliculares circundantes pasan de planas a cuboidales, proliferando para producir un epitelio estratificado de **células granulosas**; a esta

unidad se le da el nombre de **folículo primario** (Fig. 2.18B,C). Las células granulosas descansan sobre una membrana basal; ésta las separa del tejido conectivo circundante (células del estroma) que forma la **teca folicular**. Tanto las células granulosas como el ovocito segregan una capa de glucoproteínas sobre la superficie de éste, dando lugar a la **zona pelúcida** (Fig. 2.18C). Al seguir creciendo los folículos, las células de la teca folicular se organizan en una capa interna de células secretoras, la **teca interna**, y en una cápsula fibrosa externa, la **teca externa**. Pequeñas prolongaciones digitiformes de las células foliculares se extienden a través de la zona pelúcida, intercalándose con microvellosidades de la membrana plasmática del ovocito. Estas prolongaciones son importantes para transportar materiales de las células foliculares al ovocito.

Al proseguir el desarrollo, aparecen espacios llenos de líquido entre las células granulosas. La coalescencia de estos espacios da origen al **antro** y al folículo se le llama **folículo vesicular o antral**. Al principio el antro presenta forma de arco, aunque con el tiempo aumenta de tamaño (Fig. 2.19). Las células granulosas que rodean el ovocito permanecen intactas, formando el **cúmulo ovóforo**. En la madurez el **folículo vesicular maduro (de De Graaf)** llega a medir 25 mm o más de diámetro. Lo rodea la teca interna que se compone de células con características de secreción de esteroides rica en vasos sanguíneos y de la teca externa que gradualmente se fusiona con el tejido conectivo del ovario (Fig. 2.19).

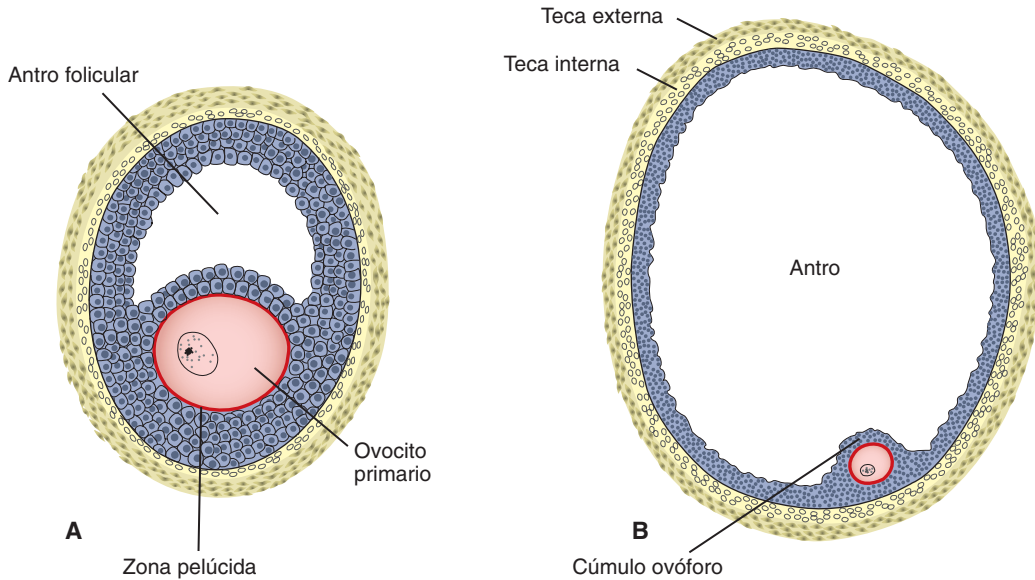


FIGURA 2.19 **A.** Folículo en fase vesicular [antral]. El ovocito, rodeado por la zona pelúcida, está fuera del centro; el antro se ha desarrollado por la acumulación de líquido entre los espacios celulares. Obsérvese la disposición de las células de la teca interna y externa. **B.** Folículo vesicular maduro [de De Graaf]. El antro aparece considerablemente agrandado, está lleno de líquido folicular y rodeado por una capa estratificada de células granulosas. El ovocito se halla inmerso en un montículo de células granulosas: el cúmulo ovóforo.

En cada ciclo ovárico varios folículos empiezan a desarrollarse pero generalmente sólo uno de ellos alcanza plena madurez. El resto degenera y se vuelve atrésico. Al madurar el folículo secundario, una descarga en la **hormona luteinizante (LH)** induce la fase de crecimiento preovulatorio. Al terminar la meiosis I se forman dos células hijas de diferente tamaño, cada una con 23 cromosomas de estructura doble (Fig. 2.20A, B). Una de ellas, el **ovocito se-**

cundario, recibe la mayor parte del citoplasma; la otra, el **primer corpúsculo polar**, prácticamente no recibe nada. Este corpúsculo se halla entre la zona pelúcida y la membrana celular del ovocito secundario en el espacio perivitelino (Fig. 2.20B). Entonces la célula entra en la meiosis II, sin embargo se detiene en la metafase unas 3 horas antes de la ovulación. La meiosis II se completa sólo si el ovocito queda fecundado; de lo contrario, la célula degene-

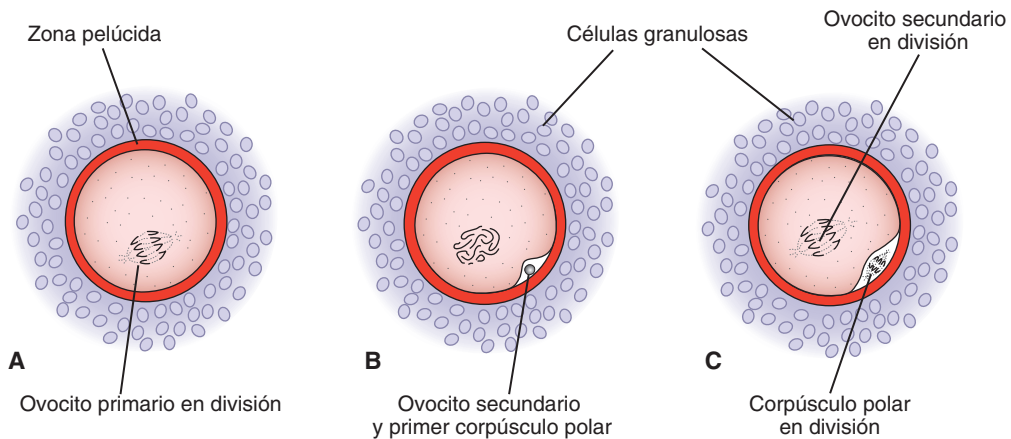


FIGURA 2.20 Maduración del ovocito. **A.** Ovocito primario que muestra el huso de la primera división meiótica. **B.** Ovocito secundario y primer corpúsculo polar. La membrana nuclear está ausente. **C.** Ovocito secundario que muestra el huso de la segunda división meiótica. También el primer corpúsculo polar está dividiéndose.

ra aproximadamente 24 horas tras la ovulación. El primer corpúsculo polar puede experimentar una segunda división (Fig. 2.20C).

Espermatogénesis

La maduración de los espermatozoides comienza en la pubertad

La **espermatogénesis**, que empieza en la pubertad, incluye los mismos procesos con los cuales los **espermatozonios** se transforman en **espermatozoides**. En el momento del nacimiento, en los cordones testiculares de un varón las células germinales se reconocen como células grandes, pálidas y rodeadas por otras de soporte (Fig. 2.21A). Estas últimas, que provienen del epitelio celómico del testículo en la misma forma que las células foliculares, se convierten en **células sustentaculares o de Sertoli** (Fig. 2.21B).

Poco antes de la pubertad los cordones sexuales adquieren una luz, transformándose en **túbulos seminíferos**. Aproximadamente al mismo tiempo las células germinales primordiales dan origen a las células precursoras de espermatogonios. A intervalos regulares emergen células de esta población para formar **espermatogonios de tipo A**, cuya producción marca el inicio de la espermatogénesis. Las

células de tipo A pasan por pocas divisiones mitóticas para constituir clones de células. La última división celular produce **espermatogonios de tipo B**, que luego se dividen formando **espermatozonios primarios** (Fig. 2.21B y 2.22). Éstos entran entonces en una profase prolongada (22 días), acompañada de una completación rápida de la meiosis I y la producción de **espermatozonios secundarios**. Durante la segunda división meiótica éstos de inmediato empiezan a formar **espermátidas** haploides (Figs. 2.21B y 2.23). Durante esta serie de procesos la citocinesis queda incompleta desde el momento en que las células de tipo A dejan la población de células hasta el surgimiento de espermátidas, de modo que las generaciones siguientes de células quedan unidas por puentes citoplasmáticos. Así pues, los descendientes de un solo espermatogonio de tipo A forman un clon de células germinales que mantienen contacto a lo largo de la diferenciación (Fig. 2.22). Más aún, durante su desarrollo los espermatogonios y espermátidas permanecen en el interior de las cavidades profundas de las células de Sertoli (Fig. 2.21B). De esta manera las células de Sertoli sostienen y brindan protección a las células germinales, participan en su nutrición y colaboran en la liberación de los espermatozoides maduros.

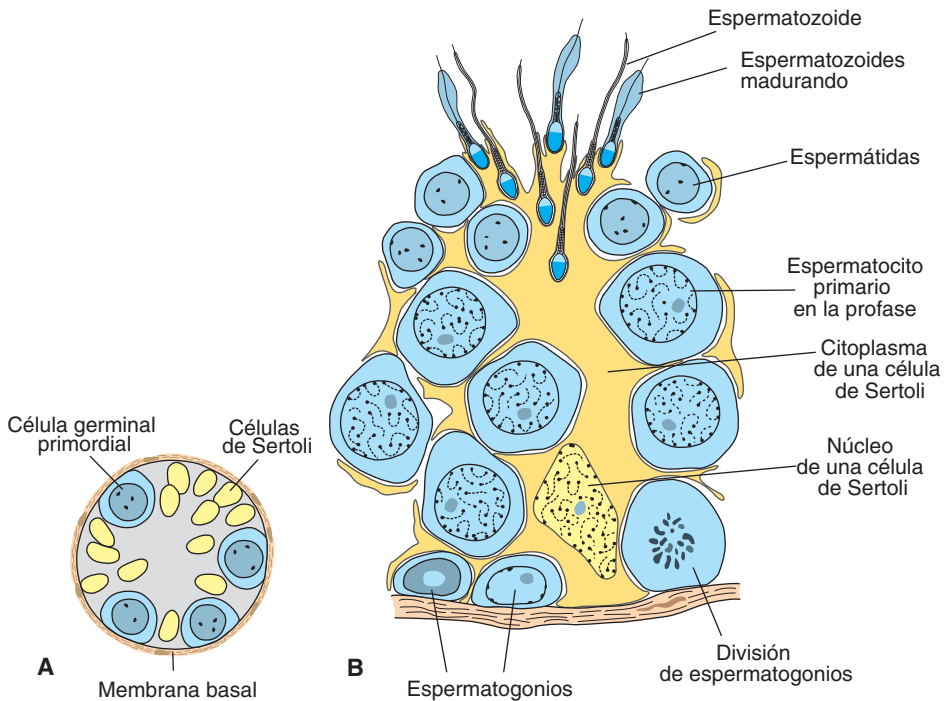


FIGURA 2.21 **A.** Sección transversal a través de los cordones sexuales primitivos de un recién nacido, que muestra las células germinales primordiales junto con sus células de soporte de Sertoli. **B.** Sección transversal a través de un túbulo seminífero en la pubertad. Obsérvense las fases de la espermatogénesis y que los espermatozoides en desarrollo están incrustados en las prolongaciones citoplasmáticas de una célula de soporte de Sertoli.

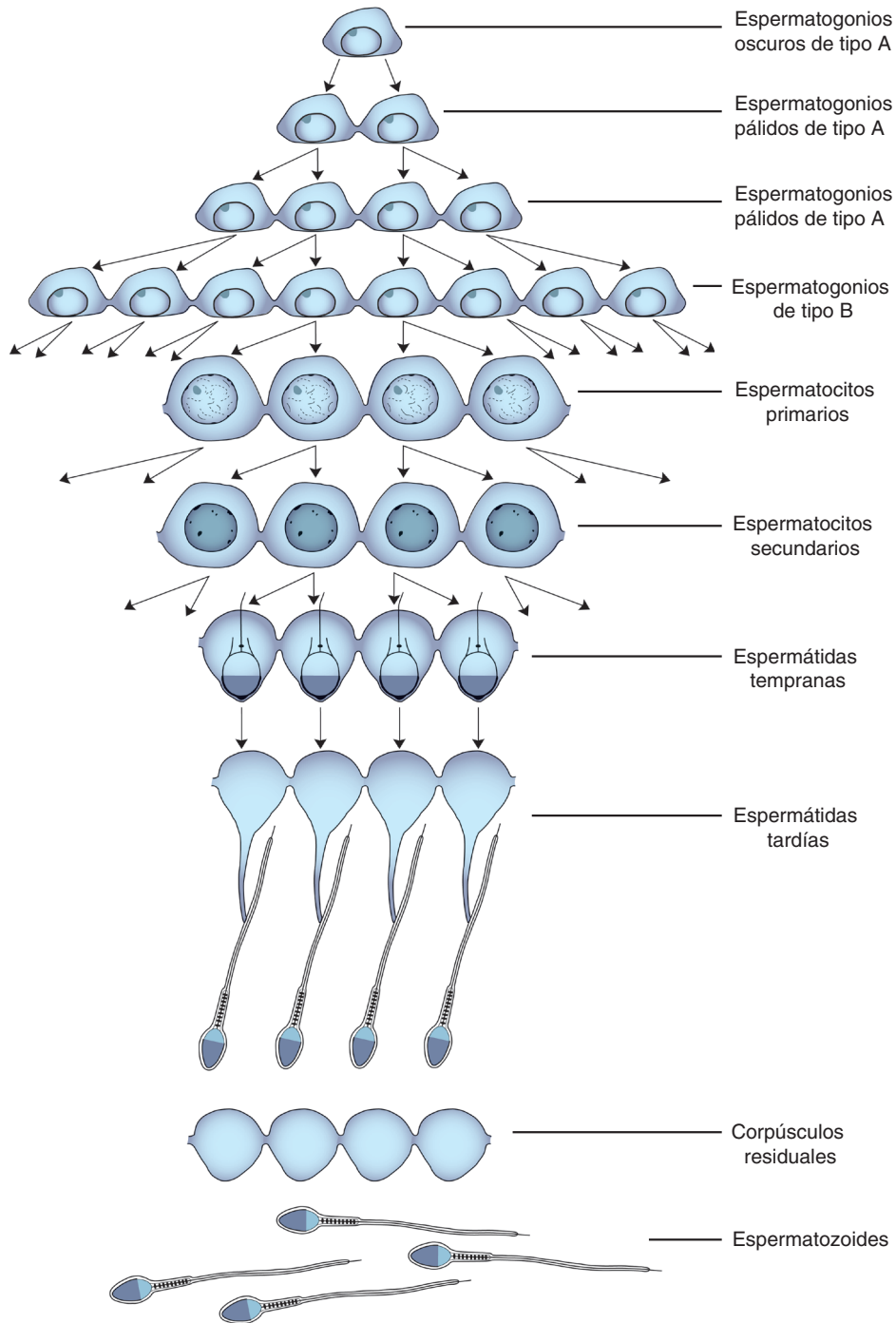


FIGURA 2.22 Los espermatogonios de tipo A, procedentes de la población de células precursoras de espermatogonios, representan las primeras células en el proceso de espermatogénesis. Se crean clones de células y los puentes citoplasmáticos unen células en las siguientes divisiones celulares hasta que los espermatozoides individuales se separan de los corpúsculos residuales. En realidad, el número de células individuales interconectadas es mucho mayor que el de la figura.

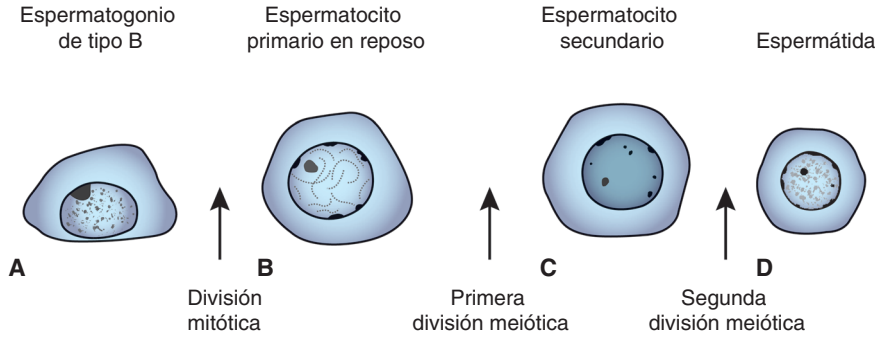


FIGURA 2.23 Productos de la meiosis durante la espermatogénesis en el ser humano.

La espermatogénesis está regulada por la producción de la hormona luteinizante en la hipófisis. Esa hormona se une a receptores en las células de Leydig para estimular la producción de testosterona, la cual a su vez se une a las células de Sertoli para promover la espermatogénesis. La **hormona estimuladora de folículos (FSH)** también es esencial porque, al unirse a las células de Sertoli, estimula la producción de líquido testicular y la síntesis de las proteínas receptoras de andrógeno intracelular.

Espermiogénesis

Espermiogénesis es la serie de cambios que transforman las espermátidas en espermatozoides. Esos cambios incluyen: 1) la formación del **acrosoma** que cubre la mitad de la superficie nuclear y contiene

enzimas para ayudar a penetrar el óvulo y sus capas circundantes durante la fecundación (Fig. 2.24); 2) la condensación del núcleo; 3) la formación del cuello, la pieza intermedia y la cola; 4) el desprendimiento de la mayor parte del citoplasma como cuerpos residuales que son fagocitados por las células de Sertoli. En el ser humano un espermatozoides tarda en llegar a ser un espermatozoides maduro aproximadamente 74 días; cerca de 300 millones de espermatozoides se producen por día.

Una vez formados por completo, los espermatozoides entran en la luz de los túbulos seminíferos. De allí son empujados hacia el epidídimo por elementos contráctiles situados en la pared de los túbulos seminíferos. Aunque al inicio tienen poca movilidad, alcanza su movilidad plena en el epidídimo.

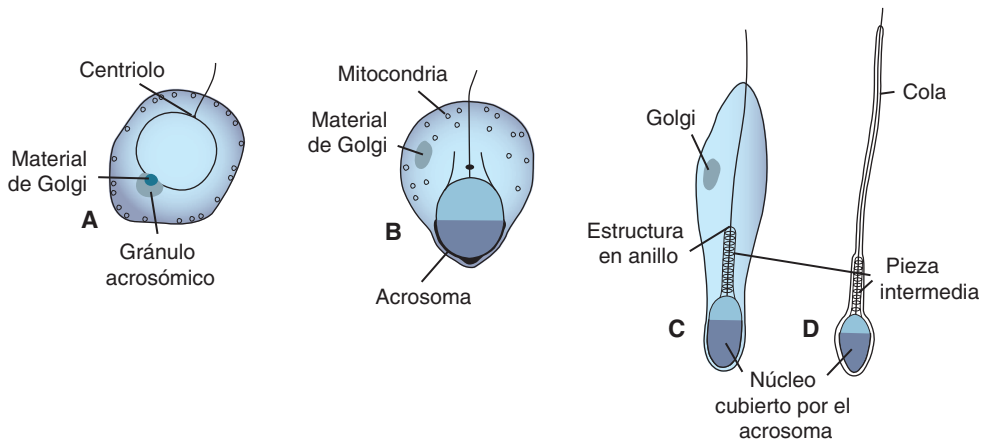


FIGURA 2.24 Fases importantes en la transformación de las espermátidas humanas en espermatozoides.

Consideraciones clínicas

Gametos anómalos

En el ser humano y en la mayoría de los mamíferos un folículo ovárico a veces contiene dos o tres ovocitos primarios distinguibles con claridad [Fig. 2.25A]. Aunque éstos pueden dar origen a gemelos o trillizos, casi siempre degeneran antes de alcanzar la madurez.

En raras ocasiones un ovocito primario puede llegar a contener dos o hasta tres núcleos [Fig. 2.25B]. Dichos ovocitos binucleados o trinuclea-

dos terminan muriendo antes de poder alcanzar la madurez.

A diferencia de los ovocitos atípicos, los espermatozoides anómalos son frecuentes y hasta 10% de ellos presenta defectos observables. La cabeza o la cola pueden ser anómalos, los espermatozoides pueden ser gigantes o enanos y a veces están unidos [Fig. 2.25C]. Los espermatozoides con anomalías morfológicas carecen de motilidad normal y probablemente no fecunden los ovocitos.

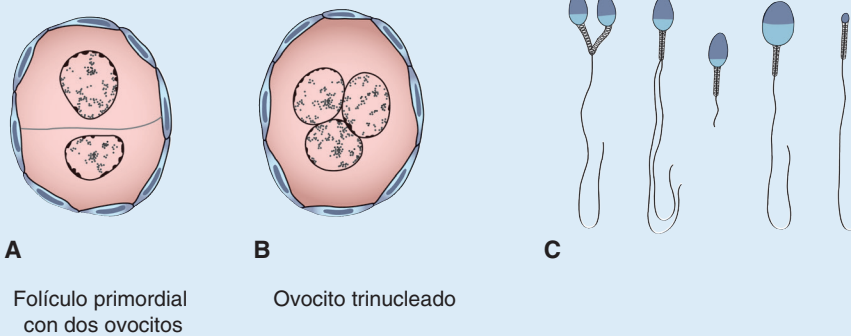


FIGURA 2.25 Células germinales anómalas. **A.** Folículo primordial con dos ovocitos. **B.** Ovocito trinucleado. **C.** Varios tipos de espermatozoides anómalos.

RESUMEN

Las **células germinales primordiales (CGP)** derivan del epiblasto durante la gastrulación y migran hacia la pared del saco vitelino durante la cuarta semana y luego hacia la gónada indiferenciada (Fig. 2.1), a la que llegan al final de la quinta semana. En preparación a la fecundación, tanto las células germinales masculinas como las femeninas experimentan **gametogénesis**, que incluye **meiosis** y **citodiferenciación**. Durante la meiosis I **los cromosomas homólogos se emparejan e intercambian material genético**; durante la meiosis II las células no replican su ADN, de manera que cada una recibe un número **haploide** de cromosomas y la mitad de la cantidad de ADN de una célula somática normal (Fig. 2.4). En consecuencia, los gametos masculino y femenino maduros tienen 22 cromosomas más un cromosoma X o 22 cromosomas más un cromosoma Y, respectivamente.

Los defectos congénitos pueden provenir de anomalías en el **número o estructura del cromosoma**, también de **mutaciones en un solo gen**. Cerca de 10% de los principales defectos son resultado de anomalías cromosómicas, mientras que 8%

se derivan de una mutación génica. Las **trisomías** (un cromosoma extra) y las **monosomías** (pérdida de un cromosoma) ocurren durante la mitosis o meiosis. Durante esta última los cromosomas homólogos normalmente se emparejan para separarse después. Si no se separan (**no disyunción**), una célula recibe demasiados cromosomas y otra muy pocos (Fig. 2.6). La incidencia de anomalías en el número de cromosomas aumenta con la edad de la madre, sobre todo con las de 35 años o mayores. Las anomalías estructurales de los cromosomas incluyen **deleciones (síndrome de maullido del gato)** y **microdeleciones**. En estas últimas intervienen **genes contiguos** que pueden ocasionar defectos como el **síndrome de Angelman** (deleción materna, cromosoma 15q11-15q13) o el **síndrome de Prader-Willi** (deleción paterna, 15q11-15q13). Estos síndromes dependen de que el material genético afectado se herede del padre o de la madre; por ello constituyen también un ejemplo de **sellado**. Las mutaciones genéticas pueden ser **dominantes** (basta que un gen de un par de alelos se vea afectado para producir una alteración) o **recesivas** (deben mutar ambos alelos del gen). Las mutaciones causantes de

muchos defectos congénitos afectan a los genes que participan en el desarrollo embrionario normal.

Las técnicas de diagnóstico con que se identifican las anomalías genéticas son la **citogenética**, con la cual se **determina** el número de cromosomas (**ploidía**), y las técnicas de **bandeo metafásico de alta resolución**, con las que se detectan deleciones pequeñas. En la **hibridización con fluorescencia *in situ* (FISH)** se emplean sondas fluorescentes de ADN para identificar ciertos cromosomas o regiones de los cromosomas para descubrir deleciones, translocaciones o ploidía. Las **micromatrices** utilizan pequeñas secuencias de ADN depositadas en portaobjetos como sondas para descubrir mutaciones y cambios en los niveles de expresión de algunos genes. La **secuenciación del exoma** estudia la región codificadora de proteínas en el ADN (1% del ADN total; el **exoma**) para identificar las mutaciones y polimorfismos causantes de defectos congénitos y enfermedades. La técnica es más precisa, rápida y rentable que la secuenciación del genoma entero.

En la mujer la maduración desde la célula germinal primitiva hasta el gameto maduro, llamado **ovogénesis, comienza antes del nacimiento**; en el varón recibe el nombre de **espermatoogénesis e inicia en la pubertad**. En la mujer las células germinales primordiales producen **ovogonios**. Tras varias divisiones mitóticas algunos de ellos se detienen en la profase de la meiosis I para formar **ovocitos primarios**. En el séptimo mes muchos ovogonios se vuelven atrésicos y sólo los ovocitos primarios permanecen rodeados de una capa de **células foliculares** derivadas del epitelio celómico del ovario (Fig. 2.17). Juntos forman el **folículo primordial**. En la pubertad, una reserva de folículos en crecimiento se recluta y se mantiene gracias a una fuente limitada de folículos primordiales. Así, pues, cada mes entre 15 y 20 folículos empiezan a crecer y al madurar

transitan por tres fases: 1) **primaria o preantral**, 2) **vesicular o antral** y 3) **vesicular madura o del folículo de De Graaf**. El ovocito primario permanece en la profase de la primera división meiótica hasta que está maduro el folículo secundario. En este momento una descarga de la **hormona luteinizante (LH)** estimula el crecimiento preovulatorio: la meiosis I está completada; se forman el ovocito secundario y el corpúsculo polar. Entonces el ovocito secundario se detiene en la metafase de la meiosis, aproximadamente 3 horas antes de la ovulación para completar esta división celular después de la fecundación.

En el varón las células primordiales permanecen en estado latente hasta antes de la pubertad y sólo entonces se diferencian en **espermatoogonios**. Estas células precursoras dan origen a los **espermatoocitos primarios** que en dos divisiones meióticas sucesivas producen cuatro **espermátidas** (Fig. 2.5). Las espermátidas pasan por una serie de cambios (**espermioogénesis**) (Fig. 2.24), entre ellos: 1) formación del acrosoma, 2) condensación del núcleo, 3) formación del cuello, de la pieza intermedia y la cola, 4) desprendimiento de la mayor parte del citoplasma. Un espermatoogonio tarda aproximadamente 74 días en convertirse en espermatozoide maduro.

Resolución de problemas

1. ¿Cuál es la causa más frecuente del número anómalo de cromosomas? Dé un ejemplo de un síndrome clínico en que haya un número anormal de cromosomas.
2. Aparte de las anomalías numéricas, ¿que otros tipos de alteraciones cromosómicas ocurren?
3. ¿Qué es el mosaicismo y a qué se debe?

Primera semana del desarrollo: de la ovulación a la implantación

■ CICLO OVÁRICO

En la pubertad, la mujer empieza a pasar por ciclos mensuales regulares. Estos **ciclos sexuales** están bajo el control del hipotálamo. La **hormona liberadora de gonadotropina (GnRH)**, producida por el hipotálamo, actúa sobre las células del lóbulo anterior (adenohipófisis) de la hipófisis, las cuales a su vez segregan **gonadotropinas**. Estas hormonas junto con la **hormona estimuladora de los folículos (FSH)** y la **hormona luteinizante (LH)** estimulan y controlan los cambios cíclicos en el ovario.

Al inicio de cada ciclo ovárico entre 15 y 20 folículos de la fase primaria (preantral) son estimulados para que crezcan bajo el influjo de la hormona FSH. (Ésta no es necesaria para promover el desarrollo de los folículos primordiales en la fase de los folículos primarios. Pero sin ella estos últimos mueren y se vuelven atrésicos.) Por tanto, la hormona FSH rescata de 15 a 20 de esas células en la reserva de folículos primarios que se forman constantemente (Figs. 3.1 y 3.2). En condiciones normales sólo uno de los folículos alcanza plena madurez y sólo un ovocito se libera; el resto degenera y se vuelve atrésico. En el siguiente ciclo se recluta otro grupo de folículos primarios y de nuevo sólo un folículo llega a la madurez. En consecuencia, la mayoría de los folículos degeneran sin haber alcanzado su plena madurez. Cuando un folículo se vuelve atrésico, el ovocito y las células foliculares circundantes degeneran y son reemplazadas por tejido conectivo, lo que da origen a un **cuerpo atrésico**. La hormona FSH también estimula la maduración de las células **foliculares (granulosas)** que rodean al ovocito. A su vez la proliferación de estas células está medida por el factor 9 de diferenciación del crecimiento, miembro de la familia del factor de transformación del crecimiento β (TGF- β). Juntas, la teca interna y las células granulosas, producen estrógenos: las células de la teca interna producen androstenediona y testosterona; las células granulosas convierten ambas en estrona y estradiol 17 β . A raíz de esta producción de estrógenos:

- El endometrio uterino entra en la fase folicular o proliferativa.
- El moco cervical se adelgaza para que pase el espermatozoide.
- El lóbulo anterior de la hipófisis recibe estimulación para que segregue la hormona LH.

A mitad de ciclo ocurre una descarga de LH que:

- Eleva las concentraciones del factor promotor de la maduración, lo que hace que los ovocitos completen la meiosis I y empiecen la meiosis II.
- Estimula la producción de progesterona por las células foliculares del estroma (luteinización).
- Provoca la rotura folicular y la ovulación.

Ovulación

En los días inmediatamente anteriores a la ovulación y con el influjo de las hormonas estimuladora de los folículos (FSH) y luteinizante (LH), los folículos vesiculares crecen rápido y alcanzan un diámetro de 25 mm para volverse un folículo vesicular maduro (de De Graaf). Junto con el desarrollo final de este folículo, se registra un aumento abrupto de LH que hace que el ovocito primario complete la meiosis I y que el folículo entre en la fase preovulatorio del folículo vesicular maduro. También comienza la meiosis II, sólo que el ovocito se detiene en la metafase, unas 3 horas antes de la ovulación. Mientras tanto, en la superficie del ovario comienza a crecer un bulto, y aparece en el ápice una mancha avascular: el **estigma**. Con la alta concentración de LH, aumenta la actividad de la colagenasa que culmina en la digestión de las fibras de colágeno que rodean al folículo. Los niveles de prostaglandina también se elevan en respuesta a la descarga de LH, lo que provoca contracciones musculares en la pared del ovario. Las contracciones empujan el ovocito, que queda libre (**ovulación**), junto con las células granulosas de la región del cúmulo ovóforo, y sale flotando del ovario (Fig.

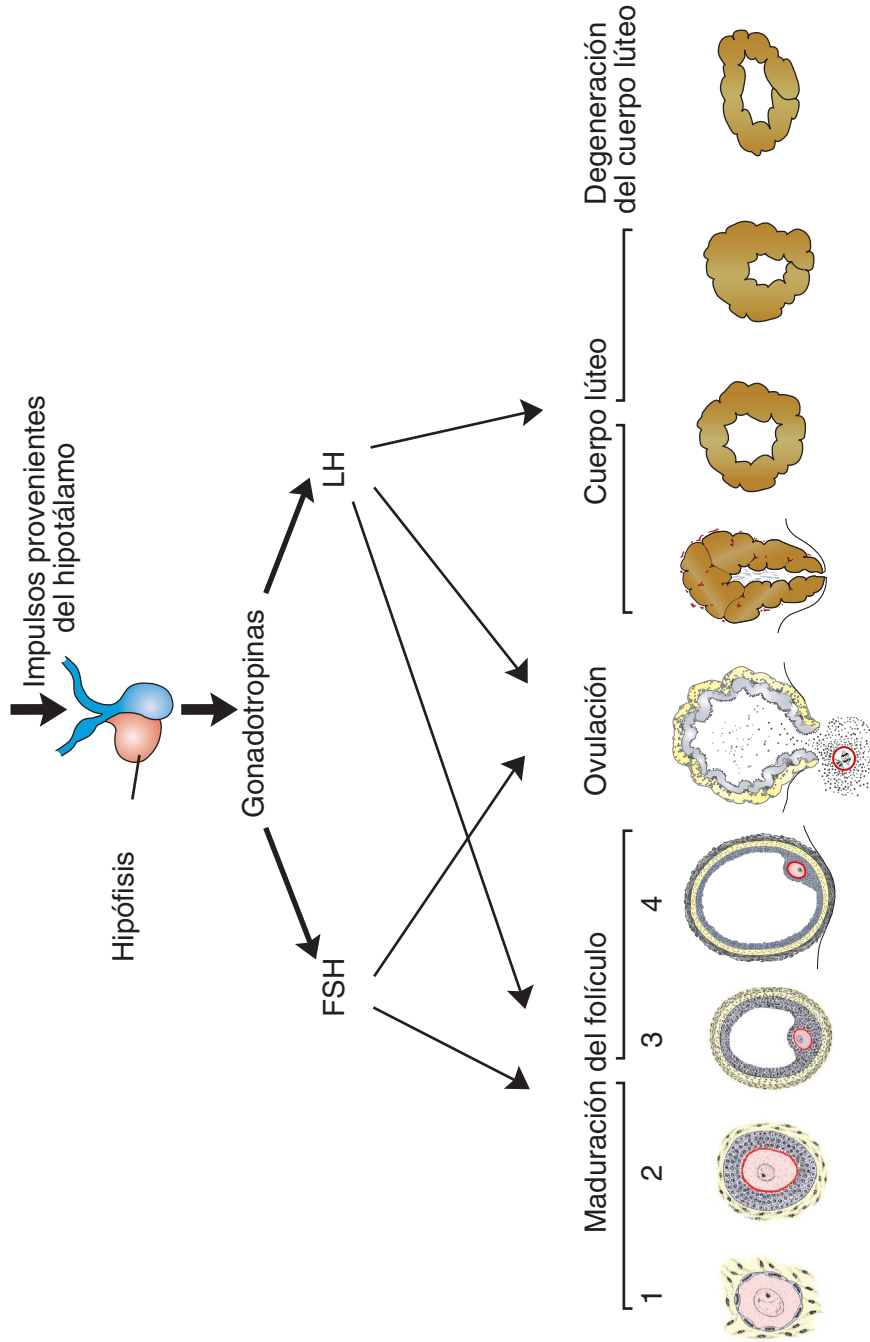


FIGURA 3.1 Dibujo que muestra el papel del hipotálamo y de la hipófisis en la regulación del ciclo ovárico. Bajo el influjo de la hormona GnRH proveniente del hipotálamo, la hipófisis libera las gonadotropinas FSH y LH. La hormona FSH estimula los folículos para que crezcan; las hormonas FSH y LH lo hacen para que maduren. Se realiza la ovulación cuando las concentraciones de LH alcanzan altos niveles. También esta hormona induce el desarrollo del cuerpo lúteo. 1, folículo primordial; 2, folículo en crecimiento; 3 folículo vesicular; 4, folículo vesicular maduro (de De Graaf).

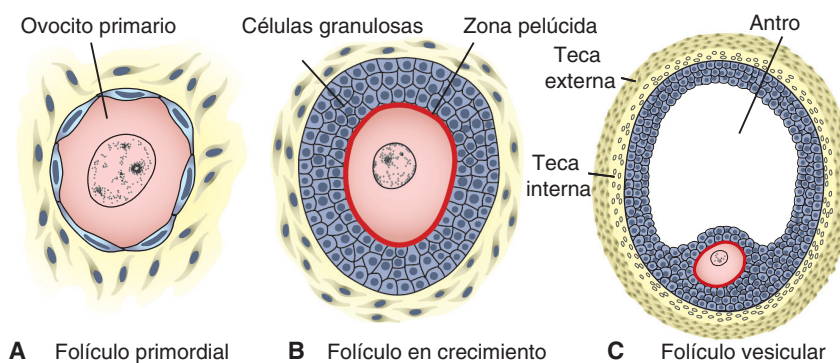


FIGURA 3.2 **A.** Folículo primordial. **B.** Folículo en crecimiento. **C.** Folículo vesicular. Todos los días, a partir de la reserva de folículos primordiales **(A)**, algunos empiezan a transformarse en folículos en crecimiento **(B)**, crecimiento que no depende de la hormona estimuladora del folículo. Después, conforme avanza el ciclo, la secreción de ésta recluta folículos en crecimiento que comienzan a convertirse en folículos vesiculares [antrales] **(C)**. Durante los últimos días de maduración de los folículos vesiculares, los estrógenos producidos por las células foliculares y de la teca estimulan mayor producción de la hormona luteinizante por la hipófisis [Fig. 3.1]; esta hormona hace que el folículo entre en la fase vesicular madura [de De Graaf] para completar la meiosis I y que entre en la meiosis II donde se detiene en metafase unas 3 horas antes de la ovulación.

3.3). Una parte de las células del cúmulo se reorganizan después alrededor de la zona pelúcida para constituir la **corona radiada** (Figs. 3.2B a 3.6).

Cuerpo lúteo

Tras la ovulación, los vasos circundantes vascularizan las células granulosas que permanecen en la pared del folículo roto, junto con las procedentes de

la teca interna. Bajo el influjo de la LH, las células producen un pigmento amarillento, y se transforman en **células lúteas**, que constituyen el **cuerpo lúteo** y segregan tanto estrógenos como **progesterona** (Fig. 3.3C). La progesterona y parte del estrógeno hacen que la mucosa uterina entre en la **fase prostagésional** o **secretoria** en preparación para la implantación del embrión.

Transporte de ovocitos

Poco después de la ovulación, las fimbrias de la trompa de Falopio barren la superficie del ovario; entonces la trompa empieza a contraerse de manera rítmica. Se piensa que estos movimientos de barrido y el de los cilios sobre el revestimiento epitelial llevan al interior de la trompa el ovocito rodeado por algunas células granulosas (Figs. 3.3B y 3.4). Una vez dentro de la trompa, las células del cúmulo retiran sus procesos citoplasmáticos de la zona pelúcida y pierden contacto con el ovocito.

Cuando el ovocito se halla dentro de la trompa de Falopio, es impulsado por las contracciones musculares peristálticas de la trompa y de los cilios en la mucosa uterina: la velocidad del transporte la controla el estado endocrino durante la ovulación y después de ella. En el ser humano el ovocito fecundado tarda en llegar a la luz uterina entre 3 y 4 días.

Cuerpo albicans

Si la fecundación no se realiza, el cuerpo lúteo alcanza su desarrollo máximo unos 9 días después de la ovulación. Se reconoce con facilidad como una proyección amarillenta sobre la superficie del ovario.

Consideraciones clínicas

Ovulación

Durante la ovulación algunas mujeres sienten un ligero dolor, llamado **dolor pélvico intermenstrual** (del alemán **mittelschmerz**, dolor intermedio), porque normalmente sobreviene cerca de la mitad del ciclo menstrual. La ovulación suele acompañarse de un aumento de la **temperatura basal**, la cual puede monitorearse para ayudar a las parejas a embarazarse o evitar el embarazo. Algunas mujeres no ovulan a causa de una baja concentración de gonadotropinas. En tales casos puede administrarse un agente que estimule la liberación de gonadotropinas y por tanto la ovulación. Aunque esos fármacos son eficaces, a menudo ocasionan ovulaciones múltiples. Por tanto, la probabilidad de varios embarazos es 10 veces más alta en estas mujeres que en la población general.

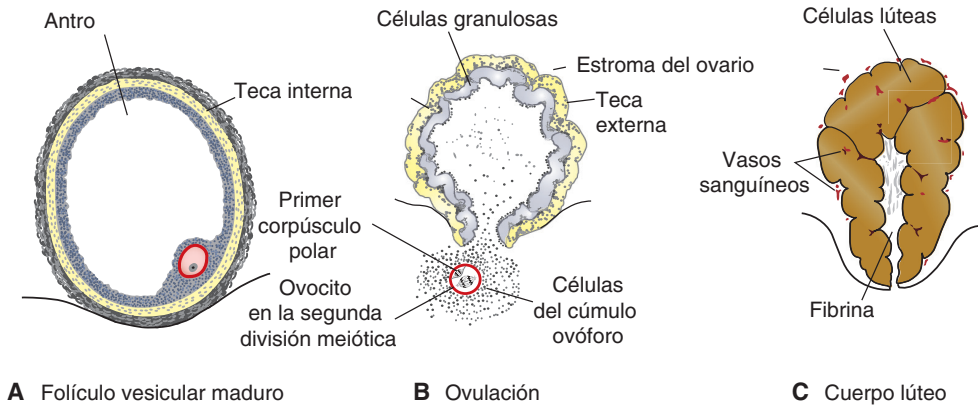


FIGURA 3.3 **A.** Folículo vesicular maduro que ha formado un bulto en la superficie del ovario. **B.** Ovulación. El ovocito en metafase de la meiosis II es expulsado del ovario junto con muchas células del cúmulo ovífero. Las células que quedan en el interior del folículo colapsado se diferencian transformándose en células lúteas. **C.** Cuerpo lúteo. Advértase su tamaño grande atribuible a la hipertrofia y acumulación de lípidos en las células internas granulosas y de la teca. El resto de la cavidad del folículo está lleno de fibrina.

Más tarde se contrae a causa de la degeneración de las células lúteas (**luteólisis**). Al mismo tiempo, disminuye la producción de progesterona, lo cual provoca el sangrado menstrual. Si se fecunda el ovocito, la degeneración del cuerpo lúteo es impedida por la **gonadotropina coriónica humana**, hormona segregada por el sincitiotrofoblasto del embrión en desarrollo. El cuerpo lúteo continúa creciendo y forma el llamado **cuerpo lúteo del embarazo** (**corpus lúteum**

graviditatis). Al final del tercer mes, esta estructura puede constituir entre un tercio y una mitad del tamaño total del ovario. Las células lúteas amarillentas siguen secretando progesterona hasta el final del cuarto mes; después regresan con lentitud conforme la secreción de progesterona por el componente trofoblástico de la placenta va siendo adecuado para mantener el embarazo. La eliminación del cuerpo lúteo antes del cuarto mes suele provocar el aborto.

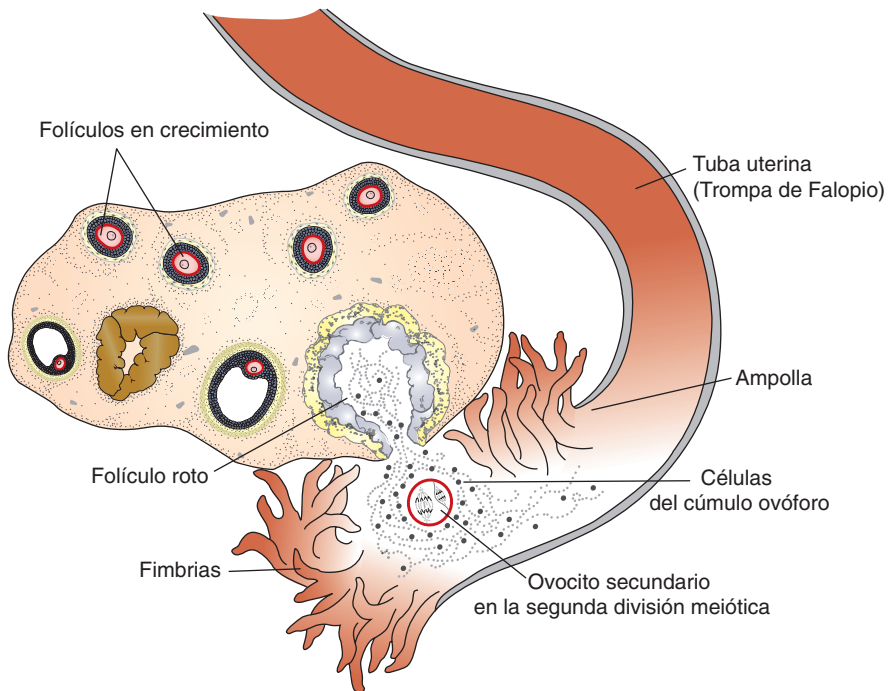


FIGURA 3.4 Relación de las fimbrias con el ovario. Las fimbrias recogen el ovocito “barriéndolo” hacia la tuba uterina [trompa de Falopio].

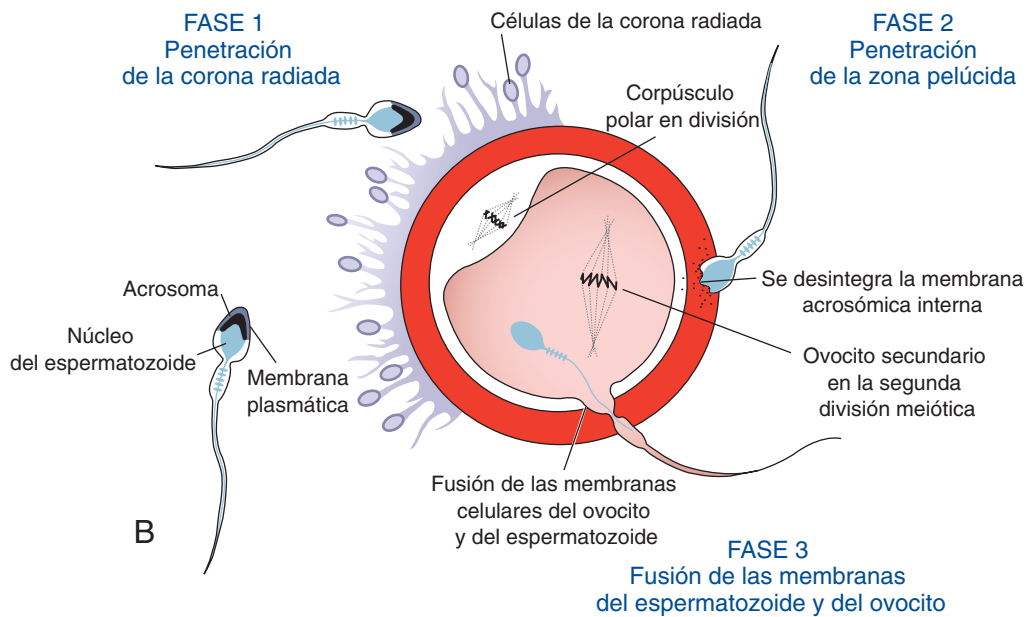
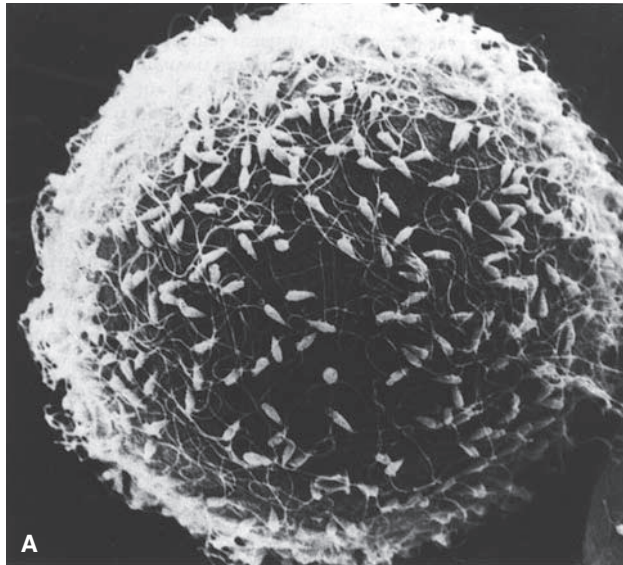


FIGURA 3.5 **A.** Microfotografía electrónica de barrido de los espermatozoides que se unen a la zona pelúcida. **B.** Las tres fases de penetración del ovocito. En la fase 1 los espermatozoides atraviesan la barrera radiada; en la fase 2 uno o varios espermatozoides penetran en la zona pelúcida; en la fase 3 un espermatozoide penetra en la membrana del ovocito y al hacerlo pierde su propia membrana plasmática. En el ángulo inferior izquierdo se muestra un espermatozoide normal con su acrosoma.

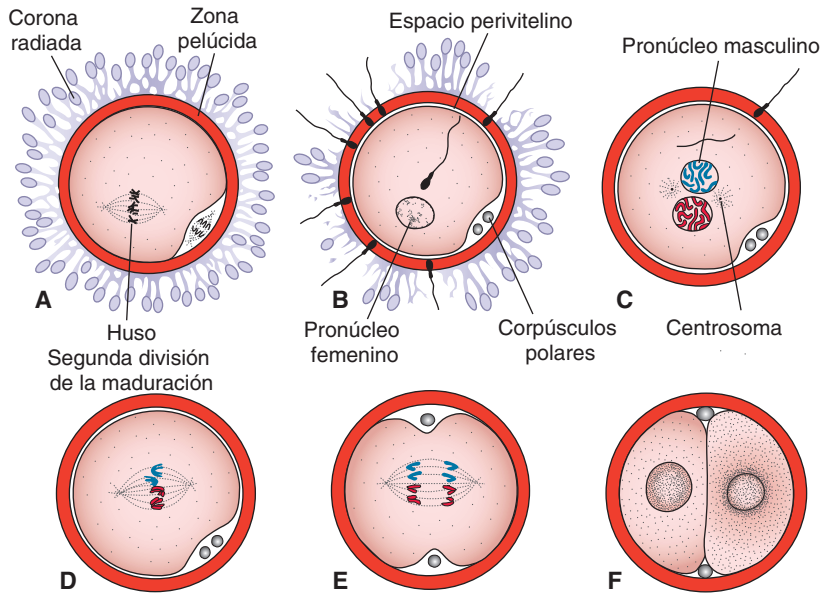


FIGURA 3.6 **A.** Ovocito inmediatamente después de la ovulación, que muestra el huso de la segunda división meiótica. **B.** Un espermatozoide penetró en el ovocito que ya terminó su segunda división meiótica. Los cromosomas del ovocito se disponen en un núcleo vesicular: el pronúcleo femenino. Las cabezas de varios espermatozoides quedan atrapadas en la zona pelúcida. **C.** Pronúcleos masculino y femenino. **D, E.** Los cromosomas se disponen en el huso, se dividen en forma longitudinal y migran a los polos opuestos. **F.** Fase bicelular.

FECUNDACIÓN

La fecundación, proceso a través del cual se fusionan los gametos masculino y femenino, se lleva a cabo en la **región ampular de la trompa de Falopio**. Es la parte más ancha de la trompa y está cerca del ovario (Fig. 3.4). Los espermatozoides pueden permanecer viables por varios días en el aparato reproductor de la mujer.

Apenas 1% de los espermatozoides depositados en la vagina entra en el cuello uterino, donde pueden sobrevivir muchas horas. El movimiento de los espermatozoides del cuello a la trompa de Falopio se efectúa principalmente mediante las contracciones musculares del útero y de la trompa, muy poco mediante su propulsión. El viaje desde el cuello uterino hasta el oviducto puede realizarse en 30 minutos o durar hasta 6 días. Los espermatozoides al llegar al istmo pierden motilidad y terminan su migración. Durante la ovulación los espermatozoides recobran su motilidad —quizá por la acción de quimioatrayentes producidos por las células del cúmulo que rodean al óvulo— y nadan hacia la ampolla donde suele ocurrir la fecundación. Los espermatozoides no pueden fecundar al ovocito inmediatamente después de llegar al aparato genital femenino donde experimentan 1) un proceso de **capacitación** y 2) de **reacción acrosómica**.

La **capacitación** es un periodo de acondicionamiento del tracto reproductor de la mujer que en el ser humano dura cerca de 7 horas. Por ello acortar el tiempo en la ampolla no ofrece ventaja alguna, porque todavía no se efectúa la capacitación y los espermatozoides no pueden fecundar al huevo. Gran parte del acondicionamiento durante la capacitación se lleva a cabo en la trompa de Falopio; en ella se dan interacciones epiteliales entre los espermatozoides y la superficie mucosa de la trompa. Durante este lapso una capa de glucoproteínas y de proteínas plasmáticas seminales se elimina de la membrana plasmática que recubre la región acrosómica de los espermatozoides. Únicamente los espermatozoides capacitados pueden cruzar la células de la corona y experimentar la reacción acrosómica.

La **reacción acrosómica**, que tiene lugar tras la unión con la zona pelúcida, está inducida por las proteínas de zona. La reacción culmina en la liberación de las enzimas necesarias para penetrar la zona pelúcida, entre ellas sustancias de tipo de la acrosina y tripsina (Fig. 3.5).

Las fases de la fecundación son:

- Fase 1, penetración de la corona radiada
- Fase 2, penetración de la zona pelúcida
- Fase 3, fusión entre las membranas celulares del ovocito y del espermatozoide.

Fase 1: penetración de la corona radiada

De los 200 a 300 millones de espermatozoides que normalmente se depositan en el aparato genital femenino, apenas entre 300 y 500 llegan al lugar de la fecundación. Sólo uno de ellos fecunda al óvulo. Se piensa que el resto ayuda al espermatozoide fecundador a penetrar la barrera que protege al gameto femenino. Los espermatozoides acondicionados cruzan con libertad las células de la corona (Fig. 3.5).

Fase 2: penetración de la zona pelúcida

La zona es una cubierta de glucoproteínas que rodean al ovocito para facilitar y mantener la unión del espermatozoide e inducir la reacción acrosómica. En ambos procesos interviene el ligando ZP3, una proteína de zona. La liberación de las enzimas acrosómicas (acrosina) permite a los espermatozoides penetrar en la zona; así entran en contacto con la membrana plasmática del ovocito (Fig. 3.5). La permeabilidad de la zona pelúcida cambia cuando la cabeza del espermatozoide hace contacto con la superficie del ovocito. Con el contacto se liberan enzimas lisosómicas en los **gránulos corticales** que revisten la membrana plasmática del ovocito. A su vez estas enzimas modifican las propiedades de la zona pelúcida (**reacción de zona**) para evitar la penetración de otros espermatozoides en la superficie de la zona. Se han descubierto otros espermatozoides sumergidos en la zona pelúcida, pero al parecer únicamente uno parece capaz de penetrar el ovocito (Fig. 3.6).

Fase 3: fusión entre las membranas de ovocito y del espermatozoide

En parte la adherencia inicial del espermatozoide al ovocito se ve facilitada por la interacción de integrinas en el ovocito y sus ligandos y de desintegrinas en el espermatozoide. Tras la adherencia se fusionan las

membranas plasmáticas del espermatozoide y del ovocito (Fig. 3.5). Puesto que la membrana plasmática que cubre el acrosoma desaparece durante la reacción acrosómica, la fusión propiamente dicha se efectúa entre la membrana del ovocito y la que recubre la región posterior de la cabeza del espermatozoide (Fig. 3.5). En el ser humano la cabeza y la cola del espermatozoide entran en el citoplasma del ovocito, pero la membrana plasmática queda atrás en la superficie del ovocito. Cuando el espermatozoide entra en el ovocito, éste responde al instante en tres formas:

1. **Reacciones corticales y de zona.** Tras la liberación de los gránulos corticales del ovocito que contienen enzimas lisosómicas, 1) la membrana del ovocito se vuelve impenetrable a otros espermatozoides y 2) la zona pelúcida modifica su estructura y su composición para evitar la unión y penetración de otros espermatozoides. Estas reacciones impiden la poliespermia (penetración de más de un espermatozoide en el ovocito).
2. **Reanudación de la segunda división meiótica.** El ovocito termina su segunda división meiótica inmediatamente después que entra el espermatozoide. Se da el nombre de **segundo corpúsculo polar** a una de las células hijas, que recibe muy poco citoplasma; la otra es el **ovocito definitivo**. Sus cromosomas (22 más el X) se disponen en un núcleo vesicular llamado **pronúcleo femenino** (Figs. 3.6 y 3.7).
3. **Activación metabólica del ovocito.** El factor activador probablemente esté en el espermatozoide. La activación incluye los procesos moleculares y celulares iniciales que acompañan a la embriogénesis temprana.

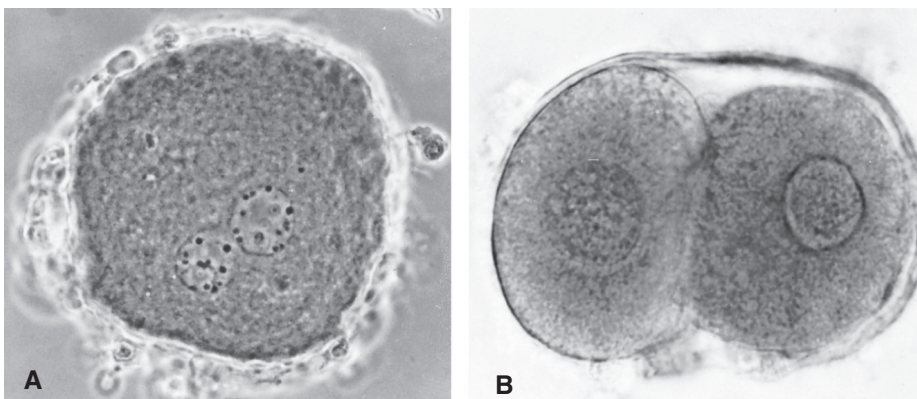


FIGURA 3.7 **A.** Imagen por contraste del periodo pronuclear de un ovocito humano fecundado, que muestra los pronúcleos masculino y femenino. **B.** Fase bicelular del cigoto humano.

Mientras tanto, el espermatozoide avanza hacia delante hasta que se halla cerca del pronúcleo femenino. Su núcleo se dilata y da origen al **pronúcleo masculino** (Fig. 3.6); la cola se separa y degenera. Desde el punto de vista morfológico, los pronúcleos masculino y femenino son indistinguibles; con el tiempo entran en contacto estrecho y pierden sus envoltorios nucleares (Fig. 3.7A). Durante el crecimiento de los dos pronúcleos (ambos haploides), cada uno debe replicar su ADN. De lo contrario, cada célula del cigoto bicelular tendrá sólo la mitad de la cantidad normal de ADN. Inmediatamente

después de sintetizar el ADN, los cromosomas se organizan en el huso preparándose para una división mitótica normal. Los 23 cromosomas maternos y los 23 paternos (dobles) se dividen en forma longitudinal en el centrómero; las cromátidas hermanas se dirigen a polos opuestos proporcionando a cada célula del cigoto un número diploide normal de cromosomas y de ADN (Fig. 3.6D,E). Al irse desplazando las cromátidas hermanas hacia los polos opuestos, un surco profundo aparece sobre la superficie de la célula, dividiendo de manera gradual el citoplasma en dos partes (Figs. 3.6F y 3.7B).

Consideraciones clínicas

Métodos anticonceptivos

Los **métodos de barrera** incluyen el condón para hombres, que está hecho de látex y que a menudo contiene espermicidas químicos. Se coloca sobre el pene. El condón para mujeres está hecho de poliuretano y recubre la vagina. Entre otras barreras que se colocan en la vagina se encuentran el diafragma, el capuchón cervical y la esponja vaginal.

Los **métodos hormonales** son otra opción común. Proporcionan dos hormonas femeninas: estrógeno y progesterina. El efecto de ambas consiste en inhibir la ovulación (impidiendo la liberación de las hormonas FSH y LH en la hipófisis), en cambiar el revestimiento del útero y engrosar el moco cervical, con lo cual dificultan la entrada de los espermatozoides en el útero. La anticoncepción hormonal se logra con lo siguiente: píldoras, un parche cutáneo, anillo vaginal, inyección o implante. Hay dos tipos de píldoras: la primera es una combinación de estrógeno y de progesterona parecida a la progesterina; la segunda está compuesta por progesterina solamente. Ambas píldoras son eficaces, sólo que una puede ser más adecuada para ciertas mujeres por varios problemas de salud.

Una **“píldora” para varones** se ha desarrollado y ensayado en pruebas clínicas. Contiene un andrógeno sintético que impide la secreción de las hormonas LH y FSH, además de que suspende la producción de espermatozoides (entre 70 y 90% en varones) o lo reduce a un nivel de infertilidad.

El **dispositivo intrauterino (DIU)** es una unidad pequeña de dos tipos: hormonal y de cobre. El dispositivo hormonal libera progesterina que engrosa el moco cervical para evitar que los espermatozoides entren en el útero. También disminuye la activi-

dad de los espermatozoides y hace menos viables tanto los ovocitos como los espermatozoides.

Las **píldoras anticonceptivas de emergencia (PAE)** se emplean como medida de control natal que evitan el embarazo si se ingieren 20 horas después del coito. Pueden administrarse en altas dosis de progesterina sola o en combinación con estrógeno (plan B). Otros tipos de estas píldoras [mifepristona [RU-486] y acetato de ulipristal [Ella]] actúan como agentes antihormonales. La mifepristona es un eficaz abortivo si se toma después del momento de la implantación.

La **esterilización** es otro método de control natal. En los varones se usa la vasectomía, procedimiento con el cual se impide liberar los espermatozoides al bloquear el conducto deferente que los transporta de los testículos al pene. En el caso de las mujeres, el método consiste en la esterilización o en el bloqueo de las trompas de Falopio. Ambos procedimientos son reversibles en algunos casos.

Infertilidad

La **infertilidad** es un problema que afecta de 15 a 30% de las parejas. La infertilidad del varón puede deberse a un número insuficiente de espermatozoides y a poca movilidad. En condiciones normales, el volumen del semen fluctúa entre 2 y 6 mL, alcanzando hasta 100 millones de espermatozoides por mL. Los varones con 20 o 50 millones de espermatozoides por mL del volumen total suelen ser fértiles. En las mujeres, la infertilidad puede deberse a muchas causas: oclusión de las trompas de Falopio (casi siempre provocada por enfermedad inflamatoria pélvica), moco cervical hostil, inmunidad a los espermatozoides, ausencia de ovulación.

[continúa]

El **citrato de clomifeno (Clomid)** es un fármaco que aumenta las concentraciones de la FSH para estimular la ovulación. Se administra al inicio del ciclo menstrual en mujeres que no ovulan o lo hacen en forma irregular. También sirve para estimular el desarrollo del ovocito en los procedimientos de fertilización *in vitro*.

En Estados Unidos, entre 1 y 2% de los embarazos ocurre aplicando la **tecnología de reproducción asistida (TRA)**. En estas condiciones se observa un aumento de los partos prematuros (< 37 semanas de gestación), bajo peso al nacer (< 2 500 g), muy bajo peso al nacer (<1 500 g) y algunos tipos de defectos congénitos. La mayoría de estos resultados adversos se debe a una mayor tasa de partos múltiples (gemelos, trillizos, etc.) que se registran más frecuentemente entre los embarazos con tecnología de la reproducción asistida. Los estudios recientes indican que aun entre los partos simples, al aplicar esta tecnología, hay un incremento en el número de los partos pretérmino y malformaciones. A continuación describimos algunos métodos en donde se aplica esta tecnología.

La **fecundación *in vitro* (FIV)** del óvulo humano y la transferencia del embrión constituye el procedimiento estándar en los laboratorios alrededor del mundo. Administrando gonadotropinas se estimula el crecimiento de los folículos en el ovario. Por medio de laparoscopia, los ovocitos se extraen de los folículos con una aspiradora poco antes de la ovulación, cuando se hallan en las últimas fases de la primera división meiótica. El óvulo se coloca en un medio de cultivo simple y de inmediato se agregan espermatozoides. Otra opción consiste en inyectar un solo espermatozoide en el citoplasma del óvulo para lograr la fecundación. Esta técnica se conoce como **inyección intracitoplasmática de espermatozoides (IICE)** y sirve para evitar la infertilidad del

varón (véase la explicación siguiente). En ambas técnicas se da seguimiento a los óvulos fecundados hasta la fase de ocho células y luego se depositan en el útero donde se desarrollarán a término.

La tasa de éxito de la fertilización *in vitro* depende de la edad de la madre. Cerca de 30% de las parejas concebirán tras el primer intento si es menor de 35 años. La tasa cae a 25% en las mujeres de 35 a 37 años, a 17% en las de 38 a 40 y a < 5% en las de más de 40 años. Además de esas tasas bastante bajas, la técnica arroja un porcentaje más elevado de defectos congénitos. Con el fin de aumentar las probabilidades de éxito, se obtienen de cuatro a cinco óvulos, se fecundan y se introducen en el útero. A veces se producen partos múltiples.

La frecuencia de los partos múltiples depende de la edad de la madre (frecuencia más alta entre las más jóvenes) y de la cantidad de embriones transferidos. Para mujeres de entre 20 y 29 años con tres embriones transferidos el riesgo es de 46%. Los partos múltiples representan una desventaja debido a la alta tasa de morbilidad.

La **infertilidad masculina severa**, en que el volumen de semen contiene muy pocos espermatozoides vivos (**oligozoospermia**) o incluso ningún espermatozoide vivo (**azoospermia**) se supera aplicando la técnica de **inyección intracitoplasmática de espermatozoides**. Con ella un solo espermatozoide, que se obtiene en cualquier punto del tracto reproductor masculino se inyecta en el citoplasma del óvulo para lograr la fecundación. Esta técnica ofrece a las parejas la opción de utilizar espermatozoides de un donador para la fertilización *in vitro*. Esta técnica entraña mayor riesgo de que los fetos tengan deleciones en el cromosoma Y, además de que al parecer se relaciona con mayor frecuencia de defectos congénitos que otras del mismo tipo.

He aquí los resultados principales de la fecundación:

- **Restablecimiento del número diploide de cromosomas**, la mitad proveniente del padre y la otra mitad proveniente de la madre. Por tanto, el cigoto contiene una combinación de cromosomas distinta a la de los progenitores.
- **Determinación del sexo del nuevo individuo**. Un espermatozoide portador del cromosoma X produce un embrión femenino (XX) y un espermatozoide portador del cromosoma Y, un embrión

masculino(XY). Por tanto, el sexo cromosómico del individuo se decide en la fecundación.

- **Inicio de la segmentación**. El ovocito suele degenerar 24 horas después de la ovulación cuando no se fecunda.

■ SEGMENTACIÓN

Una vez que el cigoto alcanza la fase bicelular, pasa por una serie de divisiones mitóticas que aumentan el número de células. Éstas se vuelven más pequeñas con cada segmentación y se conocen con el nombre

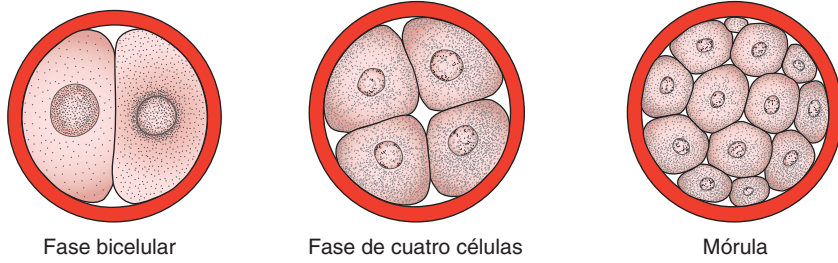


FIGURA 3.8 Desarrollo del cigoto desde la fase bicelular hasta la fase final de la mórula. Se alcanza la fase bicelular aproximadamente 30 horas después de la fecundación; la fase de cuatro células 40 horas después, la fase de 12 a 16 células a los 3 días; la fase final de la mórula a los cuatro días. Durante este periodo los blastómeros están rodeados por la zona pelúcida que desaparece al final del cuarto día.

de **blastómeros** (Fig. 3.8). Antes de la fase de ocho células forman un grupo laxo (Fig. 3.9A). Pero después de la tercera segmentación maximizan su contacto entre sí, formando una bola compacta de células mantenidas juntas por uniones herméticas (Fig. 3.9B). Este proceso de **compactación** separa las células internas de las células externas, las cuales se comunican ampliamente por uniones gap. Alrededor de 3 días después de la fecundación las células del embrión compactado vuelven a dividirse para producir una **mórula** (morita) de 16 células. Las células internas de esta estructura constituyen la **masa celular interna** y las células circundantes, la **masa celular externa**. La masa interna da origen a los tejidos propios del **embrión** y la masa externa al **trofoblasto** que más tarde contribuirá a formar la **placenta**.

■ FORMACIÓN DEL BLASTOCITO

Más o menos cuando la mórula entra en la cavidad uterina, a través de la zona pelúcida empieza a penetrar líquido en los espacios intercelulares de la masa celular interna. Poco a poco los espacios intercelulares llegan a confluir y por último aparece una cavidad: el **blastocelo** (Fig. 3.10A,B). En ese momento el embrión es un **blastocito**. Las células de la masa interna, ahora llamadas **embrioblasto**, están situadas en un polo, mientras que las de la masa externa (**trofoblasto**) se aplanan para formar la pared epitelial del blastocito (Fig. 3.10A,B). Ya desapareció la zona pelúcida, lo cual permite que comience la implantación. En el ser humano, cerca del sexto día las células trofoblásticas sobre el polo embrionario empiezan a penetrar entre las células epiteliales de la mucosa uterina (Fig. 3.10C). Estudios recientes

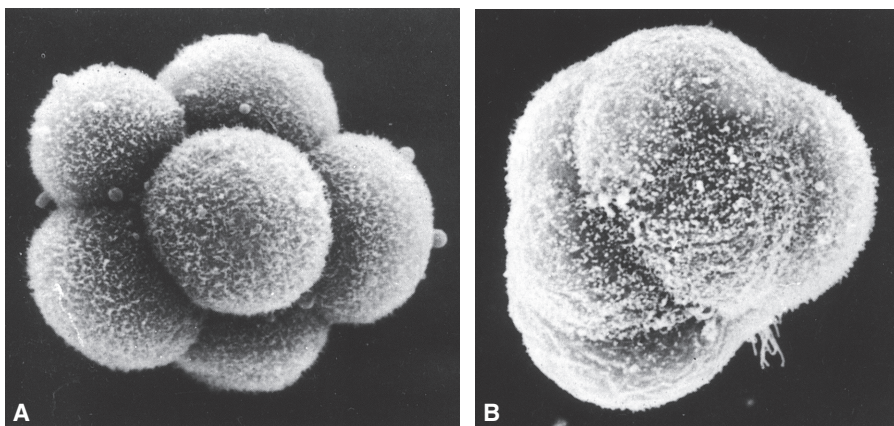


FIGURA 3.9 Microfotografías electrónicas de barrido de un embrión de ratón de ocho células sin compactar (A) y compactado (B). En el primer estado se distinguen las líneas que delimitan cada blastómero, mientras que después de la compactación los contactos entre células aumentan al máximo y es difícil distinguir las líneas que delimitan las células.

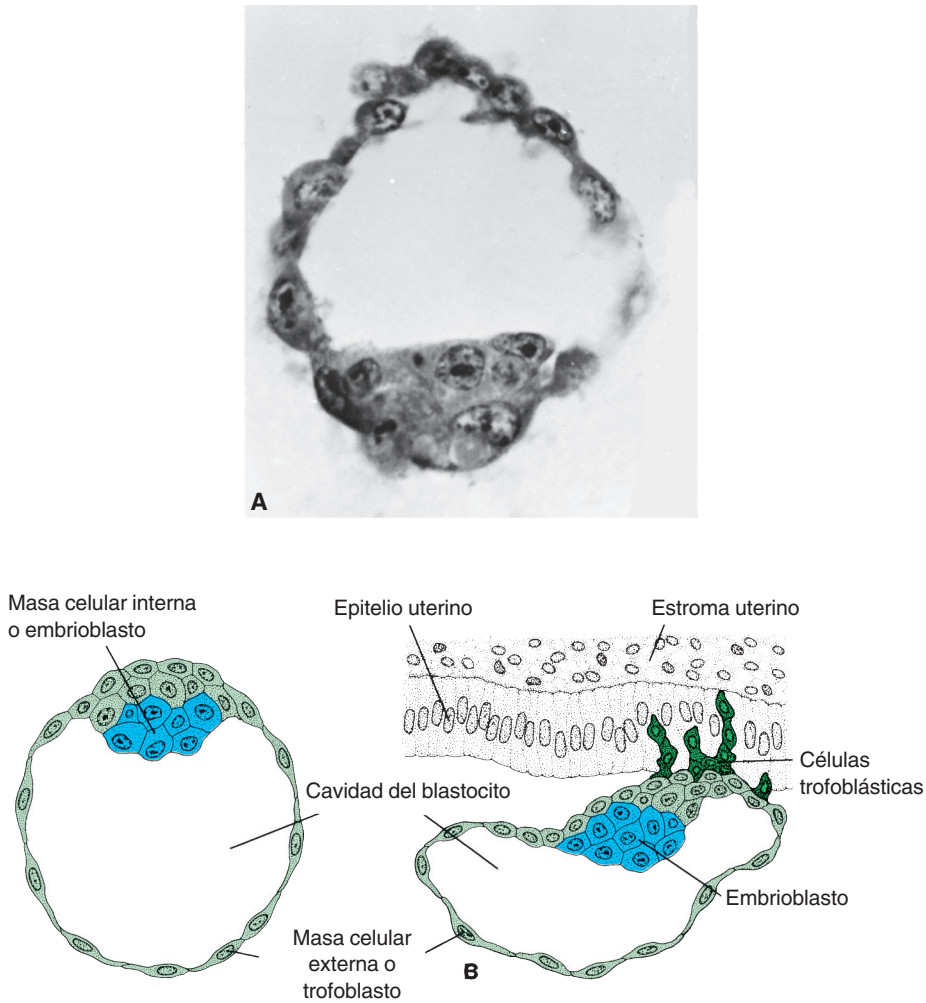


FIGURA 3.10 **A.** Sección de un blastocito humano de 107 células, que muestra la masa celular interna y las células trofoblásticas. **B.** Representación esquemática de un blastocito humano obtenido de la cavidad uterina a los 4,5 días aproximadamente. En azul, masa celular interna o embrioblasto; en verde, trofoblasto. **C.** Representación esquemática de un blastocito en el sexto día de desarrollo que muestra las células trofoblásticas en el polo embrionario del blastocito que penetra en la mucosa uterina. El blastocito humano empieza la penetración en el sexto día de desarrollo.

indican que la **L-selectina** de las células trofoblásticas y sus **receptores de carbohidratos** del epitelio uterino participan en la adherencia inicial del blastocito al útero. Las selectinas son proteínas que se unen a los carbohidratos que intervienen en las interacciones entre leucocitos y células endoteliales que permiten “capturar” los leucocitos del flujo sanguíneo. Hoy se propone un mecanismo similar en la “captura” del blastocito en la cavidad uterina por el epitelio del útero. Tras la captura mediante las selectinas, la adherencia e invasión del trofoblasto empiezan a usar las integrinas, expresadas por el trofo-

blastocito y las moléculas de la matriz extracelular: la laminina y la fibronectina. Los receptores de integrina para laminina inducen la adherencia, en tanto que la fibronectina estimula la migración. Estas moléculas también interactúan en las vías de transducción de señales para regular la diferenciación del trofoblasto, de manera que la implantación es resultado de la acción conjunta del trofoblasto y el endometrio. Así pues, al final de la primera semana de desarrollo el cigoto humano pasó ya por las fases de mórula y de blastocito e inició la implantación en la mucosa uterina.

Consideraciones clínicas

Células precursoras embrionarias

Las **células precursoras embrionarias (células ES)** derivan de la masa celular interna del embrión. Como son **pluripotentes** y capaces de formar prácticamente cualquier célula o tipo de tejido, pueden curar varias enfermedades: diabetes, enfermedad de Alzheimer y de Parkinson, anemias, lesiones de la médula espinal y muchas otras. Arroja resultados alentadores la investigación de células madre o precursoras por medio de modelos animales. Por ejemplo, con células precursoras embrionarias (embriocitoblastos) de ratón en cultivo se logró formar células secretoras de insulina, células precursoras musculares y nerviosas, así como células gliales. En animales se han usado células precursoras embrionarias para aliviar los síntomas de la enfermedad de Parkinson y mejorar la capacidad motora en ratas con lesiones de médula espinal.

Las células precursoras embrionarias pueden obtenerse de embriones después de la **fecundación *in vitro***, proceso llamado **clonación reproductiva**. Este proceso tiene la desventaja de que las células pueden provocar un rechazo inmunitario por no ser genéticamente idénticas al huésped. Es posible modificarlas para evitar el problema. Otro problema se basa en consideraciones éticas, puesto que las células se obtienen de embriones viables.

Conforme avance la investigación de las células precursoras, los adelantos científicos descubrirán células genéticamente compatibles, de modo que los procedimientos no causen tanta controversia. En los últimos años se han inventado técnicas para conseguir núcleos de células adultas (de la piel por ejemplo) e introducirlos en los ovocitos enucleados. Esta técnica se llama **clonación terapéutica** o **transferencia nuclear somática**. Se estimulan los ovocitos para que se diferencien en blastocitos y se recogen las células precursoras. Como provienen del huésped, son genéticamente compatibles y como no ocurre fecundación la técnica es menos controversial.

Células precursoras adultas

Los tejidos adultos contienen células precursoras que también son de gran utilidad para tratar enfermedades. Estas células poseen poca capacidad para producir varios tipos de células. No son, pues, **muy potentes** aunque los investigadores han venido descubriendo métodos para evitar esa desventaja. Las células precursoras adultas aisladas en el cerebro de ratas se han usado para curar la enfermedad de Parkinson en dichos roedores, lo cual resulta sumamente prometedor. Las desventajas consisten en una tasa lenta típica de la división de estas células y su escasez; de ahí la dificultad de aislarlas en cantidad suficiente para efectuar los experimentos.

Cigotos anómalos

Se desconoce el número exacto de **cigotos anómalos** porque por lo normal se pierden entre 2 y 3 semanas después de la fecundación, antes que la mujer descubra que está embarazada. De ahí que pasen inadvertidos. Según las estimaciones, hasta **50% de los embarazos termina en aborto espontáneo** y la mitad de ellos provienen de anomalías cromosómicas. El aborto es un mecanismo natural para eliminar los embriones defectuosos, lo cual reduce la incidencia de malformaciones congénitas. Sin ese mecanismo, aproximadamente 12% en vez de 2 a 3% de los bebés tendría defectos congénitos.

La selección molecular de los embriones para detectar los defectos se basa en una combinación de la fecundación *in vitro* y de la **reacción en cadena de polimerasa**. Se extraen blastómeros individuales de los embriones en una fase temprana, ampliándose su ADN para analizarlo. Ambos procedimientos irán volviéndose más comunes a medida que el Proyecto del Genoma Humano proporcione más información sobre las secuencias y que determinados genes sean vinculados a diversos síndromes.

■ EL ÚTERO EN EL MOMENTO DE LA IMPLANTACIÓN

La pared de útero consta de tres capas:

1. **Endometrio** o mucosa que reviste la pared interna
2. **Miometrio**, una capa gruesa de músculo liso
3. **Perimetrio**, la capa peritoneal que recubre la pared externa (Fig. 3.11)

Desde la pubertad (de 11 a 13 años de edad) hasta la menopausia (de 45 a 50 años de edad) el endometrio experimenta cambios en un ciclo aproximado de 28 días bajo el control hormonal de los ovarios. Durante este ciclo menstrual el endometrio pasa por tres etapas:

1. **Fase proliferativa**
2. **Fase secretora** o **progestacional**
3. **Fase menstrual** (Figs. 3.12 y 3.13)

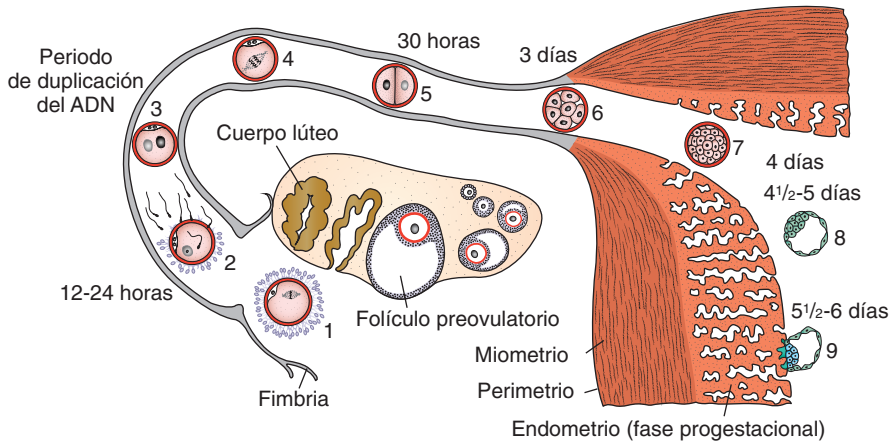


FIGURA 3.11 Procesos durante la primera semana de desarrollo humano. 1: ovocito inmediatamente después de la ovulación, 2: fecundación, de unas 12 a 24 horas después de la ovulación, 3: etapa de los pronúcleos masculino y femenino, 4: huso de la primera división mitótica, 5: fase bicelular [alrededor de 30 horas de edad], 6: mórula que contiene de 12 a 16 blastómeros [aproximadamente 3 días de edad], 7: fase avanzada de la mórula que llega a la luz uterina [cerca de 4 días de edad], 8: etapa temprana blastocística [aproximadamente 4.5 días de edad, desaparición de la zona pelúcida], 9: fase temprana de implantación [blastocito de más o menos 6 días de edad]. El ovario muestra fases de transformación entre un folículo primario y un folículo preovulatorio, además de un cuerpo lúteo. Se muestra el endometrio en la fase progestacional.

La fase proliferativa empieza al final del ciclo menstrual, está bajo la influencia del estrógeno y coincide con el crecimiento de los folículos ováricos. La fase secretora comienza unos 2 a 3 días después de la ovulación en respuesta a la progesterona producida por el cuerpo lúteo. Si la fecundación no tiene lugar, el

desprendimiento del endometrio (capas compactas y esponjosas) marca el inicio de la fase menstrual. Si tiene lugar, el endometrio participa en la implantación y en la formación de la placenta. Más tarde durante la gestación la placenta produce hormonas y el cuerpo lúteo degenera.

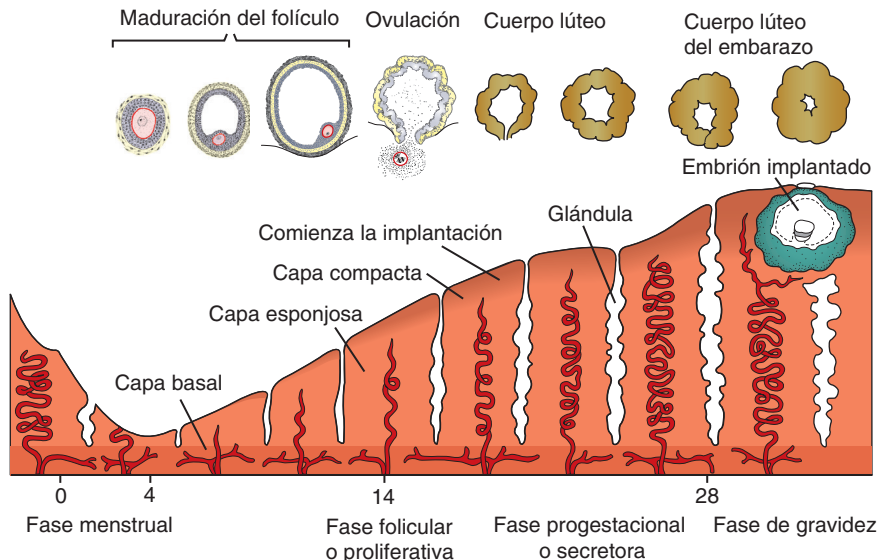


FIGURA 3.12 Cambios en la mucosa uterina correlacionados con los del ovario. La implantación del blastocito provocó el desarrollo de un cuerpo lúteo grande del embarazo. La actividad secretora del endometrio aumenta de manera gradual ante el alto volumen de progesterona segregada por el cuerpo lúteo del embarazo.

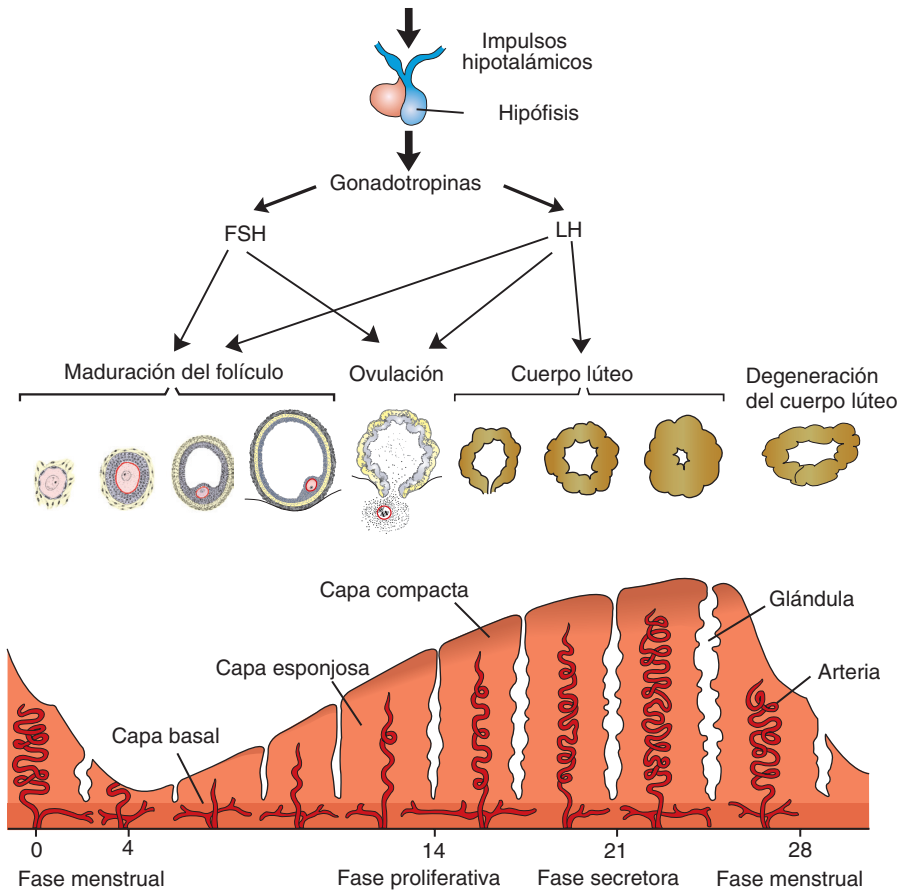


FIGURA 3.13 Cambios en la mucosa uterina [endometrio] y cambios correspondientes en el ovario durante un ciclo menstrual regular sin fecundación.

En el momento de la implantación la mucosa del útero está en la fase secretora (Fig. 3.12), durante la cual las glándulas y arterias del útero se enrollan y el tejido aparece muy nutrido. En consecuencia, se distinguen tres capas en el endometrio: una **capa compacta** superficial, una **capa esponjosa** intermedia y una **capa basal** delgada (Fig. 3.12). En condiciones normales, el blastocito humano se implanta en el endometrio a lo largo de la pared anterior o posterior del cuerpo del útero, donde se incrusta entre las aberturas de las glándulas (Fig. 3.12).

Si no se fecunda el ovocito, las vénulas y los espacios sinusoidales van compactándose gradualmente con las células sanguíneas, observándose una diapédesis extensa de la sangre en el tejido. Al empezar la **fase menstrual**, la sangre escapa de las arterias, rompiéndose fragmentos del estroma y de las glándulas. En los 3 o 4 días siguientes, las capas compacta y esponjosa se expulsan del útero; la capa basal es la única parte del endometrio que se conserva (Fig. 3.13). Esta capa, que está irrigada por sus propias

arterias –las **arterias basales**– funciona como capa regenerativa en la reconstrucción de las glándulas y arterias durante la **fase proliferativa** (Fig. 3.13).

RESUMEN

En cada ciclo ovárico varios folículos primarios empiezan a crecer, pero en general solamente uno alcanza la madurez plena y sólo un ovocito se libera durante la **ovulación**. En ésta el ovocito está en **metafase** de la **segunda división meiótica**; lo rodean la zona pelúcida y algunas células granulosas (Fig. 3.4). La acción de barrido de las fimbrias de las trompas de Falopio lo introducen en ellas.

Para que los espermatozoides fecunden al ovocito, es necesario que experimente varios procesos:

1. **Capacitación**, periodo en que una capa de glucoproteínas y de plasma seminal se eliminan en la cabeza del espermatozoide

2. **Reacción acrosómica**, durante la cual se liberan sustancias del tipo acrosina y tripsina para penetrar en la zona pelúcida.

Durante la fecundación el espermatozoide deberá penetrar:

1. La **corona radiada**
2. La **zona pelúcida**
3. La **membrana celular del ovocito** (Fig. 3.5)

Tan pronto como el espermatozoide haya entrado en el ovocito:

1. El ovocito termina su segunda división meiótica y forma el **pronúcleo femenino**.
2. La zona pelúcida se vuelve impenetrable a otros espermatozoides.
3. La cabeza del espermatozoide se separa de la cola, dando origen al **pronúcleo masculino** (Figs. 3.6 y 3.7).

Una vez replicado el ADN de los pronúcleos, tanto los cromosomas paternos como maternos se entremezclan, se dividen longitudinalmente y pasan por una división mitótica dando origen a la fase bicelular. Los **resultados de la fecundación** son los siguientes:

1. **Restablecimiento del número diploide de los cromosomas**
2. **Determinación del sexo cromosómico**
3. **Iniciación de la segmentación**

La **infertilidad** constituye un problema para 15 a 30% de las parejas y puede superarse aplicando la **tecnología de reproducción asistida (TRA)**. En la **fecundación *in vitro*** se emplean óvulos fecundados en un medio de cultivo y se depositan en el útero durante la fase de ocho células. En algunos casos los óvulos se fecundan por **inyección intracitoplasmática de espermatozoides (IICE)**, que consiste en inyectar un espermatozoide en el citoplasma del óvulo. En estas técnicas *in vitro* aumenta el riesgo de defectos congénitos, prematuridad, bajo peso al nacer y partos múltiples. En Estados Unidos

aproximadamente entre 1 y 2% de los nacidos vivos se logra aplicando técnicas de reproducción asistida.

La **segmentación** es una serie de divisiones mitóticas que aumentan el número de células, los **blastómeros**, cuyo tamaño disminuye en cada división. Al cabo de tres divisiones experimentan **compactación** para transformarse en una pelota de células unidas en forma hermética, con capas internas y externas. Los blastómeros compactados se dividen para producir una **mórula** de 16 células. Cuando ésta entra en el útero en el tercer o cuarto día después de la fecundación, empieza a aparecer una cavidad; entonces se forma el **blastocito**. En un polo de él se observa la **masa celular interna** que se origina en el momento de la compactación y se convertirá en el embrión propiamente dicho. La **masa celular externa** que rodea las células internas y la cavidad del blastocito formará el trofoblasto.

En el momento de la implantación el útero está en la fase secretora, y el blastocito se implanta en el endometrio a lo largo de la pared anterior o posterior (Fig. 3.12). Si no se realiza la fecundación, empieza la fase menstrual: se desprenden las capas esponjosas y compactas del endometrio. La capa basal no se desprende para regenerar las restantes durante el siguiente ciclo (Fig. 3.13).

■ Resolución de problemas

1. ¿Qué función cumple el cuerpo lúteo y dónde se origina?
2. ¿Cuáles son las tres fases de la fecundación y qué reacciones ocurren una vez concluida la fusión de las membranas del espermatozoide y del ovocito?
3. ¿Cuáles son las causas principales de la infertilidad en varones y mujeres?
4. Una mujer ha sufrido varias crisis de enfermedad inflamatoria pélvica y ahora quiere procrear, pero le ha sido difícil quedar embarazada. ¿En qué consiste probablemente su problema y qué le aconsejaría?

Segunda semana del desarrollo: disco germinativo bilaminar

En este capítulo ofrecemos una descripción de los principales procesos de la segunda semana del desarrollo. Sin embargo, los embriones que tengan la misma edad de fecundación no necesariamente se desarrollarán con la misma rapidez. En realidad, se advierten notables diferencias en el ritmo de crecimiento inclusive en estas primeras fases.

■ DÍA 8

En este día el blastocito está parcialmente sumergido en el estroma endometrial. En el área sobre el embrioblasto, el trofoblasto ya se diferenció en dos capas: 1) una capa interna de células mononucleadas, el **citotrofoblasto**, y 2) una zona externa multinucleada sin claros límites celulares, el **sincitiotrofoblasto** (Figs. 4.1 y 4.2). Se observan células en mitosis dentro del citotrofoblasto, pero no en el sincitiotrofoblasto. Por tanto, las células en el cito-

trofoblasto se dividen y migran hacia el sincitiotrofoblasto, donde se fusionan perdiendo sus membranas celulares individuales.

Las células de la masa celular interna o embrioblasto también se diferencia en dos capas: 1) una capa de células cuboidales pequeñas adyacentes a la cavidad del blastocito y conocida como **capa hipoblástica** y 2) una capa de células cilíndricas adyacentes a la cavidad amniótica, la **capa epiblastica** (Figs. 4.1 y 4.2).

Las capas juntas forman un disco plano. Al mismo tiempo una cavidad pequeña aparece dentro del epiblasto. La cavidad se agranda para transformarse en la **cavidad amniótica**. Las células del epiblasto adyacentes al citotrofoblasto reciben el nombre de **amnioblastos**. Junto con el resto del epiblasto revisten la cavidad amniótica (Figs. 4.1 y 4.3). El estroma endometrial adyacente al lugar de la implantación está edematoso y muy vascularizado. Las glándulas, grandes y tortuosas, segregan abundante glucógeno y moco.

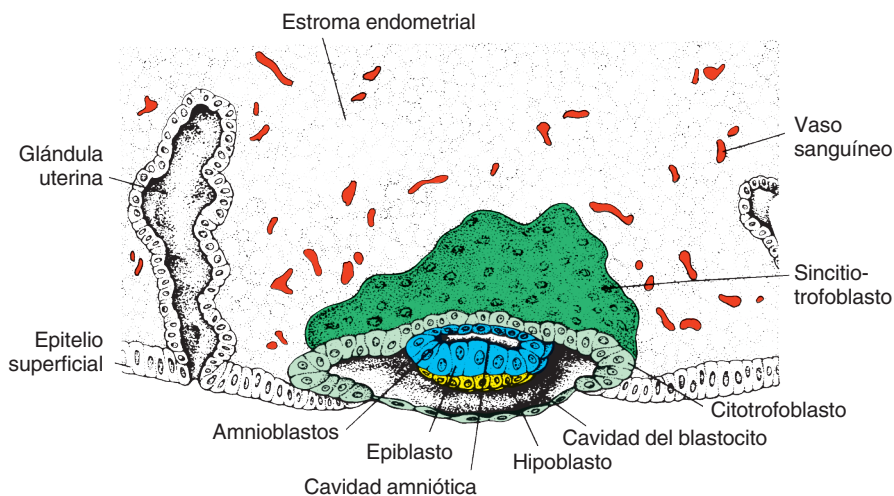


FIGURA 4.1 Blastocito humano de 7.5 días, parcialmente sumergido en el estroma endometrial. El trofoblasto consta de una capa interna con células mononucleadas –el citotrofoblasto– y una capa externa sin límites celulares claros: el sincitiotrofoblasto. El embrioblasto está constituido por capas epiblasticas e hipoblásticas. La cavidad amniótica parece una hendidura pequeña.

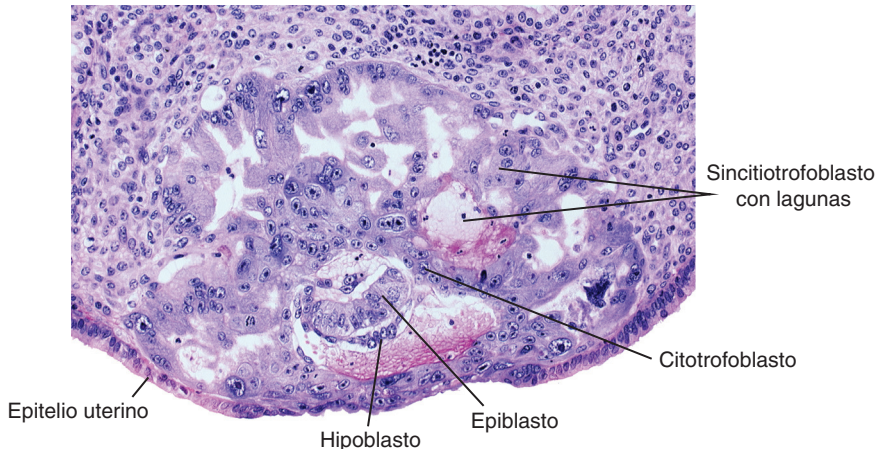


FIGURA 4.2 Sección de un blastocito humano en el día 7.5 [x 100]. Obsérvese el aspecto multinucleado del sincitiotrofoblasto, las células grandes de citotrofoblasto y la hendidura de la cavidad amniótica.

■ DÍA 9

Ahora el blastocito está sumergido más profundamente en el endometrio y un coágulo de fibrina cierra la zona de penetración en el epitelio superficial (Fig. 4.3). El trofoblasto muestra notable progreso

en su desarrollo, en especial en el polo embrionario, donde aparecen vacuolas en el sincitio. Las vacuolas al fusionarse forman grandes lagunas; a esta fase del desarrollo del trofoblasto se le conoce con el nombre de **periodo de lagunas** (Fig. 4.3).

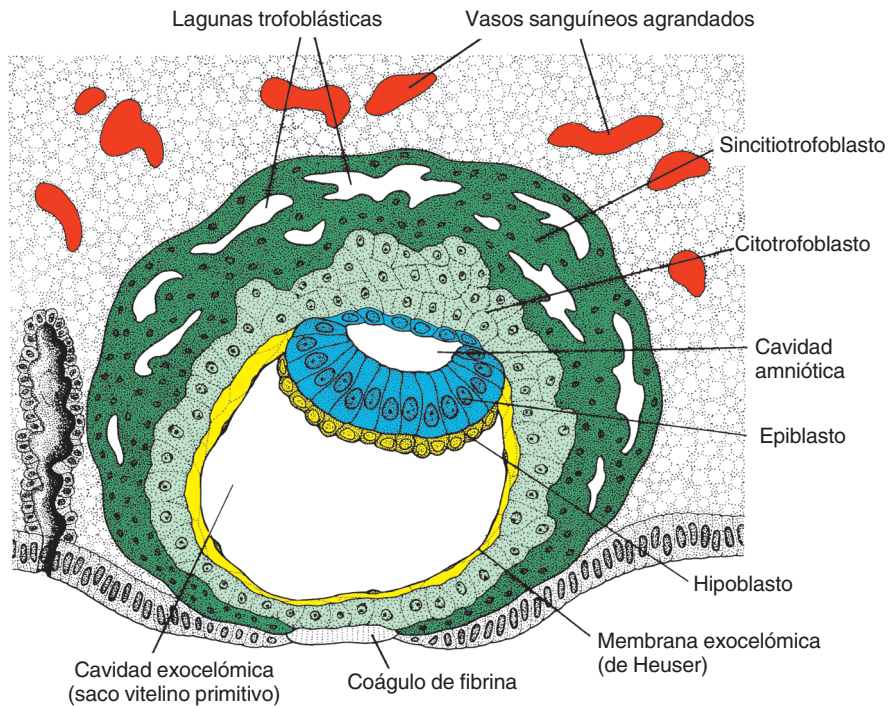


FIGURA 4.3 Blastocito humano a los 9 días. En el sincitiotrofoblasto se observan muchas lagunas. Las células planas forman una membrana exocelómica. El disco bilaminar consta de una capa de células epiblasticas cilíndricas y de una capa de células hipoblasticas cuboidales. Un coágulo de fibrina cierra la herida superficial original.

Mientras tanto en el polo abembrionario, las células aplanadas, que probablemente se originan en el hipoblasto, constituyen una membrana delgada: la membrana exocelómica (de Heuser) que recubre la superficie interna del citotrofoblasto (Fig. 4.3). Junto con el hipoblasto, esta membrana forma el revestimiento de la **cavidad exocelómica**, llamada también **saco vitelino primitivo**.

■ DÍAS 11 Y 12

Durante estos dos días de desarrollo, el blastocito está incrustado en su totalidad en el estroma endometrial, y el epitelio superficial recubre casi por completo la herida original en la pared uterina (Figs. 4.4 y 4.5). Ahora el blastocito produce un pequeño bulto en la luz del útero. El trofoblasto se caracteriza por la presencia de espacios lagunares que dan origen a una red de intercomunicación. Ésta se distingue muy bien en el polo embrionario; en el polo abembrionario el trofoblasto todavía consta principalmente de células citotrofoblásticas (Figs. 4.4 y 4.5).

Al mismo tiempo las células del sincitiotrofoblasto penetran más en el estroma destruyendo el

revestimiento endotelial de los capilares maternos. Se da el nombre de **sinusoides** a estos capilares, ahora congestionados y dilatados. Las lagunas sincitiales se comunican con los sinusoides, y la sangre materna entra en el sistema lagunar (Fig. 4.4). Conforme el trofoblasto va erosionando más y más los sinusoides, la sangre materna empieza a fluir a través del sistema trofoblástico, dando inicio a la **circulación uteroplacentaria**.

Mientras tanto, una nueva población de células aparece entre la superficie interna del citotrofoblasto y la superficie externa de la cavidad exocelómica. Esas células, provenientes de las del saco vitelino, constituyen un tejido conectivo laxo –el **mesodermo extraembrionario**, que con el tiempo llenará toda la parte externa del espacio entre el trofoblasto y la parte interna de la membrana exocelómica (Figs. 4.4 y 4.5). Pronto aparecen cavidades en el mesodermo extraembrionario, las cuales al confluir forman otro espacio conocido como **cavidad extraembrionaria** o **cavidad coriónica** (Fig. 4.4). Este espacio rodea el saco vitelino primitivo y la cavidad amniótica, salvo donde el disco germinativo se conecta al trofoblasto mediante el pedículo de fijación (Fig. 4.6). Se conoce

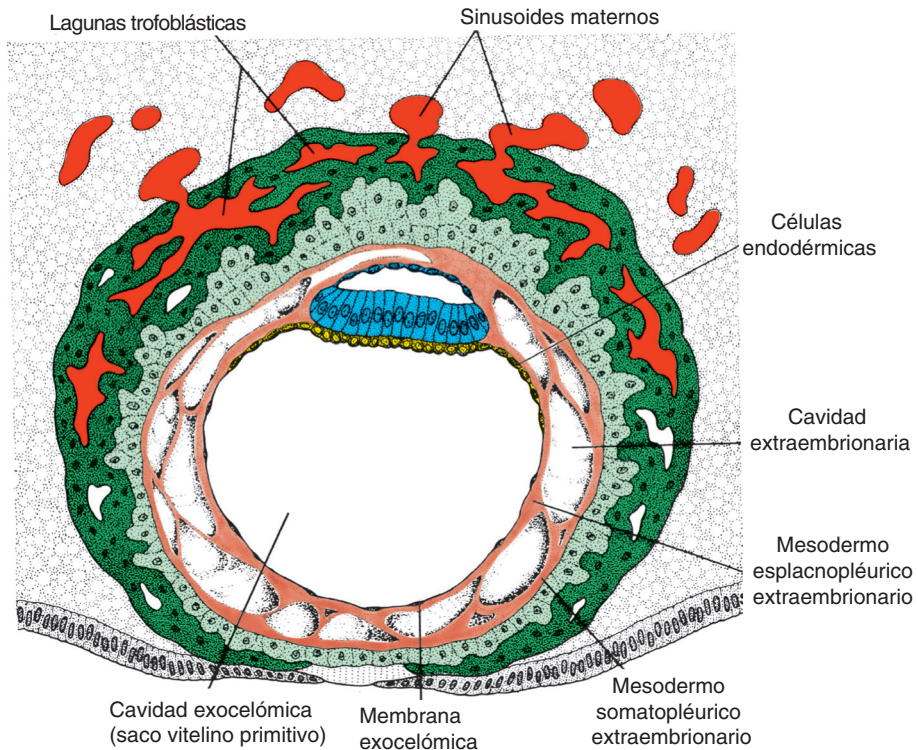


FIGURA 4.4 Blastocito humano a 12 días aproximadamente. Las lagunas trofoblásticas en el polo embrionario están en contacto abierto con los sinusoides maternos en el estroma endometrial. El mesodermo extraembrionario prolifera y llena el espacio entre la membrana exocelómica y la cara interna del trofoblasto.

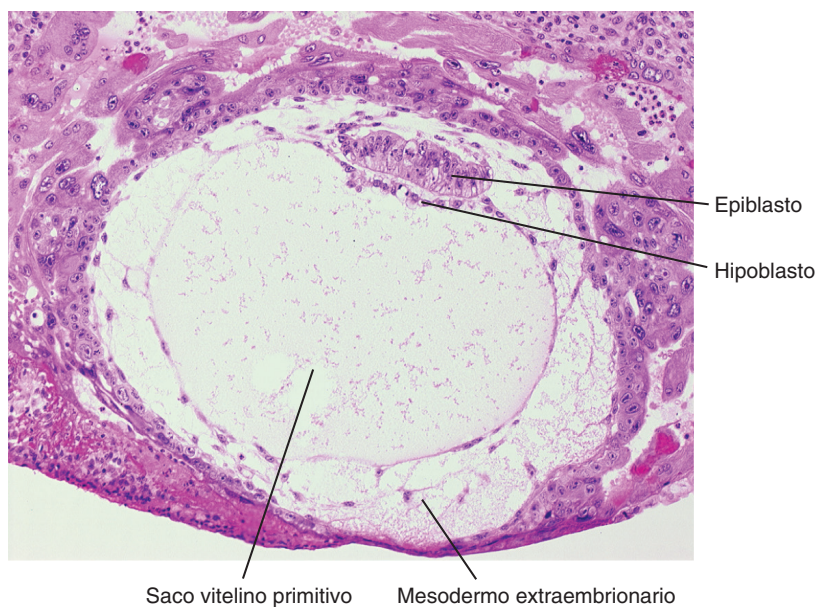


FIGURA 4.5 Blastocito humano de 12 días totalmente implantado [x 100]. Obsérvense las células sanguíneas maternas en las lagunas, la membrana exocelómica que recubre el saco vitelino primitivo, también el hipoblasto y el epiblasto.

como **mesodermo somatopléurico extraembrionario** al mesodermo que recubre el citotrofoblasto y el amnios; el revestimiento que recubre al saco vitelino se conoce como **mesodermo esplanopléurico extraembrionario** (Fig. 4.4).

El crecimiento del disco bilaminar es bastante más lento que el del trofoblasto; de ahí que el disco siga siendo muy pequeño (de 0.1 a 0.2 mm). Mientras tanto, las células del endometrio se vuelven poliédricas, con abundante glucógeno y lípidos; los espacios intercelulares se llenan con extravasado y el tejido es edematoso. En un principio, estos cambios, llamados **reacción decidual**, quedan confinados al área que rodea inmediatamente el lugar de implantación, pero pronto ocurren en todo el endometrio.

■ DÍA 13

Durante este día de desarrollo, ya desapareció la cicatriz de la herida superficial en el endometrio. Pero a veces hay sangrado en el lugar de implantación a causa de un mayor flujo de sangre hacia los espacios lagunares. El sangrado ocurre cerca del día 28 del ciclo menstrual; por tanto, puede confundirse con la hemorragia menstrual y dificulta predecir con exactitud la fecha del parto.

El trofoblasto se caracteriza por estructuras en forma de vellosidades. Las células del citotrofoblasto proliferan localmente y penetran en el sincitiotrofoblasto donde forman columnas celulares rodeadas de sincitio. Las columnas con cobertura sincitial reciben el nombre de **vellosidades primarias** (Figs. 4.6 y 4.7) (capítulo 5, p. 67).

Entre tanto el hipoblasto produce más células que migran por el interior de la membrana exocelómica (Fig. 4.4). Esas células proliferan y gradualmente dan origen a otra cavidad llamada **saco vitelino secundario** o **saco vitelino definitivo** (Figs. 4.6 y 4.7). Este saco es mucho más pequeño que la cavidad exocelómica original, o saco vitelino primitivo. Durante su formación se desprenden de la cavidad exocelómica grandes fragmentos; están representados por el **quiste exocelómico** que se detecta en el celoma extraembrionario o **cavidad coriónica** (Fig. 4.6).

Mientras tanto el celoma extraembrionario se expande para formar una gran cavidad: la **cavidad coriónica**. Entonces se da el nombre de **placa coriónica** al mesodermo extraembrionario que recubre el interior del citotrofoblasto. El **pedículo de fijación** es el único lugar donde el mesodermo extraembrionario cruza la cavidad coriónica (Fig. 4.6). El pedículo se transforma en el **cordón umbilical** al desarrollarse los vasos sanguíneos.

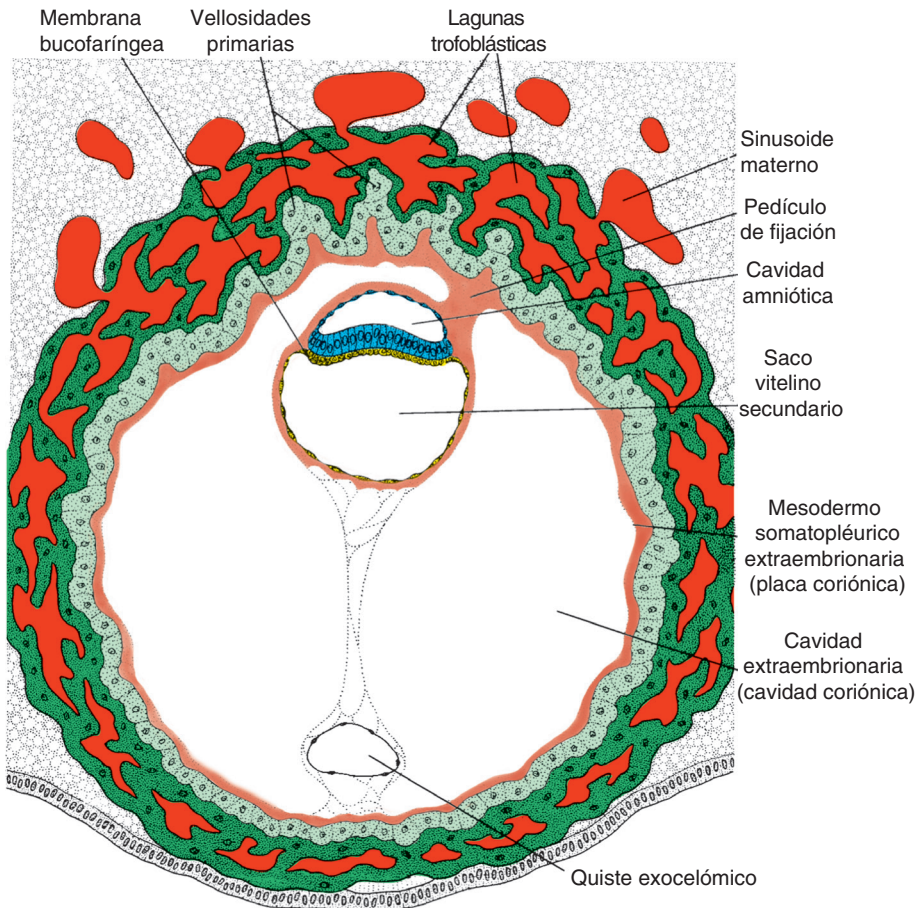


FIGURA 4.6 Blastocito humano de 13 días. Las lagunas trofoblásticas se localizan lo mismo en el polo embrionario que en el abembrionario, y empieza la circulación uteroplacentaria. Obsérvense las vellosidades primarias y el celoma extraembrionario o cavidad coriónica. El saco vitelino secundario está totalmente alineado con el endometrio.

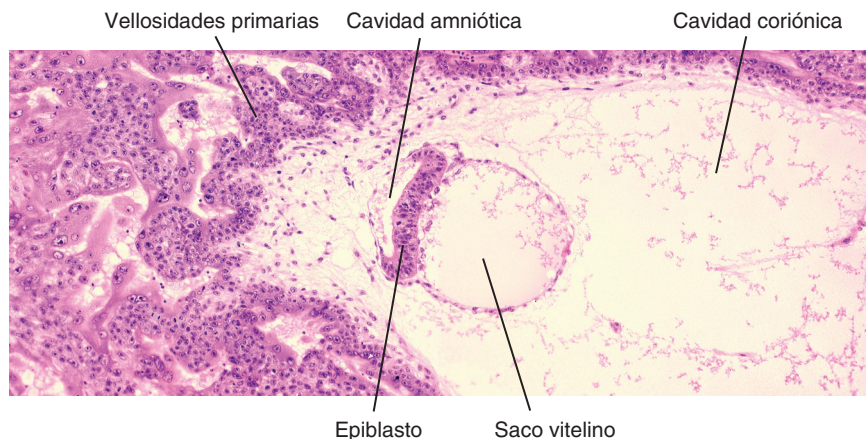


FIGURA 4.7 Sección a través del lugar de implantación en un embrión de 13 días. Obsérvense la cavidad amniótica, el saco vitelino y la cavidad coriónica. La mayor parte de las lagunas están llenas de sangre.

Consideraciones clínicas

Implantación anómala

El sincitiotrofoblasto produce varias hormonas [capítulo 8, p. 117], entre ellas la **gonadotropina coriónica humana (GCh)**. Al final de la segunda semana las cantidades de ésta son suficientes para ser detectadas por radioinmunoensayos, métodos que son la base de las pruebas de embarazo.

Puesto que 50% de genoma del embrión implantado procede del padre, es un **cuerpo extraño** susceptible de ser rechazado por el sistema de la madre en forma parecida a lo que ocurre con un órgano trasplantado. El sistema inmunológico de una embarazada necesita cambiar para que ella tolere la gravidez. No se sabe bien cómo sucede eso, pero al parecer se da una transición de la inmunidad humoral mediada por células a la humoral mediada por anticuerpos. El cambio protege al embrión contra el rechazo. Sin embargo, las alteraciones del sistema inmunológico significan mayor riesgo para la embarazada ante infecciones como la influenza, lo cual explica que esté más expuesta a morir por esas infeccio-

nes. Además las manifestaciones de enfermedades autoinmunitarias pueden cambiar durante el embarazo. Por ejemplo, la esclerosis múltiple y la artritis reumatoide, mediadas básicamente por células, muestran mejoría durante la gravidez. En cambio, el lupus eritematoso generalizado [trastorno del sistema inmunológico mediado sobre todo por anticuerpos] es más grave en las embarazadas.

A veces hay lugares de implantación anómala inclusive dentro del útero. En condiciones normales el blastocito humano se implanta a lo largo de la pared anterior o posterior del cuerpo uterino. En ocasiones lo hace cerca del orificio interno (Fig. 4.8) del cuello uterino. Por ello, conforme avanza el desarrollo, la placenta cierra la abertura (**placenta previa**) ocasionando hemorragias graves que pueden resultar mortales en la segunda parte del embarazo o durante el parto.

Algunas veces la implantación se realiza fuera del útero, lo que provoca un **embarazo extrauterino o ectópico**. Esta clase de embarazo puede ocurrir en cualquier sitio de la cavidad abdominal,

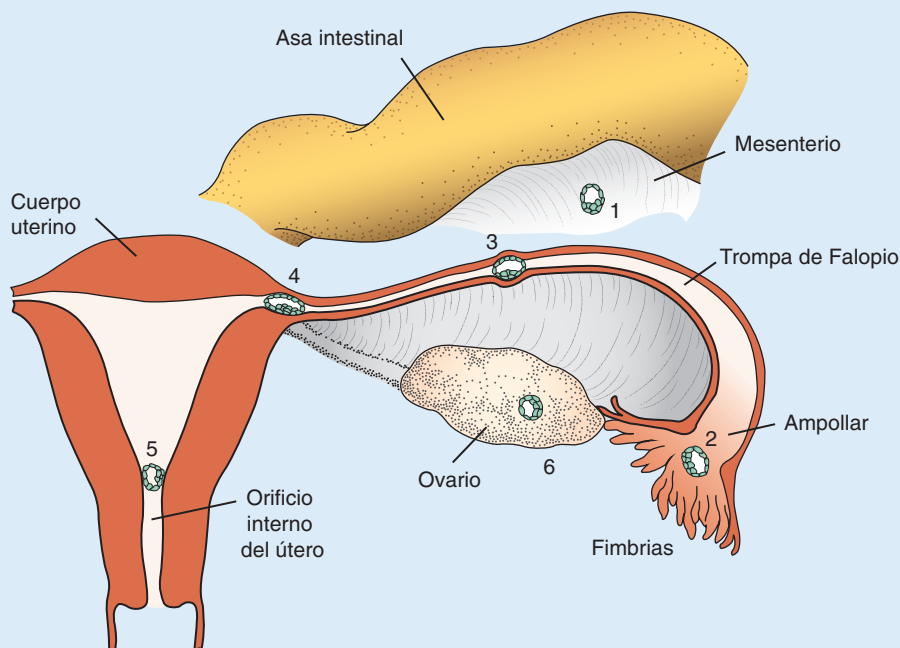


FIGURA 4.8 Lugares de implantación anómala del blastocito. 1: implantación en la cavidad abdominal [1.4%; el óvulo casi siempre se implanta en la cavidad rectouterina [bolsa de Douglas, Fig. 4.10], pero puede hacerlo en cualquier sitio por el peritoneo], 2: implantación en la región ampollar de la trompa [80%], 3: implantación tubárica [12%], 4: implantación intersticial [0.2%; por ejemplo, en la región más estrecha de la trompa de Falopio], 5: implantación en la región del orificio interno, lo cual produce a veces placenta previa [0.2%], 6: implantación en el ovario [0.2%].

[continúa]

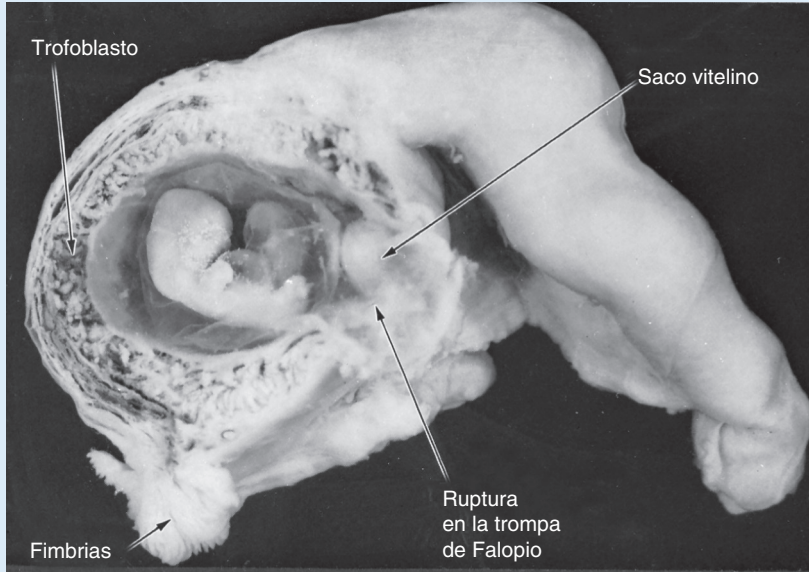


FIGURA 4.9 Embarazo tubárico. El embrión tiene aproximadamente 2 meses de vida y está a punto de escapar a través de una ruptura en la pared de la trompa.

del ovario o de las trompas de Falopio [Fig. 4.8]. Sin embargo, 95% de los embarazos ectópicos tiene lugar en las trompas de Falopio, y la mayoría en la ampolla o ámpulla [80%, Fig. 4.9]. En la cavidad abdominal el blastocito casi siempre se

adhiera al revestimiento peritoneal de la **cavidad rectouterina o bolsa de Douglas** [Fig. 4.10]. También se adhiere al revestimiento peritoneal del tracto intestinal o al omento. En ocasiones el blastocito se desarrolla en el ovario propiamente

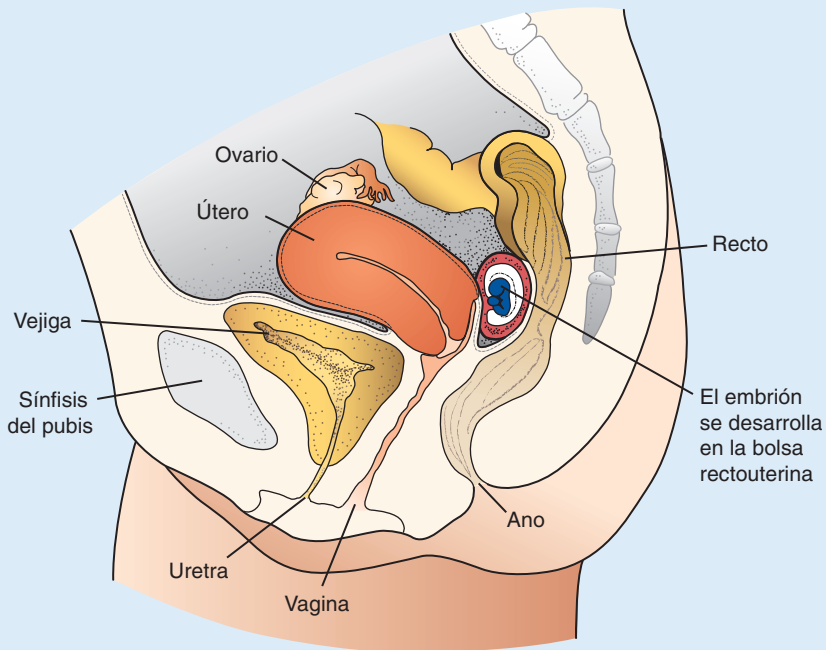


FIGURA 4.10 Sección medial de la vejiga, del útero y del recto que muestra un embarazo abdominal en la bolsa rectouterina [de Douglas].

[continúa]

dicho, produciendo un **embarazo ovárico primario**. El embarazo ectópico afecta a 2% de las embarazadas y causa 9% de muertes maternas relacionadas con él. En la generalidad de los casos el embrión muere hacia el segundo mes, y puede provocar una hemorragia grave a la madre.

Los blastocitos anómalos son comunes. Por ejemplo, 9 blastocitos (34.6%) implantados eran anómalos en una serie de 26, cuya edad fluctuaba entre 7.5 y 17 días de vida obtenidos de pacientes con fertilidad normal. Algunos constaban de sincitio exclusivamente; otros mostraban diversos grados de hipoplasia trofoblástica. En dos de ellos no había embrioblasto y en algunos el disco germinativo presentaba una orientación anormal.

Es probable que la mayoría de los blastocitos anómalos no hayan manifestado señal de embarazo, porque su trofoblasto era tan inferior que su cuerpo lúteo no podría haber subsistido. Estos embriones habrían abortado en la siguiente menstruación y por lo mismo el embarazo habría pasado inadvertido. Pero en algunos casos el trofoblasto se desarrolla y forma membranas placentarias, aun cuando haya poco o nulo tejido embrionario. Esta estructura recibe el nombre de **mola hidatidiforme**. Las molas segregan altos niveles de gonadotropina coriónica humana e incluso pueden producir tumores benignos o malignos (**mola invasiva, coriocarcinoma**).

El análisis genético de molas hidatidiformes indica que los pronúcleos masculino y femenino pueden ser distintos desde el punto de vista funcional a pesar de ser genéticamente equivalentes. Esta evidencia la obtenemos del hecho de que el genoma entero es paterno aunque las células de las molas sean diploides. En consecuencia, la mayoría de las molas se originan en la fecundación de un ovocito sin núcleo acompañada de

duplicación de los cromosomas masculinos para restablecer el número diploide. Tales resultados indican, asimismo, que los genes paternos regulan la mayor parte del desarrollo del trofoblasto, pues en las molas éste se diferencia aun sin la presencia de un pronúcleo femenino.

Otros ejemplos de diferencias funcionales en los genes maternos y paternos se obtienen al observar que algunas enfermedades genéticas se originan según que el gen defectuoso o faltante se herede del padre o de la madre. Así, una microdelección en el cromosoma 15 que se hereda del padre produce el síndrome de Prader-Willi (caracterizado por hipotonía, retraso mental, hipogonadismo y obesidad), mientras que al heredarse de la madre se produce el síndrome de Angelman (caracterizado por convulsiones, poca o nula habla, episodios paroxísticos de risa y retraso mental severo). Se da el nombre de **sellado primario** a este fenómeno, en el cual se aprecia una modificación o expresión diferencial de los alelos o cromosomas homólogos según el progenitor de donde provenga el material genético. Se cree que el sellado existe en menos de 1% de los genes humanos (capítulo 2, p. 23).

A menudo no tienen lugar la preimplantación ni la posimplantación. Incluso en algunas mujeres fértiles con condiciones óptimas de embarazo, 15% de los ovocitos no se fecunda; entre 10 y 15% empieza la segmentación, pero no logra implantarse. De 70 a 75% que se implanta, apenas 58% sobrevive hasta la segunda semana y 16% de ellos es anómalo. Por ello, cuando no ocurre la primera menstruación esperada, sólo sobrevive 42% de los óvulos expuestos a los espermatozoides. De este porcentaje, varios serán abortados en las semanas posteriores y otros presentarán anomalías en el momento del nacimiento.

RESUMEN

Al inicio de la segunda semana, el blastocito está parcialmente incrustado en el estroma endometrial. El **trofoblasto** se diferencia en: 1) una capa interna de gran actividad proliferativa, el **citotrofoblasto**, y 2) una capa externa, el **sincitiotrofoblasto**, que erosiona los tejidos maternos (Fig. 4.1). En el día 9 aparecen lagunas en el sincitiotrofoblasto. Después que los sinusoides de la madre son erosionados por el sincitiotrofoblasto, la sangre materna entra en la red de lagunas y al final de la segunda semana comienza una primitiva **circulación uteroplacentaria** (Fig. 4.6).

Entre tanto el citotrofoblasto forma columnas celulares que penetran en el sincitio y éste los rodea. Estas son las **vellosidades primarias**. Al final de la segunda semana, el blastocito está totalmente inmerso y ya cicatrizó la herida superficial de la mucosa (Fig. 4.6).

La **masa celular interna**, o **embrioblasto**, se diferencia en 1) el **epiblasto** y 2) el **hipoblasto** que juntos constituyen un **disco bilaminar** (Fig. 4.6). Las células epiblasticas dan origen a **amnioblastos** que recubren la **cavidad amniótica** situada por encima de la capa epiblastica. Las células hipoblast-

ticas continúan con la **membrana exocelómica**, rodeando ambas el **saco vitelino primitivo** (Fig. 4.4). Al final de la segunda semana el mesodermo extraembrionario llena el interior del espacio entre el trofoblasto, el amnios y la membrana exocelómica. Al desarrollarse vacuolas en este tejido, se forma el **celoma extraembrionario** o **coriónico** (Fig. 4.6). El **mesodermo extraembrionario** que recubre al citotrofoblasto y al amnios es el **mesodermo somatopléurico extraembrionario**; el revestimiento que rodea al saco vitelino es el **mesodermo esplacnopléurico extraembrionario** (Fig. 4.6).

A la segunda semana de desarrollo se la conoce como **semana de los pares**:

1. El trofoblasto se diferencia en un par de capas: el citotrofoblasto y el sincitiotrofoblasto
2. El embrioblasto da origen a otro par de capas: el epiblasto y el hipoblasto
3. El mesodermo extraembrionario también se divide en un par de capas: la somatopléurica y la esplacnopléurica
4. Dos cavidades forman: la cavidad amniótica y la del saco vitelino.

La **implantación** se efectúa al final de la primera semana. Con la ayuda de enzimas proteolíticas las

células trofoblásticas invaden el epitelio y el estroma endometrial subyacente. La implantación también puede ocurrir fuera del útero: en la bolsa rectouterina, en el mesenterio, en las trompas de Falopio o en el ovario (**embarazo ectópico**).

■ Resolución de problemas

1. La segunda semana del desarrollo se conoce como semana de los pares. ¿La formación de cuáles estructuras justifican esa designación?
2. Durante la implantación el trofoblasto invade los tejidos de la madre; es un cuerpo extraño por contener aproximadamente 50% de los genes paternos. ¿Por qué el embrión no es rechazado por una respuesta inmunológica del sistema materno?
3. Una mujer que cree estar embarazada se queja de edema y de hemorragias vaginales. El examen revela altas concentraciones de gonadotropina coriónica humana en el plasma y en el tejido placentario, pero sin evidencia de un embrión. ¿A qué se deben los síntomas?
4. Una mujer joven que no ha menstruado en dos periodos se queja de intenso dolor abdominal. ¿Cuál sería el diagnóstico inicial y cómo lo confirmaría?

Tercera semana del desarrollo: disco germinativo trilaminar

■ GASTRULACIÓN: FORMACIÓN DEL MESODERMO Y DEL ENDODERMO EMBRIONARIOS

Lo más típico que ocurre durante la tercera semana de gestación es la **gastrulación**, proceso que produce en el embrión las tres **capas germinativas** (**ectodermo**, **mesodermo** y **endodermo**). La gastrulación principia con la formación de la **línea primitiva** sobre la superficie del embrión (Figs. 5.1 y 5.2A). Al inicio la línea no está bien definida (Fig. 5.1), pero en un embrión de 15 a 16 días, se advierte con claridad un surco estrecho con regiones un poco abultadas a ambos lados. El extremo cefálico de la línea –el **nódulo primitivo**– consta de un área ligeramente elevada que rodea a la **fosa primitiva** (Fig. 5.2). Las células del epiblasto migran hacia la línea primitiva (Fig. 5.2). Al llegar allí, adquieren la forma de matraz, se separan del epiblasto y se deslizan por debajo de él (Fig. 5.2B,C). A este movimiento hacia el interior se le conoce como **invaginación**. La migración y especificación de las células están controladas por el **factor de crecimiento de los fibroblastos 8 (FGF8)** que sintetizan las células de la línea. El factor controla el movimiento celular disminuyendo la cadherina E, proteína que normalmente une las células epiblasticas. Después controla la especificación celular en el mesodermo regulando la expresión de *BRACHYURY(T)*. Una vez invaginadas las células, algunas de ellas desplazan el hipoblasto y crean el **endodermo** embrionario; otras se sitúan entre el epiblasto y el recién creado endodermo para formar el **mesodermo**. Entonces las células que quedaron en el epiblasto constituyen el **ectodermo**. De este modo, el epiblasto mediante el proceso de gastrulación da origen a todas las capas germinales (Fig. 5.2B); las células en ellas generan todos los tejidos y órganos del embrión.

A medida que un número creciente de células se desplazan entre las capas del epiblasto y del hipoblasto, comienzan a expandirse lateral y cranealmente (Fig. 5.2). En forma gradual migran más allá

del margen del disco entrando en contacto con el mesodermo extraembrionario que recubre al saco vitelino y al amnios. En dirección cefálica pasan a ambos lados de la **placa precordial**. Ésta se forma entre el extremo de la notocorda y la **membrana bucofaríngea**; proviene de algunas de las primeras células que migran por el nodo en la línea media dirigiéndose al encéfalo. Más tarde la placa precordial será importante en la inducción del prosencéfalo (Figs. 5.2 y 5.3). La membrana bucofaríngea en el extremo craneal del disco consta de una pequeña región del ectodermo fuertemente adherido y de células endodérmicas que representan la abertura futura de la cavidad bucal.

■ FORMACIÓN DE LA NOTOCORDA

Las **células prenotocordales**, que se invaginan en el nódulo primitivo avanzan cranealmente en la línea media hasta llegar a la **placa precordial** (Fig. 5.3). Después se intercalan en el hipoblasto, de manera que por un corto plazo la línea media del embrión consta de dos capas celulares que constituyen la **placa notocordal** (Fig. 5.3B). Al ser el hipoblasto reemplazado por las células endodérmicas que entran en la línea primitiva, las de la placa notocordal proliferan y se separan del endodermo. Forman luego un cordón sólido de células, la **notocorda definitiva** (Fig. 5.3C) que pasa por debajo del tubo neural y es la base para inducir el esqueleto axial. Por ser la elongación de la notocorda un proceso dinámico, el extremo craneal se forma primero y luego las regiones caudales conforme la línea primitiva adopta una posición más caudal. Las células notocordales y las prenotocordales se extienden cranealmente hacia la placa precordial (área en posición caudal con la membrana bucofaríngea) y caudalmente la fosa primitiva. En el punto donde esta última produce una muesca en el epiblasto, el **conducto neuroentérico** conecta de manera temporal las cavidades amnióticas y del saco vitelino (Fig. 5.3A).

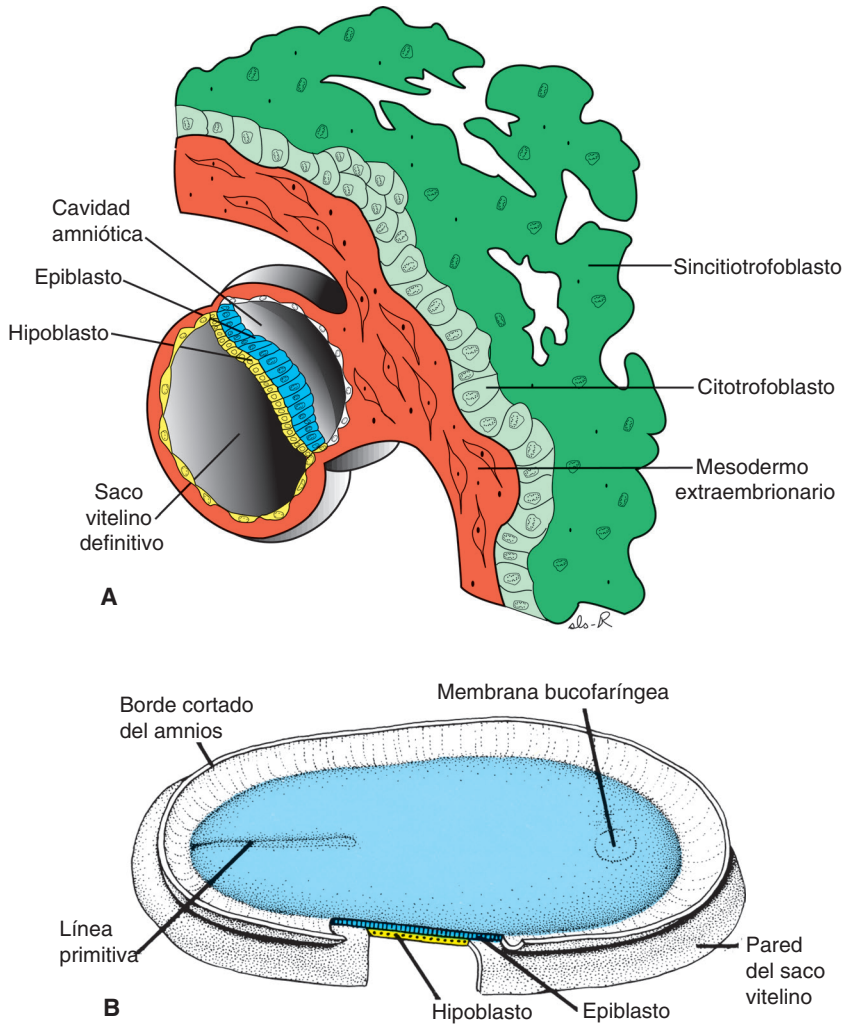


FIGURA 5.1 **A.** Lugar de implantación al final de la segunda semana de desarrollo. **B.** Vista representativa del disco germinativo al final de la segunda semana. Se abrió la cavidad amniótica para ver la cara lateral del epiblasto. Éste y el hipoblasto están en contacto, y la línea primitiva forma un surco poco profundo en la región caudal del embrión.

La **membrana cloacal** se forma en el extremo caudal del disco embrionario (Fig. 5.2A). Esta membrana, de estructura similar a la membrana bucofaringea, consta de células ectodérmicas fuertemente adheridas y de células endodérmicas sin mesodermo entre ellas. Cuando aparece la membrana cloacal, la pared posterior del saco vitelino produce un divertículo pequeño que se extiende hasta el pedículo de fijación. Este divertículo, **divertículo alantoentérico o alantoides**, aparece hacia el día 16 de desarrollo (Fig. 5.3A). Aunque en algunos vertebrados inferiores sirve para almacenar los productos de excreción del sistema renal, en el ser humano permanecen en estado rudimentario pero puede

intervenir en anomalías del desarrollo de la vejiga (capítulo 16, p. 257).

■ ESTABLECIMIENTO DE LOS EJES CORPORALES

El establecimiento de los **ejes corporales, anterior-posterior (craneocaudal), dorsoventral y derecho-izquierdo** se lleva a cabo al inicio de la embriogénesis y probablemente comience durante la fase de mórula, con los ejes anteroposterior y dorsoventral especificados antes que el eje derecho-izquierdo. En la fase de blastocito, el eje anteroposterior está determinado. Migran a la futura región craneal

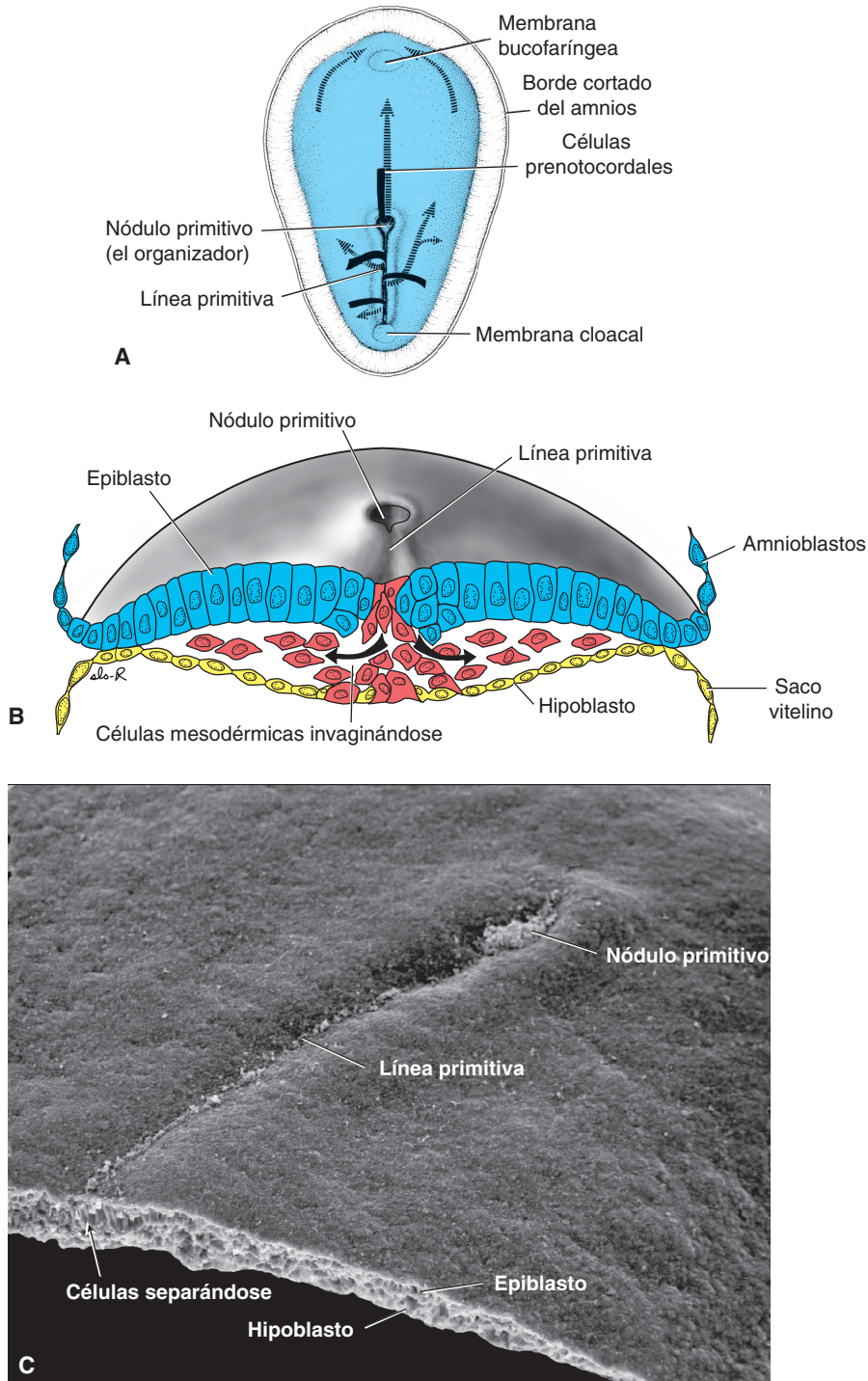


FIGURA 5.2 **A.** Vista de la cara dorsal del disco germinativo en un embrión de 16 días, que indica el movimiento de las células epiteliales superficiales [*flechas negras continuas*] a través de la línea primitiva y el nódulo; también indica la migración posterior de las células entre el hipoblasto y el epiblasto [*flechas discontinuas*]. **B.** Sección transversal por la región craneal de la línea primitiva a 15 días de desarrollo, que muestra la invaginación de las células epiblasticas. Las primeras células que se dirigen al interior desplazan el hipoblasto para crear el endodermo definitivo. Una vez establecido éste, el epiblasto que se dirige al interior produce el mesodermo. **C.** Vista dorsal de un embrión que muestra el nódulo y la línea primitiva, así como una sección transversal por la línea. La imagen se parece a la ilustración en **B**; *flecha*: células en la línea primitiva desprendiéndose.

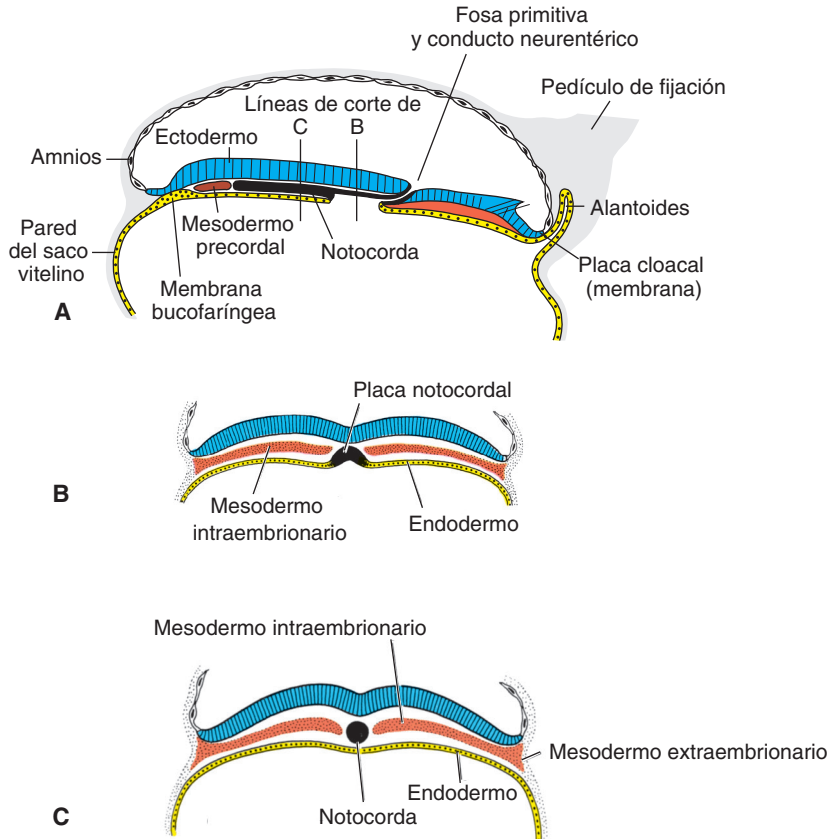


FIGURA 5.3 Ilustraciones esquemáticas que muestran la formación de la notocorda, en que las células prenotocordal migran a través de la línea primitiva, se intercalan en el endodermo para producir la placa notocordal y finalmente se desprenden del endodermo para formar la notocorda definitiva. Dado que estos procesos ocurren en una secuencia craneal a caudal, los primeros fragmentos de la notocorda definitiva se establecen primero en la región de la cabeza. **A.** Dibujo de una sección sagital a través de un embrión de 17 días. Ya se formó el fragmento más craneal de la notocorda definitiva, mientras que las células prenotocordales en posición caudal con esta región están intercaladas en el endodermo como la placa notocordal. *Nótese que algunas células migran antes de la notocorda. Estas células mesodérmicas constituyen la placa precordial que participará en la inducción del prosencéfalo.* **B.** Sección transversal esquemática por la región de la placa notocordal. Pronto ésta se desprenderá del endodermo para originar la notocorda definitiva. **C.** Ilustración esquemática que muestra la notocorda definitiva.

las células que darán origen al **endodermo visceral anterior (EVA)** en el extremo craneal de la capa endodérmica del disco laminar (Fig. 5.4). Durante esta etapa del disco bilaminar las células en el endodermo EVA expresan genes esenciales para formar el encéfalo, entre ellos los factores de transcripción *OTX2*, *LIM1* y *HESX1*, lo mismo que los factores secretados **cerberus** y **lefty1** (miembros de la familia TGF- β). Éstos inhiben la actividad **nodal** (miembro de la familia TGF- β), con lo cual establecen el extremo craneal del embrión. La ausencia de cerberus y de lefty1 en el extremo caudal del embrión permite que prosiga la expresión nodal, señal que establece y mantiene la línea primitiva (Fig. 5.4). Una

vez formada la línea, el gen *NODAL* regula varios genes que forman el mesodermo dorsal y ventral, así como las estructuras de la cabeza y de la cola.

Otro miembro de la familia TGF- β , la **proteína morfogénica ósea 4 (BMP4)**, se secreta en todo el disco embrionario (Fig. 5.4). En presencia de esta proteína y del factor de crecimiento de los fibroblastos, el mesodermo se dirige a la parte ventral para contribuir a la formación de riñones (mesodermo intermedio), de la sangre y el mesodermo de la pared corporal (mesodermo de la placa lateral). De hecho, todo el mesodermo se dirigiría a la parte ventral si la actividad de la proteína morfogénica no fuera bloqueada por otros genes expresados en el

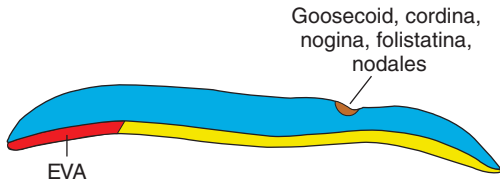


FIGURA 5.4 Sección sagital a través del nódulo y de la línea primitiva, que muestra el patrón de expresión de los genes reguladores de los ejes craneocaudal y dorsoventral. En el futuro extremo craneal del embrión las células en endodermo visceral anterior expresan los factores de transcripción *OTX2*, *LIM1* y *HESX1*, así como el factor secretado *cerberus*, que contribuyen al desarrollo de la cabeza y establecen la región cefálica. Una vez formada la línea primitiva y que la gastrulación esté avanzando, se segrega la proteína morfogénica ósea [BMP4] a través del disco bilaminar funcionando como factor de crecimiento de los fibroblastos [FGF] para desplazar centralmente el mesodermo hacia las estructuras de la placa intermedia y lateral. El gen *goosecoid*, expresado en el nódulo, regula la expresión de gen de la cordina. Este producto del gen junto con la *nogina* y la *folistatina* antagonizan la acción de BMP4, desplazando de manera dorsal el mesodermo hacia la notocorda y el mesodermo paraxial de la región de la cabeza. Más tarde, la expresión del gen *BRACHYURY(T)* antagoniza BMP4 para desplazar el mesodermo dorsalmente hacia el mesodermo notocordal y paraxial en las regiones caudales del embrión.

nódulo. Por ello el nódulo es el **organizador**. El nombre lo acuñó Hans Spemann, quien fue el primero en describir en embriones de *Xenopus* esta actividad en el labio dorsal del blastoporo, estructura análoga al nódulo. En consecuencia, los genes de la **cordina** (activados por el factor de transcripción *Goosecoid*) junto con **nogina** y **folistatina** antagonizan la actividad de BMP-4. Así que, el mesodermo se desplaza dorsalmente hacia la notocorda, los somitas y los somitómeros (Fig. 5.4). Más tarde, estos tres genes se expresan en la notocorda y son importantes en la inducción neural dentro de la región craneal.

Como ya se mencionó, el gen **Nodal** participa en la iniciación y mantenimiento de la línea primitiva. De modo análogo, *HNF-3 β* conserva el nódulo y más tarde induce la especificidad regional en las áreas del prosencéfalo y del mesencéfalo. Sin *HNF-3 β* los embriones no gastrulan de manera adecuada y no tienen esas dos estructuras. Según mencionamos antes, *Goosecoid* activa los inhibidores de BMP4 e interviene en la regulación del desarrollo de la cabeza. La expresión excesiva o insuficiente de este gen en animales de laboratorio ocasiona malformaciones severas de la región craneal –entre ellas duplicaciones– similares a las de algunos tipos de gemelos unidos (Fig. 5.5).

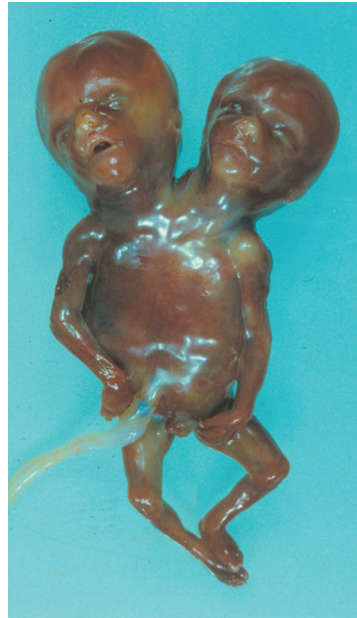

FIGURA 5.5 Gemelos unidos. Si el gen *Goosecoid* se expresa demasiado en embriones de rana, el resultado son renacuajos con dos cabezas. Quizá su sobreexpresión explica el origen de esta clase de gemelos unidos.

La regulación de la formación del mesodermo dorsal en las regiones central y caudal está controlada por el gen *BRACHYURY(T)* expresado en el nódulo, en las células precursoras de la notocorda y en ésta. El gen es esencial para la migración celular a través de la línea primitiva. Además codifica una proteína de secuencia específica de unión a ADN que funciona como factor de transcripción. Al dominio de unión con ADN se le conoce como **T-box**, y hay más de 20 genes en la familia de la caja. Por tanto, la formación del mesodermo en esas regiones depende del producto de este gen; su ausencia acorta el eje embrionario (disgenesia caudal). El acortamiento depende del momento en que la proteína resulte insuficiente.

También la **lateralidad (simetría derecha-izquierda)** se establece al inicio del desarrollo. En condiciones normales muchos órganos muestran asimetrías, entre ellos: corazón, pulmones, intestino, bazo, estómago, hígado. La posición de estos órganos y sus asimetrías dependen de multitud de moléculas y genes señalizadores. Cuando aparece la línea primitiva, el factor de crecimiento de los fibroblastos (FGF8) es secretado por las células en el nódulo y en la línea primitiva. Este factor induce la

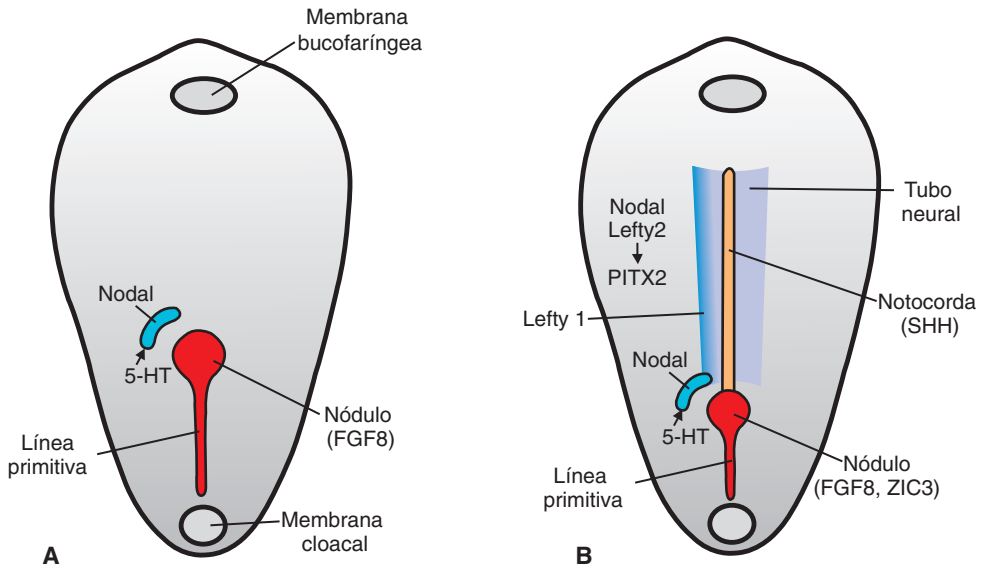


FIGURA 5.6 Vistas dorsales del disco germinativo que muestran los patrones de expresión de los genes encargados de establecer el eje corporal derecho-izquierdo. **A.** El factor de crecimiento de los fibroblastos 8 [FGF8], secretado por el nódulo y la línea primitiva, establece la expresión de *Nodal* que pertenece a la de la superfamilia TGF- β . **B.** El neurotransmisor serotonina [5-HT] aumenta su concentración en el lado derecho y emite señales a través del factor de transcripción *MAD3* para limitar la expresión en el lado izquierdo del nódulo. La enzima monoamina oxidasa [MAO] que degrada al neurotransmisor 5-HT se expresa en el lado derecho del nódulo y contribuye a mantener allí bajas las concentraciones del neurotransmisor. Después *Nodal* inicia una cascada de señales que termina en la expresión del gen maestro de lateralidad izquierda, factor de transcripción llamado *PITX2*. *LEFTY-1* Y *SONIC HEDGEHOG* se expresan más hacia la línea medial en el mesodermo de la placa lateral y de la notocorda, respectivamente. Puede servir de barreras a la línea medial y también evitar que los genes del lado izquierdo se expresen en el derecho. Se sabe poco de los genes que contribuyen a establecer el lado derecho, pero la transcripción del factor *SNAIL* posiblemente regule en dirección 3' los genes importantes para este proceso.

expresión de gen *Nodal* (Fig. 5.6A). Luego la expresión queda restringida al lado izquierdo del embrión al acumularse allí **serotonina (5-HT)**. Las elevadas concentraciones de serotonina en ese lado activa la expresión del factor de transcripción *MAD3* que limita la expresión del gen *Nodal* a la cara izquierda del nódulo primitivo (Fig. 5.6B). Los genes mediales como *SONIC HEDGEHOG (SHH)*, *LEFTY 1* y *ZIC3* (gen en el cromosoma X que codifica al factor de transcripción de dedos de zinc) ayudan a establecer la línea medial pero al mismo tiempo impiden que la expresión del gen *Nodal* llegue al lado derecho. En el mesodermo de la placa lateral izquierda la proteína *Nodal* inicia una cascada de señales que incluye *LEFTY2* para regular *PITX2* (Fig. 5.6B), factor de transcripción que es un “gen maestro” con una homeosecuencia encargada de establecer la lateralidad izquierda. Su expresión se repite en el lado izquierdo del corazón, del estómago y los primordios intestinales, pues estos órganos adoptan sus posiciones corporales asimétricas normales. Si el

gen se expresa en forma ectópica (en el lado derecho por ejemplo), esta expresión anormal ocasiona **defectos de lateralidad** como *situs inversus* y dextrocardia (ubicación del corazón en el lado derecho). Véase “Consideraciones clínicas”, p. 65).

Adviértase que el neurotransmisor **5-HT** también cumple un papel esencial en esta cascada de señales que establece la lateralidad. Se concentra en el lado izquierdo, donde activa *MAD3* restringiendo las señales en el lado izquierdo (Fig. 5.6B). Los estudios en animales revelan que, al alterar las señales del neurotransmisor 5-HT pueden darse *situs inversus*, dextrocardia, malformaciones cardiacas y varios defectos congénitos de la lateralidad llamados heterotaxia. En cambio, los estudios epidemiológicos indican que malformaciones semejantes se presentan en el ser humano, cuando agentes farmacéuticos alteran las señales del neurotransmisor (véase “Consideraciones clínicas”, p. 66).

Los genes que regulan el desarrollo del lado derecho no están tan bien definidos, aunque la expresión

del factor de transcripción *SNAIL* está restringida al mesodermo de la placa lateral derecha y probablemente regule los genes efectores que establecen el lado derecho. Sigue siendo un misterio por qué empieza la cascada en el lado izquierdo. Tal vez el mecanismo incluya los **cilios** de las células en el nódulo que con un movimiento rítmico crean un gradiente de *Nodal* hacia la izquierda o un gradiente de señales establecido por las **uniones comunicantes** y el transporte de iones pequeños.

■ ESTABLECIMIENTO DEL MAPA DE DESTINOS CELULARES DURANTE LA GASTRULACIÓN

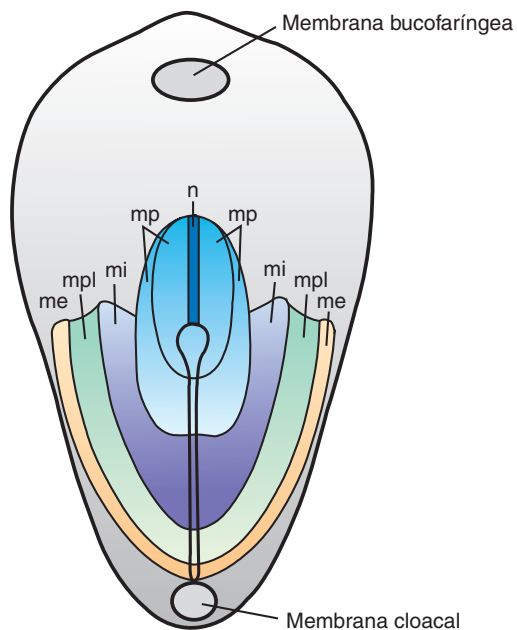
Ya se trazó el mapa de las regiones del epiblasto que migran y entran por la línea primitiva, determinándose además su destino final (Fig. 5.7). Por ejemplo, las células que entran por la región craneal del nódulo se transforman en la placa precordial y en la notocorda. Las células que migran a los bordes laterales del nódulo y del extremo craneal de la línea media se convierten en **mesodermo paraxial**. Las que migran por la región media de la línea primitiva se convierten en el **mesodermo intermedio**. Las que migran por la parte un poco más caudal de la línea media forman el **mesodermo de la placa lateral**. Y las que migran por la parte más caudal de la línea media contribuyen a crear el mesodermo extraembrionario (el otro origen de este tejido es el saco vitelino primitivo [hipoblasto]).

FIGURA 5.7 Vista dorsal del disco germinativo que muestra la línea primitiva y el mapa de destino de las células epiblasticas. Las regiones específicas del epiblasto migran por diversas partes del nódulo y de la línea primitiva dando origen al mesodermo. Así pues, las células que migran en la parte más craneal del nódulo formarán la notocorda [*n*]. Las células que migran después por el nódulo y la cara más craneal de la línea primitiva formarán el mesodermo paraxial [*mp*; a veces somitómeros y somitas]. Las células que migran por la siguiente parte de la línea primitiva darán origen el mesodermo intermedio [*mi*; sistema urogenital]. Las que migran por la parte un poco más caudal de la línea primitiva dan origen al mesodermo de la placa lateral [*mpl*; pared corporal]. Y las que migran por la parte más caudal contribuirán a crear el mesodermo embrionario [*me*; corion].

■ CRECIMIENTO DEL DISCO EMBRIONARIO

El disco embrionario, inicialmente plano y casi redondo, poco a poco se alarga con un extremo cefálico ancho y un extremo caudal estrecho (Fig. 5.2A). El disco se expande principalmente en la región cefálica; la región de la línea primitiva mantiene más o menos el mismo tamaño. El crecimiento y la elongación de la parte cefálica del disco se deben a una constante migración de las células provenientes de la región de la línea media que se dirigen a la región cefálica. La invaginación de las células superficiales en la línea primitiva y su posterior migración hacia delante y lateralmente prosigue hasta el final de la cuarta semana. En esa fase la línea primitiva muestra cambios regresivos, se encoge con rapidez y desaparece pronto.

Ejerce un efecto importante en el desarrollo del embrión el hecho de que la línea primitiva en el extremo caudal del disco continúe proporcionando células nuevas hasta el final de la cuarta semana. En la parte cefálica, las capas germinales dan inicio a su diferenciación específica hacia la mitad de la tercera semana, mientras que en la parte caudal la comienzan al final de la cuarta semana. Debido a ello la gastrulación, o formación de las capas germinales, prosigue en los segmentos caudales mientras se diferencian las estructuras craneales, lo cual provoca que el embrión se desarrolle de manera cefalocaudal.



Consideraciones clínicas

Teratogénesis asociadas con la gastrulación

El inicio de la tercera semana del desarrollo, en que comienza la gastrulación, representa una etapa muy susceptible a las malformaciones teratogénicas. En ella se trazan los mapas de los destinos celulares de varios órganos como la estructura de los ojos y del cerebro. Los teratógenos pueden dañar a estas poblaciones de células. Así, los estudios en animales indican que las altas dosis de alcohol destruyen las células de la línea media anterior del disco germinativo y ocasionan un defecto en las estructuras craneofaciales de la línea media provocando **holoprosencefalia** [capítulo 17, p. 300]. En el niño afectado el prosencéfalo es pequeño, los dos ventrículos laterales a menudo se fusionan en uno solo y los ojos están muy cerca uno del otro (hipotelorismo). Dado que a esta fase se llega 2 semanas después de la fecundación, tiene lugar aproximadamente 4 semanas contadas a partir de la última menstruación. La mujer tal vez no se dé cuenta de que está embarazada, pues podría suponer que la menstruación se retrasó y que pronto comenzará. Por ello, es posible que prescinda de las precauciones que normalmente tomaría si supiera que está embarazada.

La propia gastrulación puede alterarse a causa de anomalías genéticas y de agentes tóxicos. En la **disgenesia caudal (sirenomelia)** no se forma suficiente mesodermo en la región más caudal del embrión. Este mesodermo contribuye a la forma-

ción de las extremidades inferiores, del sistema genital (mesodermo intermedio) y de las vértebras lumbosacras. En consecuencia, aparecen anomalías en estas estructuras.

Los individuos afectados muestran una serie variable de defectos: hipoplasia y fusión de las extremidades inferiores, anomalías vertebrales, agenesia renal, ano imperforado y anomalías en los órganos genitales (Fig. 5.8A,B). En el ser humano el problema se relaciona con diabetes materna y con otras causas. En los ratones, las anomalías de los genes *Brachyury(T)* y *Engrailed* producen un fenotipo similar.

Tumores asociados con la gastrulación

A veces quedan restos de la línea primitiva en la región sacrococcígea. Estos grupos de células pluripotentes proliferan y producen tumores llamados **teratomas sacrococcígeos**, los cuales suelen contener tejidos provenientes de las tres capas germinales (Fig. 5.9). Es el tumor más común en los recién nacidos pues ocurre con una frecuencia de 1 en 37 000. Los teratomas también pueden originarse en las **células germinales primordiales** que no migran a la cresta gonadal [capítulo 1, p. 14].

Defectos asociados con la lateralidad

Situs solitus [sitio acostumbrado] designa la posición normal de los órganos internos. **Situs inversus** [sitio invertido] indica una malformación en que la posición de todos los órganos es la que

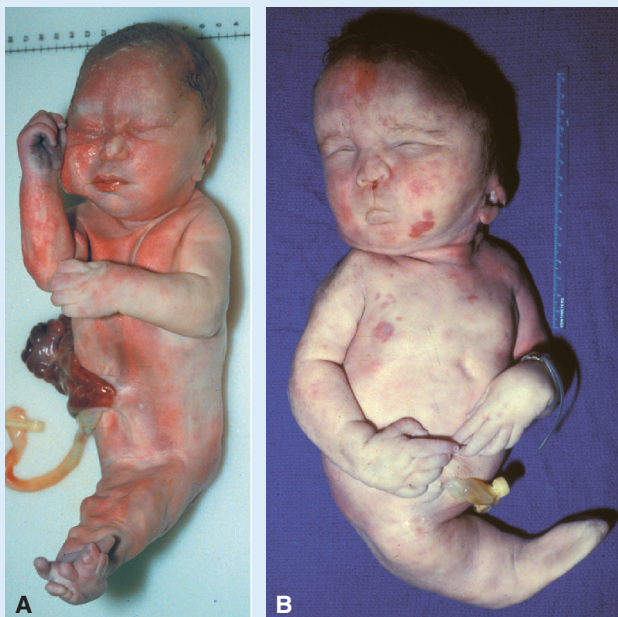
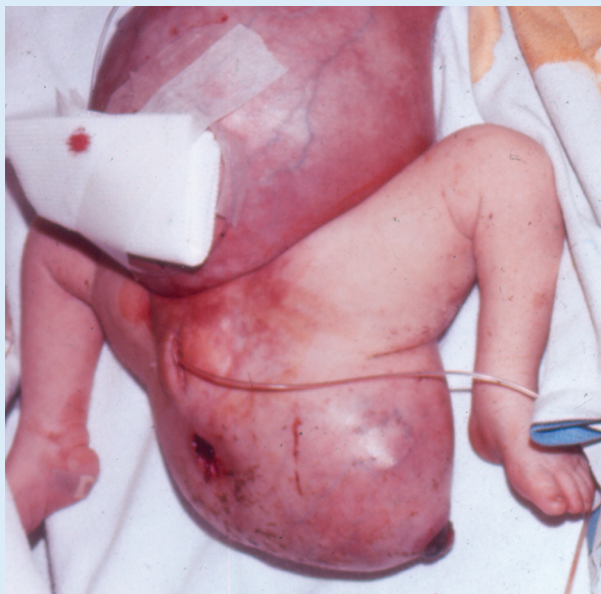
FIGURA 5.8 A,B. Dos ejemplos de sirenomelia [disgenesia caudal]. La pérdida de mesodermo en la región lumbosacra hace que se fusionen las yemas de las extremidades inferiores y causa otros defectos.

[continúa]

FIGURA 5.9 Teratoma sacrococcígeo ocasionado probablemente por los restos de la línea primitiva. Esta clase de tumores puede volverse maligna y afecta principalmente a los fetos femeninos.



veríamos en un espejo. Se da el nombre de **situs ambiguous** o **heterotaxia** a la posición de los órganos contraria a la simetría en que uno o varios órganos ocupan una posición invertida. También se aplica cuando hay isomerismos (dos ventrículos del corazón parecían idénticos) o inversiones (los dos ventrículos están invertidos). Se dice que estos individuos presentan **defectos de lateralidad** porque el eje derecho-izquierdo no se realizó de manera apropiada. No tienen un *situs inversus* completo, pero al parecer predomina bilateralmente en ellos el lado derecho o izquierdo. Las diferencias se reflejan en el bazo: los de bilateralidad izquierda presentan polisplenia y los de bilateralidad derecha, asplenia o bazo hipoplástico.

Los individuos con *situs inversus* no están muy expuestos a otras anomalías congénitas aunque existe un riesgo ligeramente mayor de un defecto cardíaco; pero sus descendientes están más expuestos a defectos de lateralidad y aún más a una malformación severa del corazón. Cerca de 20% de los pacientes con *situs inversus* completo sufre bronquiectasia y sinusitis crónica atribuibles a cilios anómalos (**síndrome de Kartagener**). Un dato interesante: los cilios normalmente se localizan en la superficie ventral del nódulo primitivo y pueden participar en el diseño del patrón derecha-izquierda.

Por el contrario, los pacientes con **situs ambiguous** (**heterotaxia**) están más expuestos a otros defectos congénitos, entre ellos varias malformaciones de la línea media como defectos del tubo neural, fisura palatina, atresia anal. Más aún, 90%

de ellos presentará complejos defectos congénitos del corazón. Este órgano muestra mayor lateralidad que los demás y quizá eso explique la mayor susceptibilidad cuando se altera la vía de señales de derecha-izquierda. Las mutaciones en el factor de transcripción de dedos de zinc **ZIC3**, gen en el cromosoma X, causa **heterotaxia ligada a X**. Estas personas tienen varios defectos congénitos; por ejemplo, defectos del tubo neural, anomalías en las extremidades y onfalocele. Además la mayoría presenta malformaciones severas del corazón. La relación entre los defectos de lateralidad y los de línea media (defectos del tubo neural, fisura palatina, etc.) indica que las vías de señalización que establecen los ejes anterior-posterior y derecho-izquierdo han de interactuar para especificar la posición correcta de los órganos y de otras estructuras.

El **neurotransmisor serotonina (5-HT)** es una importante molécula de señalización para establecer la lateralidad. Los estudios en animales demuestran que la alteración de la serotonina produce casos de *situs inversus*, heterotaxia, dextrocardia y defectos cardíacos (capítulo 13). Según los estudios de epidemiología, los hijos de mujeres que reciben antidepresivos de la clase de fármacos llamados **inhibidores selectivos en la captación de serotonina (SSRI, Prozac, Paxil, Zoloft, Lexapro, Celexa y otros)** tienen mayor riesgo de presentar muchos tipos de malformaciones cardíacas, así como muchos otros defectos congénitos. Esto ofrece una prueba más de la importancia de 5-HT en el establecimiento de la lateralidad.

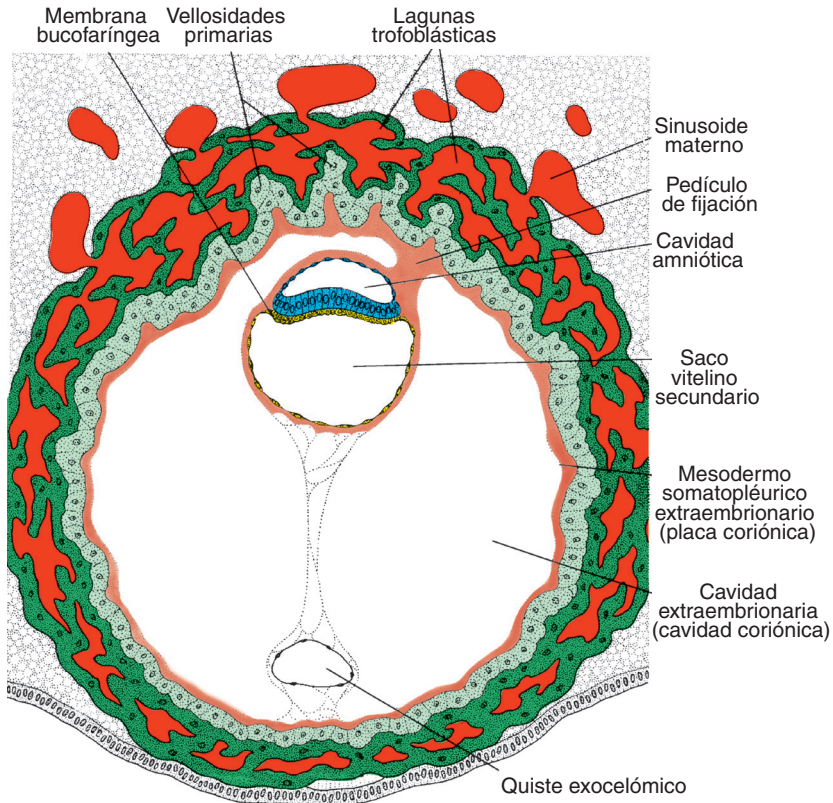


FIGURA 5.10 Lugar de implantación en el día 13, que muestra las vellosidades primarias de la capa trofoblástica que empieza a ser invadida por el mesodermo proveniente de la placa coriónica.

CONTINUACIÓN DEL DESARROLLO DEL TROFOBLASTO

Al inicio de la tercera semana el trofoblasto se caracteriza por las **vellosidades primarias** que constan de un núcleo citotrofoblástico recubierta por una capa sincitial (Figs. 5.10 y 5.11). Durante las fases posteriores del desarrollo las células mesodérmicas penetran en el núcleo de las vellosidades primarias

creciendo hacia la decidua. Se llama **vellosidad secundaria** a la estructura recién constituida (Fig. 5.11).

Al final de la tercera semana, en el núcleo de la vellosidad. Algunas células mesodérmicas empiezan a diferenciarse convirtiéndose en hepatocitos y en pequeños vasos sanguíneos, lo que da origen al sistema capilar vellosito (Fig. 5.11). Ahora a la vellosidad se conoce como **vellosidad terciaria** o **vellosidad**

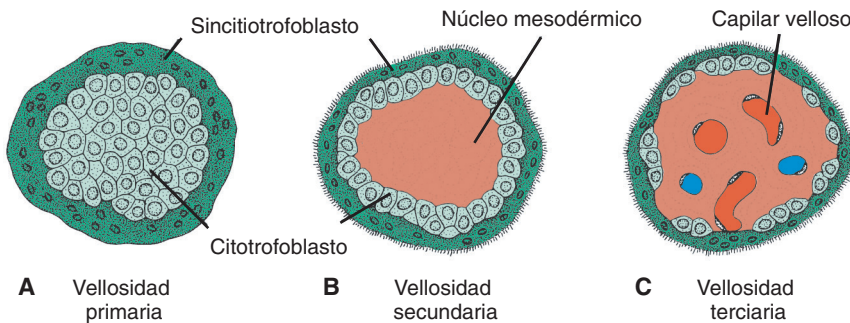


FIGURA 5.11 Desarrollo de una vellosidad. **A.** Sección transversal de una vellosidad primaria, que muestra un núcleo de células citotrofoblásticas recubierta por una capa de sincitio. **B.** Sección transversal de una vellosidad secundaria con un núcleo de mesodermo recubierto por una sola capa de células citotrofoblásticas, que a su vez está revestida por sincitio. **C.** Mesodermo de la vellosidad que muestra varios capilares y vénulas.

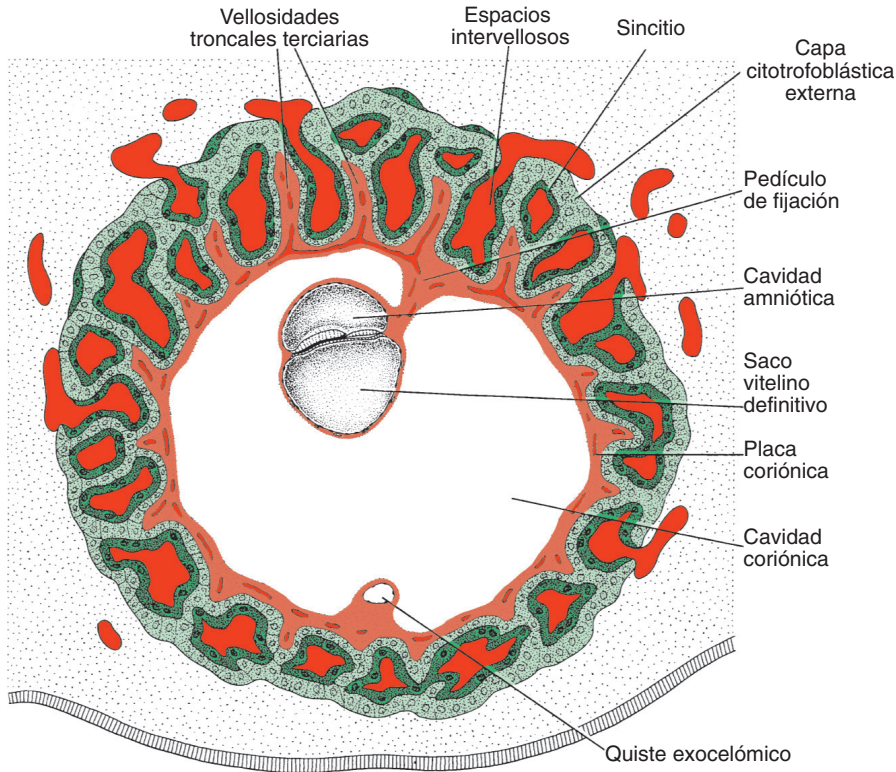


FIGURA 5.12 Embrión presomita y el trofoblasto al final de la tercera semana. Las vellosidades troncales terciarias y secundarias confieren al trofoblasto un aspecto radial típico. Los espacios intervellosos, que se observan en todo el trofoblasto, están alineados con el sincitio. Las células citotrofoblásticas rodean el trofoblasto por completo y están en contacto directo con el endometrio. El embrión se halla suspendido en la cavidad coriónica por medio del pedículo de fijación.

placentaria definitiva. Los capilares de ella entran en contacto con los que empiezan a desarrollarse en el mesodermo de la placa coriónica y en el pedículo de fijación (Figs. 5.12 y 5.13). A su vez, estos vasos establecen contacto con los sistemas circulatorios intraembrionarios para unir la placenta al embrión. Por tanto, cuando el corazón empieza a latir en la cuarta semana del desarrollo, el sistema veloso está preparado para proporcionar al embrión los nutrientes y el oxígeno indispensables.

Mientras tanto, las células citotrofoblásticas de las vellosidades penetran en forma paulatina en el sincitio que las recubre, hasta llegar al endometrio materno. Aquí entran en contacto con extensiones similares de los tallos contiguos formando una delgada **capa citotrofoblástica externa** (Figs. 5.12 y 5.13). La capa poco a poco va rodeando la totalidad del trofoblasto y une con firmeza el saco coriónico al tejido endometrial de la madre (Fig. 5.12). Las vellosidades que se extienden de la **placa coriónica** a la

decidua basal –placa decidual: parte del endometrio donde se formará la placenta (capítulo 8)– reciben el nombre de **vellosidades de anclaje o troncales**. Las vellosidades que se ramifican de los lados de las troncales son **vellosidades libres (terminales)**, donde pronto se intercambiarán nutrientes y otros factores.

Entre tanto, la cavidad coriónica se alarga y en el día 19 o 20 el embrión se une a su capa trofoblástica mediante un **pedículo de fijación** (Fig. 5.12). Más tarde, éste se transforma en el **cordón umbilical** que unirá la placenta y el embrión.

RESUMEN

El proceso más característico que se efectúa durante la tercera semana es la **gastrulación**, el cual comienza con la aparición de la **línea primitiva** cuyo extremo cefálico es el **nódulo primitivo**. En la región del nódulo y de la línea las células **epiblasticas** se dirigen al interior (**invaginándose**) para

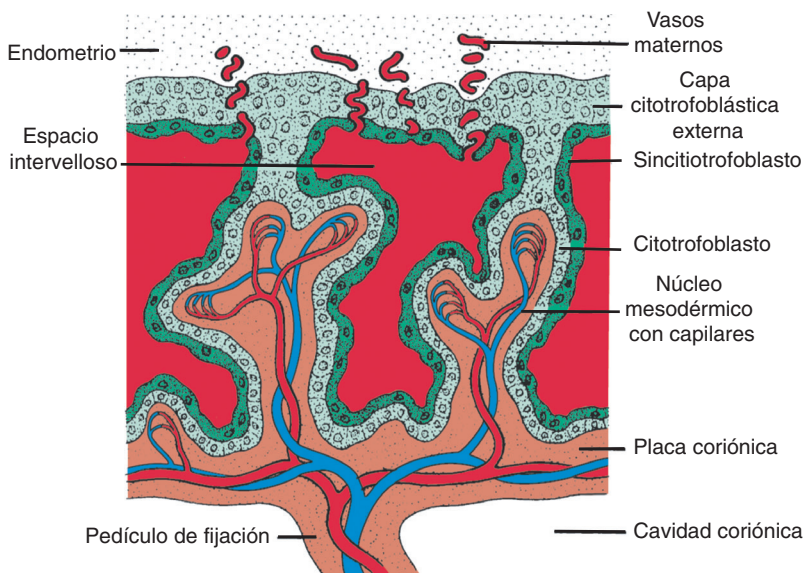


FIGURA 5.13 Sección longitudinal a través de una vellosidad al final de la cuarta semana de desarrollo. Los vasos maternos penetran en la capa citotrofoblástica para entrar en los espacios intervellosos que rodean a las vellosidades. Los capilares de éstos están en contacto con los vasos de la placa coriónica y del pedículo de fijación, los cuales a su vez están en contacto con los vasos intraembrionarios.

constituir otras capas celulares: **endodermo** y **mesodermo**. Forman el **ectodermo** las células que no migran por la línea primitiva, sino que permanecen en el epiblasto. Así pues, el epiblasto da origen a tres **capas germinales** en el embrión: **ectodermo**, **mesodermo** y **endodermo** que constituyen todos los tejidos y órganos (Figs. 5.2 y 5.3).

Las **células prenotocordales** que se invaginan en la fosa primitiva avanzan hasta alcanzar la **placa precordial**. Se intercala en el endometrio como la **placa notocordal** (Fig. 5.3). Al proseguir el desarrollo la placa se desprende del endometrio, formándose entonces un cordón sólido, la **notocorda**. Forma un eje central que sirve de base al esqueleto axial (Fig. 5.3). Los extremos cefálico y caudal del embrión se establecen antes que aparezca la línea primitiva. Así pues, las células del hipoblasto (endodermo) en el margen cefálico del disco dan origen al endodermo visceral anterior (EVA). Éste expresa los genes que formarán la cabeza, entre otros: **OTX2**, **LIM1** y **HESX1**, lo mismo que el factor segregado **cerberus**. Luego se activa el gen *Nodal*, un miembro de la familia de genes *TGF-β* iniciando y manteniendo la integridad del nódulo y de la línea primitiva. En presencia de **FGF**, **BMP4** desplaza centralmente el mesodermo durante la gastrulación, de modo que genere el mesodermo intermedio y la placa lateral. Los genes de la **cordina**, **nogina** y

folistatina antagonizan la acción de **BMP4** y dorsalizan el mesodermo para que produzca la notocorda y los somítomos en la región craneal. El gen *Brachyury(T)* regula la formación de estas estructuras en la región más caudal (Fig. 5.4A). La lateralidad (asimetría derecha-izquierda) está controlada por una cascada de moléculas y genes señalizadores. **FGF8**, factor secretado por las células del nódulo y de la línea primitiva, induce la expresión de *Nodal* y **LEFTY2** en el lado izquierdo; ambos genes regulan **PITX2**, un factor de transcripción y gen maestro encargado de la lateralidad izquierda (Fig. 5.6). El **neurotransmisor serotonina (5HT)** también interviene en el establecimiento de la lateralidad confinando la expresión de *Nodal* al lado izquierdo. La posición normal derecha-izquierda de los órganos se llama **situs solitus** (sitio acostumbrado) y la inversión total, **situs inversus**. Los individuos con *situs inversus* están poco expuestos a otros defectos congénitos, sin embargo sus hijos estarán muy expuestos, especialmente a los defectos cardíacos. Por el contrario, los pacientes con heterotaxia están muy expuestos a muchos tipos de malformaciones congénitas y casi todos presentarán alguna clase de anomalía cardíaca. La alteración de los niveles de 5-HT, o expresión incorrecta de los genes en la vía de señalización de lateralidad como **PITX2** ocasiona defectos de lateralidad, entre ellos dextrocardia, *situs*

inversus y anomalías cardíacas. Las mutaciones en el factor de transcripción de dedos de zinc **ZIC3** causan **heterotaxia ligada a X** con severas malformaciones y defectos cardíacos.

Las células epiblasticas que pasan por el nódulo y la línea primitiva están predeterminadas por su posición para convertirse en tipos específicos de mesodermo y endodermo. De ahí la posibilidad de construir un mapa de destino del epiblasto que muestre ese patrón (Fig. 5.7).

Al final de la tercera semana se establecen en la región craneal tres **capas germinales** básicas que constan de **ectodermo, mesodermo y endodermo**. El proceso continúa produciendo estas capas para más áreas caudales del embrión hasta el final de la cuarta semana. Ya comenzó la diferenciación de tejidos y órganos; se realiza en dirección cefalocaudal a medida que prosigue la gastrulación.

Mientras tanto el trofoblasto se desarrolla con mucha rapidez. Las **vellosidades primarias** reciben un núcleo mesenquimatoso donde aparecen capilares pequeños (Fig. 5.12). Cuando los capilares vellosos entren en contacto con los de la placa coriónica y el pedículo de fijación, el sistema veloso estará preparado para proporcionarle al embrión nutrientes y oxígeno (Fig. 5.13).

■ Resolución de problemas

- Una mujer de 22 años de edad consume grandes cantidades de alcohol en una fiesta y pierde el conocimiento; tres meses más tarde pasa el segundo mes sin menstruar. La prueba de embarazo es positiva. ¿Debería preocuparse por los efectos que el episodio de embriaguez pudiera tener en su bebé?
- Una ecografía detecta una masa grande cerca del sacro en un feto femenino de 28 semanas. ¿Cuál podría ser el origen de la masa y qué tipo de tejido podría contener?
- La ecografía reveló que el feto tenía bien desarrolladas las regiones facial y torácica, pero que las estructuras caudales eran anómalas. No tenía riñones ni vértebras lumbares y sacras; las piernas estaban fusionadas. ¿La alteración de qué proceso podría haber causado estas anomalías?
- Un niño tiene poliesplenia y posición anómala del corazón. ¿De qué manera ambas anomalías podrían relacionarse con el desarrollo y cuándo se originaron? ¿Debería preocuparle la existencia de otros defectos posibles? ¿Cuáles genes causaron las anomalías y en qué momento de la embriogénesis comenzaron?
- Una joven mujer llega a su clínica obstétrica y dice que se siente deprimida, que las cosas no marchan bien, que ha intentado en vano tener hijos. Indica que una amiga suya está tomando uno de los nuevos antidepresores SSRI y quiere saber si debería hacer lo mismo. ¿Qué le diría?

De la tercera a la octava semanas: el periodo embrionario

El **periodo embrionario**, o periodo de la **organogénesis**, tiene lugar de la **tercera a la octava semana** del desarrollo; es la fase en que las tres capas germinales –**ectodermo, mesodermo, endodermo** dan origen a varios tejidos y órganos específicos. Al final del periodo embrionario los principales sistemas de órganos ya se establecieron; al final del segundo mes ya pueden identificarse las principales características externas del cuerpo.

■ DERIVADOS DE LA CAPA GERMINAL ECTODÉRMICA

Al inicio de la tercera semana de desarrollo esta capa adopta la forma de un disco más ancho en la región cefálica que en la caudal (Fig. 6.1). El aspecto de la notocorda y del mesodermo precordial hacen que el ectodermo suprayacente se engruese para formar la **placa neural** (Fig. 6.2A,B). Las células de la placa constituyen el **neuroectodermo** y esta inducción representa el primer eslabón en el proceso de **neurulación**.

Regulación molecular de la inducción neural

La inducción de la placa neural se debe a la regulación de señalización del **factor de crecimiento de los fibroblastos (FGF)** junto con la inhibición de la actividad de la **proteína morfogénica ósea 4 (BMP4)**, la cual pertenece a la familia del **factor de transformación del crecimiento (TGF- β)** que desplaza centralmente al ectodermo y al mesodermo. La señalización de FGF tal vez promueve una vía neural mediante un mecanismo desconocido mientras evita la transcripción de **BMP** y regula la expresión de **cordina** y **nogina** que inhiben la acción de **BMP**. La presencia de BMP4, que invade el mesodermo y el ectodermo del embrión en gastrulación, induce la formación de epidermis a partir del mesodermo; el mesodermo produce el mesodermo de placas intermedia y lateral. Si el ectodermo queda

protegido contra la exposición a varias BMP, su “estado por omisión” consiste en volverse tejido neural. Inactiva a BMP la secreción de otras tres moléculas: **nogina, cordina y folistatina**. Las tres están presentes en el organizador (nódulo primitivo), en la notocorda y en el mesodermo precordial. Neutralizan el ectodermo inhibiendo BMP y haciendo que el mesodermo se convierta en notocorda y en mesodermo paraxial (lo dorsaliza); sin embargo, estos inductores neurales sólo inducen los tejidos de tipo prosencéfalo y mesencéfalo. La inducción de las estructuras de las placas caudal y neural (prosencéfalo y médula espinal) dependen de dos proteínas secretadas: **WNT3a** y **FGF**. Además, el **ácido retinoico (AR)** al parecer participa en la organización del eje craneocaudal, pues puede causar una reespecificación de los segmentos caudales en otros más caudales al regular la expresión de los **genes de homeosecuencia** (p. 88).

Neurulación

La neurulación es el proceso mediante el cual la placa neural produce el tubo neural. Uno de los pasos más importantes de este proceso consiste en alargar la placa neural y el eje corporal con el fenómeno de extensión convergente: se produce un movimiento de lateral a medial en las células del plano del ectodermo y del mesodermo. El proceso está regulado por señales que se desplazan por la vía de polaridad de las células planares (capítulo 1, p. 9); es esencial para el desarrollo del tubo neural. Conforme la placa neural va alargándose, sus bordes laterales se elevan para producir **pliegues neurales** y la región medial deprimida da origen al **surco neural** (Fig. 6.2). En forma gradual los pliegues neurales se acercan uno a otro en la línea media donde se fusionan (Fig. 6.3A,B). La fusión empieza en la región caudal (quinto somita) y avanza en dirección craneal y caudal (Fig. 6.3C,D). Así se forma el **tubo neural**. Mientras la fusión no esté completa, los extremos cefálico y caudal del tubo neural se comunican con la cavidad amniótica a través de los **neuroporos anterior (craneal) y posterior (caudal)**,

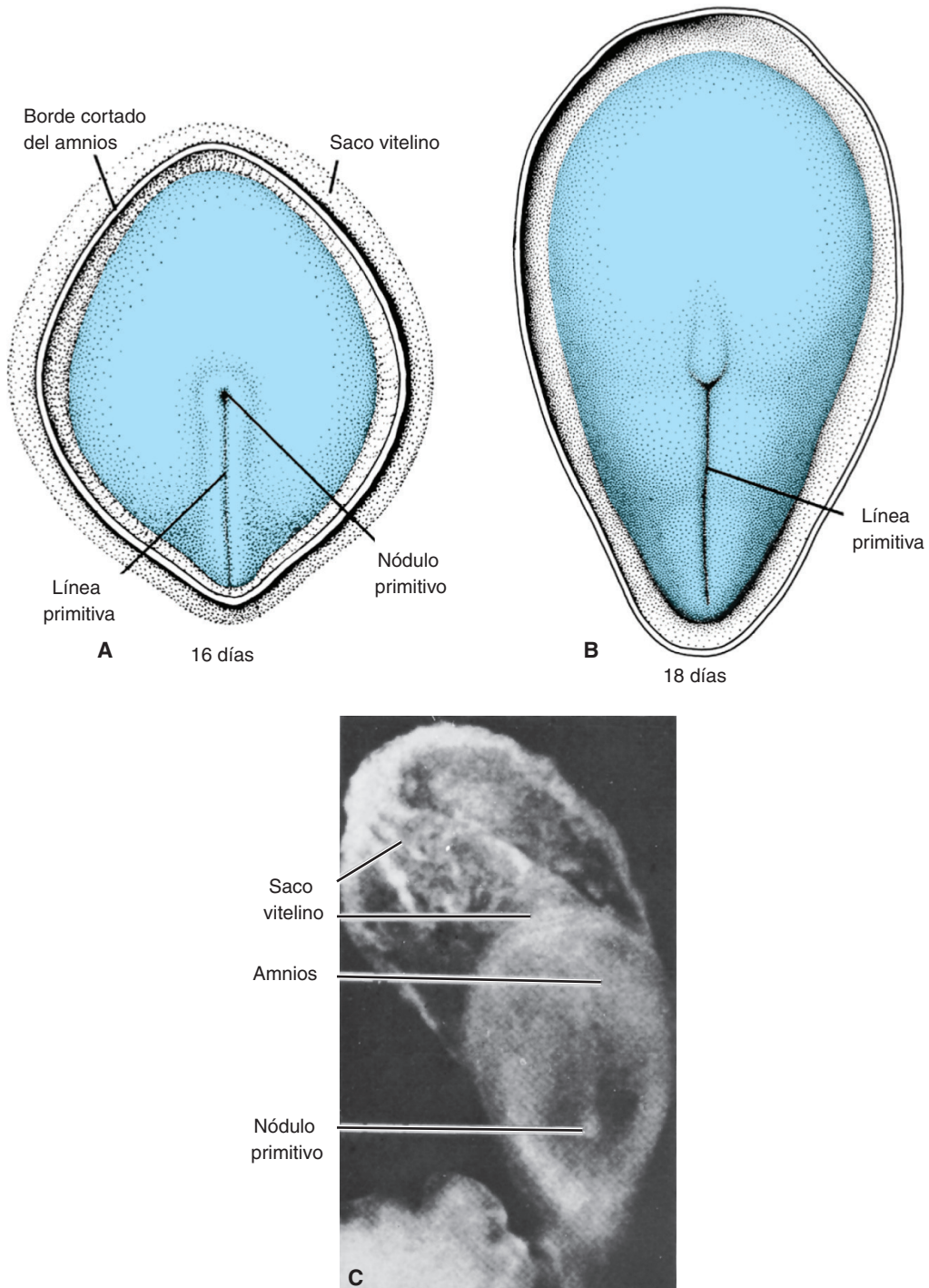


FIGURA 6.1 **A.** Vista dorsal de un embrión presomita. La línea y el nódulo primitivos son visibles. **B.** Vista dorsal de un embrión presomita de 18 días. El embrión tiene forma de pera, con su región cefálica un poco más ancha que el extremo caudal. **C.** Vista dorsal de un embrión humano de 18 días. Obsérvense el nódulo primitivo. El saco vitelino muestra un aspecto ligeramente moteado. El embrión mide 1.25 mm y el ancho máximo es de 0.68 milímetros.

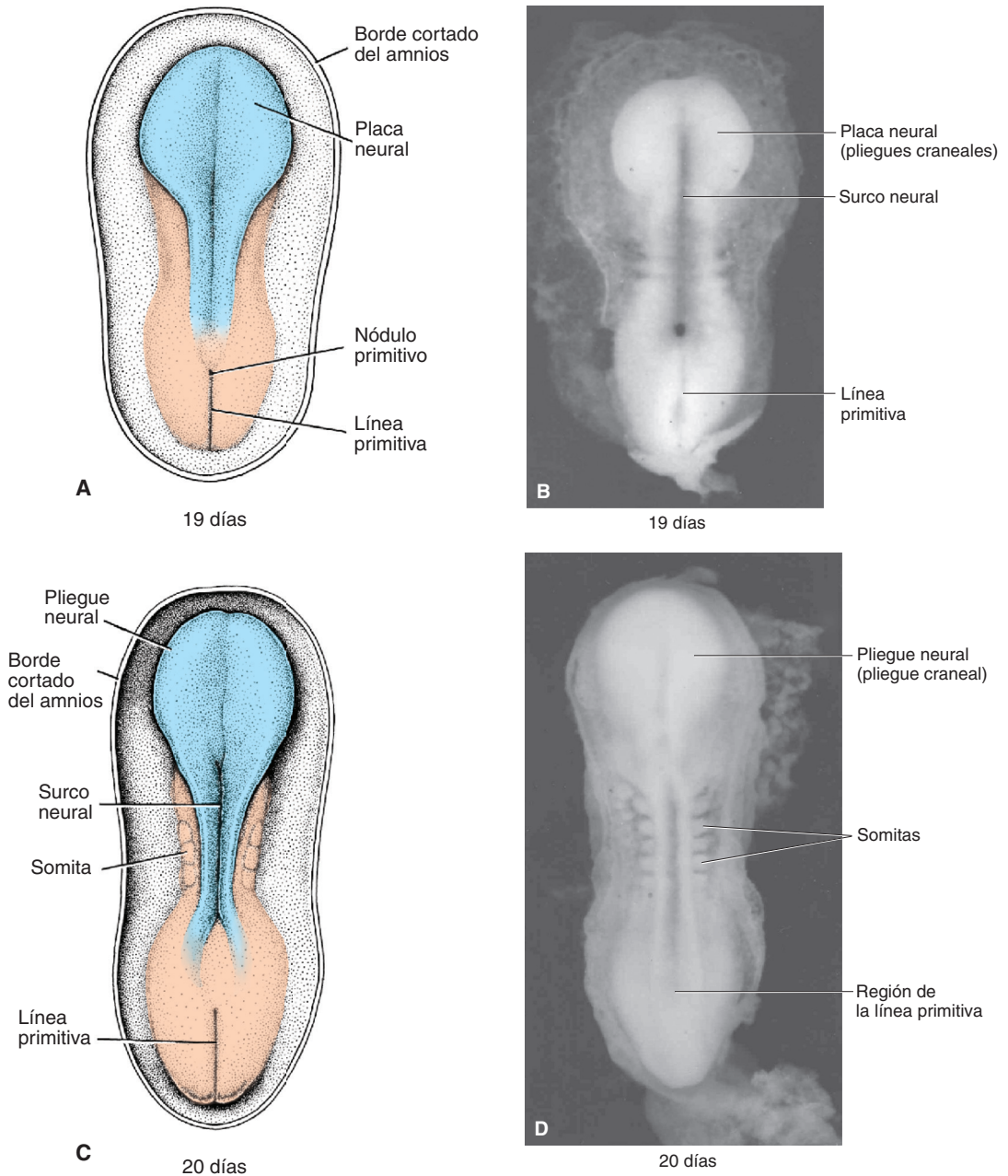


FIGURA 6.2 **A.** Vista dorsal de un embrión primitivo tardío de unos 19 días. Se extrajo el amnios y la placa neural se ve con claridad. **B.** Vista dorsal de un embrión humano de 19 días. **C.** Vista dorsal de un embrión de unos 20 días, que muestra los somitas, así como la formación del surco y de los pliegues neurales. **D.** Vista dorsal de un embrión humano de 20 días.

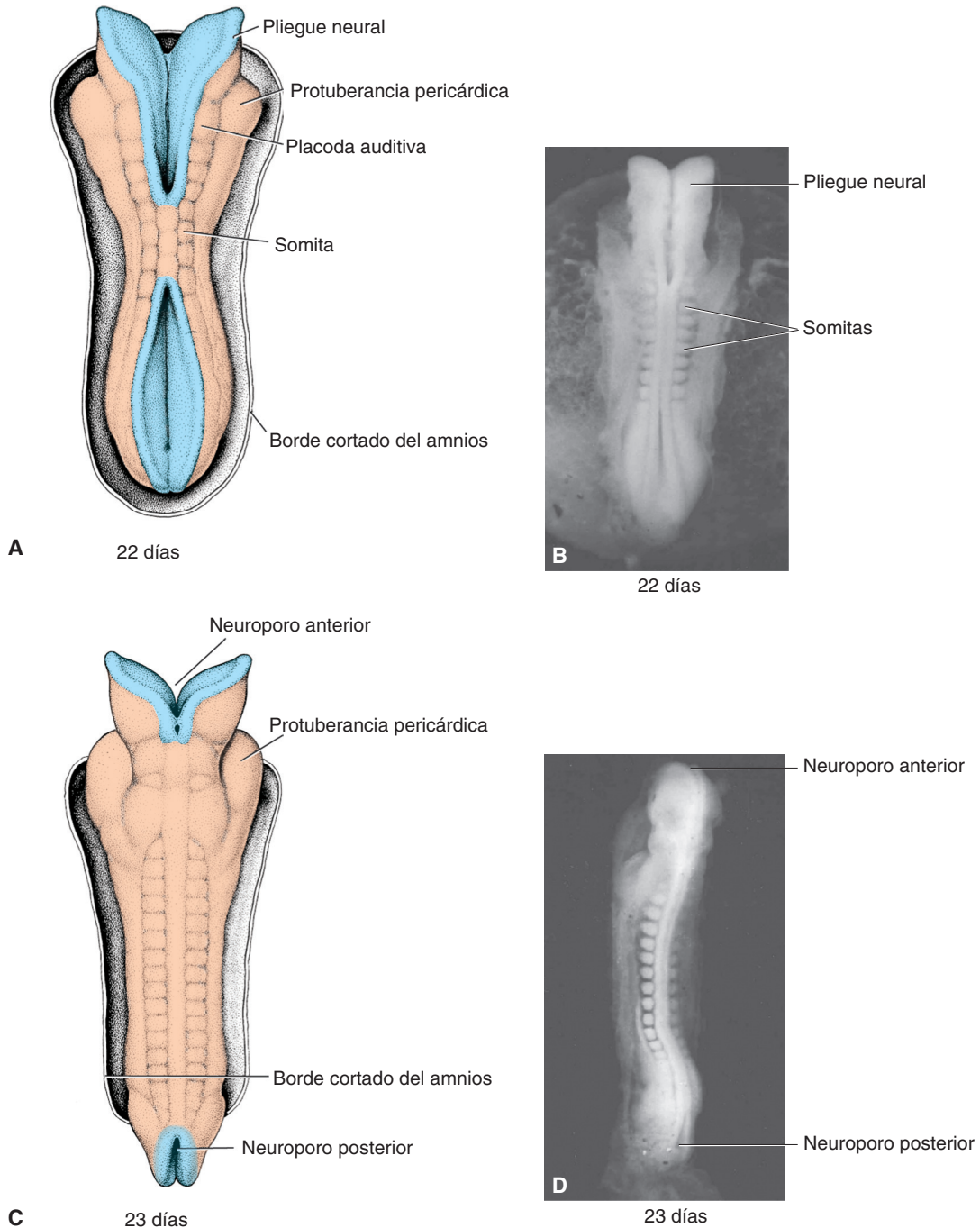


FIGURA 6.3 **A.** Vista dorsal de un embrión de unos 22 días. A cada lado del tubo neural se distinguen siete somitas bien diferenciados. **B.** Vista dorsal de un embrión humano de 21 días. **C.** Vista dorsal de un embrión aproximadamente de 23 días. Obsérvese la protuberancia pericárdica a ambos lados de la línea media en la parte cefálica del embrión. **D.** Vista dorsal de un embrión humano de 23 días.

respectivamente (Figs. 6.3C,D y 6.4A). El neuroporo craneal se cierra aproximadamente en el día 25 (fase de 18 a 20 somitas), en tanto que el neuroporo posterior lo hace en el día 28 (fase de 25 somitas) (Fig. 6.4B). En ese momento la neurulación ha terminado

y el sistema nervioso central está representado por una estructura tubular cerrada con una parte caudal estrecha, la **médula espinal**, y una parte cefálica mucho más ancha caracterizada por varias dilataciones: las **vesículas encefálicas** (capítulo 18).

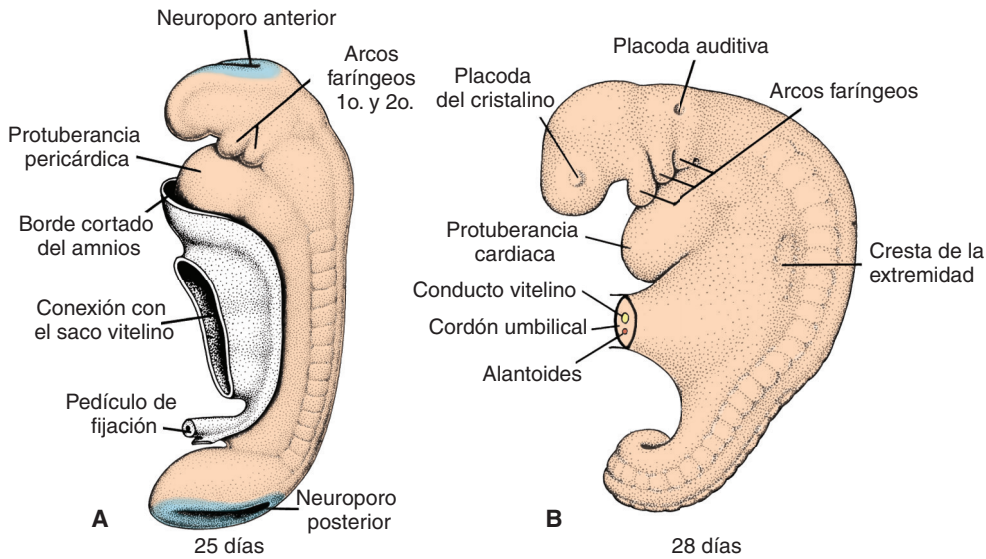


FIGURA 6.4 **A.** Vista lateral de un embrión de 14 somitas [aproximadamente a los 25 días]. Obsérvense el área de la protuberancia pericárdica, así como el primer y segundo arcos faríngeos. **B.** Lado izquierdo de un embrión con 25 somitas [aproximadamente a los 28 días]. Se distinguen los tres primeros arcos faríngeos junto con las placodas auditivas.

Células de la cresta neural

Conforme los pliegues neurales se elevan y fusionan, las células en el borde lateral o cresta del neuroectodermo empiezan a separarse de sus vecinos. Esta población celular, la **cresta neural** (Figs. 6.5 y 6.6) pasan por una **transición epiteliomesenquimatosa** al salir del neuroectodermo con una migración y desplazamiento activos para entrar en el mesodermo subyacente. (El término **mesodermo** designa las células derivadas del epiblasto y de los tejidos extraembrionarios. El término **mesénquima** designa un tejido conectivo embrionario poco organizado sin importar su origen). Las células de la cresta provenientes de la región troncal salen del neuroectodermo **después del cierre** del tubo neural y migran por una de dos vías: 1) una vía dorsal que cruza la dermis donde entrarán en el ectodermo por orificios de la lámina basal para producir **melanocitos** en la piel y en los folículos pilosos de la piel; 2) una vía ventral por la mitad anterior de cada somita para convertirse en **ganglios sensoriales**, en **neuronas simpáticas** y **entéricas**, en **células de Schwann** y en **células de la médula suprarrenal** (Fig. 6.5). Las células de la cresta neural también forman pliegues craneales y salen de ellos dejando el tubo neural **antes del cierre** en esta región (Fig. 6.6). Estas células contribuyen al **esqueleto craneofacial**, lo mismo que a las neuronas de los **ganglios craneales**, las **células gliales**, los **melanocitos** y otros tipos de célula (Tabla 6.1,

p. 77). Además son tan fundamentales y aportan tanto a muchos órganos y tejidos que a veces se los conoce como **cuarta capa germinal**. Desde el punto de vista evolutivo, aparecieron en los albores del desarrollo de los vertebrados ampliando mucho este grupo al perfeccionar un estilo de vida depredador.

Regulación molecular de la inducción de la cresta neural

La inducción de las células de la cresta neural requiere interacción en límite articular de la placa neural y del ectodermo superficial (epidermis) (Fig. 6.5A). Las concentraciones intermedias de BMP se establecen en esta parte, mientras que las células de la placa neural quedan expuestas a niveles muy bajos y las células del ectodermo superficial, a niveles sumamente altos. Las proteínas nogina y cordina regulan dichas concentraciones al actuar como inhibidores de BMP. Junto con las proteínas FGF y WNT las concentraciones intermedias de BMP inducen **PAX3** y otros factores de transcripción que “especifican” los bordes de la placa neural (Fig. 6.5A). A su vez, estos factores inducen una segunda oleada de factores como **SNAIL** y **FOXD3**, los cuales especifican las células como cresta neural, y **SLUG** que promueve la migración de las células de la cresta neural desde el neuroectodermo. Por tanto, el destino de la capa germinal ectodérmica depende de las concentraciones de BMP. Los altos niveles inducen la formación de la epidermis; los niveles intermedios en el

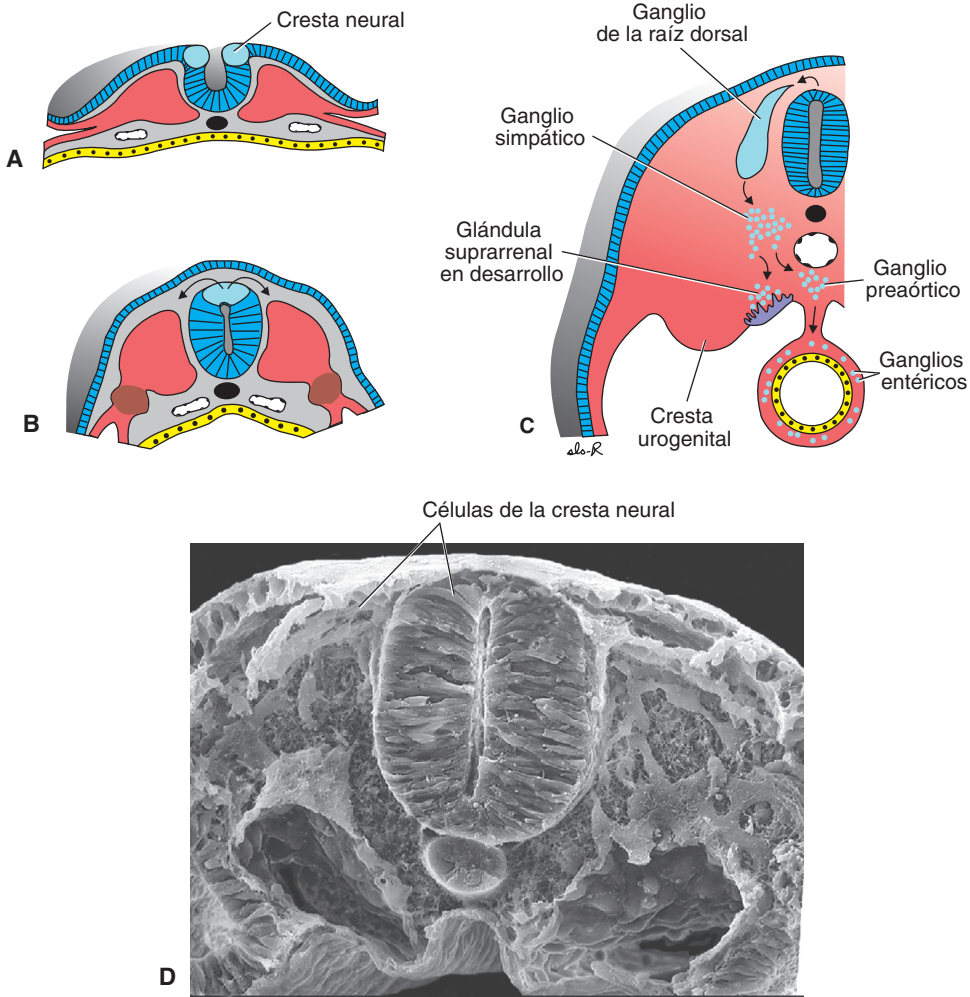


FIGURA 6.5 Formación y migración de las células de la cresta neural en la médula espinal. **A,B.** Las células de la cresta se forman en las puntas de los pliegues neurales sin que migren de allí antes que se cierre el tubo neural. **C.** Después de la migración esas células contribuyen a la formación de un grupo heterogéneo de estructuras: ganglios de la raíz dorsal, ganglios de la cadena simpática, médula suprarrenal y otros tejidos [Tabla 6.1, p. 77]. En una microfotografía electrónica de barrido se advierte que migran de esa área las células de la cresta en la parte superior del tubo neural cerrado.

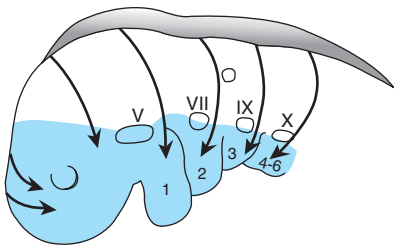


FIGURA 6.6 Dibujo que muestra las vías migratorias de las células de la cresta neural en la región cefálica. Las células abandonan las crestas de los pliegues neurales al cerrarse el tubo neural migrando para producir estructuras en la cara y el cuello [área azul]. Arcos faríngeos 1 a 6; placodas epifaríngeas V, VII, IX y X.

borde de la placa neural y del ectodermo superficial inducen la cresta neural; concentraciones muy bajas dan origen al ectodermo neural. Las BMP, otros miembros de la familia TGF β y los FGF regulan la migración de las células de la cresta neural, la proliferación y la diferenciación. A las concentraciones anómalas de estas proteínas se les atribuyen defectos de la cresta neural en la región craneofacial de animales de laboratorio (capítulo 17).

Una vez cerrado el tubo neural, dos **engrosamientos ectodérmicos** –las **placodas auditivas** y las **placodas del cristalino**– se observan en la región cefálica del embrión (Fig. 6.4B). Al proseguir el desarrollo, las placodas auditivas se invaginan

TABLA 6.1 Derivados de la cresta neural

Tejido conectivo y huesos de la cara y del cráneo
Ganglios de los nervios craneales [Tabla 18.3, p. 336]
Células C de la glándula tiroidea
Tabique conotruncal del corazón
Odontoblastos
Dermis de la cara y del cuello
Ganglios espinales [raíz dorsal]
Ganglios preaórticos y de la cadena simpática
Ganglios parasimpáticos del tubo gastrointestinal
Médula suprarrenal
Células de Schwann
Células gliales
Meninges [prosencefalo]
Melanocitos
Células del músculo liso de la cara y del prosencefalo

para producir las **vesículas auditivas** que se convertirán en las estructuras necesarias para oír y mantener el equilibrio (capítulo 19). Más o menos al mismo tiempo aparecen las **placodas del cristalino**. También ellas se invaginan y durante la quinta semana constituyen los **crystalinos** de los ojos (capítulo 20).

En términos generales la capa germinal ectodérmica da origen a los órganos y estructuras que mantienen contacto con el mundo exterior:

- Sistema nervioso central
- Sistema nervioso periférico
- Epitelio sensorial del oído, de la nariz y ojos
- Epidermis incluidos el cabello y las uñas.

Además da origen a lo siguiente:

- Glándulas subcutáneas
- Glándulas mamarias
- Hipófisis
- Esmalte de los dientes

Consideraciones clínicas

Defectos del tubo neural

Los **defectos del tubo neural (DTN)** se producen cuando el tubo neural no cierra. Si ello ocurre cerca de la región craneal, la mayor parte del cerebro no se forma y el defecto recibe el nombre de **anencefalia** (Fig. 6.7A). Si el tubo neural no se cierra en alguna parte de la región cervical a la caudal, el defecto se llama **espina bífida** (Fig. 6.7B,C). El lugar más común donde ocurre es la región lumbosacra (Fig. 6.7C), lo cual significa que el proceso de cierre en esta área está más expuesto a factores genéticos, ambientales o ambos. La anencefalia es un defecto mortal; la mayoría de los casos se diagnostica en el periodo prenatal y el embarazo se interrumpe. Los niños con espina bífida pierden parte de la función neurológica que dependerá del nivel de la lesión en la médula espinal y de su gravedad.

Esta clase de defectos ocurren a menudo y su frecuencia varía según las regiones. Por ejemplo, en Estados Unidos antes del enriquecimiento de la harina con ácido fólico la tasa era de 1 en 1 000 nacimientos; pero en Carolina del Norte y Carolina del Sur era de 1 en 500 nacimientos. En algunas regiones de China era de 1 en 200 nacimientos. La variabilidad proviene de diversos factores genéticos y ambientales. Las causas genéticas de los defectos del tubo neural siguen siendo elusivas,

aunque hace poco las mutaciones en los genes **VANGL** se identificaron y se relacionaron con los casos hereditarios. Dichos genes forman parte de la vía de polaridad de las células planares (capítulo 1, p. 9) que regula la extensión convergente, proceso que alarga el tubo neural y es indispensable para que el cierre se realice normalmente.

Sin importar la región o país donde se registren los casos de estos defectos, la tasa ha disminuido de modo considerable administrando **ácido fólico**. Así, en Estados Unidos la tasa ahora es aproximadamente 1 en 1 500 nacimientos. Se calcula que entre 50 y 70% de los casos puede prevenirse si las mujeres toman cada día **400 µg** de ácido fólico [la dosis contenida en la mayoría de las multivitaminas], comenzando 3 meses antes del embarazo y durante todo éste. Dado que 50% de los embarazos no se planea, a todas las mujeres en edad de procrear se les recomienda tomar diario una multivitamina que contenga 400 µg de ácido fólico. Si una mujer tuvo un hijo con un defecto del tubo neural o si hay antecedentes del problema en su familia, se le recomienda tomar diariamente 400 µg de ácido fólico y luego **4 000 µg** diarios, comenzando un mes antes de que intente embarazarse y seguir tomándolo en los 3 primeros meses del embarazo.

[continúa]

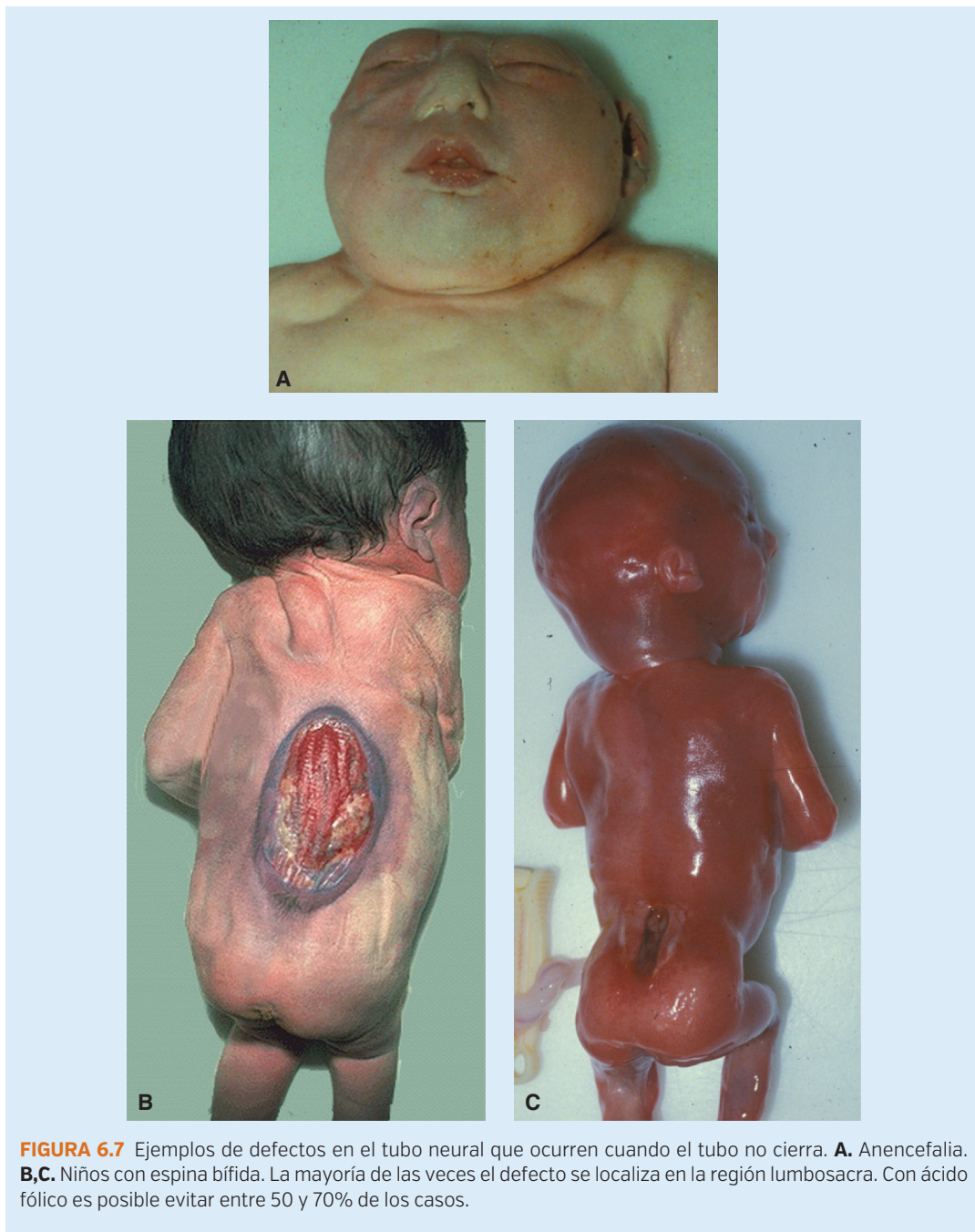

FIGURA 6.7 Ejemplos de defectos en el tubo neural que ocurren cuando el tubo no cierra. **A.** Anencefalia. **B,C.** Niños con espina bífida. La mayoría de las veces el defecto se localiza en la región lumbosacra. Con ácido fólico es posible evitar entre 50 y 70% de los casos.

■ DERIVADOS DE LA CAPA GERMINAL MESODÉRMICA

En un principio las células de la capa germinal mesodérmica forman a ambos lados de la línea media una lámina delgada de tejido laxo (Fig. 6.8). Hacia el día 17 las células cercanas a la línea media proliferan dando origen a una placa engrosada de tejido

conocido como **mesodermo paraxial** (Fig. 6.8). Más hacia los lados la capa mesodérmica sigue siendo delgada y se llama **placa lateral**. Este tejido se divide en dos capas al aparecer y unirse las cavidades intercelulares (Fig. 6.8B,C):

- Una capa que se continúa con el mesodermo y recubre el amnios, conocida como **capa mesodérmica somática o parietal**.

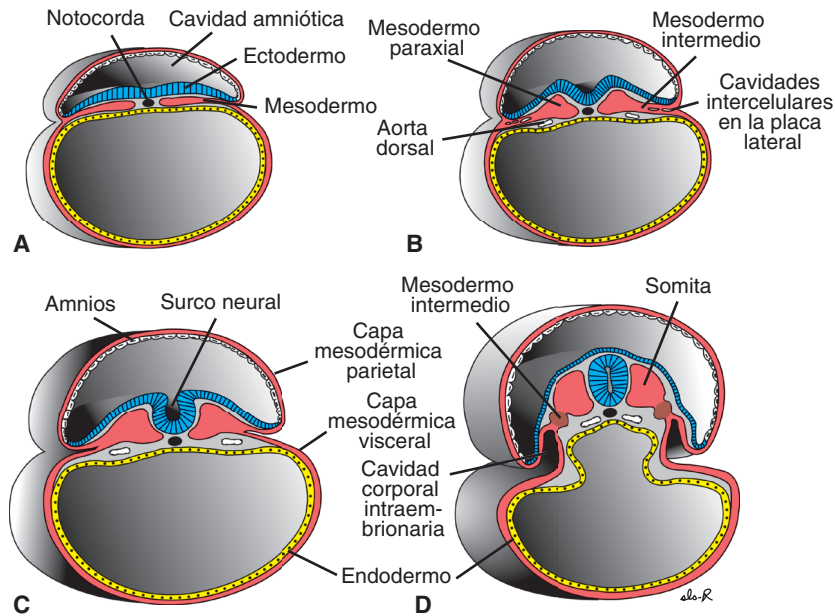


FIGURA 6.8 Secciones transversales que muestran el desarrollo de la capa germinal mesodérmica. **A.** Día 17. **B.** Día 19. **C.** Día 20. **D.** Día 21. La lámina mesodérmica delgada da origen al mesodermo paraxial [futuros somitas], el mesodermo intermedio [futuras unidades excretoras] y la placa lateral que se divide en las capas mesodérmicas parietal y visceral que recubren la cavidad intraembrionaria.

- Una capa que se continúa con el mesodermo y recubre al saco vitelino, conocida como **capa mesodérmica esplácnica o visceral** (Figs. 6.8C,D y 6.9).

Juntas estas capas revisten una cavidad recién formada: la **cavidad intraembrionaria**, que se continúa con la cavidad extraembrionaria a ambos lados

del embrión. El **mesodermo intermedio** conecta el mesodermo paraxial al mesodermo de placa lateral (Fig. 6.8B,D y 6.9).

Mesodermo paraxial

Al inicio de la tercera semana el mesodermo paraxial empieza a organizarse en segmentos llamados

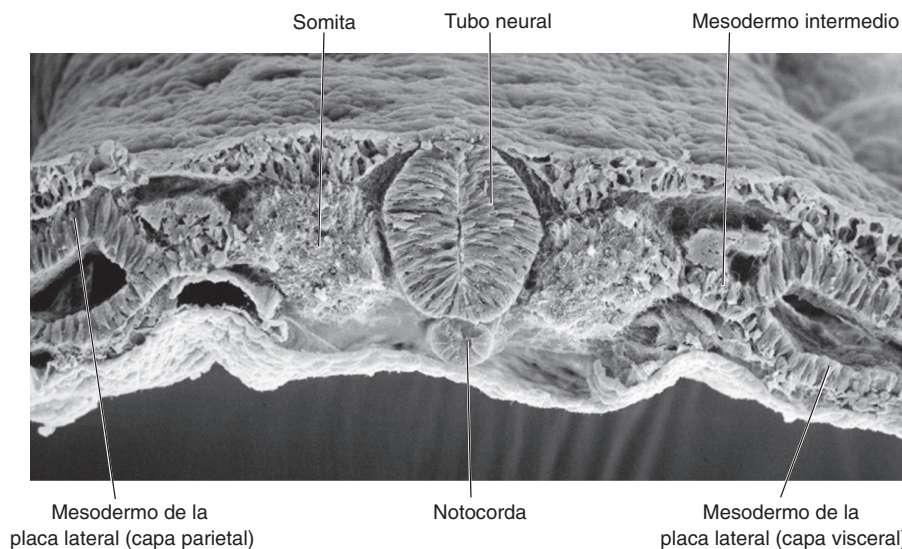


FIGURA 6.9 Sección transversal a través de los somitas y el tubo neural que muestra la organización del mesodermo paraxial en somitas y en mesodermo de la placa intermedia y parietal.

somitómeros. Estos segmentos primero aparecen en la región cefálica del embrión y su formación prosigue en dirección cefalocaudal. Cada somitómero consta de células mesodérmicas dispuestas en verticilos concéntricos alrededor del centro de la unidad. En la región cefálica, los somitómeros se convierten en **neurómeros** en asociación con la segmentación de la placa neural, contribuyendo al mesénquima en la cabeza (capítulo 17). Desde la región occipital en sentido caudal, los somitómeros continúan organizándose hasta convertirse en somitas. El primer par de somitas aparece en la región occipital del embrión hacia el día 20 del desarrollo (Fig. 6.2C,D). A partir de este momento otros aparecen en una secuencia craneocaudal (Fig. 6.10) a un ritmo aproximado de tres pares diarios, hasta que hay de 42 a 44 pares al final de la quinta semana (Figs. 6.4B y 6.10). Hay 4 pares occipitales, 8 cervicales, 12 torácicos, 5 lumbares, 5 sacros y entre 8 y 10 coccígeos. Más tarde desaparecen el primer par occipital y los últimos somitas coccígeos de 5 a 7, mientras los restantes somitas constituyen el esqueleto axial (capítulo 10). Puesto que los somitas aparecen con cierta regularidad, con sólo contar los somitas puede calcularse con exactitud la edad de un embrión durante este periodo inicial (Tabla 6.2).

TABLA 6.2 Número de somitas correlacionado con la edad aproximada en días

Edad aproximada (días)	Número de somitas
20	1-4
21	4-7
22	7-10
23	10-13
24	13-17
25	17-20
26	20-23
27	23-26
28	26-29
30	34-35

Regulación molecular en la formación de somitas

La formación de somitas segmentados a partir del mesodermo presomita segmentado (paraxial) (Fig. 6.10) depende de un **reloj de segmentación** establecido por la expresión cíclica de varios genes. Éstos incluyen miembros de las vías de señalización **Notch** y de **WNT** que se expresan en un patrón oscilatorio en el mesodermo presomita. Así, pues, la proteína

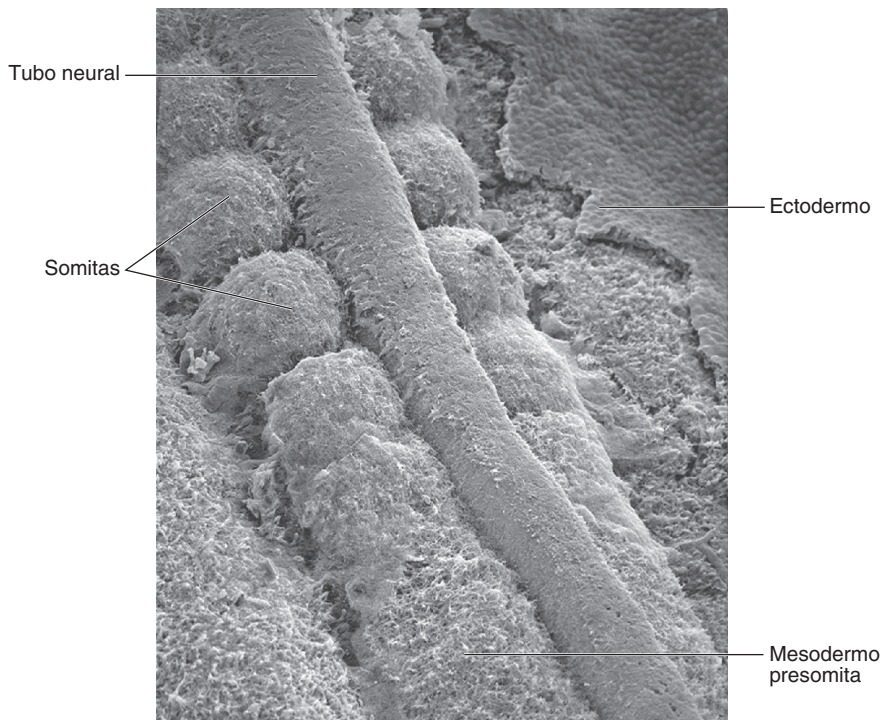


FIGURA 6.10 Vista dorsal de las somitas que se forman a lo largo del tubo neural [se eliminó parcialmente el ectodermo]. En la región caudal van formándose somitas provenientes del mesodermo paraxial presomita no segmentado, y se dividen en las regiones más craneales.

Notch se acumula en mesodermo presomita destinado a constituir el siguiente somita para luego disminuir al irse estableciendo el somita. El aumento de esta proteína activa otros genes modeladores de los segmentos que determinan el somita. Los límites de los somitas están regulados por el ácido retinoico (AR) junto con una combinación de las proteínas **FGF8** y **WNT3a**. El ácido se expresa a concentraciones elevadas en la región craneal y reduce la concentración en la región caudal. En cambio, la combinación de **FGF8** y **WNT3a** se expresa a concentraciones más

altas en la región caudal y más bajas en la región craneal. Estos gradientes solapados controlan el reloj de expresión y la actividad en la vía Notch.

Diferenciación de los somitas

Cuando los somitas se forman en el mesodermo presomita, lo hacen como somitómeros de células mesodérmicas (parecidas al fibroblasto). Luego estas células pasan por un proceso de **epitelización** y se disponen en forma de donas alrededor de una luz pequeña (Fig. 6.11). Al inicio de la cuarta semana las

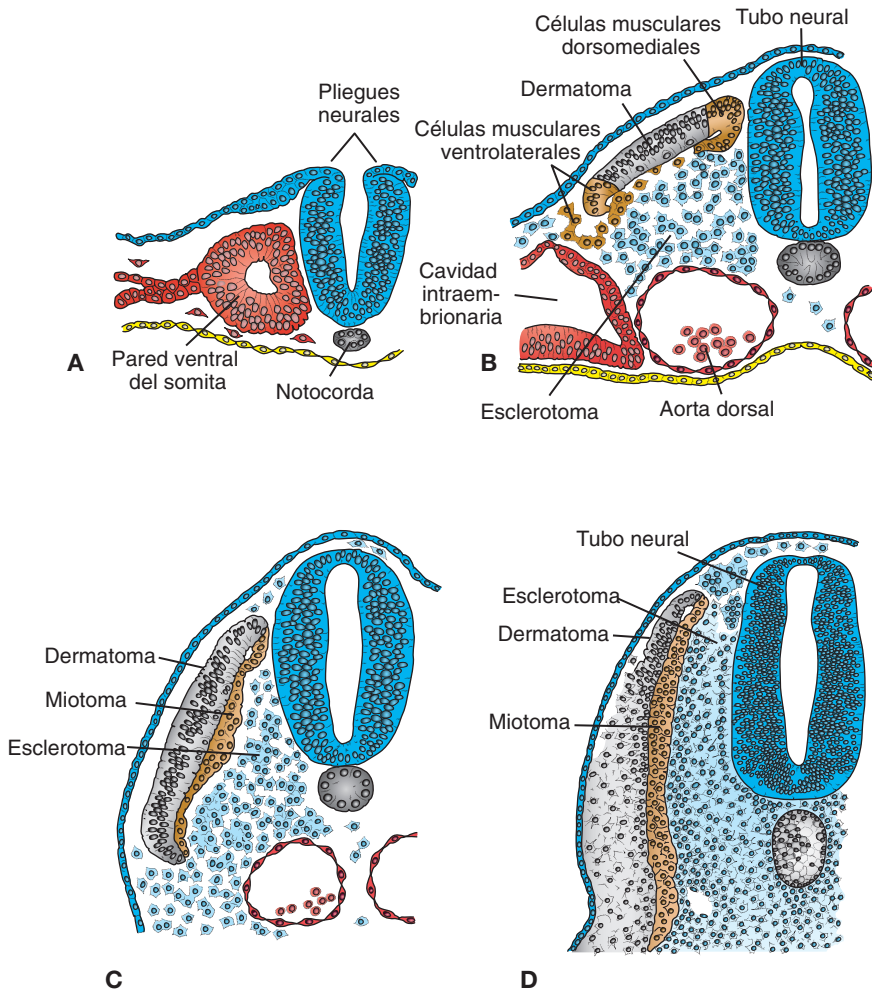


FIGURA 6.11 Fases en el desarrollo de un somita. **A.** Las células mesodérmicas que experimentaron epitelización se colocan alrededor de una cavidad pequeña. **B.** Las células procedentes de las paredes ventral y medial del somita pierden su disposición epitelial migrando después alrededor del tubo neural y de la notocorda. En conjunto estas células constituyen el esclerotoma que dará origen a las vértebras y costillas. Mientras tanto las que se encuentran en las regiones dorsomedial y ventrolateral se diferencian en células precursoras de los músculos; las que permanecen en esos sitios forman el dermatoma. **C.** Ambos grupos de células precursoras se vuelven mesenquimatosas y migran debajo del dermatoma para constituir el dermamiotoma (**B,C**); algunas de las provenientes del grupo ventrolateral también migran al mesodermo de capa parietal o de placa lateral. **D.** Con el tiempo las células dermatómicas también se vuelven mesenquimatosas para migrar después debajo del endodermo donde forman la dermis de la espalda (**D**).

células en las paredes ventral y medial del somita pierden sus características epiteliales, de nuevo se tornan mesenquimatosas (parecidas al fibroblasto) y cambian de posición para rodear el tubo neural y la notocorda. En conjunto estas células forman el **esclerotoma**, que se diferenciará en vértebras y costillas (capítulo 10). Las células de los márgenes dorsomedial y ventrolateral en la región superior del somita forman los precursores de los miocitos, mientras que las situadas entre ambos grupos dan origen al dermatoma (Fig. 6.11B). Las células provenientes de los grupos precursores de músculos otra vez se vuelven mesenquimatosas y migran debajo del dermatoma para crear el **dermomiótoma** (Fig. 6.11C,D). Además, las células procedentes del margen ventrolateral migran a la capa parietal del mesodermo de la placa lateral para producir la mayor parte de la musculatura de la pared corporal (músculos transversos y oblicuos, internos y externos, del abdomen), así como la mayoría de los músculos de las extremidades (Fig. 6.11B, capítulo 11). Las células en el dermatoma terminan produciendo la dermis de la piel y de los músculos de la espalda, la pared corporal (músculos intercostales) y algunos músculos de las extremidades (capítulo 11).

Los miotomas y dermatomas conservan la innervación de su segmento de origen sin que importe a dónde emigren. Por tanto, cada somita forma su propio **esclerotoma** (cartílago del tendón y componente óseo), su propio **miotoma** (que aporta el componente muscular segmentario) y su propio **dermatoma**, de donde deriva la dermis de la espalda. Los miotomas y dermatomas poseen, además, su propio componente nervioso segmentario.

Regulación molecular de la diferenciación de los somitas

Las señales de la diferenciación de los somitas surgen en las estructuras circundantes: notocorda, tubo neural, epidermis y mesodermo de la placa lateral (Fig. 6.12). Los productos de la proteína secretada en los genes **nogina** y **sonic hedgehog** (SHH) procedentes de la notocorda y de la placa basal del tubo neural inducen la porción ventromedial del somita para que se convierta en esclerotoma. Una vez inducidas, las células del esclerotoma expresan el factor de transcripción **PAX1**, el cual inicia la cascada de los genes que crean la formación de las vértebras. La expresión de **PAX3**, regulada por las proteínas WNT provenientes del tubo neural dorsal, marca la región de dermomiótoma del somita. Las proteínas WNT procedentes del tubo neural dorsal también actúan sobre la porción dorsomedial del somita, y hace que empiece la expresión del gen específico del músculo **MYF5** y que produzca los precursores de la

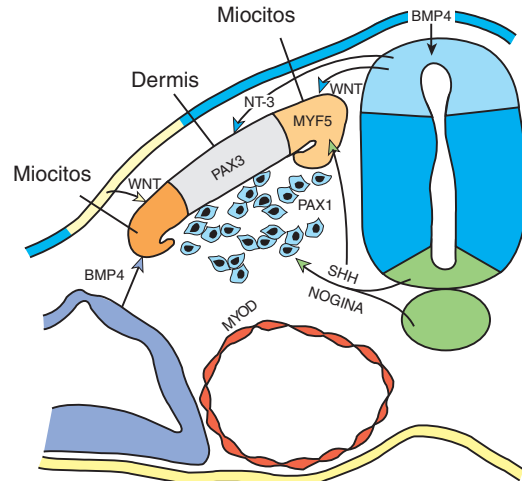


FIGURA 6.12 Expresión de patrones de los genes que regulan la diferenciación de los somitas. Las proteínas *sonic hedgehog* o erizo sónico [SHH] y *nogina*, secretadas por la notocorda y la placa basal del tubo neural, hacen que la porción ventral del somita produzca esclerotoma y exprese *PAX1*, que a su vez controla la condrogénesis y la formación de las vértebras. Las proteínas WNT provenientes del tubo neural dorsal activan *PAX3*, que marca el dermomiótoma. Las proteínas WNT dirigen además la porción dorsomedial del somita para que se diferencie en las células precursoras de la musculatura y exprese el gen *MYF5* específico del músculo. La neurotrofina 3 [NT-3], expresada por el tubo neural dorsal, dirige la porción dorsomedial del somita para que se convierta en dermis. Más células precursoras de la musculatura aparecen en la porción dorsolateral del somita bajo el influjo combinado de las proteínas activadoras WNT y la proteína morfogenética ósea 4 [BMP4] que juntas activan la expresión de *MyoD*.

musculatura primaxial. La interacción entre la proteína inhibidora **BMP4** (y probablemente los **FGF**), que se origina en el mesodermo de la placa lateral y activa los productos de WNT de la epidermis, dirigen la porción dorsolateral del somita para que exprese otro gen específico del músculo, **MYOD**, y forme los precursores de la musculatura primaxial y abaxial. Para formar la dermis, la porción media del epitelio dorsal del somita es dirigida por la **neurotrofina 3 (NT-3)**, secretada en la región dorsal del tubo neural.

Mesodermo intermedio

El mesodermo intermedio, que conecta temporalmente el mesodermo paraxial a la placa lateral (Figs. 6.8D y 6.9), se diferencia en las estructuras urogenitales. En las regiones cervical y torácica superior genera grupos de células segmentarias (los futuros

nefrotomas), mientras que en la región más caudal produce una masa no segmentada de tejido: el **cordón nefrógeno**. Las unidades excretoras del sistema urinario y las gónadas se originan en este mesodermo intermedio en parte segmentado y en parte no segmentado.

Mesodermo de la placa lateral

El **mesodermo de la placa lateral** se divide en las capas **parietal (somática)** y **visceral (esplácnica)** que revisten la cavidad intraembrionaria y rodean los órganos, respectivamente (Figs. 6.8C,D, 6.9 y 6.13A). El mesodermo de la placa parietal junto con el ectodermo suprayacente, crea los pliegues de la pared lateral del cuerpo (Fig. 6.13A). Estos pliegues junto con los de la cabeza (cefálicos) y los de la cola (caudales) cierran la pared ventral del cuerpo. Después la capa parietal del mesodermo de la placa lateral da origen a la dermis de la piel en la pared corporal y en las extremidades, a los huesos, al tejido conectivo de las extremidades y al esternón. Además, las células precursoras del esclerótoma y de la musculatura migran al interior de la capa parietal del mesodermo de la placa lateral para constituir los cartílagos costales, los músculos de las extremidades y la mayor parte de los músculos de la pared corporal (capítulo 11). La capa visceral del mesodermo de la placa lateral junto con el endodermo embrionario produce la pared del tubo intestinal (Fig. 6.13B). Las células mesodérmicas de la capa parietal que rodean la cavidad extraembrionaria producen membranas delgadas –las **membranas mesoteliales** llamadas también **membranas serosas**– que recubren las cavidades peritoneal, pleural y pericárdicas, y segregan líquido seroso (Fig. 6.13B). Las células mesodérmicas de la capa visceral forman una membrana serosa delgada alrededor de cada órgano (capítulo 7).

Sangre y vasos sanguíneos

Los hematocitos y los vasos sanguíneos también se originan en el mesodermo. Los vasos sanguíneos lo hacen mediante dos mecanismos: **vasculogénesis**, los que provienen de los islotes sanguíneos (Fig. 6.14), y **angiogénesis**, los que se forman de los vasos ya existentes. Los primeros islotes aparecen en el mesodermo rodeando la pared del saco vitelino durante la tercera semana del desarrollo, poco después en el mesodermo de la placa lateral y en otras regiones (Fig. 6.15). Los islotes proceden de las células mesodérmicas cuya inducción produce **hemangioblastos**, un precursor común en la formación de hematocitos y de vasos sanguíneos.

Aunque los primeros hematocitos se originan en los islotes sanguíneos en la pared del saco vitelino, esta población es transitoria. Las **células madre hematopoyéticas** derivan del mesodermo que rodea a la aorta en un lugar cercano al riñón mesonefrico en desarrollo, llamado **región aorta-gónada-mesonefro (AGM)**. Estas células colonizan el hígado, que se transforma en el principal órgano hematopoyético del embrión y del feto aproximadamente a partir del segundo al séptimo mes del desarrollo. Durante el séptimo mes de gestación las células madre provenientes del hígado colonizan la médula ósea, tejido hematopoyético definitivo; después el hígado pierde esa importante función.

Regulación molecular

en la formación de los vasos sanguíneos

El factor **FGF2** induce el desarrollo de los islotes sanguíneos a partir de las células competentes del mesodermo que constituyen hemangioblastos. Los hemangioblastos son estimulados para formar hematocitos y vasos sanguíneos mediante el **factor de crecimiento vascular endotelial (VEGF)**,

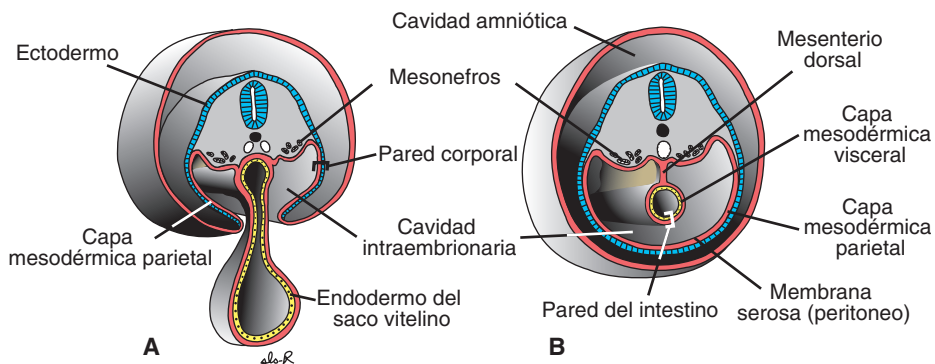


FIGURA 6.13 **A.** Sección transversal de un embrión de 21 días en la región del mesonefros, que muestra las capas parietal y visceral del mesodermo. Las cavidades intraembrionarias se comunican con la cavidad extraembrionaria [cavidad coriónica]. **B.** Sección al final de la cuarta semana. El mesodermo parietal y el ectodermo suprayacente forman la pared ventral y lateral del cuerpo. Obsérvese la membrana peritoneal [serosa].

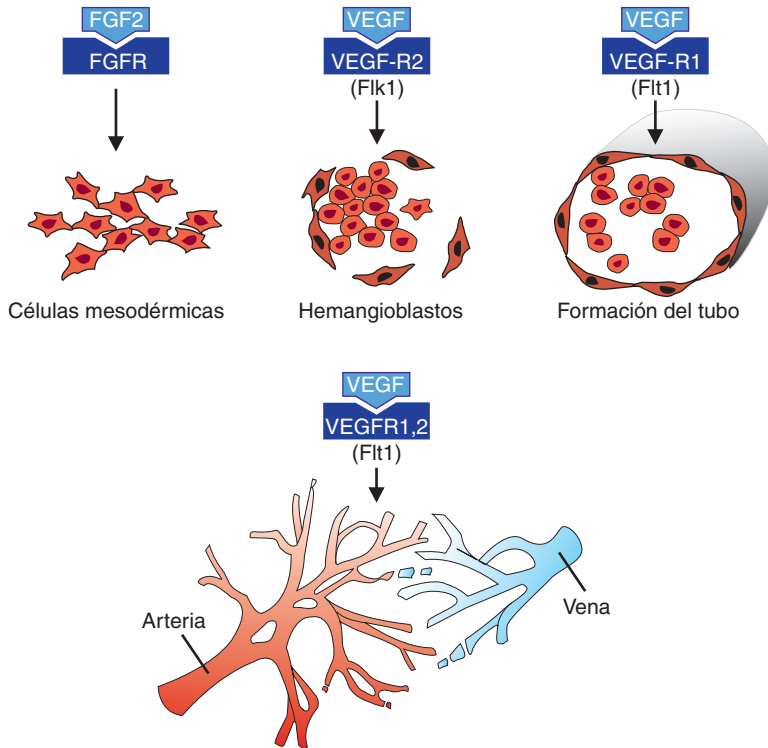


FIGURA 6.14 Los vasos sanguíneos se forman mediante dos mecanismos: vasculogénesis (**arriba**), a partir de los islotes sanguíneos, y angiogénesis (**abajo**), a partir de los vasos ya existentes. Durante la vasculogénesis el factor de crecimiento de los fibroblastos 2 [FGF2] se une a su receptor en subpoblaciones de las células mesodérmicas y las induce para que produzcan hemangioblastos. Luego, bajo el influjo del factor de crecimiento vascular endotelial [VEGF] que actúa mediante dos receptores diferentes, estas células se vuelven endoteliales y se unen entre ellas para producir vasos. La angiogénesis también está regulada por el factor VEGF, el cual estimula la proliferación de las células endoteliales en puntos donde vasos nuevos derivarán de los ya existentes. Finalmente el modelado y estabilización de la vasculatura es realizado por PDGF y TGF- β .

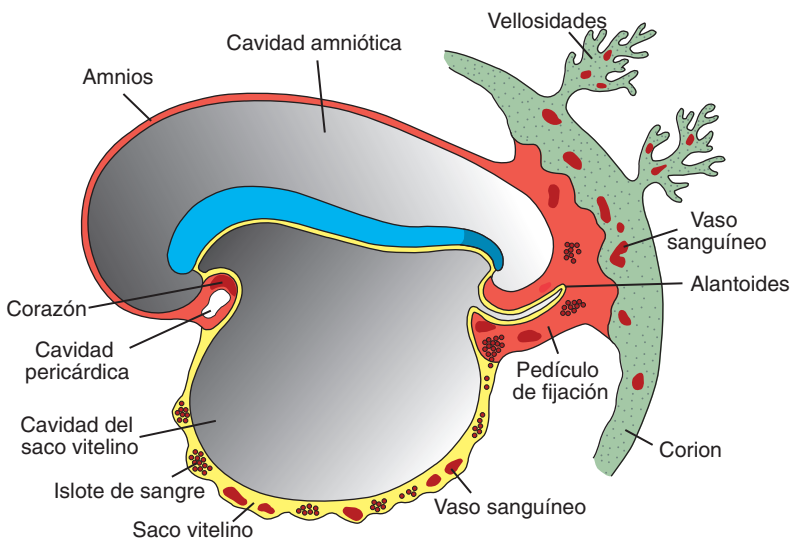


FIGURA 6.15 Formación de los vasos sanguíneos extraembrionarios en las vellosidades, el corion, el pedículo de fijación y la pared del saco vitelino en un embrión presomita de unos 19 días.

secretado por células mesodérmicas circundantes. En la señal para expresar VEGF puede estar involucrado HOXB5, que regula a FLK1, que es el receptor de VEGF (Fig. 6.14). En el centro de los islotes de sangre, los hemangioblastos producen **células madre hematopoyéticas**, precursoras de todos los hematocitos; en cambio, los hemangioblastos periféricos se diferencian en **angioblastos**, precursores de los vasos sanguíneos. Los angioblastos proliferan y con el tiempo se los induce para que generen células endoteliales mediante el VEGF secretado por las células mesodérmicas circundantes (Fig. 6.14). Luego ese mismo factor controla la coalescencia de las células endoteliales en los primeros vasos sanguíneos.

Una vez que el proceso de vasculogénesis establece un lecho vascular primario que incluye la aorta dorsal y las venas cardinales, se agrega más vasculatura por angiogénesis, o sea la producción de otros vasos (Fig. 6.14). También este proceso está mediado por el VEGF, factor que estimula la proliferación de células epiteliales en puntos donde aparecerán nuevos vasos. Antes que se establezca el patrón adulto, la maduración y el modelado de la vasculatura son regulados por otros factores del crecimiento como el

factor de crecimiento derivado de las plaquetas (PDGF) y el factor de transformación del crecimiento β (TGF- β). Las arterias, venas y el sistema linfático se especifican poco después de la inducción de angioblastos. Sonic Hedgehog (SSH), secretado por la notocorda, hace que el mesénquima circundante exprese el factor VEGF. La expresión de éste induce la **vía Notch** (una vía receptora transmembrana) que determina el desarrollo de las arterias expresando *EPHRINB2* (las efrinas son ligandos que se unen a los **receptores Eph** en una vía que incluye **señalización por la cinasa de tirosina**). Además de especificar las arterias, la expresión de *EPHRINB2* suprime el destino venoso de las células. La vía de señalización Notch también regula la expresión de *EPHB4*, un gen específico de las venas, pero se desconoce como este gen junto con otros determinan el desarrollo venoso. *PROX1*, factor de transcripción que contiene un homeodominio, al parecer es el gen más importante en la diferenciación de los vasos linfáticos. El crecimiento de los vasos no es un proceso aleatorio, sino que está controlado por factores orientadores semejantes a los empleados por el sistema nervioso.

Consideraciones clínicas

Hemangiomas capilares

Los **hemangiomas capilares** son grupos excesivamente densos de vasos sanguíneos capilares que forman la mayor parte de los tumores frecuentes en la infancia: ocurren en alrededor de 10% de los nacimientos. Pueden aparecer en cualquier parte, pero a menudo se asocian con estructuras craneofaciales [Fig. 6.16A]. Las lesiones faciales son

focales o difusas; estas últimas causan más complicaciones secundarias: ulceraciones, cicatrices y obstrucción de las vías aéreas [hemangiomas mandibulares; Fig. 6.16B]. El factor de crecimiento de tipo insulina 2 se expresa intensamente en las lesiones y puede ser un factor que favorezca el crecimiento anormal de los vasos. Aún no se sabe si interviene el factor VEGF.

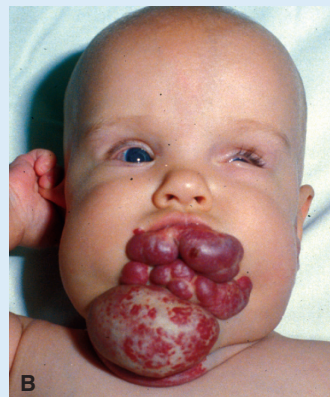
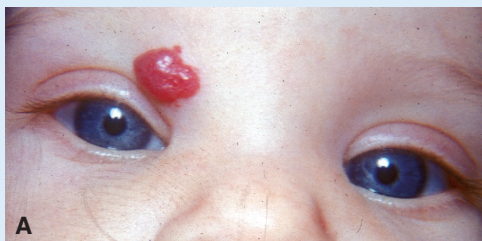
FIGURA 6.16 A. Hemangioma capilar focal. Hemangioma capilar difuso que afecta a la cavidad bucal.

DERIVADOS DE LA CAPA GERMINAL ENDODÉRMICA

El tubo gastrointestinal es el principal sistema de órganos derivado de la capa germinal endodérmica. Ésta cubre la superficie ventral del embrión formando el techo del saco vitelino (Fig. 6.17A). Sin embargo, al desarrollarse y crecer las vesículas encefálicas, el disco embrionario empieza a sobresalir en la cavidad amniótica. Entonces el alargamiento del tubo neural hace que el embrión se pliegue hacia la posición fetal, conforme las regiones cefálica y caudal van desplazándose en dirección ventral (Fig. 6.17). Al mismo tiempo, dos pliegues de la pared lateral del cuerpo se forman y también se mueven en esa dirección para cerrar la pared ventral del cuerpo (Fig. 6.18). Cuando la cabeza y la cola junto con dos pliegues laterales adoptan una dirección ventral, empujan el amnios con ellas, de modo que el embrión está dentro de la cavidad amniótica (Figs.

6.17 y 6.18). La pared ventral del cuerpo se cierra por completo, exceptuada la región umbilical donde permanecen adheridos el pedículo de fijación y del saco vitelino (Figs. 6.17 y 6.19). Se producen **defectos de la pared ventral del cuerpo**, si no se cierran los pliegues laterales del cuerpo (capítulo 7).

A raíz del crecimiento cefalocaudal y del cierre de los pliegues de la pared lateral del cuerpo, una porción cada vez más grande de la capa germinal endodérmica se incorpora al cuerpo del embrión para constituir el tubo intestinal. Éste se divide en tres regiones: **intestino anterior**, **intestino medio** e **intestino posterior** (Fig. 6.17C). El intestino medio se comunica con el saco vitelino mediante un pedículo ancho llamado **conducto (saco) vitelino** (Fig. 6.17D). Al inicio, este conducto es ancho, pero al proseguir el crecimiento del embrión se estrechará y se alargará mucho (Figs. 6.17D y 6.18B).

En el extremo cefálico, el intestino anterior está delimitado temporalmente por una membrana

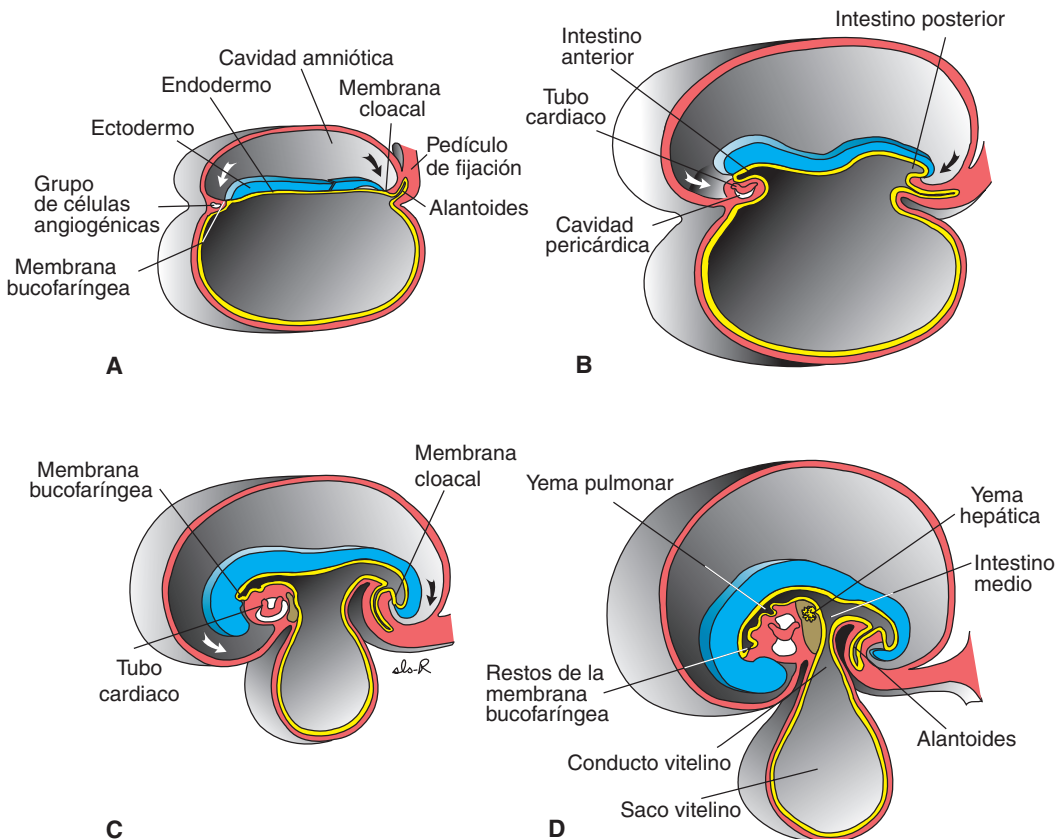


FIGURA 6.17 Secciones sagitales a través de la línea media de embriones en varias fases del desarrollo para mostrar el pliegue cefalocaudal y su efecto en la posición de la cavidad recubierta con endodermo. **A.** 17 días. **B.** 22 días. **C.** 24 días. **D.** 28 días. *Flechas:* pliegues cefálico y caudal.

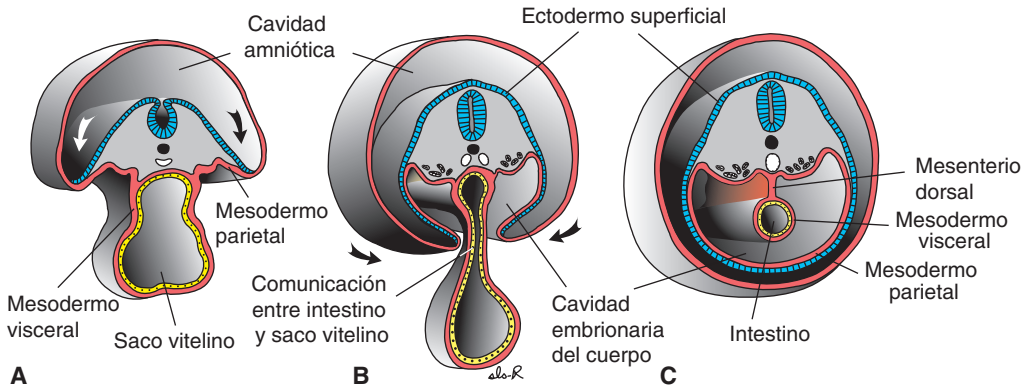


FIGURA 6.18 Secciones transversales del embrión en varias fases del desarrollo para mostrar el efecto del plegamiento lateral inicial en la cavidad revestida con endodermo. **A.** Inicia el plegamiento. **B.** Sección transversal del intestino medio que muestra la conexión entre el intestino y el saco vitelino. **C.** Sección justo debajo del intestino medio que muestra la pared abdominal ventral cerrada y el intestino suspendido de la pared abdominal dorsal por su mesenterio. *Flechas:* pliegues laterales.

ectoendodérmica llamada **membrana bucofaríngea** (Fig. 6.17A,C). Esta membrana separa el **estomodeo** (cavidad bucal primitiva derivada del ectodermo) de la faringe, una parte del intestino posterior originada en el endodermo. Durante la cuarta semana la membrana bucofaríngea se rompe, creando una comunicación entre la cavidad bucal y el intestino primitivo (Fig. 6.17D). El intestino posterior también termina temporalmente en una membrana ectoendodérmica: la **membrana cloacal**

(Fig. 6.17C). Ésta separa la parte superior del conducto anal proveniente del endodermo y la parte inferior llamada **proctodeo**, que se forma con una invaginación recubierta de endodermo. La membrana se rompe en la séptima semana para crear el orificio del ano.

Otro resultado importante del crecimiento cefalocaudal y del plegamiento lateral es la incorporación parcial del alantoides al cuerpo del embrión, donde forma la **cloaca** (Fig. 6.19A). La porción

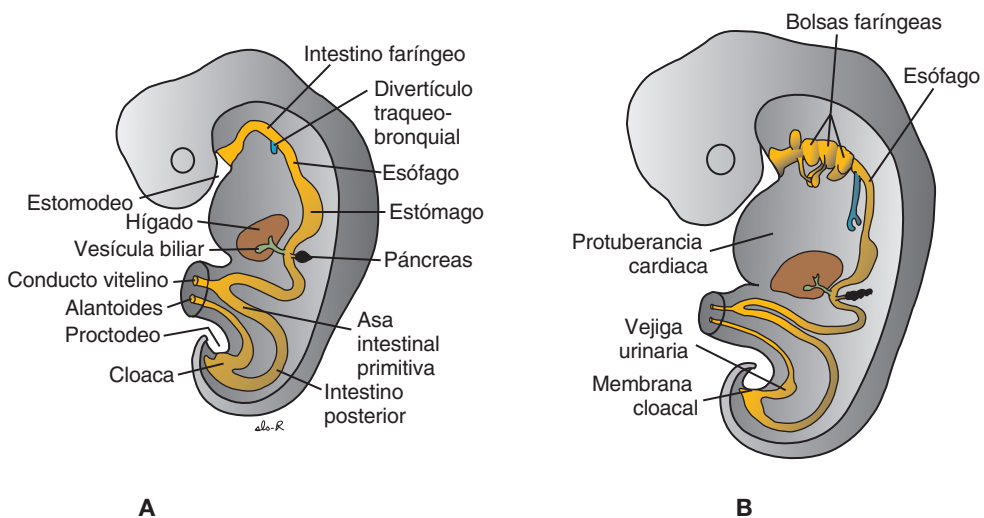


FIGURA 6.19 Secciones sagitales del embrión que muestran los derivados de la capa germinal endodérmica. **A.** Bolsas faríngeas, revestimiento epitelial de las yemas de los pulmones y de la tráquea, hígado, vesícula biliar y páncreas. **B.** La vejiga urinaria se origina en la cloaca y se comunica con el alantoides, en esta fase del desarrollo.

distal del alantoides permanece en el pedículo de fijación. En la quinta semana el saco vitelino, el alantoides y los vasos umbilicales quedan restringidos a la región umbilical (Fig. 6.19).

Se desconoce la función del saco vitelino. Tal vez sea un órgano nutritivo durante las fases iniciales del desarrollo, antes que los vasos sanguíneos se establezcan. También aporta algunos de los primeros vasos sanguíneos, aunque esta función es muy transitoria. Una de las más importantes consiste en albergar las células germinales situadas en la pared posterior, que más tarde migran a las gónadas para formar óvulos y espermatozoides (capítulo 16).

Así pues, en un principio la capa germinal endodérmica produce el revestimiento epitelial del intestino primitivo y las porciones intraembrionarias del alantoides y del conducto vitelino (Fig. 6.19A). Al proseguir el desarrollo el endodermo da origen a lo siguiente:

- Revestimiento epitelial del aparato respiratorio
- **Parénquima** de las glándulas tiroidea y paratiroidea, hígado y páncreas (capítulos 15 y 17)
- Estroma reticular de las amígdala y del timo
- Revestimiento epitelial de la vejiga urinaria y de la uretra (capítulo 16)
- Revestimiento epitelial de la cavidad timpánica y del conducto auditivo (capítulo 19)

■ MODELACIÓN DEL EJE ANTEROPOSTERIOR: REGULACIÓN POR GENES DE LA HOMEOSUCUENCIA

Los genes de la **homeosecuencia** se conocen por su **homeodominio**, una secuencia de unión con el ADN: la **homeosecuencia**. Codifican los factores de transcripción que activan cascadas de los genes reguladores de fenómenos, como la segmentación y la formación del eje. Se reúne a muchos de estos genes en **grupos homeóticos**, aunque otros también contienen el homeodominio. Un grupo importante que especifica el eje craneocaudal es el complejo de genes homeóticos **Hom-C** en *Drosophila*. Estos genes, que contienen las clases **Antenapedia** y **Bithorax** de genes homeóticos, están organizados en un solo cromosoma como unidad funcional. Los genes que determinan más estructuras craneales se encuentran en el extremo 3' del ADN y se expresan primero; los que controlan el desarrollo posterior se

expresan en forma secuencial y cada vez más se localizan en el extremo 5' (Fig. 6.20). Estos genes se **conservan** en el ser humano en cuatro copias –**HOXA**, **HOXB**, **HOXC** y **HOXD**– que se disponen y expresan como los de *Drosophila*. Por tanto, cada grupo se halla en un cromosoma individual, y los genes de los grupos se numeran del 1 al 13 (Fig. 6.20). Los de un mismo número pero pertenecientes a otros grupos forman un grupo **parálogo** como **HOXA4**, **HOXB4**, **HOXC4** y **HOXD4**. La hipótesis de que participan en la modelación craneocaudal de los derivados de las tres capas germinales cuenta con un apoyo doble: el patrón de expresión de estos genes y la evidencia obtenida de experimentos con genes inactivados (**knockout**) en los cuales se crean ratas que carecen de uno o varios de los genes. Por ejemplo, se observa un patrón traslapado de expresión del código **HOX** en los somitas y en las vértebras: los genes localizados más hacia el extremo 3' en cada grupo se expresan en el desarrollo y controlan el de segmentos más craneales (Fig. 6.20).

■ ASPECTO EXTERNO DURANTE EL SEGUNDO MES

Al final de la cuarta semana, cuando el embrión tiene unos 28 somitas, las principales características externas son los somitas y los arcos faríngeos (Fig. 6.21). Por ello, la edad del embrión suele expresarse en somitas (Tabla 6.2 p. 80). Dada la dificultad de contarlos durante el segundo mes del desarrollo, la edad se indica como **longitud cefalocaudal (LCC)** y se expresa en milímetros (Tabla 6.3, p. 90). La longitud se mide desde el vértice del cráneo hasta el punto medio entre los ápices de las nalgas.

Durante el segundo mes el aspecto externo del embrión ya cambió al aumentar el tamaño de la cabeza y la aparición de las extremidades, la cara, las orejas, la nariz y los ojos. Al inicio de la quinta semana aparecen las yemas en forma de paleta de las extremidades superiores e inferiores (Fig. 6.22). Las superiores se localizan en posición dorsal con la protuberancia pericárdica a un nivel situado entre el cuarto somita cervical y el primer somita torácico, lo cual explica su innervación por el **plexo braquial**. Las yemas de las extremidades inferiores aparecen poco después en posición caudal con el punto de anclaje del cordón umbilical, a la altura de los somitas sacros superiores y lumbares. Al continuar el crecimiento, las partes terminales de las yemas se aplanan y una restricción circular las separa del segmento proximal más cilíndrico (Fig. 6.23). Pronto

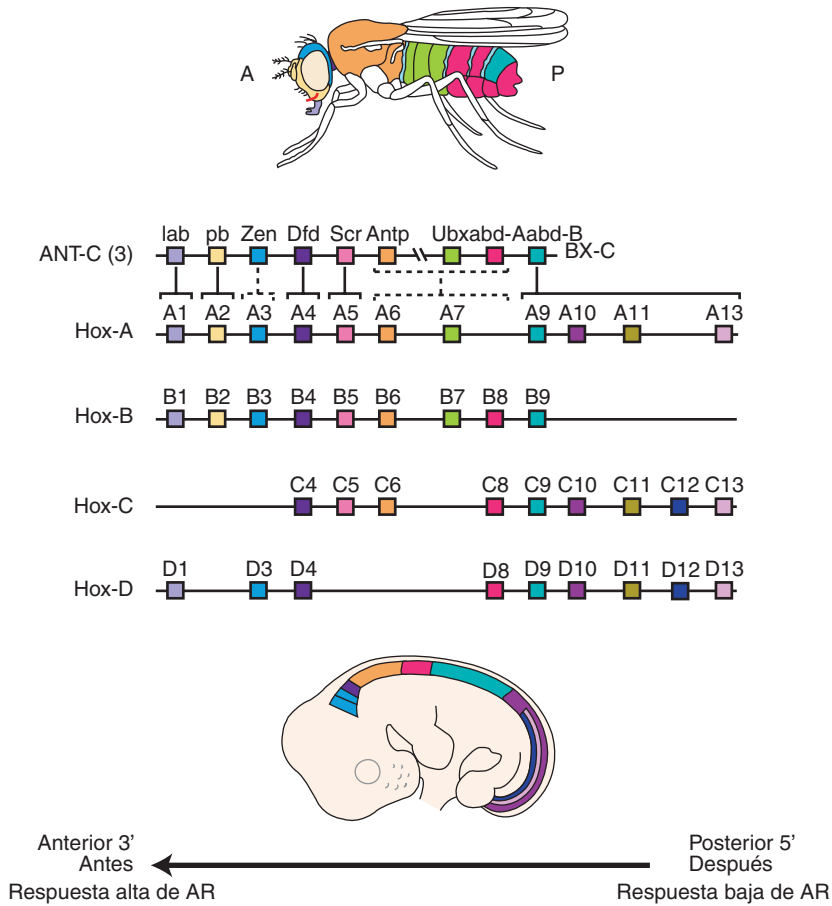


FIGURA 6.20 Dibujo que muestra la disposición de los genes de la homeosecuencia de las clases *Antennapedia* (*ANT-C*) y en *Bithorax* (*BX-C*) de *Drosophila*, junto con los genes homólogos conservados de las mismas clases en el ser humano. Durante la evolución esos genes se duplicaron, de modo que el ser humano tiene cuatro copias ordenadas en cuatro cromosomas diferentes. Se usan colores para indicar la homología entre los genes *Drosophila* y los de cada grupo de genes humanos. Los genes de un mismo número pero dispuestos en varios cromosomas forman un grupo parálogo. Su expresión sigue una dirección craneocaudal del extremo 3' [expresado primero] al extremo 5' [expresado más tarde], como lo indican los diagramas del embrión de la mosca y del ratón. El ácido retinoico [AR] modula la expresión de esos genes: los del extremo 3' son los más sensibles al compuesto.

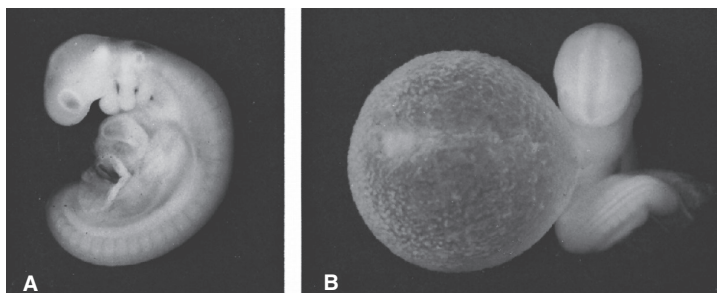


FIGURA 6.21 **A.** Vista lateral de un embrión humano de 28 somitas. Las principales características externas son los arcos faríngeos y los somitas. Obsérvese la protuberancia pericárdica del hígado. **B.** Mismo embrión tomado desde otro ángulo para mostrar el tamaño del saco vitelino.

TABLA 6.3 Longitud cefalocaudal correlacionada con la edad aproximada en semanas

Longitud cefalocaudal	Edad aproximada (semanas)
5-8	5
10-14	6
17-22	7
28-30	8

aparecen en la parte distal de las yemas cuatro surcos radiales que separan ligeramente cinco áreas más gruesas, lo cual presagia la formación de los dedos (Fig. 6.23).

Esos surcos, llamados **radios**, aparecen en la región de la mano primero y poco después en los pies, pues las extremidades superiores están un poco más desarrolladas que las inferiores. Mientras se forman los dedos de las manos y de los pies (Fig. 6.24), una segunda constricción divide la parte proximal de las yemas en dos segmentos, pudiendo reconocerse

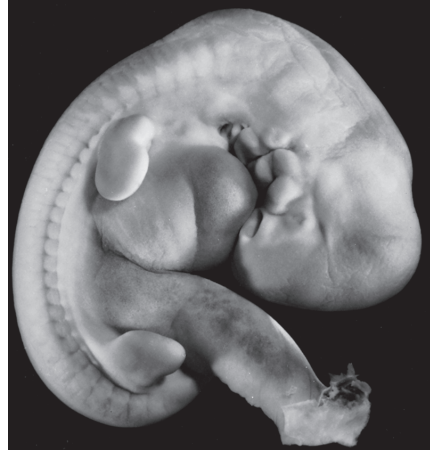

FIGURA 6.22 Embrión humano [longitud cefalocaudal 9.8 mm, quinta semana] ($\times 29.9$). Las extremidades tienen forma de paleta.

entonces las tres partes típicas de las extremidades adultas (Fig. 6.25).

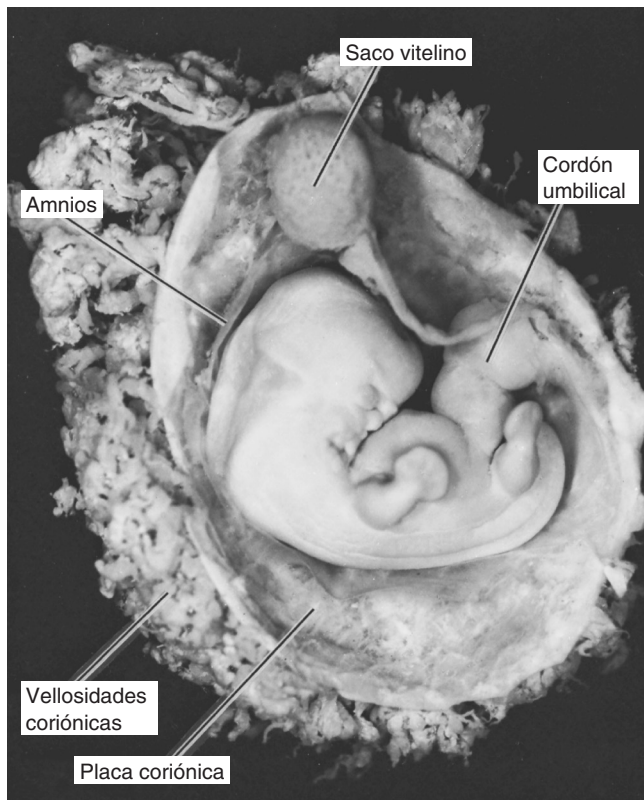


FIGURA 6.23 Embrión humano [longitud cefalocaudal, 13 mm, sexta semana] que muestra el saco vitelino dentro de la cavidad coriónica.

Consideraciones clínicas

Anomalías congénitas

La mayoría de los órganos principales y de los sistemas orgánicos se forman de la **tercera a la octava semana**. De ahí que este periodo, crítico para un desarrollo normal, reciba el nombre de periodo de **organogénesis o embriogénesis**. Las poblaciones de células madre empiezan a producir los primordios de cada órgano; estas interacciones son sensibles a influencias genéticas y ambientales nocivas. Así, pues, **la mayoría de las anomalías congénitas estructurales más impor-**

tantes ocurren en el periodo comprendido entre la tercera y la octava semanas. Por desgracia en una etapa tan decisiva la madre tal vez no sepa que está embarazada, especialmente durante la tercera y la cuarta semanas, que son muy vulnerables. En consecuencia, tal vez no evite factores nocivos como el humo del tabaco y el alcohol. Es importante conocer los procesos básicos de la organogénesis para saber cuándo se induce una anomalía en particular, lo cual a su vez permitirá averiguar las causas de la malformación [capítulo 9].

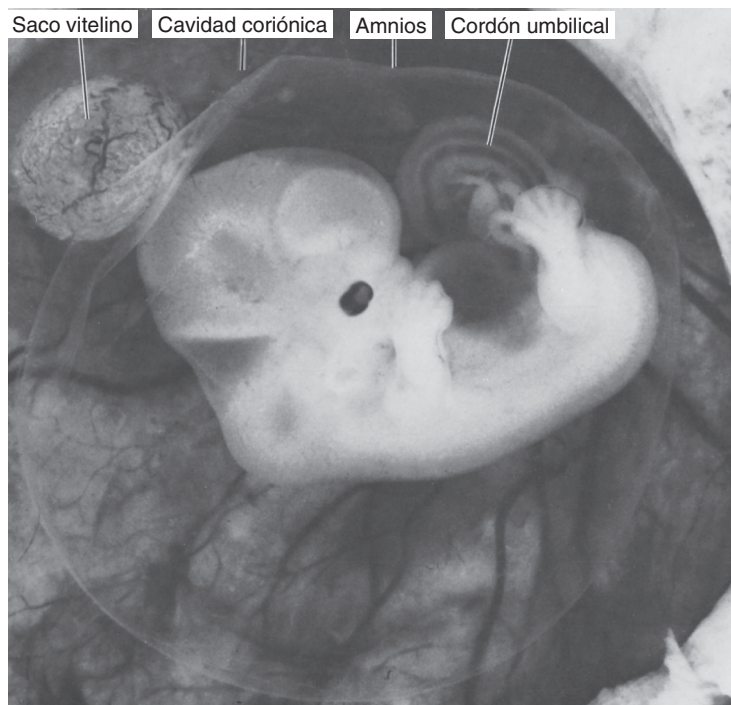

FIGURA 6.24 Embrión humano [longitud cefalocaudal, 21 mm, séptima semana] ($\times 4$). Se abrió el saco coriónico para mostrar el embrión dentro de su saco amniótico. Se distingue con claridad el saco vitelino, el cordón umbilical y los vasos en la placa coriónica de la placenta. Obsérvese el tamaño de la cabeza en comparación con el resto del cuerpo.

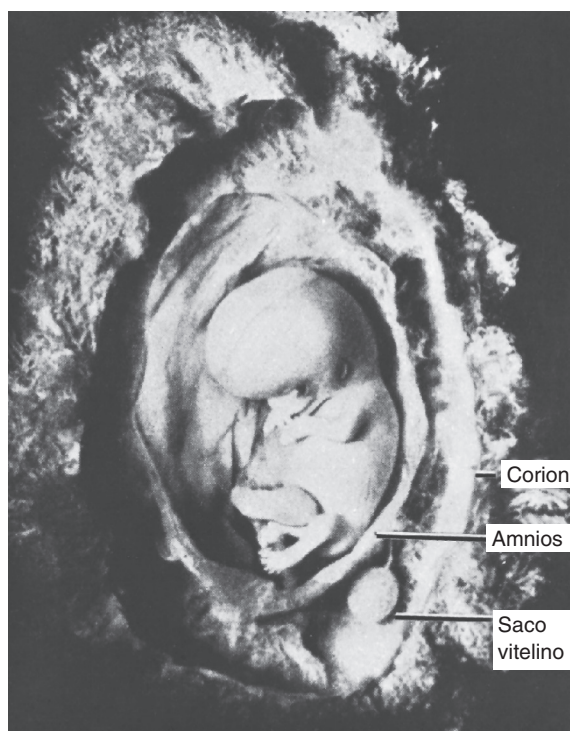


FIGURA 6.25 Embrión humano [longitud cefalocaudal, 25 mm, de la séptima a la octava semanas]. Se abrieron el corion y el amnios. Nótense el tamaño de la cabeza, el ojo, el pabellón auricular, los dedos de los pies bien formados, la prominencia del cordón umbilical causada por las asas intestinales y el saco vitelino dentro de la cavidad coriónica.

RESUMEN

El **periodo embrionario**, que se extiende de la **tercera a la octava semanas** del desarrollo, es aquel en el que las tres capas germinales: **ectodermo**, **mesodermo** y **endodermo**, dan origen a sus propios tejidos y sistemas de órganos. Tras la formación de los órganos, se establecen las principales características del cuerpo (Tabla 6.4, p. 93).

La **capa germinal endodérmica** produce los órganos y estructuras que mantienen contacto con el mundo exterior:

- Sistema nervioso central
- Sistema nervioso periférico
- Epitelio sensorial de las orejas, la nariz y ojos
- Piel, incluidos el pelo y las uñas
- Hipófisis, glándulas mamarias y sudoríparas, esmalte de los dientes

El factor de crecimiento BMP4 regula la inducción de la **placa neural**. En la región craneal la inactivación proviene de nogina, cordina y folistatina secretadas en el nódulo, la notocorda y el mesodermo precordial. WNT3a y FGF inactivan BMP4 en las

regiones del rombencéfalo y de la médula espinal. Cuando no se produce la inactivación, BMP4 hace que el ectodermo se convierta en epidermis y el mesodermo siga una dirección ventral para formar el mesodermo intermedio y de placa lateral.

Los componentes importantes de la placa germinal mesodérmica son las **placas paraxial, intermedia y lateral**. El mesodermo paraxial produce **somitómeros**, que dan origen al mesénquima de la cabeza y se organizan en **somitas** en los segmentos occipital y caudal. Los somitas producen el **miotoma** (tejido muscular), el **esclerotoma** (cartílago y hueso) y **dermatoma** (tejidos subcutáneos de la piel, todos ellos **tejidos de sostén del cuerpo**). Las señales que diferencian los somitas se originan en las estructuras circundantes, entre ellas notocorda, tubo neural y epidermis. La notocorda y la placa basal del tubo neural segregan **Sonic Hedgehog (SHH)**, que induce el esclerotoma.

Se diferencian dos regiones que dan origen a los músculos. Una de ellas se induce en la región dorso-medial del somita por las **proteínas WNT** secretadas por la parte dorsal del tubo neural. La otra se induce en la región ventrolateral del somita por una

TABLA 6.4 Resumen de los procesos clave durante el periodo embrionario

Días	Somitas	Longitud (mm)	Figura	Rasgos característicos
14-15	0	0.2	6.1A	Aspecto de la línea primitiva
16-18	0	0.4	6.1B	Aparece el proceso notocordal, células hemopoyéticas en el saco vitelino
19-20	0	1.0-2.0	6.2A	El mesodermo intraembrionario se extiende bajo el ectodermo craneal, continúa la línea primitiva, empiezan a formarse los vasos umbilicales y los pliegues neurales craneales
20-21	1-4	2.0-3.0	6.2B,C	Aparecen pliegues neurales craneales elevados y un surco neural profundo, el embrión empieza a curvarse
22-23	5-12	3.0-3.5	6.3B,C	La fusión de los pliegues neurales comienza en la región cervical, se abren mucho los neuroporos craneales y caudales, se distinguen los arcos viscerales 1 y 2, el tubo cardiaco empieza a doblarse.
24-25	13-20	3.0-4.5	6.4	Empieza el plegamiento cefalocaudal, el neuroporo craneal cierra o ya está cerrado, se forman las vesículas ópticas, aparecen las placodas auditivas
26-27	21-29	3.5-5.0	6.4B	El neuroporo caudal cierra o ya está cerrado, aparecen las yemas de las extremidades superiores, tres pares de arcos viscerales
28-30	30-35	4.0-6.0	6.21A	Se forma el cuarto arco visceral, aparecen las yemas de las extremidades superiores, vesícula auditiva y placoda del cristalino
31-35		7.0-10.0	6.22	Extremidades superiores en forma de paleta, se forman las fosas nasales, embrión en forma de C.
36-42		9.0-14.0	6.23	Radios digitales en la mano y placas de los pies, prominentes vesículas encefálicas, formación de las aurículas externas a partir de los primordios auriculares, comienza la herniación umbilical
43-49		13.0-22.0	6.24	Visible la pigmentación de la retina, separación de los radios digitales, formación de pezones y párpados, las yemas maxilares se fusionan con las yemas nasales mediales al formarse el labio superior, herniación umbilical prominente
50-56		21.0-31.0	6.25	Extremidades largas dobladas en los codos y rodillas, desaparece la cola, la herniación umbilical persiste al final del tercer mes

combinación de **BMP4** y **FGF**, secretados por el mesodermo de la placa lateral y por las **proteínas WNT** secretadas por el ectodermo suprayacente.

La mitad dorsal del somita se convierte en la dermis bajo el influjo de la **neurotrofina 3** secretada por el tubo neural dorsal (Fig. 6.12). El mesodermo da origen al **sistema vascular** (corazón, arterias, venas, vasos linfáticos, todos los hematocitos y linfocitos). También da origen al **sistema urogenital**: riñones, gónadas y sus conductos (pero no a la vejiga). Por último el **bazo** y la **corteza de las glándulas suprarrenales** provienen del mesodermo.

La **capa germinal endodérmica** aporta el revestimiento epitelial del **tubo gástrico**, del **aparato respiratorio** y de la vejiga. También produce el **parénquima** de las **glándulas tiroidea** y **paratiroides**, del **hígado** y del **páncreas**. Por último, en esta capa se origina el revestimiento epitelial de la **cavidad timpánica** y del **conducto auditivo**.

El modelado craneocaudal del eje embrionario está bajo el control de **genes de la homeosecuencia**. Éstos, obtenidos de *Drosophila*, están dispuestos en cuatro grupos -**HOXAA**, **HOXB**, **HOXC** y **HOXD**- en cuatro cromosomas diferentes. Los genes

cercanos al extremo 3' del cromosoma controla el desarrollo de otras estructuras más craneales, los genes cercanos al extremo 5' regulan la diferenciación de las estructuras más posteriores. Juntos, ambos regulan el modelado del rombencéfalo y del eje del embrión (Fig. 6.20).

Debido a la formación de los sistemas de órganos y al rápido crecimiento del sistema nervioso central, el disco embrionario inicialmente plano empieza a alargarse y a formar las regiones encefálica y caudal (pliegues) que hacen al embrión curvarse hacia la posición fetal. El embrión forma, además, dos **pliegues en la pared lateral del cuerpo**, que crecen en dirección ventral y cierran la pared ventral. Este crecimiento y plegamiento impulsan el amnios en dirección ventral y el embrión queda dentro de la cavidad amniótica (Fig. 6.17). La comunicación con el saco vitelino y la placenta se conserva a través del **conducto vitelino** y el **cordón umbilical**, respectivamente.

■ Resolución de problemas

1. Describa el proceso de neurulación e incluya las definiciones de *pliegues neurales*, *tubo neural* y *cierre del tubo neural*. ¿Dónde empieza el cierre del tubo neural y cómo se efectúa? ¿En cuál semana de gestación termina el proceso? ¿Qué sucede si el tubo neural no cierra por la parte craneal? ¿Y si no lo hace por la parte caudal? ¿Qué es un defecto del tubo neural y cómo puede evitarse?
2. ¿Cuál es el origen embrionario de las células de la cresta neural? ¿Son inicialmente ectodérmicas, mesodérmicas o endodérmicas? ¿A la creación de cuáles estructuras contribuyen? ¿Cuál proteína es el principal factor de su inducción?
3. ¿A partir de cual capa germinal se forman los somitas? ¿Cómo están organizados y qué tejidos generan?
4. ¿Cuáles son los dos procesos que dan origen a los vasos sanguíneos? ¿Qué factor del crecimiento interviene de un modo decisivo en la formación inicial de las células y vasos sanguíneos? ¿Qué tipo de tumor causa la proliferación de vasos sanguíneos capilares?
5. ¿Cuáles son las principales subdivisiones del tubo intestinal y en qué capas germinales se originan? ¿Qué estructura establece comunicación entre el intestino medio y el saco vitelino? ¿Qué membranas cierran el tubo intestinal en la región craneal y caudal?
6. ¿Por qué el periodo comprendido entre la tercera y la octava semana de la embriogénesis es tan importante para el desarrollo normal y el más sensible a las anomalías estructurales?

El tubo intestinal y las cavidades corporales

UN TUBO SOBRE OTRO TUBO

Durante la tercera y la cuarta semanas, la capa superior (ectodermo) del disco embrionario trilaminar forma la placa neural que se enrolla hacia arriba en un tubo para constituir el encéfalo y la médula espinal mediante el proceso de **neurulación** (capítulo 6,

p. 71). Casi al mismo tiempo, la capa ventral (endodermo) se enrolla hacia abajo para constituir el tubo intestinal, así que el embrión consta de un tubo encima de otro: el tubo neural dorsal y el tubo intestinal ventral (Fig. 7.1). La capa intermedia (mesodermo) mantiene unidos ambos tubos y la capa lateral de esta capa mesodérmica también se divide

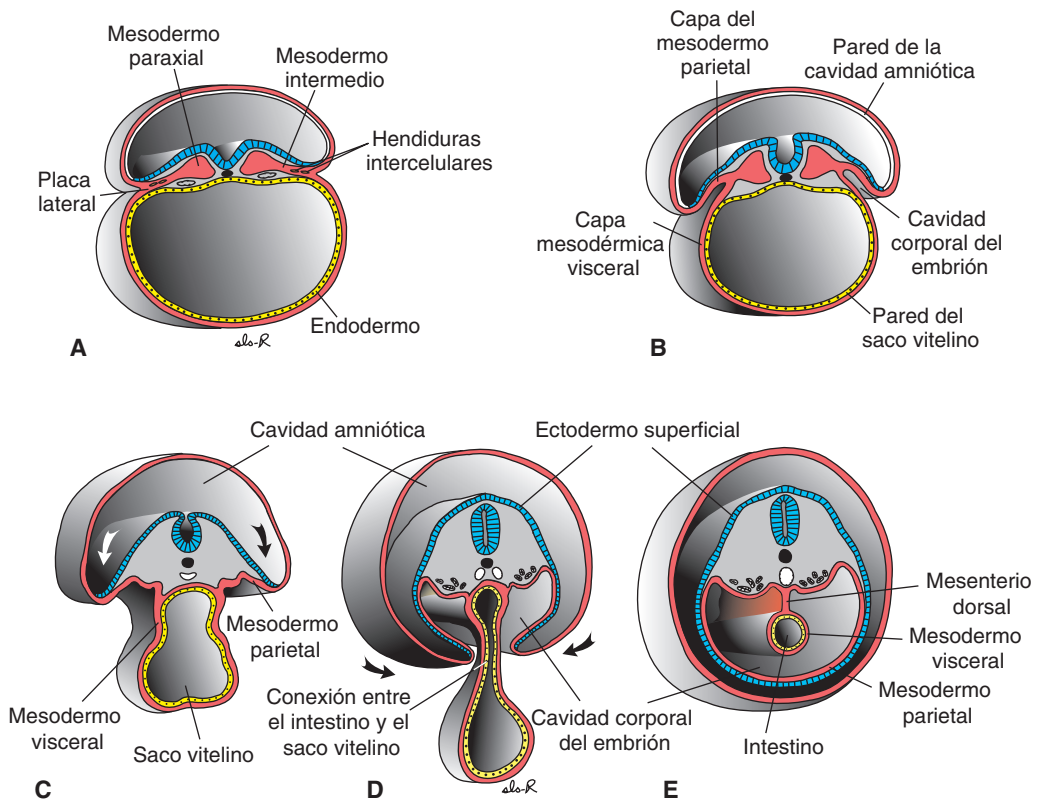


FIGURA 7.1 Secciones transversales de embriones en varias fases en el cierre del tubo intestinal y de la pared ventral del cuerpo. **A.** Hacia los 19 días, se distinguen las hendiduras intercelulares en el mesodermo de la placa lateral. **B.** A los 20 días, la placa lateral se divide en capas del mesodermo somático y visceral que recubre la cavidad corporal primitiva [cavidad intraembrionaria]. **C.** A los 21 días, la cavidad corporal primitiva [cavidad intraembrionaria] todavía está en contacto con la cavidad extraembrionaria. **D.** A los 24 días, se acercan a la mitad los pliegues de la pared lateral del cuerpo que están constituidos por la capa parietal del mesodermo de la placa lateral y por el ectodermo suprayacente. **E.** Al final de la cuarta semana, las capas del mesodermo visceral se continúan con las capas parietales como una membrana de capa doble: el mesenterio dorsal. Éste se extiende desde el límite caudal del intestino anterior hasta el final del intestino posterior.

en dos capas: la visceral (esplácnica) y la parietal (somática). La capa visceral se enrolla en dirección ventral y está estrechamente conectada al tubo intestinal; la capa parietal junto con el ectodermo suprayacente forma los **pliegues de la pared lateral del cuerpo** (uno a cada lado del embrión) que se desplazan en sentido ventral para encontrarse en la mitad y cerrar la **pared ventral del cuerpo** (Fig. 7.1). El espacio entre las capas visceral y parietal del mesodermo de la placa lateral es la **cavidad primitiva**, la cual en esta fase temprana es una cavidad continua porque todavía no se subdivide en las regiones pericárdica, pleural y abdominopélvica.

■ FORMACIÓN DE LA CAVIDAD CORPORAL

Para el final de la tercera semana, el **mesodermo intraembrionario** se diferencia en **mesodermo paraxial**, que produce somitómeros y somitas cuya participación es importante en la formación del cráneo y de las vértebras, en **mesodermo intermedio**, que contribuye al sistema urogenital, y en **mesodermo de la placa lateral** que interviene en la creación de la cavidad corporal (Fig. 7.1). Poco después de originar una capa mesodérmica sólida, aparecen hendiduras en el mesodermo de la placa lateral que se une para dividir en dos la capa sólida (Fig. 7.1B): 1) la **capa parietal somática** contigua al ectodermo superficial y continua con la capa del mesodermo parietal extraembrionario situado arriba del amnios. Se da el nombre de **somatopleura** a la capa parietal del mesodermo de la placa lateral y al ectodermo suprayacente; 2) la **capa visceral (esplácnica)** contigua al endodermo que forma el tubo intestinal y continua con la capa visceral del mesodermo extraembrionario que recubre al saco vitelino (Fig. 7.1B). Se da el nombre de **esplacnopleura** a la capa visceral (esplácnica) del mesodermo de la placa lateral y al endodermo subyacente. El espacio creado entre las dos capas del mesodermo de la placa lateral constituye la **cavidad corporal primitiva**. Durante la cuarta semana los lados del embrión empiezan a crecer en sentido ventral dando origen a dos **pliegues laterales de la pared del cuerpo** (Fig. 7.1B y C). Éstos constan de la capa parietal del mesodermo de la placa lateral, el ectodermo suprayacente y células provenientes de los somitas contiguos que migran hacia este mesodermo a través de la frontera somática lateral (capítulo 11, p. 156). Conforme avanzan estos plie-

gues, la capa endodérmica también se pliega en sentido ventral y se cierra para dar origen al tubo intestinal (Fig. 7.1D y E). Al final de la cuarta semana, los pliegues de la pared lateral del cuerpo se juntan en la mitad fusionándose para cerrar la pared ventral (Fig. 7.1C-E). El cierre se facilita gracias al crecimiento de las regiones cefálica y caudal que hacen al embrión curvarse para adoptar la **posición fetal** (Fig. 7.2). El cierre de la pared ventral está completa salvo en la región del pedículo de fijación (futuro cordón umbilical). También el cierre del tubo intestinal está completo exceptuada la conexión con la región del intestino medio con el saco vitelino, llamada **conducto vitelino** (Fig. 7.2D). Este conducto queda incorporado al cordón umbilical, se estrecha mucho (Fig. 8.16, p. 118) y degenera con el saco vitelino entre el segundo y el tercer meses de gestación. (Adviértase que a lo largo del desarrollo de la cavidad corporal y del tubo intestinal, las paredes parietal y visceral del mesodermo de la placa lateral se continúan entre sí en la unión del tubo intestinal con la pared posterior del cuerpo [Fig. 7.1D,E]).

■ MEMBRANAS SEROSAS

Se vuelven mesoteliales algunas células de la capa parietal en el mesodermo de la placa que recubre la pared corporal de la cavidad embrionaria primitiva; forman la **capa parietal de las membranas serosas** que recubren la parte externa de las **cavidades peritoneal, pleural y pericárdica**. De modo parecido, algunas células de la capa visceral del mesodermo de la placa lateral producen la **capa visceral de las membranas serosas** que recubren los órganos abdominales, los pulmones y el corazón (Fig. 7.1E). Las capas visceral y parietal se continúan entre sí como **mesenterio dorsal** (Fig. 7.1E), el cual sostiene el tubo intestinal de la pared posterior del cuerpo dentro de la cavidad peritoneal. El mesenterio dorsal se extiende sin interrupciones desde el límite caudal del intestino anterior hasta el extremo del intestino posterior. El **mesenterio ventral** sólo se extiende desde la parte caudal del intestino anterior hasta la parte superior del duodeno; se origina por el adelgazamiento del mesodermo del **tabique transverso**, un bloque del mesodermo que constituye el tejido conectivo en el hígado y en el tendón central del diafragma (Fig. 7.2D y 7.5). Estos mesenterios son **capas dobles** del peritoneo que conectan los vasos sanguíneos, los nervios y los linfáticos con los órganos.

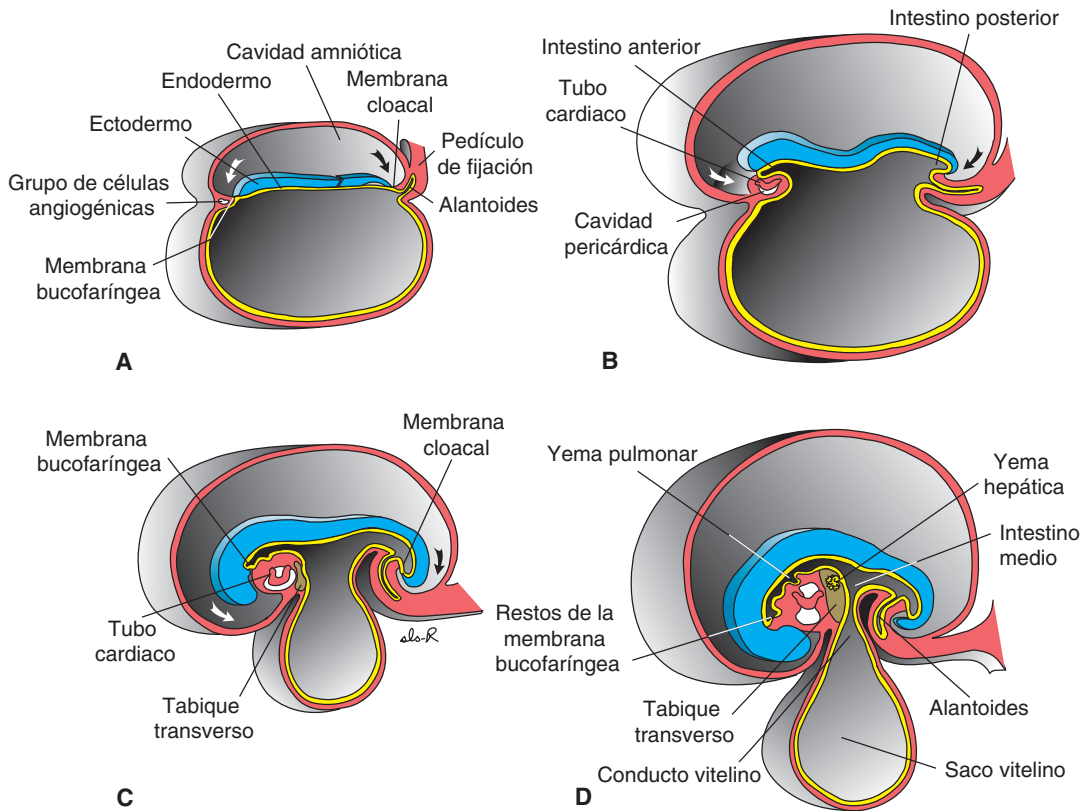


FIGURA 7.2 Secciones mediosagitales de embriones en varias fases del desarrollo, que muestran el plegamiento cefalocaudal y sus efectos en la posición del corazón, del tabique transverso, del saco vitelino y del amnios. Obsérvese que, al ir avanzando el plegamiento, la abertura del tubo intestinal hacia el saco vitelino se estrecha hasta formar una conexión delgada –el conducto vitelino– entre el intestino medio y el saco vitelino [D]. Al mismo tiempo, se empuja al amnios en sentido ventral hasta que la cavidad amniótica casi rodea al embrión. **A.** 17 días. **B.** 22 días. **C.** 24 días. **D.** 28 días. [flechas] pliegues cefalocaudales.

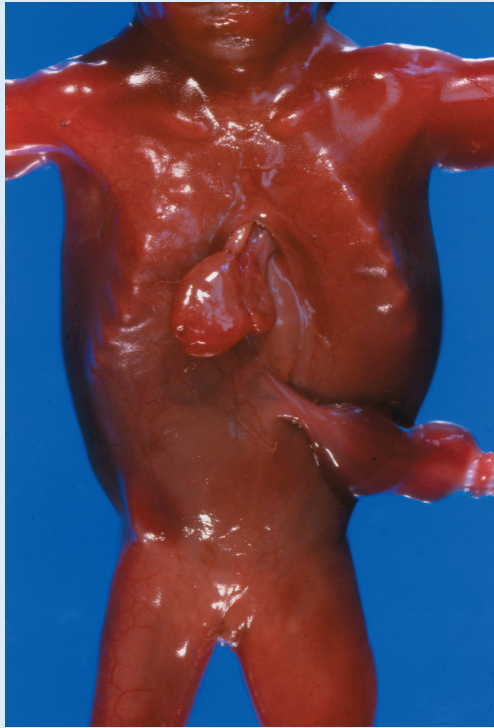Consideraciones clínicas

Anomalías de la pared ventral del cuerpo

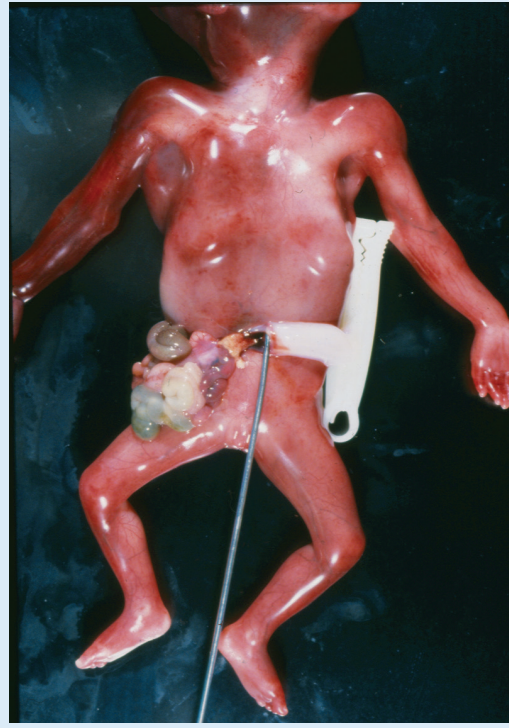Las **anomalías de la pared ventral del cuerpo** se presentan en el tórax, el abdomen y la pelvis; afectan al corazón (**ectopia cardiaca**), a las vísceras abdominales (**gastroquisis**) y a los órganos urogenitales (**extrofia vesical** o **extrofia cloacal**) según la localización y el tamaño de la anomalía. Las malformaciones se deben a que la pared ventral del cuerpo no cierra, lo que tal vez afecte más los pliegues cefálicos que los caudales. Así pues, uno o los dos pliegues de la pared lateral no avanzan ventralmente o el proceso de fusión no se realiza de manera normal, una vez que se encuentran en la línea media. El onfalocelo también representa una anomalía de la pared ventral, si bien la causa primaria no es la inhibición del cierre de

la pared corporal. En este caso el problema ocurre cuando una parte del tubo intestinal no regresa a la cavidad abdominal, tras la herniación normal dentro del cordón umbilical [p. 243].

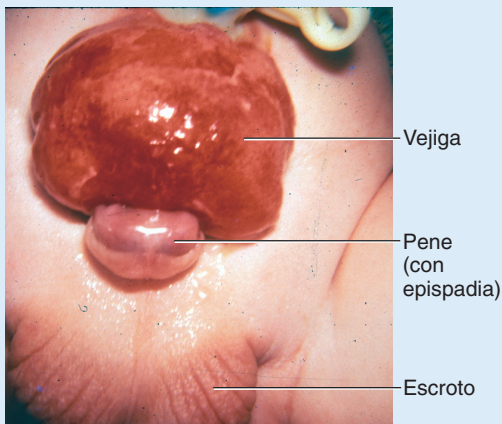
La **ectopia cardiaca** ocurre cuando los pliegues de la pared lateral del cuerpo no cierran en la línea media dentro de la región torácica, haciendo que el corazón quede fuera de la cavidad corporal [Fig. 7.3A]. A veces el defecto del cierre empieza en el extremo caudal del esternón, se extiende al interior del abdomen superior, lo cual ocasiona una serie de anomalías llamadas **pentalogía de Cantrell**. Entre las anomalías figuran las siguientes: ectopia cardiaca, malformaciones en la región anterior del diafragma, ausencia de pericardio, [continúa]



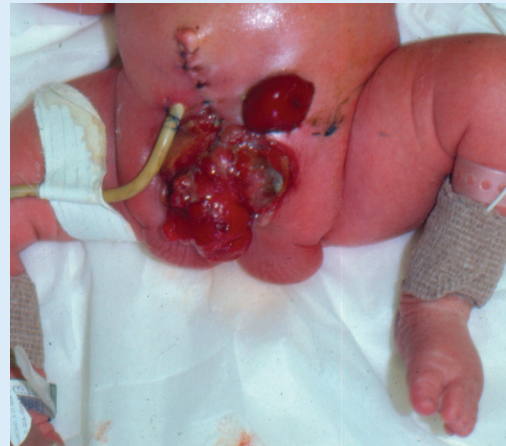A



B



C



D

FIGURA 7.3 Ejemplos de anomalías en la pared ventral del cuerpo, debido a que la pared no cierra. **A.** Ectopia cardiaca: el corazón se halla fuera del tórax y la pared torácica presenta una hendidura. **B.** Gastrosquisis: los intestinos se herniaron a través de la pared abdominal hacia la derecha del ombligo, el lugar más común de la anomalía. **C.** Extrofia vesical: no se produjo el cierre en la región pélvica. En los varones suele consistir en una división del dorso del pene, problema llamado *epispadia*. **D.** Extrofia cloacal: un cierre anómalo más amplio en que la mayor parte de la región pélvica no cerró, dejando expuestos la vejiga, una parte del recto y el conducto anal.

defectos en el esternón y malformaciones en la pared abdominal, como onfalocele y gastrosquisis. [Nota: el onfalocele que puede ocurrir en la pentalogía de Cantrell es secundario –no primario– al cierre anómalo de la pared corporal. Este defecto reduce el tamaño de la cavidad abdominal e impide el retorno de las asas intestinales desde el cordón umbilical, p. 243].

La **gastrosquisis** se produce cuando la pared corporal no cierra en la región abdominal (Fig. 7.3B). Entonces las asas intestinales se hernian hacia el interior de la cavidad amniótica a través del defecto que normalmente se localiza a la derecha del ombligo. La incidencia de gastrosquisis ha venido aumentando (3.5/10 000); es más frecuente entre hijos de mujeres delgadas menores de 20 años. La malformación se detecta con ecografía fetal y por elevadas concentraciones de α -fetoproteína [AFP] en el suero materno y en el líquido amniótico. El problema no se relaciona con anomalías cromosómicas, pero pueden presentarse otros en 15% de los casos. A veces las asas del intestino se dañan al quedar expuestas al líquido amniótico que tiene un efecto corrosivo o al enrollarse [vólvulo], lo que pone en peligro el riego sanguíneo.

La **extrofia vesical** y la **extrofia cloacal** se deben a un cierre anormal en la región pélvica. La extrofia vesical constituye un cierre anómalo menos grave en esta región, pues sólo la vejiga queda expuesta

[Fig. 7.3C]; en varones el pene puede estar afectado y es común la epispadia [división en el dorso del pene: capítulo 16, p. 260]. La extrofia cloacal es un defecto más grave en el cierre de la pared corporal en la pelvis, de manera que quedan expuestos tanto la vejiga como el recto derivados de la cloaca [capítulo 16, p. 260] [Fig. 7.3D].

El **onfalocele** es otra anomalía de la pared ventral del cuerpo (Fig. 7.4), sólo que no se debe a una falla en el cierre de la pared corporal. Más bien se produce cuando las partes del tubo intestinal [intestino medio], que normalmente se hernian e introducen en el cordón umbilical entre las semanas 6 y 10 (**herniación umbilical fisiológica**), no regresan a la cavidad abdominal [capítulo 15, p. 243]. Después, las asas del intestino y otras vísceras, como el hígado, pueden herniarse hacia la alteración. Puesto que el cordón umbilical está cubierto por una prolongación del amnios, esta capa epitelial recubre la anomalía. [En cambio, no sucede lo mismo con las asas del intestino en la gastrosquisis, pues hernian a través de la pared abdominal directamente hacia la cavidad amniótica]. El onfalocele, que ocurre en 2.5/10 000 nacimientos, ocasiona altas tasas de mortalidad y malformaciones severas como anomalías cardíacas y del tubo neural. Además, se presentan anomalías cromosómicas en 15% de los casos. Igual que la gastrosquisis, el onfalocele se acompaña de elevadas concentraciones de α -fetoproteína.

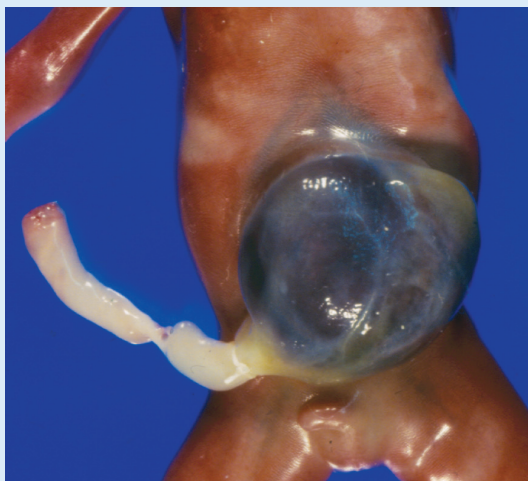
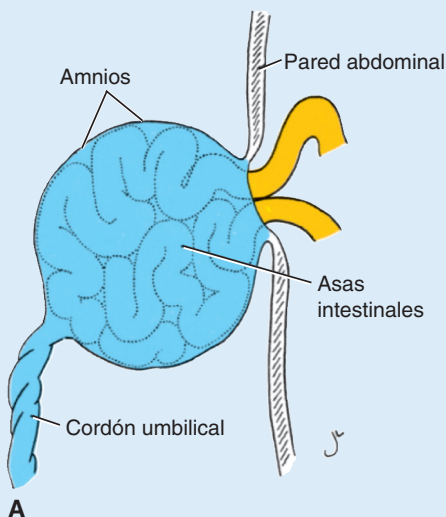


FIGURA 7.4 Ejemplos de onfalocele, anomalía que ocurre cuando no regresan a la cavidad corporal las asas del intestino, las cuales normalmente se hernian dentro del cordón umbilical de la sexta a la décima semanas de gestación [herniación umbilical fisiológica]. **A.** Dibujo que muestra las asas del intestino herniado dentro del cordón umbilical que no regresaron a la cavidad abdominal. El intestino está recubierto por el amnios porque esta membrana normalmente reviste al cordón umbilical. **B.** Feto con onfalocele. Esta anomalía se acompaña de otras malformaciones importantes y de anomalías cromosómicas.

DIAFRAGMA Y CAVIDAD TORÁCICA

El **tabique transverso** es una placa gruesa de tejido mesodérmico que ocupa el espacio situado entre la cavidad torácica y el pedículo del saco vitelino (Fig.

7.5A,B). Se origina en el mesodermo visceral (esplácnico) que rodea al corazón y adopta su posición entre las cavidades primitivas torácicas y abdominales, cuando el extremo craneal del embrión crece curvándose para adoptar la posición fetal (Fig.

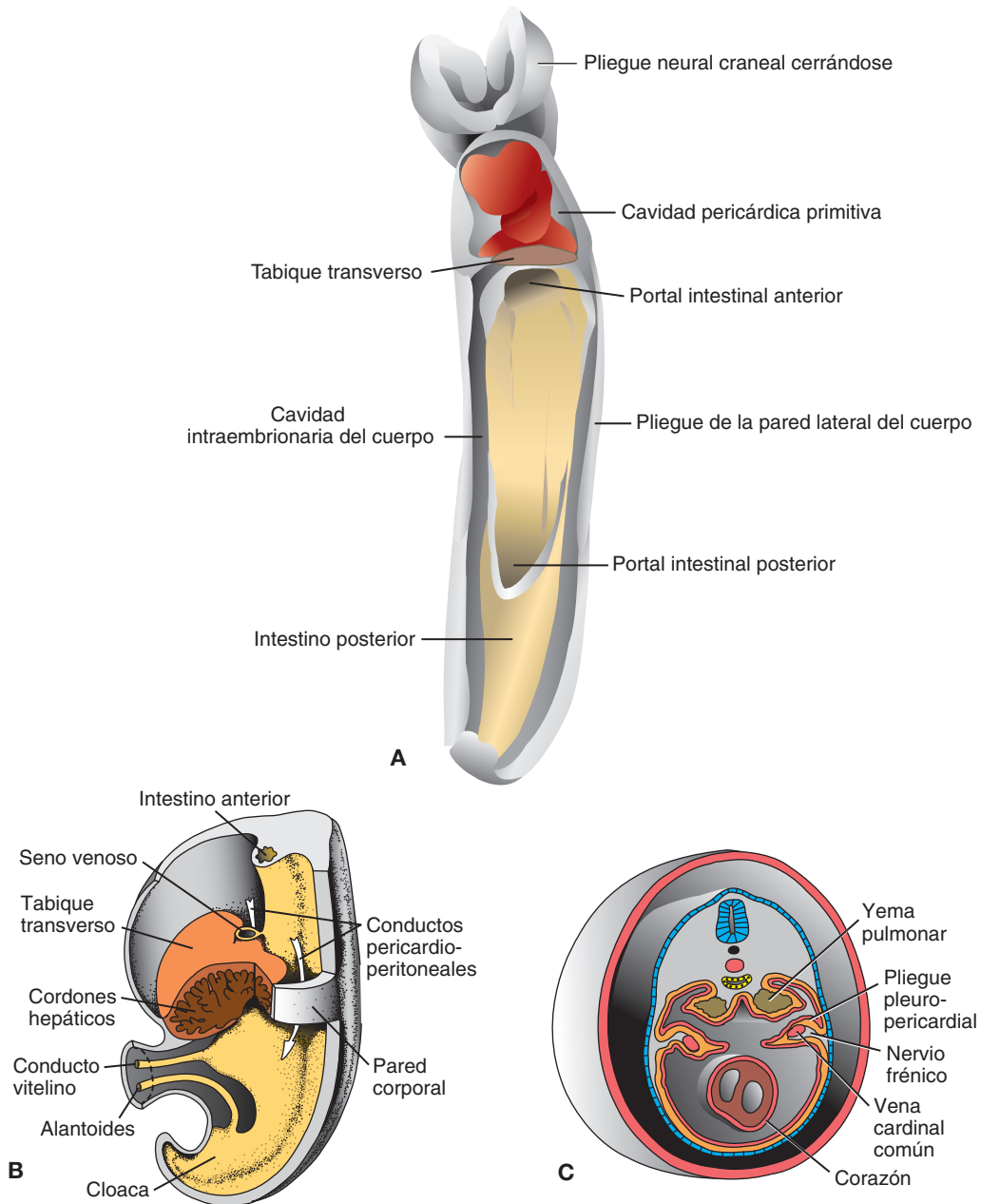


FIGURA 7.5 **A.** Dibujo que muestra la vista ventral de un embrión de 24 días de gestación. El tubo intestinal está cerrándose y se distinguen los portales del intestino anterior y posterior; el corazón está en la cavidad pleuropericardial primitiva, separada parcialmente de la cavidad abdominal por el tabique transverso. **B.** Porción de un embrión de 5 semanas aproximadamente; algunas partes de la pared corporal y del tabique transverso se extrajeron para mostrar los conductos pericardioperitoneales. Obsérvese el tamaño y el grosor del tabique y los cordones hepáticos penetrando en el tabique. **C.** Crecimiento de las yemas pulmonares hacia el interior de los conductos pericardioperitoneales. Obsérvese los pliegues pleuropericardiales.

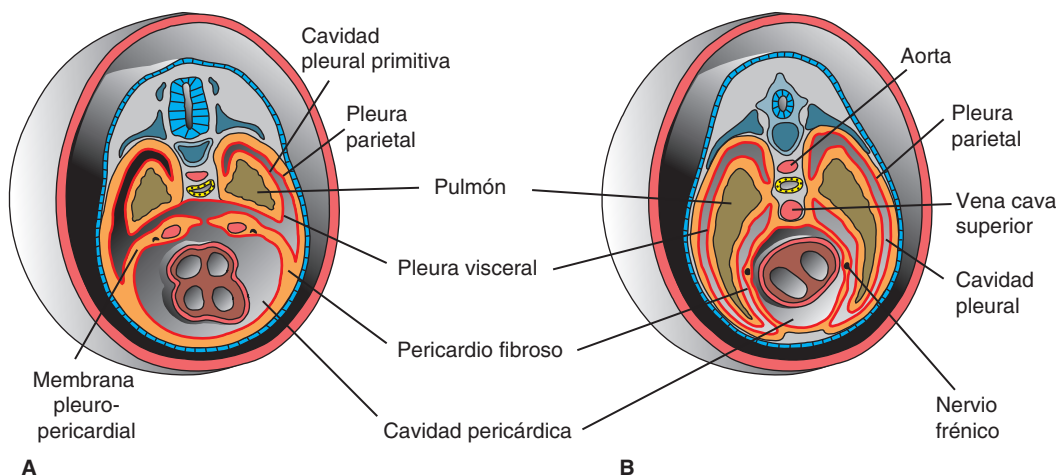


FIGURA 7.6 **A.** Transformación de los conductos pericardioperitoneales en cavidades pleurales y formación de las membranas pleuropericardiales. Obsérvense los pliegues pleuropericardiales que contienen la vena cardinal común y el nervio frénico. El mesénquima de la pared corporal da origen a las membranas pleuropericardiales y a la pared corporal definitiva. **B.** Tórax tras la fusión de los pliegues pleuropericardiales entre sí y con la raíz de los pulmones. Obsérvense la posición del nervio frénico, ahora en el pericardio fibroso. La vena cardinal derecha común se ha convertido en la vena cava superior.

7.2B-D). El tabique no separa por completo las cavidades torácicas y abdominales, sino que deja grandes aberturas –los **conductos pericardioperitoneales**– a ambos lados del intestino anterior (Fig. 7.5B).

Cuando las yemas pulmonares comienzan a crecer, se expanden en sentido caudolateral dentro de los canales pericardioperitoneales (Fig. 7.5C). A causa del rápido crecimiento de los pulmones, los canales se vuelven demasiado pequeños y los pulmones empiezan a expandirse entrando en el mesénquima de la pared corporal en las regiones dorsal, lateral y ventral (Fig. 7.5C). La expansión ventral y lateral ocurre después de los **pliegues pleuropericardiales**. Al principio, éstos parecen pequeñas crestas que se proyectan al interior de la cavidad torácica primitiva no dividida (Fig. 7.5C). Al expandirse los pulmones, el mesodermo de la pared corporal produce dos componentes (Fig. 7.6): 1) la pared definitiva del tórax y 2) las **membranas pleuropericardiales**, una extensión de los pliegues pleuropericardiales donde se hallan las **venas cardinales comunes** y los **nervios frénicos**. Más tarde el descenso del corazón y los cambios posicionales del seno venoso desplazan esas venas hacia la línea media; las membranas pleuropericardiales son expulsadas de modo parecido al mesenterio (Fig. 7.6A). Por último, se fusionan entre sí y con la raíz de los pulmones; la cavidad torácica queda dividida en **cavidad pericárdica** definitiva y en dos

cavidades pleurales (Fig. 7.6B). En el adulto las membranas pleuropericardiales constituyen el **pericardio fibroso**.

■ FORMACIÓN DEL DIAFRAGMA

Aunque las cavidades pleurales están separadas de la pericárdica, se comunican con la cavidad abdominal (peritoneal) mediante los conductos pericardioperitoneales (Fig. 7.5B). Al proseguir el desarrollo, la abertura entre las futuras cavidades pleural y peritoneal se cierran con pliegues en forma de arco, los **pliegues pleuroperitoneales** que se proyectan al interior del extremo caudal en los canales pericardioperitoneales (Fig. 7.7A). Poco a poco los pliegues van extendiéndose hacia las partes medial y ventral, así que en la séptima semana se fusionan con el mesenterio del esófago y con el tabique transversal (Fig. 7.7B). Así, pues, las membranas pleuroperitoneales cierran la conexión entre las partes pleural y peritoneal de la cavidad corporal. La expansión posterior de las cavidades peritoneales en relación con el mesénquima de la pared corporal incorpora un borde periférico a las membranas pleuroperitoneales (Fig. 7.7C). Una vez establecido el borde, los mioblastos provenientes de los somitas en los **segmentos cervicales tres a cinco (C3-5)** penetran en las membranas para formar la parte muscular del diafragma.

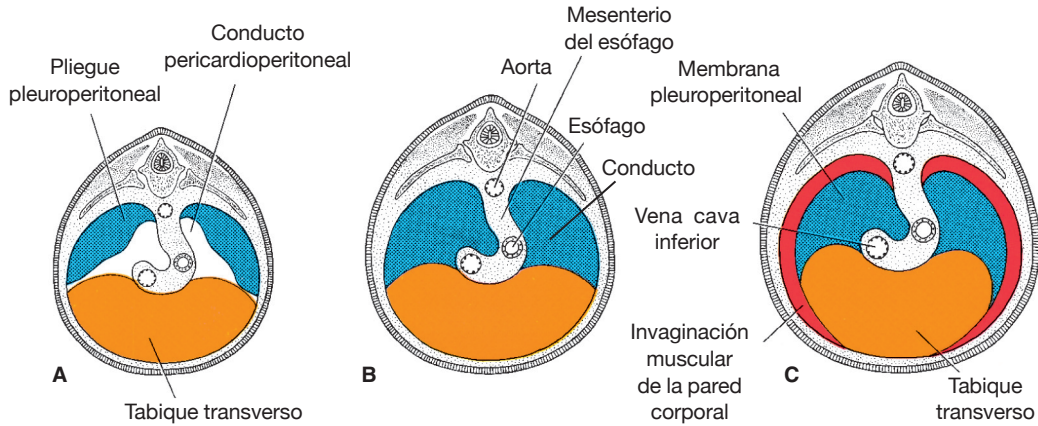


FIGURA 7.7 Desarrollo del diafragma. **A.** Los pliegues pleuroperitoneales aparecen al inicio de la quinta semana. **B.** Esos pliegues se fusionan con el tabique transverso y el mesenterio del esófago en la séptima semana, de modo que separan la cavidad torácica de la abdominal. **C.** Sección transversal en el cuarto mes del desarrollo. Un borde adicional originado en las paredes corporales forma la parte más periférica del diafragma.

Consideraciones clínicas

Hernias diafragmáticas

La **hernia diafragmática congénita**, una de las malformaciones más frecuentes en el recién nacido [1/2000], se debe principalmente a que una o ambas membranas pleuroperitoneales no cierran los conductos pericardioperitoneales (Fig. 7.8). En ese caso, las cavidades peritoneal y pleural se

continúan entre sí a lo largo de la pared posterior del cuerpo. La hernia así producida permite a las vísceras abdominales entrar en la cavidad pleural. Entre 85 y 90% de los casos la hernia se localiza en el lado izquierdo; a veces entran en la cavidad torácica las asas intestinales, el estómago, el bazo y una parte del intestino (Fig. 7.8). Las vísceras

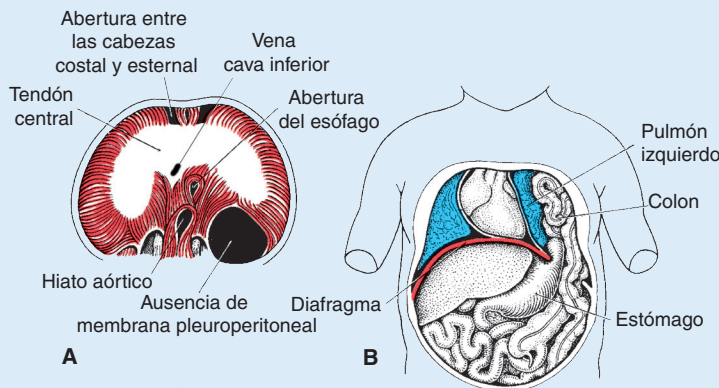


FIGURA 7.8 Hernia diafragmática congénita. **A.** Superficie abdominal del diafragma que muestra importante anomalía en la membrana pleuroperitoneal. **B.** Hernia de las asas intestinales y de parte del estómago que se dirige a la cavidad pleural izquierda. A menudo se impulsan el corazón y el mediastino hacia la derecha; el pulmón izquierdo queda comprimido. **C.** Radiografía de un recién nacido que presenta una anomalía importante en el lado izquierdo del diafragma. Las vísceras abdominales ya entraron en el tórax a través de la anomalía.

abdominales del tórax empujan el corazón hacia la parte anterior, comprimiendo así los pulmones que suelen ser hipoplásicos. Una anomalía grave se acompaña de gran mortalidad [75%] a causa de hipoplasia y disfunción pulmonares. A veces una parte pequeña de fibras musculares del diafragma no se desarrolla, y la hernia se descubre cuando el niño tiene varios años de vida. Se da el nombre de **hernia paraesternal** a una anomalía que se localiza

en la parte anterior del diafragma. Un pequeño saco peritoneal con asas intestinales puede entrar en el tórax entre las partes esternales y costales del diafragma.

Otro tipo de hernia diafragmática -la **hernia esofágica**- se atribuye al acortamiento congénito del esófago. Las partes superiores del estómago quedan en el tórax, y el estómago queda restringido a nivel del diafragma.

Así, pues, el diafragma se origina de las siguientes estructuras:

- Tabique transversal que forma parte del tendón central del diafragma
- Dos membranas pleuroperitoneales
- Componente muscular procedente de los somitas en los segmentos vertebrales 3 a 5
- Mesenterio del esófago donde se desarrollan los **pilares** del diafragma (Fig. 7.7C).

Durante la cuarta semana, el tabique transversal está situado frente a los somitas cervicales; los componentes nerviosos del **tercero, cuarto y quinto segmentos** de la médula espinal crecen hacia el interior del tabique. En un principio, los nervios, conocidos como **nervios frénicos**, entran en el tabique a través de los pliegues pleuropericardiales (Fig. 7.5B). Esto explica por qué la expansión ulterior de los pulmones y el descenso del tabique introducen en el pericardio fibroso los nervios frénicos que innervan al diafragma (Fig. 7.6).

Aunque durante la cuarta semana el tabique transversal está frente a los segmentos cervicales, en la sexta semana el diafragma en desarrollo se localiza al nivel de los somitas torácicos. La reubicación del diafragma se debe a que la parte dorsal del embrión (columna vertebral) crece más rápido que la parte ventral. Al comenzar el tercer mes algunas de las bandas dorsales del diafragma se originan en el nivel de la primera vértebra lumbar.

Los nervios frénicos proporcionan al diafragma su **innervación motora y sensorial**. Puesto que la parte más periférica del diafragma deriva del mesénquima en la pared torácica, suele aceptarse que algunos de los nervios intercostales inferiores (torácicos) aportan fibras sensoriales a la parte periférica del diafragma.

RESUMEN

Al final de la tercera semana, el tubo neural se eleva y se cierra en el dorso, mientras el tubo intestinal se enrolla y se cierra en la cara ventral para crear “un tubo arriba de otro tubo”. El mesodermo mantiene juntos los tubos y el **mesodermo de la placa lateral** se divide para formar una **capa visceral (esplácnica)** asociada al intestino y a una **capa parietal (somática)**, que junto con el ectodermo suprayacente da origen a los **pliegues de la pared lateral**. El espacio entre las capas visceral y parietal del mesodermo es la **cavidad corporal primitiva** (Fig. 7.1). Cuando los pliegues de la pared lateral se mueven en dirección ventral y se fusionan en la línea media, la cavidad corporal se cierra salvo en la región del pedículo de fijación (Figs. 7.1 y 7.2). Aquí el tubo intestinal se mantiene unido al saco vitelino como **conducto vitelino**. Los pliegues de las paredes laterales también jalan el amnios consigo, de modo que éste rodea al embrión y se extiende por el **pedículo de fijación** que se convierte en el **cordón umbilical** (Figs. 7.1D y 7.2D). Cuando la pared ventral no cierra, sobrevienen **anomalías en la pared ventral: ectopia cardiaca, gastrosquisis y extrofia de la vejiga y de la cloaca** (Fig. 7.3).

El mesodermo parietal dará origen a la **capa parietal de las membranas serosas** que recubren el exterior (paredes) de las **cavidades peritoneal, pleural y pericardial**. La **capa visceral** producirá la **capa visceral de las membranas serosas** que revisiten los pulmones, el corazón y los órganos abdominales. Las capas se continúan en la raíz de los órganos que se hallan en su cavidad respectiva. (Esta relación se parece a la foto tomada cuando uno mete un dedo [órgano] en el lado de un globo: la capa del globo que rodea al dedo [órgano] sería la capa visceral y el resto del globo la capa somática o parietal. El espacio intermedio es la “cavidad primitiva”. Las dos

capas del globo son continuas en la base [raíz] del dedo.) En el intestino las capas forman el **peritoneo** y en algunos puntos lo cuelgan en la pared corporal como capas dobles de peritoneo llamadas **mesenterios** (Fig. 7.1E). Los mesenterios ofrecen una vía a los vasos, nervios y linfáticos hacia los órganos. Al inicio, el **mesenterio dorsal** cuelga en la pared dorsal el tubo intestinal desde el extremo caudal del intestino anterior hasta el extremo del intestino posterior (Fig. 7.1E). El **mesenterio ventral**, procedente del tabique transversal, existe sólo en la región de la porción terminal del esófago, el estómago y la porción superior del duodeno (capítulo 15).

El **diafragma** divide la cavidad corporal en dos: la **cavidad torácica** y la **cavidad peritoneal**. Tiene su origen en cuatro componentes: 1) **tabique transversal (tendón central)**, 2) **membranas pleuroperitoneales**, 3) **mesenterio dorsal del esófago** y 4) **estructuras musculares provenientes de los somitas en los niveles cervicales tres a cinco (C3-5)** de la pared corporal (Fig. 7.7). En un principio el tabique transversal está situado frente a los segmentos cervicales tres a cinco y los miocitos del diafragma se originan de los somitas en esos segmentos. Por eso los nervios frénicos también provienen de dichos segmentos en la médula espinal (¡C3, C4 y C5 mantienen vivo el diafragma!). Con frecuencia ocurren hernias diafragmáticas congénitas que

consisten en una anomalía de la membrana pleuroperitoneal en el lado izquierdo.

Las **membranas pleuropericardiales** dividen la **cavidad torácica** en una **cavidad pericárdica** y en dos **cavidades pleurales** de los pulmones (Fig. 7.6).

■ Resolución de problemas

1. Un recién nacido no puede respirar y muere poco después. La autopsia revela una importante anomalía diafragmática en el lado izquierdo: el estómago y los intestinos ocupan el lado izquierdo del tórax. Ambos pulmones muestran una hipoplasia grave. ¿Cuál es el origen embrionario del problema?
2. Un niño nace con una extensa anomalía lateral del ombligo. La mayor parte del intestino grueso y delgado sobresalen a través de la anomalía y no están recubiertos por el amnios. ¿Cuál es el origen embrionario del problema? ¿Debería pre-ocuparle la posibilidad de que haya otras malformaciones?
3. Explique por qué el nervio frénico, que aporta las fibras motoras y sensoriales al diafragma tiene su origen en los segmentos cervicales cuando la mayor parte del diafragma se localiza en el tórax. ¿En cuáles segmentos cervicales se origina el nervio?

Del tercer mes al nacimiento: el feto y la placenta

DESARROLLO DEL FETO

El periodo comprendido entre la novena semana y el nacimiento recibe el nombre de **periodo fetal**. Se caracteriza por la maduración de los tejidos y órganos, así como por el rápido crecimiento del cuerpo. El tamaño del feto se indica como **longitud cefalocaudal (LCC)** (altura sentado) o como **longitud vértice-talón (LVT)**, o sea desde el vértice del cráneo hasta el talón (altura de pie). Se correlacionan estas medidas, expresadas en centímetros, con la edad del feto en semanas o meses (Tabla 8.1). El aumento de longitud es sorprendente sobre todo durante el tercero, cuarto y quinto meses; en cambio, el aumento de peso lo es durante los últimos 2 meses de gestación. En general, **se considera que el embarazo dura 280 días, o sea 40 semanas después del último periodo menstrual normal (UPMN). Más exactamente 266 días o sea 38 semanas tras la fecundación.** En esta exposición la edad se calcula a partir del momento de la fecundación y se indica en semanas o meses calendario.

TABLA 8.1 Aumento de longitud y de peso durante el periodo fetal

Edad (semanas)	Longitud cefalocaudal (cm)	Peso (g)
9-12	5-8	10-45
13-16	9-14	60-200
17-20	15-19	250-450
21-24	20-23	500-820
25-28	24-27	900-1 300
29-32	28-30	1 400-2 100
33-36	31-34	2 200-2 900
37-38	35-36	3 000-3 400

LCC, longitud cefalocaudal.

Cambios mensuales

Uno de los cambios más notables que tienen lugar durante la vida fetal es la relativa desaceleración del crecimiento de la cabeza en comparación con el resto del cuerpo. Al inicio del tercer mes, la cabeza constituye aproximadamente la mitad de la longitud cefalocaudal (Figs. 8.1 y 8.2). Al inicio del quinto mes, su tamaño corresponde a cerca de la mitad de esta medida y en el momento de nacer, aproximadamente a una cuarta parte (Fig. 8.2). Así, pues, con el tiempo el crecimiento del cuerpo se acelera y disminuye el de la cabeza.

Durante el **tercer mes** la cara tiene un aspecto más humano (Figs. 8.3 y 8.4). Los ojos, inicialmente vueltos hacia los lados, se dirigen al lado ventral de la cara; las orejas se sitúan cerca de su posición definitiva a un lado de la cabeza (Fig. 8.3). Las extremidades alcanzan su longitud normal en comparación con el resto del cuerpo, aunque las extremidades inferiores todavía son más cortas y están menos desarrolladas que las superiores. En la semana 12 ya se observan los **centros de osificación primarios** en los huesos largos y en el cráneo. También los genitales externos alcanzan un grado tal de desarrollo, que el sexo del feto se determina con un examen externo (ecografía). Durante la sexta semana las **asas intestinales producen una gran protuberancia (herniación) en el cordón umbilical**, pero en la semana 12 las asas se retraen hacia la cavidad abdominal. Al final del tercer mes, puede suscitarse la actividad refleja en los fetos abortados, lo cual indica actividad muscular.

En los **meses cuarto y quinto**, el feto se alarga con rapidez (Fig. 8.5 y Tabla 8.1); al final de la primera mitad de la vida intrauterina su longitud cefalocaudal mide unos 15 cm, cerca de la mitad de la longitud total del recién nacido. El peso del feto aumenta poco durante este periodo y al final del quinto mes todavía es < 500 g. El feto está cubierto por un vello fino llamado **lanugo**; también se distingue el pelo de las cejas y de la cabeza. **Durante el quinto mes la madre siente los movimientos del feto.**

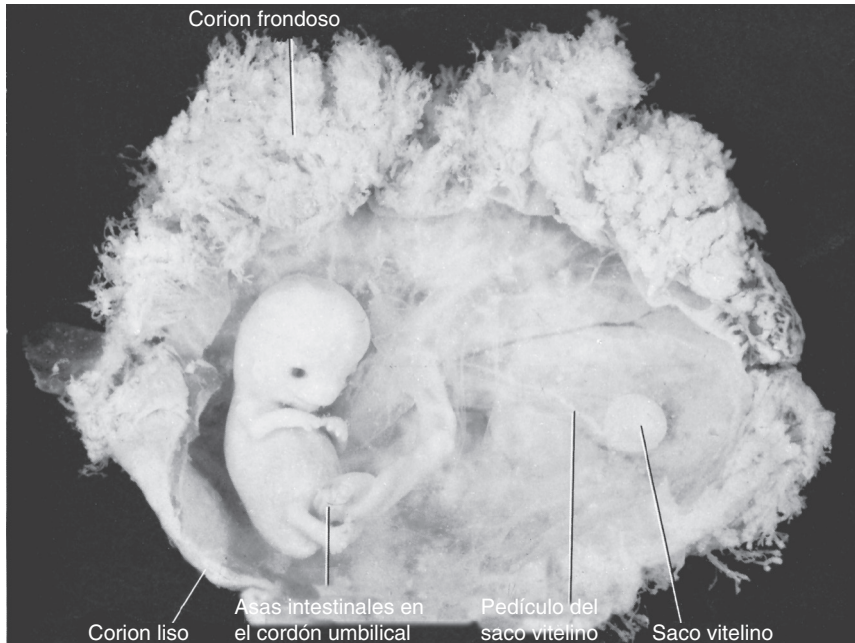


FIGURA 8.1 Feto de 9 semanas. Obsérvese el tamaño más grande de la cabeza que el del resto del cuerpo. El saco y el conducto vitelino se distinguen en la cavidad coriónica. Obsérvese el cordón umbilical y la herniación de las asas intestinales. Un lado del corion tiene muchas vellosidades [corion frondoso], mientras que el otro está prácticamente liso [corion ligo].

Durante la **segunda mitad de la vida intrauterina**, el peso aumenta de modo considerable, sobre todo en los últimos 2.5 meses cuando se agrega 50% del peso a término (unos 3 200 g). Durante el **sexto mes**, la piel de feto es rojiza y tiene un aspecto rugoso por la falta de tejido conectivo subyacente.

Al feto nacido prematuramente en el sexto mes le cuesta mucho sobrevivir. A pesar de que varios sistemas pueden funcionar, el aparato respiratorio y el sistema nervioso central no están bastante diferenciados; la coordinación entre ambos todavía no se establece bien. Entre los meses 6.5 y 7, el feto tiene

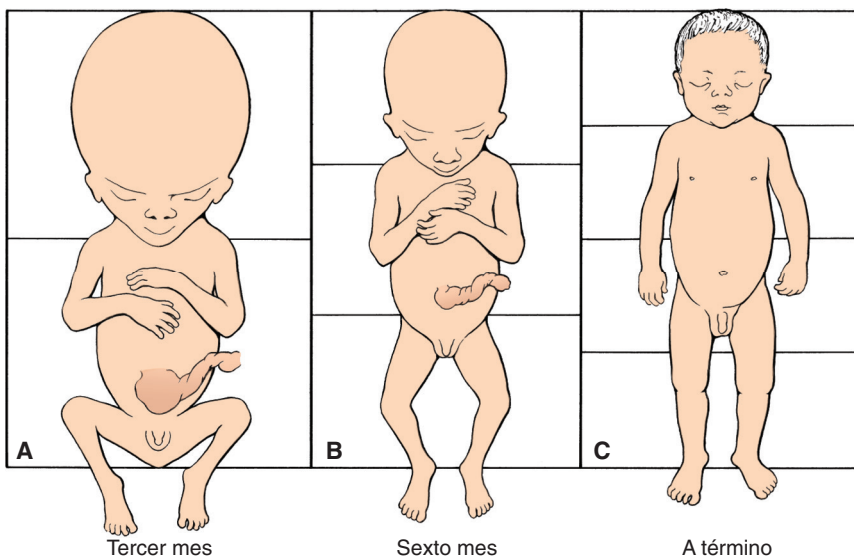


FIGURA 8.2 Tamaño de la cabeza comparado con el del resto del cuerpo en varias fases del desarrollo.

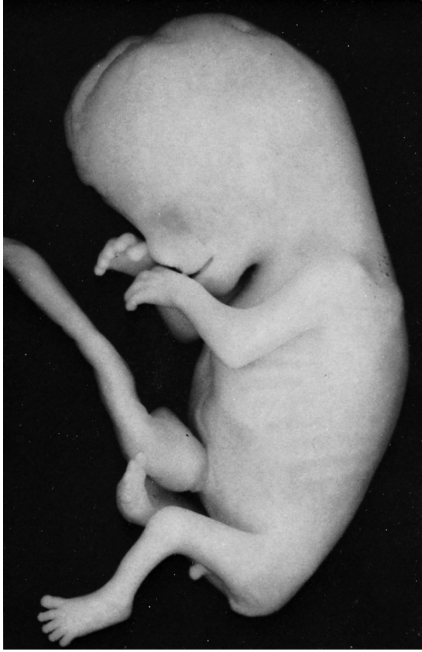

FIGURA 8.3 Feto de 11 semanas. El cordón umbilical todavía muestra una prominencia en su base debido a la herniación de asas intestinales. La cabeza de este feto carece de los contornos lisos normales. Los dedos de las manos y de los pies están bien desarrollados.

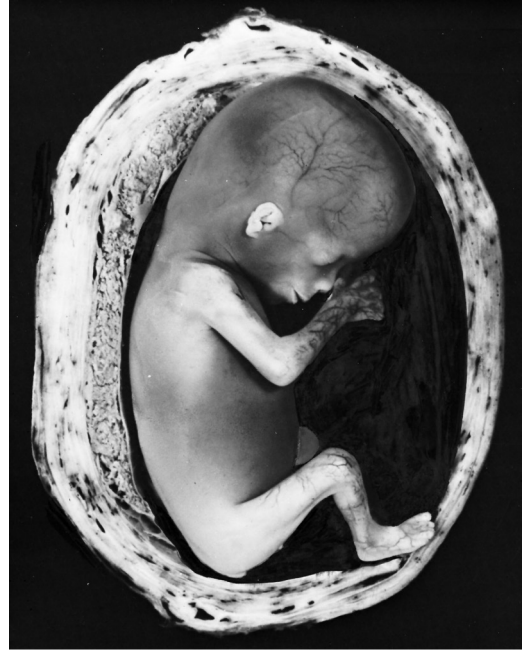


FIGURA 8.4 Feto de 12 semanas en el útero. Obsérvese la piel extremadamente delgada y los vasos sanguíneos subyacentes. La cara tiene todos los rasgos humanos, pero las orejas son primitivas todavía. Los movimientos comienzan en esta etapa, aunque la madre rara vez los siente.

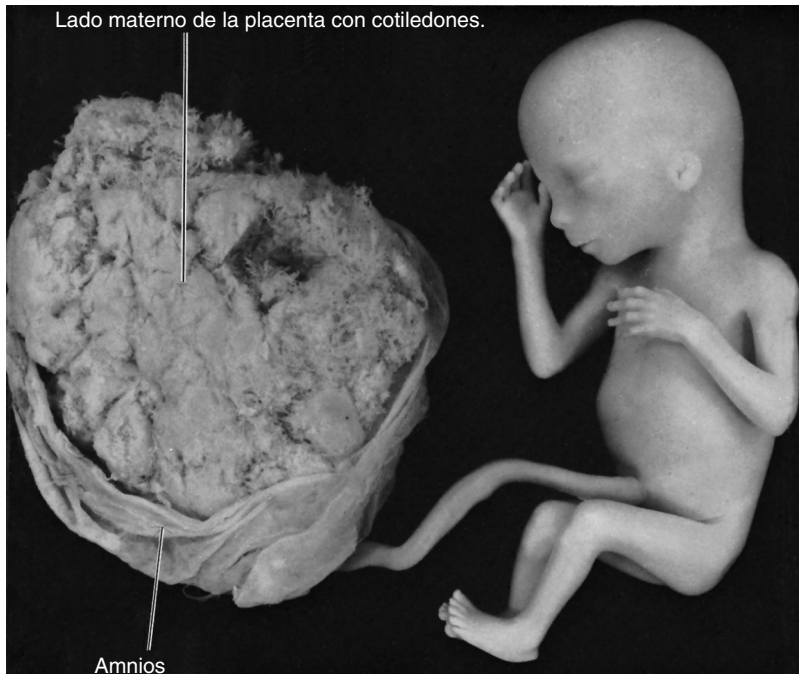


FIGURA 8.5 Feto de 18 semanas unido a la placenta por el cordón umbilical. La piel del feto es delgada por la falta de grasa subcutánea. Obsérvese la placenta con sus cotiledones y amnios.

TABLA 8.2 Horizontes del desarrollo durante la vida fetal

	Edad (semanas)
Aparecen las papilas gustativas	7
Deglución	10
Movimientos respiratorios	14-16
Movimientos de succión	24
Se escuchan algunos sonidos	24-26
Ojos sensibles a la luz ^o	28

^o El color y la forma se reconocen después del nacimiento.

una longitud cefalocaudal aproximada de 25 cm y pesa 1 100 g. Si nace en este periodo tiene 90% de probabilidades de sobrevivir. En la tabla 8.2 se incluyen algunos procesos del desarrollo que ocurren en los primeros 7 meses.

Durante los 2 últimos meses el feto adquiere contornos bien redondeados debido al depósito de grasa subcutánea (Fig. 8.6). Al final de la vida intrauterina la piel está recubierta por una sustancia grasa blanquecina (**vérnix caseosa**) compuesta con los productos de la secreción de las glándulas sebáceas.

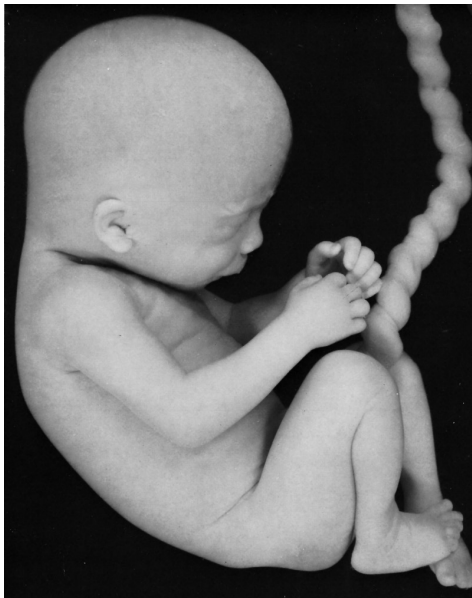


FIGURA 8.6 Feto de 7 meses. Este feto debiera ser capaz de sobrevivir. Muestra contornos bien redondeados a causa del depósito de grasa subcutánea. Obsérvese el enrollamiento del cordón umbilical.

Al final del **noveno mes**, el perímetro del cráneo es el más grande del cuerpo, hecho importante para su paso por el canal de parto. Al momento del nacimiento un feto normal pesa entre 3 000 y 3 400 g, tiene una longitud cefalocaudal de 36 cm y una longitud vértice-talón de 50 cm. Las características son pronunciadas y los testículos debían estar en el escroto.

Fecha del nacimiento

La fecha más precisa es 266 días, o sea 38 semanas después de la fecundación. En condiciones normales el ovocito se fecunda dentro de las 12 horas después de la ovulación. Por tanto, en general el embarazo ocurre cuando el acto sexual se efectúa en un periodo de 6 días antes de la ovulación. Una embarazada consulta a su ginecólogo si pasan dos periodos sucesivos sin que menstrúe. Para entonces, el recuerdo del coito es vago; de ahí la dificultad de precisar el día de la fecundación.

El ginecólogo calcula la fecha de nacimiento como 280 días, es decir, 40 semanas contados a partir del primer día del último periodo menstrual normal. El método es bastante confiable en las mujeres con periodos menstruales regulares de 28 días; pero el cálculo puede errar por mucho si los ciclos son irregulares. Surge una complicación adicional cuando la mujer sangra un poco unos 14 días después de la fecundación por la actividad erosiva del blastocito al implantarse (capítulo 4, “Día 13”, p. 52). Por ello no siempre es fácil determinar el día del parto. La mayoría de los fetos nacen entre 10 y 14 días de la fecha calculada. Si nacen mucho antes, se clasifican como **prematuros**; si nacen después, como **posmaduros**.

En ocasiones es posible calcular la edad de un embrión o feto pequeño. Se obtiene una estimación razonable de la edad del feto combinando los datos del inicio del último periodo menstrual con la longitud del feto, con su peso y otros rasgos morfológicos de un mes determinado. Una herramienta de gran utilidad en este método es la **ecografía** que ofrece una medida exacta (de 1 a 2 días) de la longitud cefalocaudal entre las semanas 7-14. Las medidas comunes en las semanas 16-30 son el **diámetro biparietal (DBP)** y el **perímetro de la cabeza y el abdomen**, así como la **longitud del fémur**. Es importante determinar con exactitud el tamaño del feto y su edad para controlar el embarazo, sobre todo si la madre tiene una pelvis pequeña o si el bebé presenta una anomalía congénita.

Consideraciones clínicas

Bajo peso al nacer

El peso y la longitud del feto varían mucho; a veces estos valores no corresponden a la edad calculada en meses o en semanas. Por lo regular los factores que influyen en el peso y la longitud son de origen genético, pero también los factores ambientales juegan un papel importante.

El peso promedio de un recién nacido fluctúa entre 2500 y 4000 g y la longitud es de 51 cm. **Bajo peso al nacer (BPN)** designa un peso de < 2500 g sin importar la edad gestacional. Muchos niños pesan menos por ser **pretérmino** (nacen antes de cumplirse 37 semanas de la gestación). En cambio, los términos **restricción del crecimiento intrauterino (RCI)** y **pequeño para la edad gestacional (PEG)** tienen en cuenta la edad gestacional.

La designación **restricción del crecimiento intrauterino** se aplica a los recién nacidos que no alcanzan su crecimiento intrauterino óptimo. Son patológicamente pequeños y corren el riesgo de no desarrollarse bien. Los recién nacidos **pequeños para su edad gestacional** tienen un peso por debajo del décimo percentil. Pueden ser patológicamente pequeños (pueden presentar restricción del crecimiento intrauterino) o ser pequeños por constitución (sanos pero de tamaño pequeño). La dificultad estriba en diferenciar ambos casos para no someter a los bebés pequeños a los protocolos de alto riesgo que se aplican a los afectados de restricción del crecimiento intrauterino.

Uno de cada 10 bebés tiene este problema y, por tanto, mayor riesgo de problemas neurológicos, malformaciones congénitas, aspiración del meconio, hipoglucemia, hipocalcemia y síndrome de dificultad respiratoria [SDR]. Sufren además efectos a largo plazo. En otras palabras, lo que sucede en el seno materno no se limita a ese ámbito: los niños pueden estar expuestos a problemas de salud con el paso del tiempo. Por ejemplo,

se ha comprobado que quienes presentan restricción del crecimiento intrauterino tienen en la edad adulta mayores probabilidades de sufrir un trastorno metabólico como obesidad, hipertensión, hipercolesterolemia, enfermedad cardiovascular y diabetes de tipo 2 (llamada **hipótesis de Barker**).

La incidencia de restricción del crecimiento intrauterino es más alta en los individuos de raza negra que en los de raza blanca. He aquí algunos factores causales: anomalías cromosómicas, teratógenos, infecciones congénitas (rubeola, citomegalovirus, toxoplasmosis y sífilis), mala salud de la madre (hipertensión, enfermedad renal y cardíaca), estado nutricional y nivel socioeconómico de la madre, hábito de fumar junto con consumo de alcohol y de otras drogas, deficiencias placentarias, partos múltiples (mellizos y trillizos, por citar un ejemplo).

El principal factor del crecimiento durante el desarrollo antes y después del nacimiento es el **factor de crecimiento insulinoide-1 (IGF-1)** que produce **efectos mitógenos y anabólicos**. Los tejidos fetales lo expresan y las concentraciones séricas se correlacionan con el crecimiento del feto. Las mutaciones del gen de este factor ocasionan restricción del crecimiento intrauterino, efecto que continúa después del nacimiento. A diferencia de lo que sucede en el periodo prenatal, el crecimiento posnatal depende de la **hormona del crecimiento (GH)**. Ésta se une a su receptor (RGH), activando una vía de transducción para lograr la síntesis y secreción de IGF-1. Las mutaciones del receptor de la hormona del crecimiento dan origen al **enanismo de Laron**, el cual se caracteriza por estatura muy corta y a veces por esclerótica azul. Estos individuos tienen poca o nula restricción del crecimiento intrauterino porque la producción de IGF-1 no depende de la hormona del crecimiento durante el desarrollo fetal.

MEMBRANAS FETALES Y PLACENTA

La placenta es un órgano que facilita el intercambio de nutrientes y gases entre los compartimentos de la madre y del feto. Al iniciarse la novena semana de desarrollo, el feto requiere sustancias nutricionales de otra índole, provocando cambios radicales en la placenta. Entre ellos, figuran un aumento de la superficie entre los componentes maternos y fetales para facilitar el intercambio. La disposición de las membranas fetales también se modifica al elevarse la producción de líquido amniótico.

Cambios en el trofoblasto

El componente fetal de la placenta proviene del trofoblasto y del mesodermo extraembrionario (placa coriónica); el componente materno proviene del endometrio uterino. Al empezar el segundo mes, el trofoblasto se caracteriza por gran cantidad de vellosidades secundarias y terciarias que le confieren un aspecto radial (Fig. 8.7). Las vellosidades troncales (de anclaje) se extienden desde el mesodermo de la placa coriónica hasta la cubierta del citotrofoblasto. La superficie de las vellosidades se originan en el sincitio que descansa sobre una capa de células

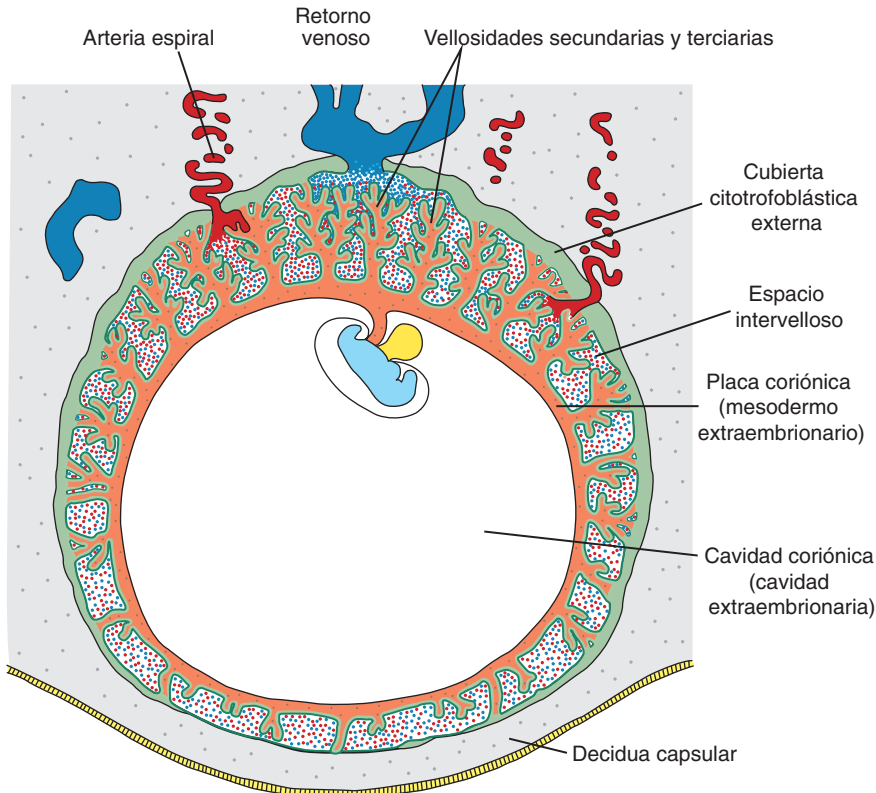


FIGURA 8.7 Embrión humano al inicio del segundo mes de desarrollo. En el polo embrionario hay muchas vellosidades y están bien formadas; en el polo abembrionario hay pocas y no están bien desarrolladas.

citotroblásticas, las cuales a su vez cubren un núcleo del mesodermo vascular (Fig. 8.8A,C). El sistema capilar que se desarrolla en el núcleo de los tallos vellosos pronto entra en contacto con los capilares de la placa coriónica y con el pedículo de fijación. De ese modo se origina el sistema vascular extraembrionario.

Las arterias espirales del útero transportan la sangre materna a la placenta. La **invasión endovascular** por las células citotroblásticas erosiona estos vasos para liberar sangre hacia los espacios intervellosos. Esas células, liberadas en los extremos de las vellosidades de anclaje (Figs. 8.7 y 8.8), invaden los extremos terminales de las arterias espirales. Allí reemplazan las células endoteliales maternas en las paredes de los vasos, creando vasos híbridos que contienen células tanto epiteliales como endoteliales. Para realizar este proceso las células citotroblásticas experimentan una transición de epitelio a endotelio. La invasión de las arterias espirales por las células citotroblásticas transforma estos vasos de diámetro pequeño con mucha resistencia en vasos de diámetro más grande

con poca resistencia capaces de llevar cantidades mayores de sangre materna a los espacios intervellosos (Figs. 8.7 y 8.8).

Durante los meses siguientes numerosas extensiones pequeñas aparecen en las vellosidades troncales, extendiéndose como **vellosidades libres** al interior de los **espacios lagunares** o **intervellosos**. En un principio, las vellosidades recién formadas son primitivas (Fig. 8.8C), pero al comenzar el cuarto mes desaparecen las células citotroblásticas y parte del tejido conectivo. Entonces el sincitio y la pared endotelial de los vasos sanguíneos son las únicas capas que separan la circulación materna de la fetal (Fig. 8.8B,D). Con frecuencia el sincitio se adelgaza mucho y grandes fragmentos que contienen varios núcleos pueden romperse para caer en las lagunas sanguíneas intervellosas. Estos fragmentos, llamados **nudos sincitiales**, entran en la circulación materna y normalmente degeneran sin causar síntomas. La desaparición de las células citotroblásticas pasa de las vellosidades más pequeñas a otras más grandes; aunque algunas permanecen en estas últimas, no participan en el intercambio entre ambas circulaciones.

Consideraciones clínicas

La **preeclampsia** es una complicación del embarazo que se caracteriza por hipertensión y proteinuria debido a una menor perfusión de los órganos. Ocurre en aproximadamente 5% de los embarazos. El problema puede llegar a eclampsia, caracterizada por convulsiones. La preeclampsia comienza de repente en cualquier momento desde unas 20 semanas de gestación hasta el término; puede ocasionar retraso del crecimiento fetal, muerte del feto o de la madre. De hecho, la preeclampsia es una de las causas principales de mortalidad materna en Estados Unidos y siempre es reversible si se induce el parto. Sin embargo, un parto demasiado prematuro expone al producto a sufrir complicaciones relacionadas con el nacimiento pretérmino. Aún se desconoce la causa de la preeclampsia, a pesar de tantos años de inves-

tigarla. Al parecer se trata de un trastorno trofoblástico debido a una diferenciación incompleta o nula de las células citotrofoblásticas, muchas de las cuales no pasan por la transformación normal de epiteliales a endoteliales. De ahí lo rudimentario de la invasión de los vasos sanguíneos maternos por estas células. Tampoco sabemos cómo esas anomalías celulares desencadenen la hipertensión y otros problemas. Entre los factores de riesgo figuran los siguientes: preeclampsia en un embarazo anterior, nuliparidad (primer embarazo), obesidad, historia familiar de preeclampsia, embarazo múltiple (dos o más fetos) y enfermedades como hipertensión y diabetes. La preeclampsia es común en mujeres con molas hidatidiformes [capítulo 4, p. 56]; en este caso ocurre al inicio del embarazo.

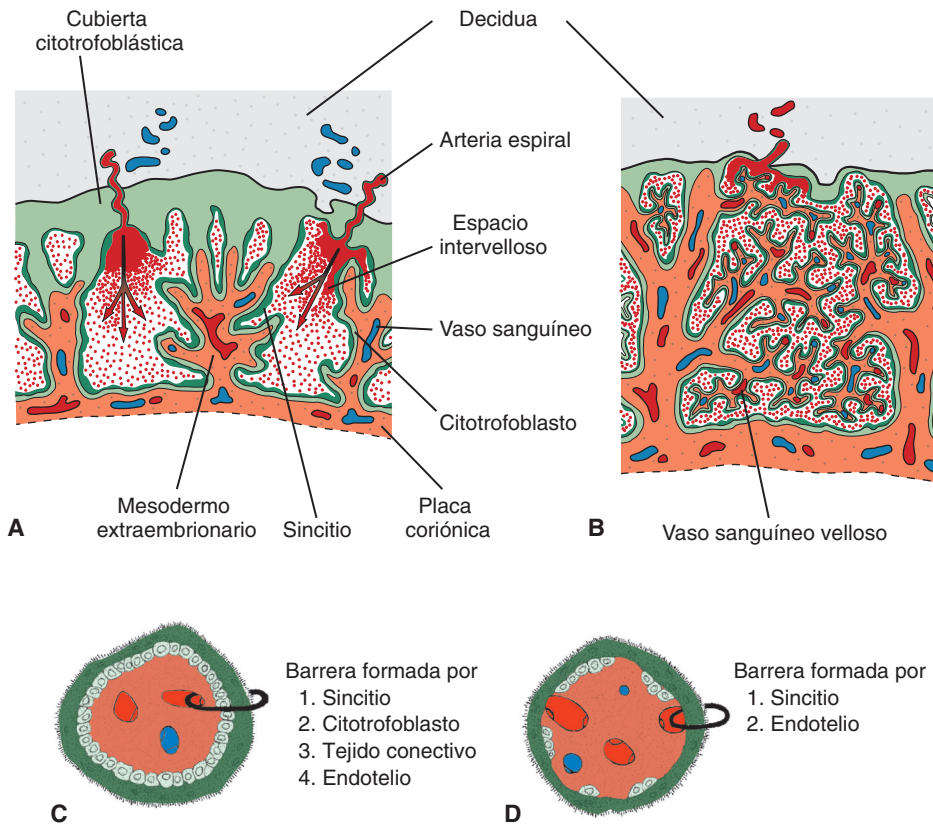


FIGURA 8.8 Estructura de las vellosidades en varias fases del desarrollo. **A.** Cuarta semana: el mesodermo embrionario penetra en las vellosidades troncales y se dirige hacia la placa decidual. **B.** Cuarta semana: en muchas vellosidades pequeñas la pared de los capilares está en contacto directo con el sincitio. **C,D.** Amplificación de las vellosidades que se muestran en las figuras 8.8A,B.

CORION FRONDOSO Y DECIDUA BASAL

En las primeras semanas de desarrollo las vellosidades cubren toda la superficie del corion (Fig. 8.7). Conforme avanza el embarazo, las vellosidades del polo embrionario siguen creciendo y expandiéndose, y dan origen al **corion frondoso** (corion vellososo). Las vellosidades del polo abembrionario degeneran; a la tercera semana, este lado del corion recibe el nombre de **corion liso** (Figs. 8.9 y 8.10A).

La diferencia entre los polos embrionario y abembrionario del corion también se refleja en la estructura de la decidua, capa funcional del endometrio que se desprende durante el parto. La decidua situada sobre el corion frondoso, **decidua basal**, consta de una capa compacta de células grandes, las **células deciduales**, con abundantes lípidos y glucógeno. Esta capa, la **placa decidual**, está estrechamente conectada al corion. La capa decidual situada sobre el polo abembrionario es la **decidua capsular**

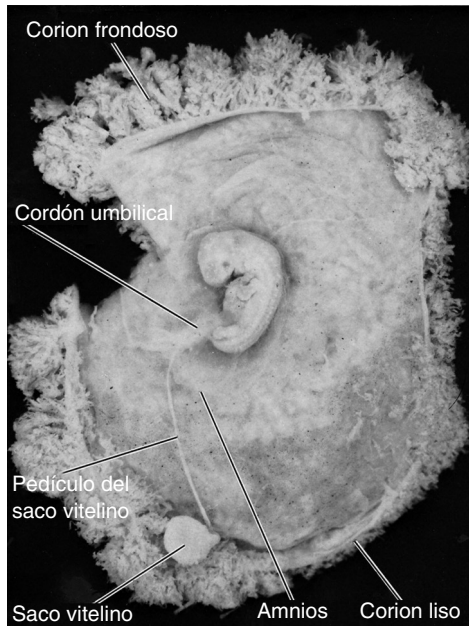


FIGURA 8.9 Embrión de 6 semanas. Se abrieron el saco amniótico y la cavidad coriónica para exponer el embrión: se muestra el aspecto arborescente del trofoblasto en el polo embrionario, en contraste con las vellosidades pequeñas en el polo abembrionario. Obsérvense el pedículo de fijación y el saco vitelino con el conducto vitelino extremadamente largo.

(Fig. 8.10A). Al crecer la vesícula coriónica, esta capa se alarga y degenera. Más tarde, el corion liso entra en contacto con la pared uterina (**decidua parietal**) en el lado opuesto del útero, de modo que ambas se fusionan (Figs. 8.10 a 8.12) y obliteran la luz uterina. Por tanto, la única parte del corion que participa en el proceso de intercambio es el corion frondoso que, junto con la decidua basal, constituye la **placenta**. Asimismo, la fusión del amnios con el corion para formar la **membrana amniocoriónica** oblitera la cavidad coriónica (Fig. 8.10A,B). Es esta membrana la que se rompe durante el parto (cuando “se rompe la fuente”).

ESTRUCTURA DE LA PLACENTA

Al inicio del cuarto mes la placenta tiene dos componentes: 1) una **parte fetal**, formada por el corion frondoso, y 2) una **parte materna**, formada por la decidua basal (Fig. 8.10B). En el lado fetal, la placenta está bordeada por la **placa coriónica** (Fig. 8.13); en el lado materno, por la decidua basal, cuya **placa decidual** está estrechamente integrada a la placenta. En la **zona de unión** se entremezclan las células trofoblásticas y deciduas. La zona, caracterizada por células gigantes deciduales y sincitiales, es rica en material extracelular amorfo. En esta fase del desarrollo, ya degeneró la mayoría de las células citotrofoblásticas. Entre las placas coriónica y decidual se hallan espacios intervellosos llenos de sangre materna. Proviene de las lagunas del citotrofoblasto y están recubiertas con sincitio de origen fetal. Los árboles vellosos crecen y llegan a las lagunas sanguíneas intervellosas (Figs. 8.8 y 8.13)

Durante el cuarto y el quinto meses, la decidua produce varios **tabiques deciduales**, que se proyectan en los espacios intervellosos pero sin llegar a la placa coriónica (Fig. 8.13). Estos tabiques tienen un núcleo de tejido materno pero su superficie está cubierta por una capa de células sincitiales, de modo que una capa sincitial separa siempre la sangre materna en las lagunas intervellosas del tejido fetal de las vellosidades. Tras la formación de este tabique la placenta queda dividida en varios compartimentos o **cotiledones** (Fig. 8.14). Como los tabiques deciduales no llegan a la placa coriónica, se mantiene el contacto entre los espacios intervellosos de los cotiledones.

También la placenta se agranda debido al crecimiento constante del feto y a la expansión del útero.

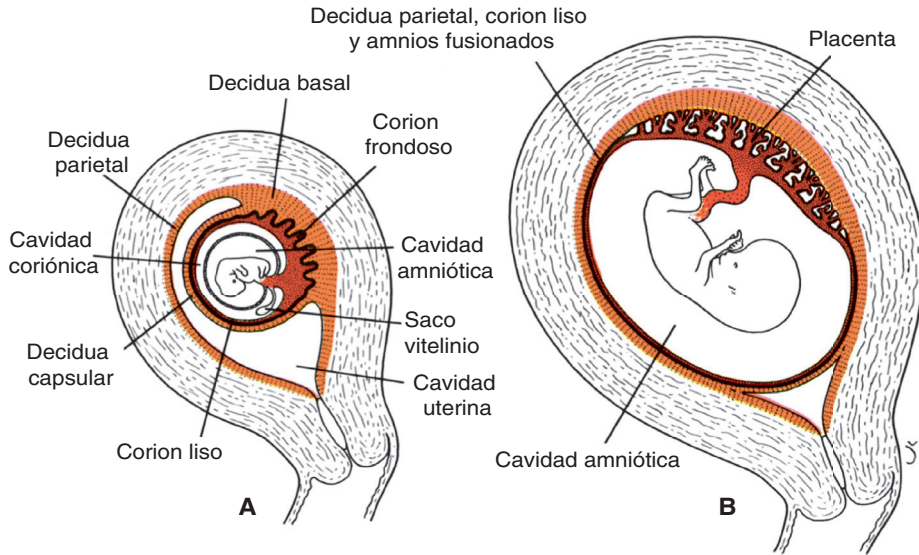


FIGURA 8.10 Relación de las membranas fetales con la pared del útero. **A.** Final del segundo mes: obsérvense el saco vitelino en la cavidad coriónica entre el amnios y el corion. En el polo abembrionario las vellosidades ya desaparecieron [corion liso]. **B.** Final del tercer mes: el amnios y el corion se fusionaron y la pared uterina ha sido obliterada al fusionarse el corion liso con la decidua parietal

El aumento de su superficie es aproximadamente igual al del útero; durante todo el embarazo abarca entre 15 y 30% de la superficie interna del útero. El aumento del grosor de la placenta proviene de la arborización de las vellosidades, no de una mayor penetración en los tejidos maternos.

Placenta a término

Este tipo de placenta es un discoide con diámetro de 15 a 25 cm, mide unos 3 cm de grosor y pesa de 500 a 600 g. En el parto se desprende de la pared uterina y se expulsa aproximadamente 30 minutos después del nacimiento del niño. Cuando la placenta se ve desde el lado materno, se distinguen con claridad entre 15 y 20 áreas un poco abultadas –los **cotiledones**– cubiertas por una capa delgada de decidua basal (Fig. 8.14B). Los tabiques deciduales producen surcos entre los cotiledones.

La **superficie fetal** de la placenta está cubierta en su totalidad por la placa coriónica. Varias arterias y venas grandes, los **vasos coriónicos**, convergen hacia el cordón umbilical (Fig. 8.14A). Por su parte, el corion está cubierto por el amnios. Casi siempre la unión del cordón umbilical es excéntrica e incluso marginal a veces, pero rara vez se inserta en las membranas coriónicas fuera de la placenta (**inserción velamentosa**).

Circulación en la placenta

Los cotiledones reciben su sangre a través de 80 a 100 arterias espirales que cruzan la placa decidual y entran en los espacios intervellosos a intervalos más o menos regulares (Fig. 8.13). La presión de esas arterias empuja la sangre a lo profundo de los espacios intervellosos y baña muchas vellosidades pequeñas del árbol veloso con sangre oxigenada.

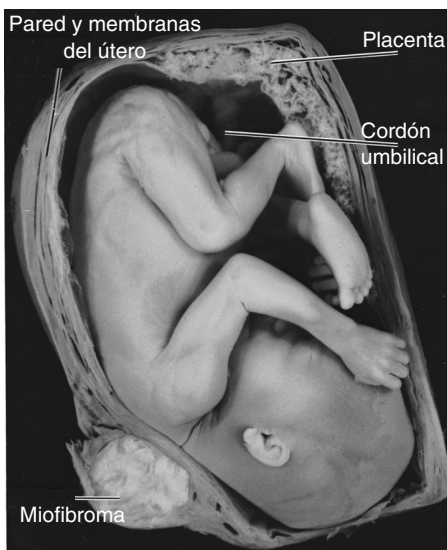


FIGURA 8.11 Feto de 19 semanas en su posición natural dentro del útero: se muestran el cordón umbilical y la placenta. La luz del útero está obliterada. La masa grande que se observa en la pared del útero es un miofibroma.

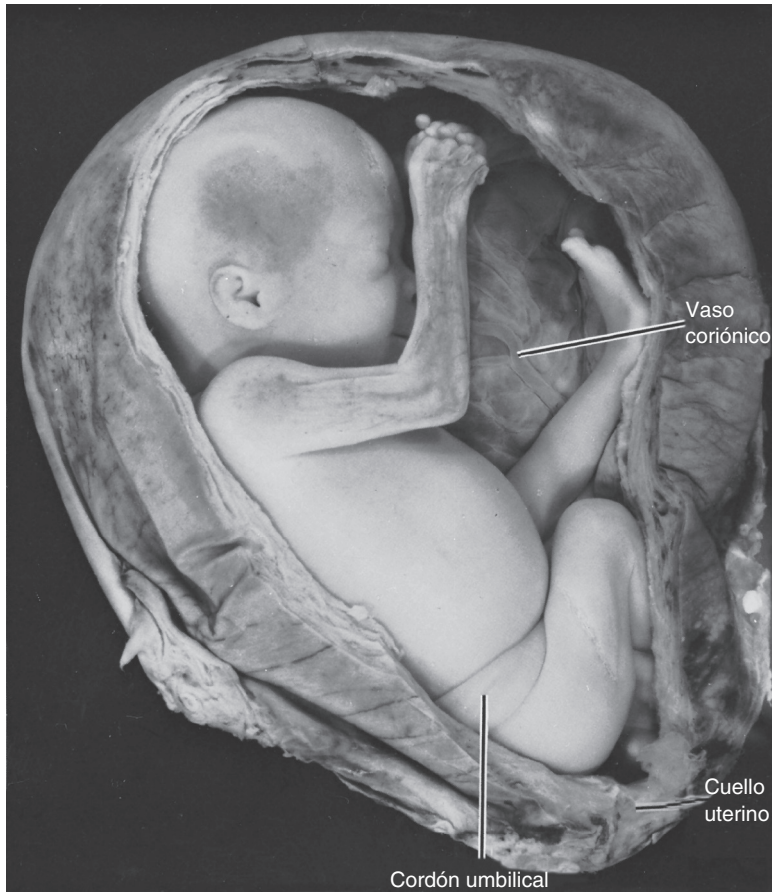


FIGURA 8.12 Feto de 23 semanas dentro del útero. Las partes de la pared del útero y el amnios se eliminaron para mostrar el feto. En el fondo los vasos placentarios convergen hacia el cordón umbilical. Éste está enrollado estrechamente alrededor del abdomen; es posible que produzca una posición anormal del feto dentro del útero [posición de nalgas].

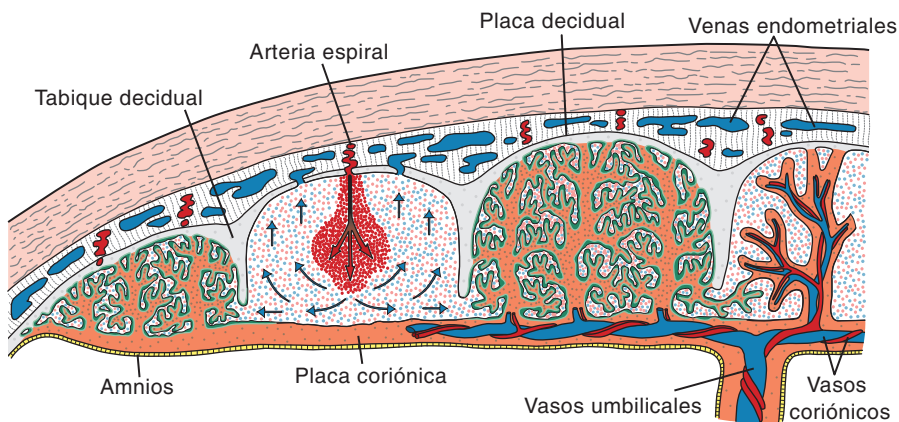


FIGURA 8.13 Placenta en la segunda mitad del embarazo. Los cotiledones están parcialmente separados por los tabiques deciduales [maternos]. La mayoría de la sangre intervillosa retorna a la circulación materna a través de las venas endometriales. Una parte pequeña entra en los cotiledones circundantes. El sincitio recubre los espacios intervillosos.

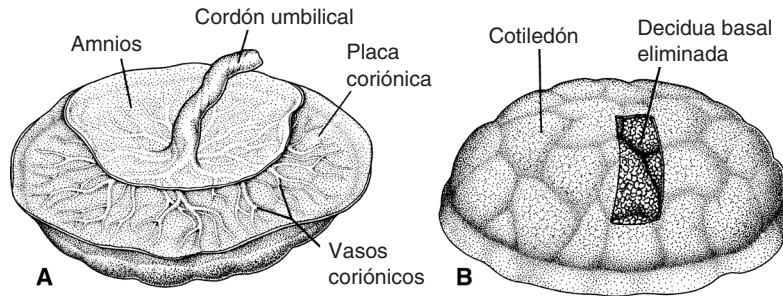


FIGURA 8.14 Placenta a término. **A.** Lado fetal: la placa coriónica y el cordón umbilical están cubiertos por el amnios. **B.** Lado materno que muestra los cotiledones: en un área se eliminó la decidua. El lado materno de la placenta siempre se inspecciona de manera minuciosa al momento del nacimiento; con frecuencia se distinguen uno o varios cotiledones de aspecto blanquecino a causa de la excesiva producción de fibrinoide e infarto de un grupo de lagunas intervellosas.

Conforme va disminuyendo la presión, la sangre fluye otra vez de la placa coriónica a la decidua, donde entra en las venas endometriales (Fig. 8.13). Por tanto, la sangre procedente de las lagunas intervellosas se reincorpora a la circulación materna a través de las venas endometriales.

En conjunto los espacios intervellosos de una placenta madura contienen unos 150 mL de sangre, que se reemplazan entre 3 y 4 veces por minuto. Esta sangre se desplaza a lo largo de las vellosidades coriónicas con una superficie que mide de 4 a 14 m². El intercambio placentario no tiene lugar en todas las vellosidades, tan sólo en aquellas cuyos vasos sanguíneos están en contacto estrecho con la membrana sincitial que las recubre. En esas vellosidades el sincitio a menudo tiene un borde en cepillo que aumenta considerablemente la superficie y en consecuencia la tasa de intercambio entre las circulaciones materna y fetal (Fig. 8.8D). Al inicio la **membrana placentaria**,

que separa la sangre materna de la fetal, consta de cuatro capas: 1) el revestimiento endotelial de los vasos fetales, 2) el tejido conectivo en el núcleo de las vellosidades, 3) la capa citotrofoblástica y 4) el sincitio (Fig. 8.8C). A partir del cuarto mes la membrana placentaria se adelgaza porque el revestimiento endotelial de los vasos entra en estrecho contacto con la membrana sincitial, lo cual aumenta mucho la tasa de intercambio (Fig. 8.8D). A veces llamada **barrera placentaria**, la membrana no es en realidad una barrera, ya que muchas sustancias pasan libremente por ella. La placenta humana se clasifica de tipo **hemocorial**, porque la sangre materna en los espacios intervellosos está separada de la sangre fetal por un derivado coriónico. En condiciones normales la sangre materna no se mezcla con la fetal. Pero a veces cantidades pequeñas de esta última escapan por defectos microscópicos de la membrana placentaria.

Consideraciones clínicas

Eritroblastosis fetal e hidropesía fetal

Algunos eritrocitos posiblemente crucen la barrera placentaria y por tanto pueden activar una respuesta en los anticuerpos en el sistema inmunológico de la madre. Esto se debe al hecho de que se identificaron más de 400 antígenos de los eritrocitos; aunque la mayoría de ellos no causan problemas durante el embarazo, algunos pueden estimular una respuesta de los anticuerpos maternos contra los eritrocitos fetales. Este proceso constituye un ejemplo de **isoimmunización**

y, si la respuesta materna alcanza cierto nivel, los anticuerpos atacarán y hemolizarán los eritrocitos fetales, causando una **enfermedad hemolítica en el feto y en el recién nacido**. Antaño la enfermedad se llamaba **eritroblastosis fetal** porque en algunos casos una hemólisis severa estimulaba mayor producción de las células sanguíneas del feto llamadas **eritroblastos**. Sin embargo, este alto grado de anemia ocurre sólo en unos cuantos casos en que la enfermedad hemolítica del feto y

[continúa]

del recién nacido es una designación más apropiada. Pocas veces la anemia se vuelve tan grave que se presenta la **hidropesía fetal** (edema y efusiones dentro de las cavidades corporales, ocasionan la muerte del feto [Fig. 8.15]). Los antígenos procedentes del sistema de grupos sanguíneos **CDE (Rhesus)** producen los casos más graves. El **antígeno D o Rh** es el más peligroso porque la inmunización puede ocurrir tras una sola exposición, luego presentarse antes y con mayor severidad en los embarazos posteriores. La respuesta de los anticuerpos de la madre se da cuando el feto es D (Rh) positivo y la madre es D (Rh) negativa. Se observa en el momento en que los eritrocitos fetales entran en el sistema materno a causa de pequeñas áreas hemorrágicas en la superficie de las vellosidades placentarias o en el nacimiento. El problema puede prevenirse analizando las mujeres en su primera visita prenatal para averiguar su tipo sanguíneo RH y la presencia de anticuerpos anti-D. Así se sabrá si ya está sensibilizada. En las mujeres Rh-negativas sin anticuerpos anti-D las recomendaciones incluyen tratamiento con inmunoglobulina Rh a las 28 semanas de gestación; vuelve a aplicarse ante la posibilidad de que se haya mezclado la sangre materna y fetal (tras la amniocentesis o pérdida del feto). También después del parto si el recién nacido es Rh-positivo. Desde el descubrimiento de la inmunoglobulina Rh en 1968, prácticamente se eliminó en Estados Unidos la enfermedad hemolítica en el feto y en el recién nacido.

Los **antígenos del grupo sanguíneo ABO** también pueden desencadenar una respuesta de los

anticuerpos, sólo que los efectos son más benignos que los ocasionados por el grupo CDE. Cerca de 20% de los bebés muestra incompatibilidad materna ABO, pero apenas 5% presentará consecuencias clínicas que pueden tratarse eficazmente después del nacimiento.

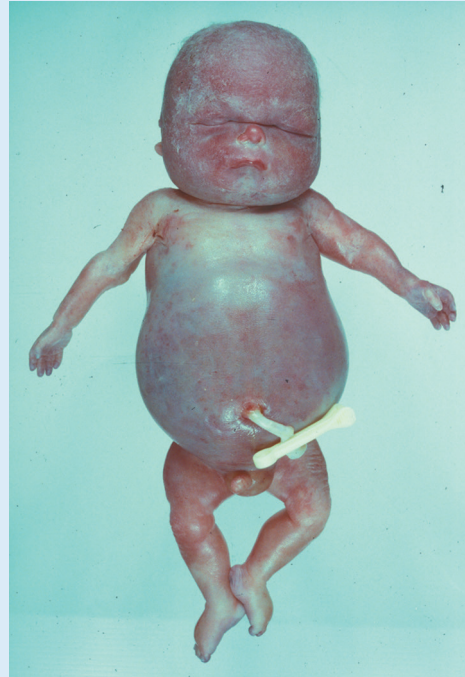

FIGURA 8.15 Hidropesía fetal causada por la acumulación de líquido en los tejidos.

Función de la placenta

La placenta cumple dos funciones importantes: 1) **intercambio de productos metabólicos y gaseosos** entre el flujo sanguíneo materno y fetal, 2) **producción de hormonas**.

Intercambio de gases

El intercambio de gases –oxígeno, dióxido de carbono y monóxido de carbono– se acompaña de difusión simple. Un feto a término extrae de la circulación materna entre 20 y 30 mL de oxígeno por minuto; incluso una interrupción breve del aporte de oxígeno resulta fatal para el feto. El flujo sanguíneo a través de la placenta es indispensable para suministrar oxígeno: la cantidad que llega al feto depende fundamentalmente del aporte, no de la difusión.

Intercambio de nutrientes y de electrolitos

El intercambio de nutrientes y electrolitos –aminoácidos, ácidos grasos libres, carbohidratos, vita-

minas– es rápido y aumenta conforme avanza el embarazo.

Transmisión de anticuerpos maternos

La competencia inmunológica comienza a adquirirse a finales del primer trimestre, cuando el feto elabora los componentes del **complemento**. Las inmunoglobulinas constan casi enteramente de la **inmunoglobulina materna G (IgG)**, la cual empieza a ser transportada de la madre al feto aproximadamente a las 14 semanas. Así el feto obtiene inmunidad pasiva contra varios agentes infecciosos. El recién nacido empieza a producir sus propia IgG, pero alcanza los niveles adultos a los 3 años de edad.

Producción de hormonas

Al final del cuarto mes la placenta produce **progesterona** en cantidades suficientes para mantener el embarazo, si el cuerpo lúteo se elimina o no cumple bien su función. Muy probablemente las hormonas

Consideraciones clínicas

Barrera placentaria

Las hormonas esteroidales de la madre cruzan fácilmente la placenta. Otras como la tiroxina lo hacen pero lentamente. Algunas progestinas sintéticas atraviesan sin dificultad la placenta y pueden masculinizar los fetos femeninos. Más peligroso aún fue el uso del estrógeno sintético **dietilestilbestrol (DES)** que cruza fácilmente la placenta. Este compuesto causó carcinoma de células claras en la vagina, así como anomalías del cuello uterino y del útero en las mujeres y en el testículo en individuos expuestos a él durante la vida intrauterina [capítulo 9].

Se considera que la barrera placentaria funciona como mecanismo de protección en contra de factores nocivos. No obstante, muchos virus –el de rubeola, citomegalovirus, Coxsackie, viruela, varicela, sarampión y poliomielitis– cruzan la placenta sin dificultad. Una vez en el feto, algunos causan infecciones que pueden originar muerte celular y anomalías congénitas [capítulo 9].

Por desgracia la mayoría de las drogas junto con sus metabolitos atraviesan fácilmente la placenta; muchas le causan daños serios al embrión [capítulo 9]. El consumo materno de heroína y cocaína puede crearle habituación al feto.

se sintetizan en el trofoblasto sincitial. Aparte de progesterona, la placenta también produce cantidades crecientes de **hormonas estrogénicas** –sobre todo **estriol**– hasta poco antes que termine el embarazo, momento en que logra el nivel máximo. Esos niveles altos de estrógeno estimulan el crecimiento del útero y el desarrollo de las glándulas mamarias.

Durante los 2 primeros meses del embarazo, el sincitiotrofoblasto produce además **gonadotropina coriónica humana (GCh)** que mantiene el cuerpo amarillo. Esta hormona la excreta la madre en la orina; durante las primeras fases de la gestación, su presencia constituye un indicador del embarazo. Otra hormona proveniente de la placenta es la **somatomamotropina** (antígeno **lactógeno placentario**). Es una sustancia parecida a la hormona del crecimiento que da al feto prioridad sobre la glucosa sanguínea materna y en cierto modo tiene un efecto diabético. Además favorece el desarrollo de las mamas para que produzcan leche.

■ AMNIOS Y CORDÓN UMBILICAL

El **anillo umbilical primitivo** constituye la línea oval de reflexión entre el amnios y el ectodermo embrionario (**unión amnioectodérmica**). Durante la quinta semana de desarrollo las siguientes estructuras cruzan el anillo (Fig. 8.16A,C): 1) **pedículo de fijación** que contiene el alantoides y los vasos umbilicales compuestos por dos arterias y una vena,

2) **conducto vitelino** que se acompaña de los vasos vitelinos y 3) **canal que conecta las cavidades intraembrionarias y extraembrionarias** (Fig. 8.16C). El saco vitelino apropiadamente dicho ocupa un espacio en la **cavidad coriónica**, es decir, el situado entre el amnios y la placa coriónica (Fig. 8.16B).

Al continuar el desarrollo, la cavidad amniótica se agranda rápidamente a costa de la cavidad coriónica; entonces el amnios empieza a envolver el pedículo de fijación y el del saco vitelino compactándolos y dando origen al **cordón umbilical primitivo** (Fig. 8.16B). En la parte distal el cordón contiene el pedículo del saco vitelino y los vasos umbilicales; en la parte más proximal, algunas asas intestinales y los restos del alantoides (Fig. 8.16B,D). El saco vitelino, localizado en la cavidad coriónica, está conectado al cordón umbilical por su pedículo. Al final del tercer mes el amnios ya se expandió tanto que entra en contacto con el corion obliterando la cavidad coriónica (Fig. 8.10B). Entonces el saco vitelino suele encogerse para ir desapareciendo poco a poco.

Por un tiempo la cavidad abdominal resulta demasiado pequeña para las asas intestinales en crecimiento acelerado; algunas de éstas son empujadas al interior del espacio extraembrionario en el cordón umbilical. Las asas prominentes forman una **hernia umbilical fisiológica** (capítulo 15). Hacia el final del tercer mes se llevan las asas dentro del cuerpo del embrión, quedando obliterada la cavidad del cordón umbilical. Cuando se obliteran el alantoides

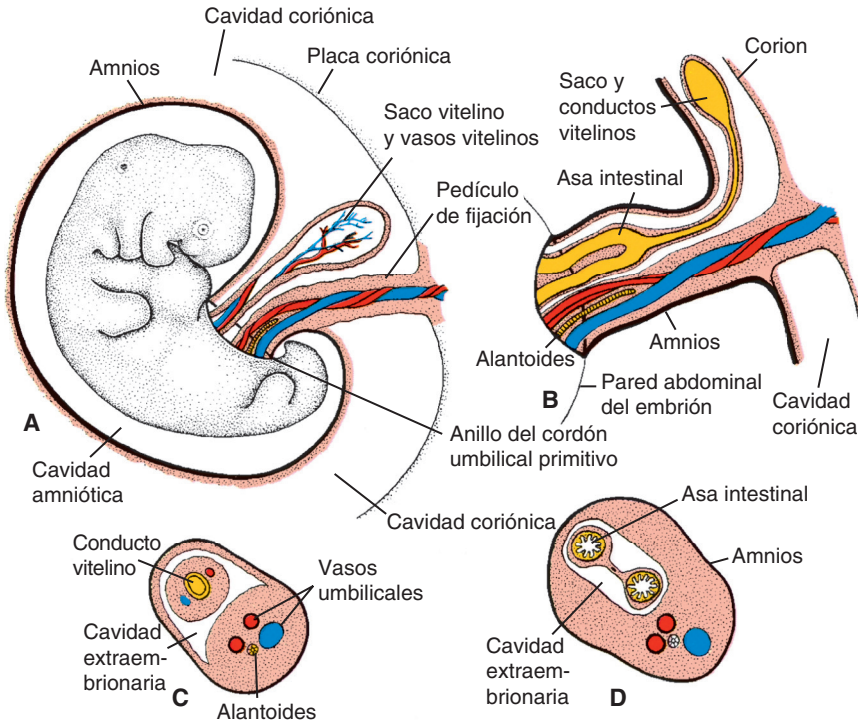


FIGURA 8.16 **A.** Embrión de 5 semanas con las estructuras que cruzan el anillo umbilical primitivo. **B.** Cordón umbilical primitivo de un embrión de 10 semanas. **C.** Sección transversal por las estructuras a nivel del anillo umbilical. **D.** Sección transversal por el cordón umbilical primitivo que muestra las asas intestinales que sobresalen en el cordón umbilical.

y el conducto vitelino junto con sus vasos, lo único que queda en el cordón son los vasos umbilicales rodeados de **gelatina de Wharton**. Este tejido, rico en proteoglicanos, funciona como capa protectora de los vasos sanguíneos. Las paredes de las arterias son musculares con muchas fibras elásticas que contribuyen a la constricción y contracción de los vasos umbilicales una vez anudado el cordón umbilical.

■ CAMBIOS DE LA PLACENTA AL FINAL DEL EMBARAZO

Al final del embarazo los cambios que ocurren en la placenta pueden inducir un menor intercambio entre las dos circulaciones. Entre los cambios se cuentan: 1) aumento del tejido fibroso en el núcleo de la vellosidad, 2) engrosamiento de las membranas basales en los capilares del feto, 3) cambios obliterativos en los capilares pequeños de las vellosidades y 4) depósito de fibrinoide sobre la superficie de las vellosidades en la zona de inserción y en la placa coriónica. El exceso de fibrinoide a menudo ocasiona infarto de una laguna intervillosa o a veces de todo un cotiledón. Entonces éste muestra un aspecto blanquecino.

■ LÍQUIDO AMNIÓTICO

La cavidad amniótica se encuentra llena de un líquido claro, acuoso, que en parte produce las células amnióticas, pero que proviene básicamente de la sangre materna.

La cantidad de líquido aumenta desde unos 30 mL a las 10 semanas de gestación hasta 450 mL a las 20 semanas, entre 800 y 1 000 mL a las 37 semanas. Durante los primeros meses de embarazo, el embrión está suspendido por el cordón umbilical en ese líquido que le sirve de cojín protector. El líquido 1) absorbe sacudidas, 2) evita que el embrión se adhiera al amnios y 3) permite los movimientos del feto.

El volumen de líquido amniótico se reemplaza cada 3 horas. A partir del quinto mes, el feto deglute su propio líquido; se estima que bebe unos 400 mL diarios, cerca de la mitad del volumen total. En el quinto mes la orina fetal se agrega diariamente al líquido, pero es sobre todo agua porque la placenta intercambia los desperdicios metabólicos. Durante el parto, la membrana amniocoriónica forma una cuña hidrostática que ayuda a dilatar el conducto cervical.

Consideraciones clínicas

Anomalías del cordón umbilical

En el momento del nacimiento el cordón umbilical mide aproximadamente 2 cm de diámetro y de 50 a 60 cm de largo. Es tortuoso, lo que origina **nudos falsos**. La longitud de un cordón refleja el movimiento intrauterino del feto; se han observado cordones cortos en los trastornos del movimiento fetal y constricción intrauterina. Un cordón demasiado largo puede circundar el cuello del feto, en general sin aumentar el riesgo; en cambio, un cordón corto puede causar problemas durante el parto pues tira de la placenta para separarla de su unión con el útero.

En condiciones normales el cordón umbilical consta de dos arterias y una vena. Sin embargo, en 1 de cada 200 recién nacidos sólo hay una **sola arteria umbilical**; estos niños tienen aproximadamente 20% de probabilidades de presentar anomalías cardíacas y otros defectos vasculares. La arteria faltante o no se forma [agénesis] o degenera en las primeras fases del desarrollo.

Bridas amnióticas

En ocasiones las rasgaduras del amnios producen **bridas amnióticas** que circundan una parte del feto, sobre todo las extremidades y los dedos. Eso puede causar amputaciones, **anillos de constricción** y otras anomalías como las deformaciones craneofaciales (Fig. 8.17). Se desconoce su origen.

Líquido amniótico

Con los términos **hidramnios** o **polihidramnios** se designa un exceso de líquido amniótico [de 1 500 a 2 000 mL], en tanto que **oligohidramnios** indica poco líquido [< 400 mL]. Ambas complicaciones se acompañan de mayor incidencia de anomalías genéticas. Entre las causas más importantes de hidramnios figuran las de tipo idiopático (35%), diabetes materna (25%) y malformaciones congénitas como trastornos del sistema nervioso central [anencefalia por ejemplo] y anomalías gastrointestinales [atresias, entre ellas las esofágicas] que impiden al bebé ingerir líquido. El oligohidramnios es un trastorno poco frecuente atribuible a la agenesia renal. La falta de líquido en la cavidad amniótica constriñe al feto para que “respire” hacia los pulmones; ello a su vez ocasiona hipoplasia pulmonar.

La **rotura prematura de las membranas (RPM)** se refiere a la que se realiza antes que inicien las contracciones uterinas; se presenta en 10% de los embarazos. La rotura **pretérmino** ocurre antes que terminen 37 semanas, se observa en 3% de los embarazos y es una causa común de trabajo de parto prematuro. Se desconocen las causas pero entre los factores de riesgo se cuentan un embarazo anterior con prematuridad o rotura prematura de las membranas, raza negra, tabaquismo, infecciones y polihidramnios grave.

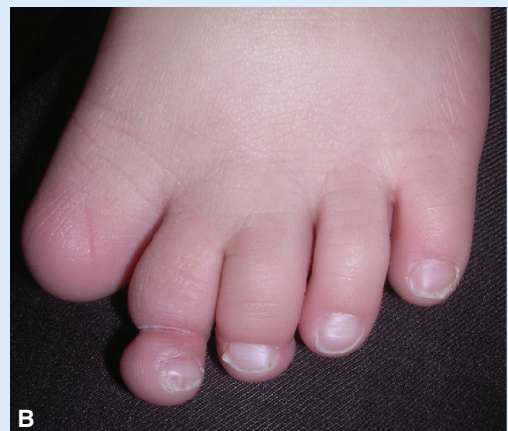
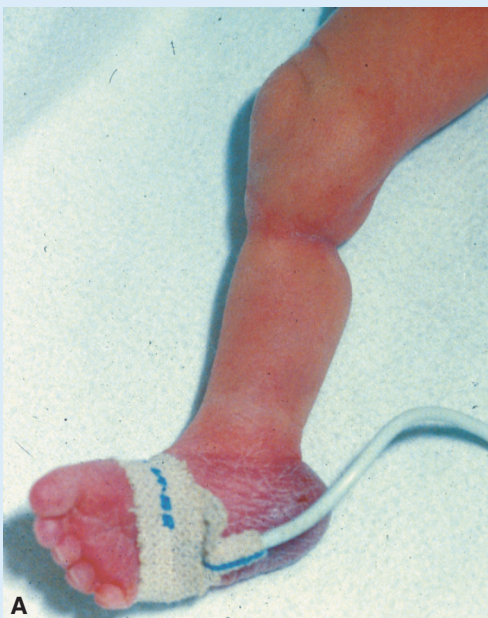
FIGURA 8.17 **A.** Anillo de constricción en una pierna. Anomalías de las extremidades causadas por bridas amnióticas. **B.** Amputación de los dedos (dedo gordo del pie) y anillo de constricción (segundo dedo del pie).

MEMBRANAS FETALES EN LOS GEMELOS

La frecuencia de gestación múltiple (mellizos y trillizos, por ejemplo) ha venido aumentando considerablemente en los años recientes, a tal grado que hoy representan más de 3% de los nacimientos vivos en Estados Unidos. La tasa de gemelos se disparó a un 32.6 por cada 1 000 nacimientos en 2008. Dos causas explican el incremento: la creciente edad de las madres en el momento del parto y mayor frecuencia de los tratamientos de fecundidad, entre otros las tecnologías de reproducción asistida (TRA).

Gemelos dicigóticos

Cerca de 90% de los gemelos son **dicigóticos**, o **fraternos**; el porcentaje se eleva con la edad de la madre (se duplica a los 35 años) y con los procedimientos de fecundidad, entre ellos las tecnologías de reproducción asistida. Se deben al desprendimiento simultáneo de dos ovocitos y a la fecundación por espermatozoides diferentes. Puesto que los ovocitos tienen distinta constitución genética, los gemelos no se parecen más que otros hermanos o hermanas. Pueden ser del mismo o diferente sexo. Los cigotos se implantan individualmente en el útero, desarrollan casi siempre su placenta, amnios y saco coriónico propios (Fig. 8.18A). Pero a veces las placentas están tan juntas que se fusionan. Asimismo, las paredes de los sacos coriónicos pueden aproximarse entre sí y fusionarse (Fig. 8.18B). Algunas veces cada gemelo dicigótico posee eritrocitos de diverso tipo (**mosaicismo eritrocitario**), lo cual indica que la fusión de las dos placentas fue tan estrecha que se intercambiaron los eritrocitos.

Gemelos monocigóticos

El segundo tipo de gemelos, que provienen de un solo óvulo fecundado, corresponde a los gemelos **monocigóticos** o **idénticos**. Tienen una tasa de 3 a 4 por cada 1 000 nacimientos. Se deben a la división del cigoto en varias fases del desarrollo. Se cree que la separación más temprana ocurre en la fase bicelular, en que se desarrollan dos cigotos individuales. Los blastocitos se implantan por separado y cada embrión cuenta con su propia placenta y saco coriónico (Fig. 8.19A). Aunque la disposición de las membranas se parece a la de los gemelos dicigóticos, su pertenencia a un par monocigótico se identifica por gran semejanza de los grupos sanguíneos, las huellas dactilares, el sexo y el aspecto externo, como el color de los ojos y del pelo.

La división del cigoto suele ocurrir al inicio de la fase blastocística. La masa de las células internas se divide en dos grupos individuales de células dentro

de la misma cavidad blastocística (Fig. 8.19B). Los dos embriones tienen una placenta común y una cavidad coriónica también común, aunque con cavidades amnióticas propias (Fig. 8.19B). Rara vez la división se efectúa en la fase de disco germinal bilaminar, poco antes que aparezca la línea primitiva (Fig. 8.19C). Este método da origen a dos embriones que comparten una placenta junto con un saco coriónico y amniótico. Pese a tener la misma placenta, normalmente el riego sanguíneo está bien equilibrado.

La gestación de trillizos ocurre con poca frecuencia (1 en cada 7 600 embarazos aproximadamente) y la de cuatrillizos, quintillizos, etc., es aún menos frecuente. En años recientes los partos múltiples ocurren más a menudo en las madres que reciben gonadotropinas (fármacos de fecundidad) cuando no ovulan.

PARTO (NACIMIENTO)

Entre las primeras 34 y 38 semanas de gestación, el miometrio uterino no responde a las señales del **parto (nacimiento)**. Durante las últimas 2 a 4 semanas, este tejido pasa por una fase de transición en preparación para el inicio del **parto**. Esta fase termina con engrosamiento del miometrio en la región superior del útero, con el ablandamiento y adelgazamiento de la región inferior y del cuello uterino.

El parto propiamente dicho se divide en tres fases: 1) **borramiento** (adelgazamiento y acortamiento) y dilatación del cuello uterino (la fase termina cuando el cuello esté dilatado por completo), 2) **nacimiento del feto** y 3) **expulsión del feto y de las membranas fetales**. La **fase 1** se realiza mediante las contracciones uterinas que a manera de cuña impulsan el saco amniótico contra el conducto cervical. Si las membranas ya se rompieron, la presión se ejercerá contra una parte del feto, normalmente la cabeza. En la **fase 2** intervienen las contracciones uterinas, pero la fuerza decisiva consiste en el aumento de la presión intraabdominal proveniente de la contracción de los músculos abdominales. La **fase 3** requiere contracciones uterinas que se facilitan al intensificarse la presión abdominal.

Conforme se contrae el útero, la parte superior se retrae creando una luz cada vez más pequeña, mientras la parte inferior se expande dándole dirección a la fuerza. Las contracciones suelen comenzar a intervalos de 10 minutos; después, durante la segunda etapa, se producen a intervalos de < 1 minuto y duran de 30 a 90 segundos. Es necesario que se produzcan como pulsos para que el feto sobreviva, pues son lo bastante fuertes para comprometer el flujo sanguíneo uteroplacentario que llega al feto.

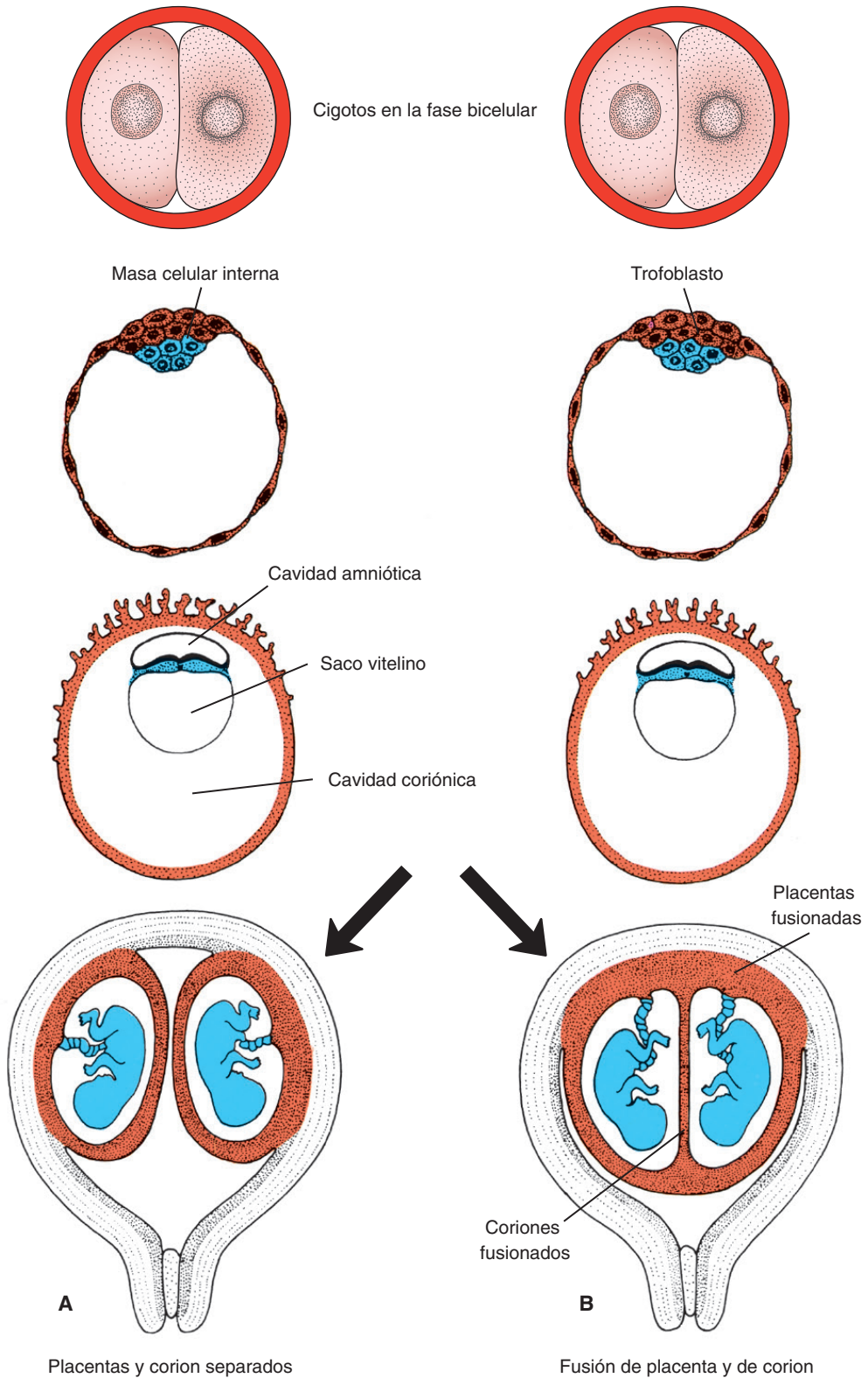


FIGURA 8.18 Desarrollo de gemelos dicigóticos. En condiciones normales cada embrión tiene su propio amnios, corion y placenta **[A]**, pero a veces las placentas se fusionan **[B]**. Los embriones reciben la cantidad apropiada de sangre, sólo que esporádicamente grandes anastomosis desvían más sangre a uno de los gemelos que al otro.

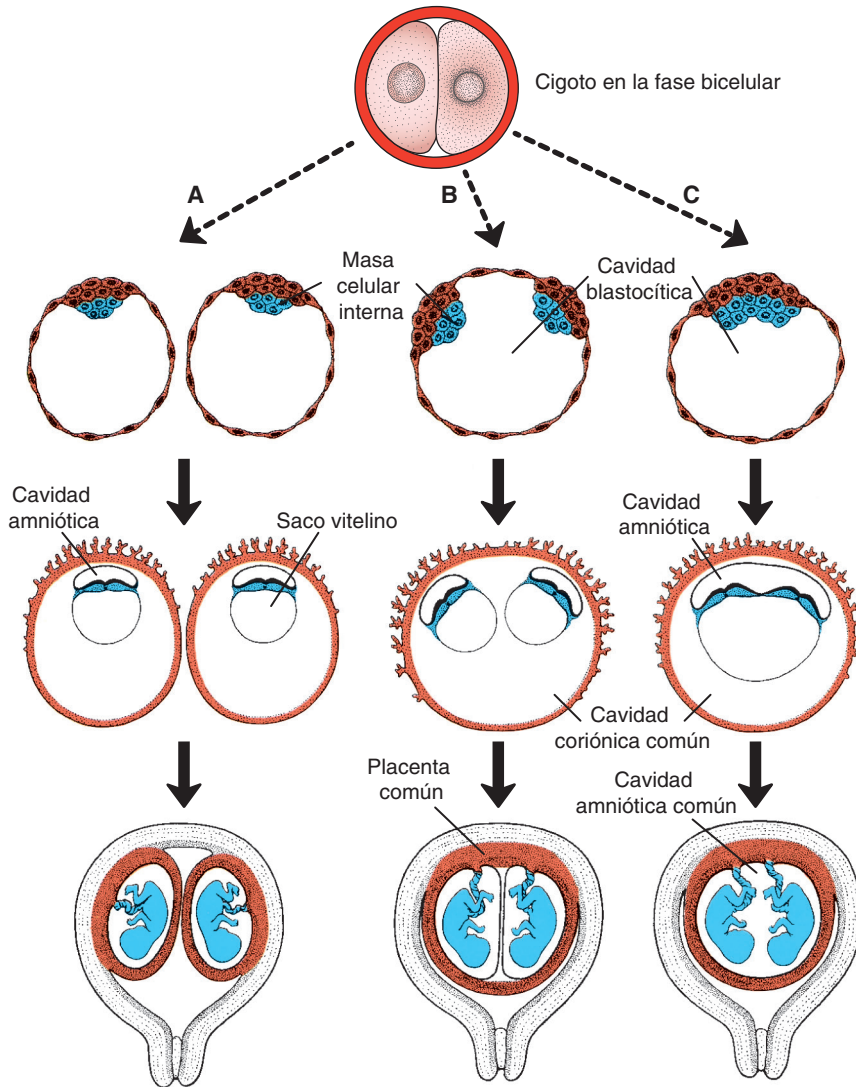


FIGURA 8.19 Posibles relaciones de las membranas fetales en gemelos monocigóticos. **A.** La división se efectúa en la etapa bicelular, y cada embrión tiene su propia placenta, cavidad amniótica y coriónica. **B.** División de la masa celular interna en dos grupos separados por completo. Ambos embriones comparten una placenta y saco coriónico, pero cavidades amnióticas individuales. **C.** División de la masa celular interna en una fase tardía del desarrollo. Los embriones comparten una placenta, una cavidad amniótica y una cavidad coriónica.

Consideraciones clínicas

Anomalías en embarazos gemelares

En esta clase de embarazos se da gran incidencia de morbilidad y mortalidad perinatal, lo mismo que mayor riesgo de parto a pretérmino. Cerca de 60% de los gemelos nace prematuro y es muy probable que tenga bajo peso al nacer. Ambos factores los exponen a un riesgo elevado; en los embarazos

gemelares la tasa de mortalidad perinatal es tres veces más alta que en los recién nacidos de embarazos simples.

La incidencia de este tipo de embarazos tal vez sea mucho mayor que lo observado en los nacimientos, porque se conciben más gemelos de los que nacen. Muchos mueren antes del parto y

algunos estudios indican que apenas 29% de las embarazadas de gemelos dan a luz dos bebés. **Gemelo evanescente** indica la muerte de un feto. El fallecimiento, que ocurre en el primer trimestre o al inicio del segundo, puede deberse a la reabsorción o formación de un feto papiráceo [Fig. 8.20].

Otro problema causante del aumento de mortalidad es el síndrome de transfusión de gemelo a gemelo, que se presenta en 15% de los embarazos monocigóticos monocoriónicos. En este caso se forman anastomosis vasculares placentarias que ocurren en orden equilibrado en la mayoría de las placentas monocoriónicas. Entonces un gemelo recibe la mayor parte del flujo sanguíneo, lo cual disminuye el del otro. El resultado consiste en que un gemelo será más grande [Fig. 8.21]. El desenlace es lamentable: ambos gemelos mueren entre 50 y 70% de los casos.

En fases posteriores del desarrollo la división parcial del nódulo y línea primitiva puede producir gemelos unidos (siameses). Se los clasifica según la naturaleza y grado de la unión [Figs. 8.22 y 8.23]. A veces los gemelos monocigóticos están

conectados sólo por un puente cutáneo o por un puente hepático común. El tipo de gemelos que se formen dependerá del momento y del grado en que ocurrieron las anomalías del nódulo y de la línea. También el hecho de que no se expresen algunos genes como *Gooseoid* puede producir gemelos unidos. Muchos de ellos logran sobrevivir como la pareja más famosa –Chang y Eng– que estaban unidos por el abdomen; viajaron a Inglaterra y Estados Unidos en exhibiciones a mediados de la década de 1800. Finalmente se instalaron en Carolina del Norte, se dedicaron a la agricultura y tuvieron 21 hijos con sus esposas.

En las parejas hermano-hermana de gemelos dicigóticos la testosterona proveniente del varón puede afectar al desarrollo de la mujer. Así pues, las gemelas de estas parejas tienden a tener quijada cuadrada y dientes más grandes, a obtener mejores resultados en las pruebas visuales espaciales y son más hábiles en los deportes de pelota que la mayoría de las niñas. Tienen 15% menos de probabilidades de casarse y sufren problemas de fecundidad pues su tasa de reproducción es 25% más baja.

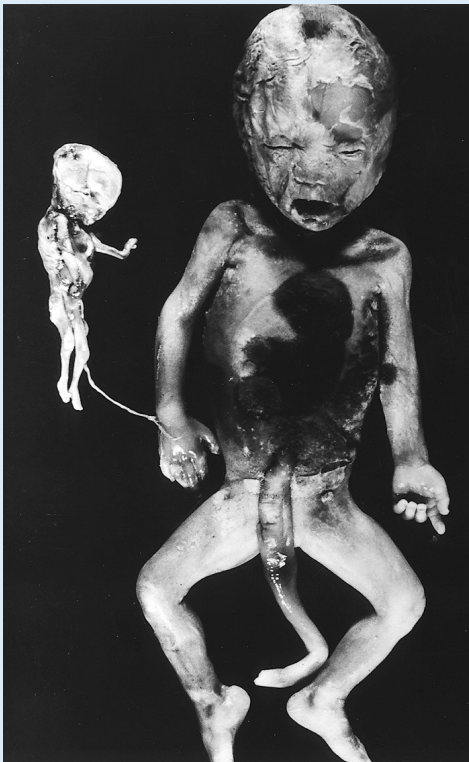

FIGURA 8.20 Feto papiráceo. Un gemelo es más grande y el otro ha sido comprimido y momificado; de ahí el adjetivo *papiráceo*.

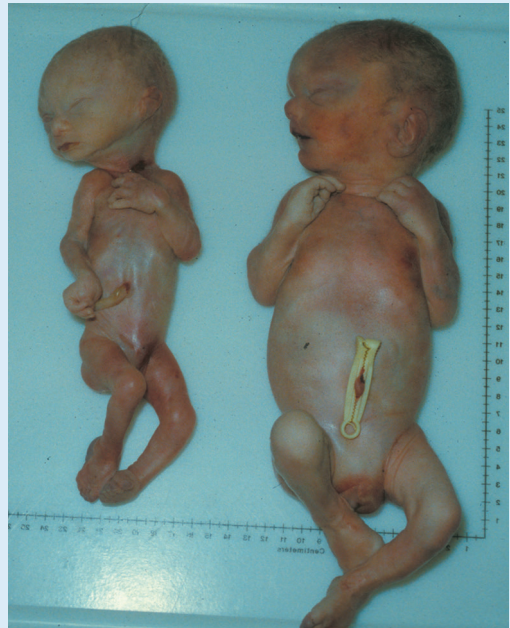

FIGURA 8.21 Gemelos monocigóticos con el síndrome de transfusión. La anastomosis vascular placentaria produjo un flujo sanguíneo desbalanceado en ambos fetos.

[continúa]

RESUMEN

El **periodo fetal abarca desde la novena semana de gestación hasta el nacimiento**; se caracteriza por rápido crecimiento del cuerpo y por maduración de los sistemas de órganos. El crecimiento en longitud resulta muy notorio durante el tercero, cuarto y quinto meses (aproximadamente 5 cm al mes), mientras que el aumento de peso lo es durante los últimos 2 meses (cerca de 700 g al mes) (Tabla 8.1, p. 105). La mayoría de los recién nacidos pesan entre 2 700 y 4 000 g. A los que pesen < 2 500 g se los considera **de bajo peso al nacer**; a los que pesen menos de 1 500 g se los considera **de muy bajo peso al nacer**. La designación restricción del crecimiento uterino (RCU) se aplica a los recién nacidos que no alcancen el tamaño genético y que sean patológicamente pequeños. Este grupo es diferente de los bebés sanos pero que están por debajo del décimo percentil del peso correspondiente a su edad gestacional. Se los clasifica como pequeños para la edad gestacional (PEG).

Un cambio sorprendente es la relativa desaceleración del crecimiento de la cabeza. En el tercer mes mide aproximadamente la mitad de la longitud cefalocaudal. En el quinto mes el tamaño de la cabeza es aproximadamente un tercio de la longitud vértice-talón (Fig. 8.2).

Durante el quinto mes, la madre reconoce con claridad los movimientos del feto, y éste está recubierto por un pelo corto y fino.

Será difícil que sobreviva un feto que nazca durante el sexto mes o a principios del séptimo, sobre todo porque el aparato respiratorio y el sistema nervioso central no están suficientemente diferenciados.

En general la **duración del embarazo** para un feto a término es de **280 días**, es decir **40 semanas después del inicio de la última menstruación. Más exactamente 266 días o 38 semanas tras la fecundación.**

La **placenta** consta de dos componentes: 1) una parte fetal derivada del **corion frondoso** o **corion vellosos**, 2) una parte materna derivada de la **decidua basal**. El espacio entre las placas coriónicas y decidua está lleno de **lagunas intervellosas** de sangre materna. Crecen árboles vellosos (tejido conectivo) que entran en las lagunas sanguíneas de la madre y se bañan en ellas. En todo momento la circulación fetal está separada de la circulación materna por 1) una membrana sincitial (un derivado del corion) y 2) células endoteliales provenientes de los capilares del feto. Por tanto, la placenta humana pertenece al tipo **hemocorial**.

Las lagunas intervellosas de una placenta totalmente desarrollada contienen unos 150 mL de sangre materna que se renueva tres o cuatro veces por

minuto. La superficie vellosa fluctúa entre 4 y 14 m², lo cual facilita el intercambio entre madre e hijo.

Las principales funciones de la placenta son: 1) intercambio de gases, 2) intercambio de nutrientes y electrolitos, 3) transmisión de anticuerpos maternos que confieren al feto inmunidad pasiva, 4) producción de hormonas como progesterona, estradiol y estrógeno (además produce gonadotropina coriónica humana y somatomamotropina), y 5) eliminación de sustancias tóxicas.

El **amnios** es un saco grande que contiene líquido amniótico donde el feto está sostenido por el cordón umbilical. El líquido 1) absorbe sacudidas, 2) permite los movimientos fetales y 3) evita que el embrión se adhiera a los tejidos circundantes. El feto traga líquido amniótico, que absorbe por el intestino y elimina por la placenta. Le agrega orina al líquido, aunque ésta principalmente es agua. Una cantidad excesiva de líquido amniótico (**hidramnios**) se acompaña de anencefalia y de atresia esofágica, en tanto que un cantidad insuficiente (**oligohidramnios**) se relaciona con agenesia renal.

El **cordón umbilical**, rodeado por el amnios, contiene: 1) dos arterias umbilicales; 2) una vena umbilical y 3) gelatina de Wharton, un cojín que protege los vasos.

Las membranas fetales de los gemelos varían según su origen y su fecha de formación. Dos tercios de los gemelos son **dicigóticos** (o **fraternales**): tienen dos amnios, dos coriones y dos placentas que a veces se fusionan. Los **gemelos monocigóticos** suelen tener dos amnios, un corion y una placenta. En los **casos de gemelos unidos** en que los fetos no están enteramente separados, existen un amnios, un corion y una placenta.

No se conocen bien las señales del inicio del **parto (nacimiento)**, pero la preparación para el trabajo de parto suele comenzar entre las semanas 34 y 38. El parto propiamente dicho se efectúa en tres fases: 1) borramiento y dilatación del cuello uterino, 2) nacimiento del feto, 3) expulsión de la placenta y de las membranas fetales.

Resolución de problemas

1. Una ecografía a los 7 meses de gestación muestra demasiado espacio (acumulación del líquido) en la cavidad amniótica. ¿Qué nombre se da a esta complicación? ¿A qué se debe?
2. Ya avanzado el embarazo, una mujer descubre que probablemente estuvo expuesta a tolueno en su trabajo durante la tercera semana de gestación. Una compañera le dice que no se preocupe por el bebé, pues la placenta funciona como barrera para protegerlos contra factores tóxicos. ¿Es verdad eso?

Anomalías congénitas y diagnóstico prenatal

■ ANOMALÍAS CONGÉNITAS

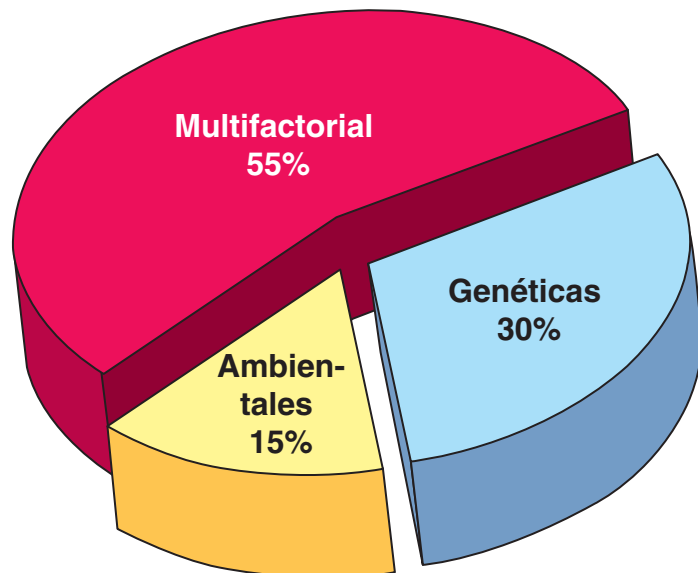
Defecto congénito, malformación congénita y anomalía congénita son sinónimos que designan problemas estructurales, conductuales, funcionales y metabólicos presentes en el momento del nacimiento. Los términos con que se indica el estudio de esos problemas son **teratología** (del griego *teratos*, monstruo) y **dismorfología**. Los dismorfólogos trabajan en un departamento de genética clínica. Las principales anomalías estructurales afectan a cerca de 3% de los niños nacidos vivos, y las anomalías genéticas son la causa más importante de mortalidad de recién nacidos, pues representan aproximadamente 25% de las muertes. Son la quinta causa de que se pierda la vida antes de los 65 años y un factor decisivo de las discapacidades. No tienen preferencia por algunas razas: la frecuencia de las anomalías es igual entre asiáticos, afroamericanos, latinoamericanos, blancos e indios estadounidenses.

Las causas de las anomalías caen dentro de tres categorías: las ocasionadas por factores ambientales

(15%), las causadas por factores genéticos (30%) y las debidas a la interacción del ambiente con la susceptibilidad genética del individuo. La mayoría de las anomalías pertenece a esta última categoría (55%); se desconocen los detalles del origen de la mayoría de estas malformaciones (Fig. 9.1).

Las **anomalías menores** afectan aproximadamente a 15% de los recién nacidos. Algunas de ellas como microtia (orejas pequeñas), manchas pigmentadas y hendiduras palpebrales pequeñas no dañan la salud, aunque en algunos casos se acompañan de defectos mayores. Por ejemplo, los niños con una anomalía menor tienen 3% de probabilidades de presentar una malformación importante; los niños con dos anomalías menores tienen 10% de probabilidades; los niños con tres o más anomalías menores tienen 20% de probabilidades. Por tanto, las anomalías menores ofrecen pistas para diagnosticar anomalías más serias. En particular, las anomalías de las orejas son indicadores más fáciles de reconocer que otras y se observan casi en todos los niños con malformaciones sindrómicas.

FIGURA 9.1 Gráfica circular que muestra la participación de varios factores en las causas de las anomalías congénitas. Cerca de 15% de las anomalías obedece a causas totalmente ambientales como drogas, contaminantes ambientales, enfermedades infecciosas y enfermedades de la madre como diabetes, fenilcetonuria, obesidad; 30% corresponde a causas por completo genéticas como anomalías cromosómicas y mutaciones de genes individuales; 55% tiene causas múltiples e incluso interacciones de genes teratógenos. Este último grupo también comprende las anomalías congénitas de origen desconocido.



Riesgo de inducción de anomalías congénitas

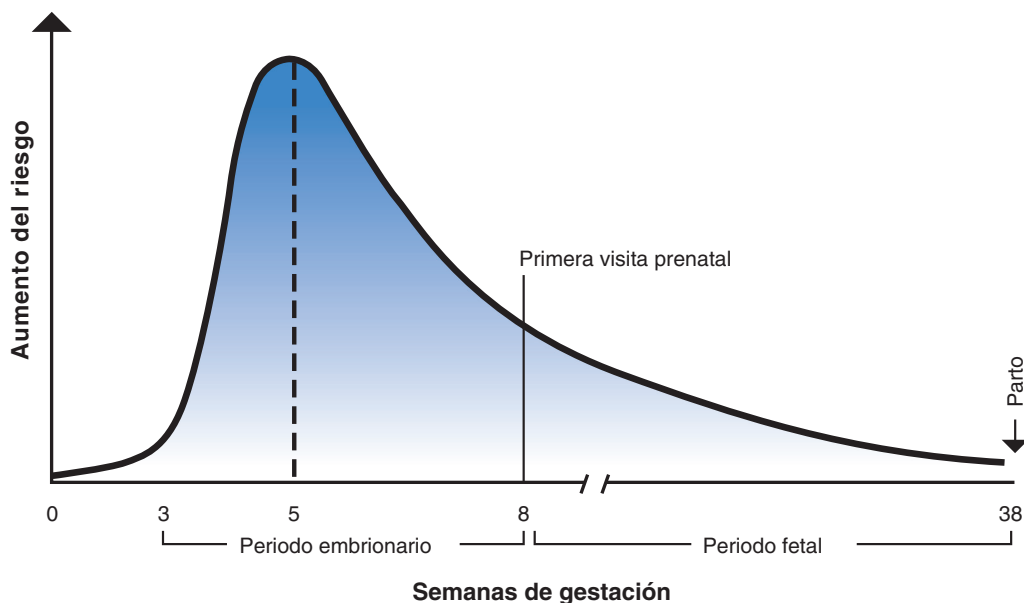


FIGURA 9.2 Gráfica que muestra el tiempo de gestación frente a los riesgos de anomalías congénitas inducidas. El tiempo más sensible es el periodo embrionario comprendido entre la tercera y octava semanas. El periodo fetal empieza al final de la octava semana y se extiende durante todo el embarazo. En este tiempo disminuye el riesgo de anomalías estructurales importantes, pero todavía pueden afectar a los sistemas de órganos. Por ejemplo, el encéfalo sigue diferenciándose en el periodo fetal, de modo que la exposición a sustancias tóxicas puede originar discapacidades del aprendizaje o retraso mental. El hecho de que la mayoría de las anomalías ocurra antes de la octava semana obliga a aplicar estrategias preventivas antes de la concepción. Por desgracia las mujeres acuden a la primera visita prenatal en la octava semana, o sea después del periodo en que pueden evitarse la mayoría de las anomalías.

Tipos de anomalías

Las **malformaciones** se presentan cuando las estructuras están formándose; por ejemplo, en la organogénesis. Pueden ocasionar una ausencia total o parcial de una estructura o alteraciones en su estructura normal. Las malformaciones son causadas por factores ambientales o genéticos que actúan de manera independiente o conjunta. La mayoría aparece de la **tercera a la octava semanas de gestación** (Fig. 9.2). Sin embargo, algunas combinaciones complejas de anomalías –como las que se observan en los casos de **heterotaxia**–, pueden producirse cuando los ejes embrionarios están siendo especificados en la segunda semana.

Las **disrupciones** producen cambios morfológicos en estructuras ya formadas y se deben a procesos destructivos. Un ejemplo son los accidentes vasculares que ocasionan defectos transversales en las extremidades y las anomalías ocasionadas por las bridas amnióticas (Fig. 9.3).

Las **deformaciones** son resultado de fuerzas mecánicas que moldean una parte del feto por un periodo prolongado. El pie zambo, por ejemplo, se debe a la compresión de la cavidad amniótica (Fig. 9.4). Las deformaciones a menudo afectan al sistema musculoesquelético y pueden revertirse en el periodo posnatal.

El **síndrome** es un grupo de anomalías que ocurren juntas y provienen de una causa común. El término indica que se hizo un diagnóstico y que se conoce el riesgo de recurrencia. En cambio, la **asociación** es el aspecto no aleatorio de dos o más anomalías que ocurren juntas más frecuentemente por mera casualidad, pero sin que se conozca la causa. Un ejemplo es la asociación de VACTERL (anomalías vertebrales, anales, cardíacas, traqueoesofágicas, renales y de las extremidades). Aunque no constituyen un diagnóstico, las asociaciones son importantes porque al reconocer uno o varios componentes se facilita buscar otros del mismo grupo.

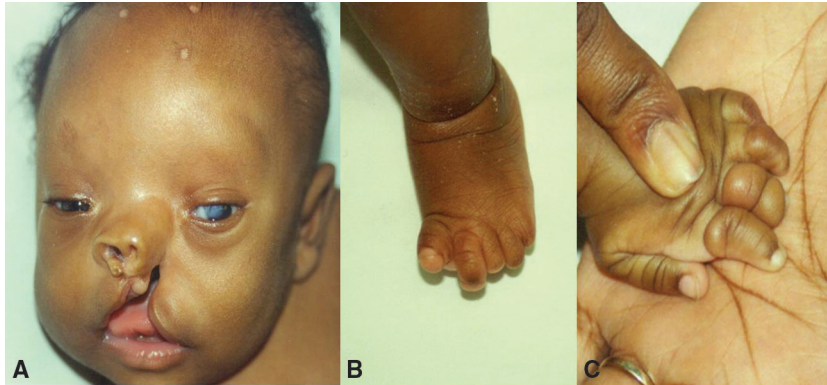


FIGURA 9.3 Los defectos ocasionados por las bridas amnióticas son ejemplo de disrupción. **A.** Labio leporino. **B.** Amputaciones de los dedos de los pies. **C.** Amputaciones de los dedos de las manos. Las hebras del amnios pueden tragarse o enrollarse alrededor de las estructuras envueltas en las estructuras, y origina diversos defectos de tipo alteración. Se desconoce el origen de las bridas de tejido amniótico.

Factores ambientales

Antes de los años 40 se suponía que las anomalías congénitas se debían primordialmente a factores hereditarios. N. Greeg descubrió que la rubeola afectaba a la madre durante las primeras fases del embarazo y ocasionaba anomalías en el embrión. Gracias a su descubrimiento se supo que las malformaciones congénitas en el humano también pueden provenir de factores ambientales. En 1961, W. Lenz relacionó los defectos de las extremidades con el sedante **talidomida**, lo cual demostró que también los fármacos podrían cruzar la placenta y producir

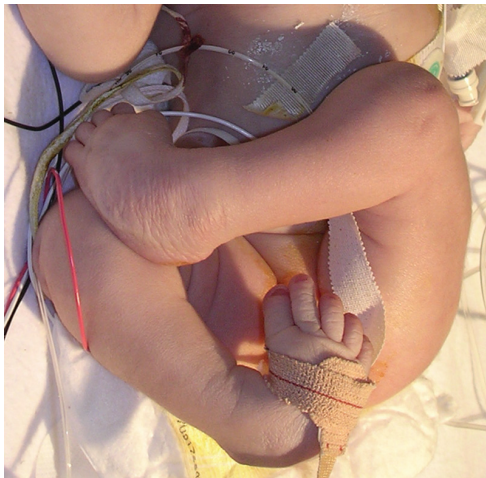


FIGURA 9.4 La posición anómala de las extremidades inferiores y el pie zambo son ejemplo de deformaciones. Probablemente el oligohidramnios [muy poco líquido amniótico] causa este defecto.

anomalías congénitas (Fig. 9.5). Desde entonces, se han identificado muchos agentes como **teratógenos** (factores que ocasionan anomalías congénitas (Tabla 9.1, p. 130).

Principios de teratología

Se definen y formulan como **principios de teratología** los factores que determinan la capacidad de un agente para producir anomalías congénitas, a saber:

1. La susceptibilidad a la teratogénesis depende del **genotipo del embrión** y de la forma en que esta estructura genética interactúe con el ambiente. El **genoma materno** también es importante para lo siguiente: metabolismo de los fármacos, resistencia a las infecciones, otros procesos moleculares que afectan al embrión.
2. La susceptibilidad a los teratógenos varía con la **fase de desarrollo en el momento de la exposición**. El periodo más sensible comprende de la **tercera a la octava semanas de gestación**, o sea el periodo de la **embriogénesis**. Los sistemas orgánicos tienen una o más etapas de susceptibilidad. Así, puede inducirse la fisura palatina en la fase de blastocito (día 6), durante la gastrulación (día 14), en la fase inicial de la yema de las extremidades (quinta semana) o cuando se forman las crestas palatinas (séptima semana). Por lo demás, aunque la mayoría de las anomalías se dan durante la embriogénesis, también pueden aparecer antes o después de este periodo: ninguna fase del desarrollo está totalmente inmune (Fig. 9.2).

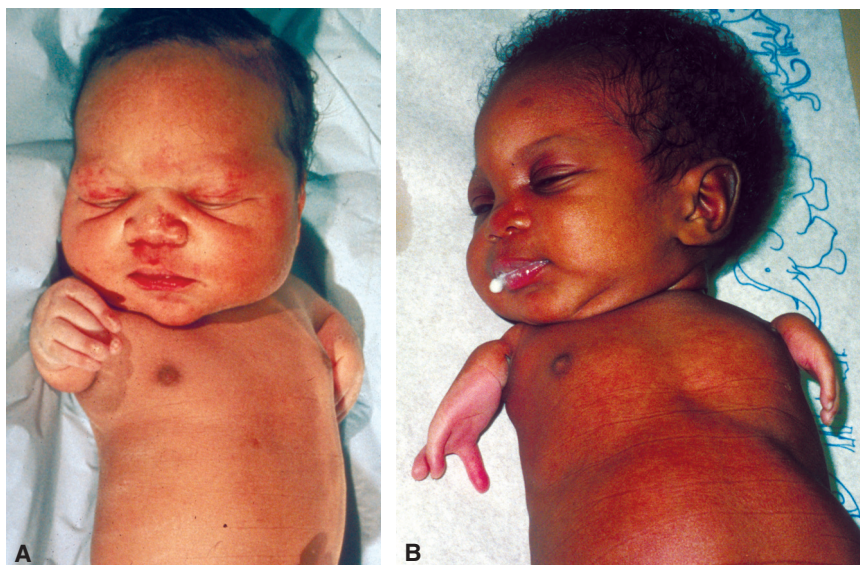

FIGURA 9.5 A.B. Ejemplos de focomelia: anomalías de las extremidades que se caracterizan por pérdida de los huesos largos. Estos defectos se deben generalmente al fármaco talidomida.

3. Las manifestaciones del desarrollo anómalo dependen de la **dosis y la duración de la exposición** al teratógeno.
4. Los teratógenos actúan en formas específicas (**mecanismos**) sobre las células y tejidos en desarrollo para dar inicio a una embriogénesis anómala (**patogénesis**). Los mecanismos pueden consistir en inhibir un proceso bioquímico o molecular en especial; la patogénesis puede matar las células, disminuir su proliferación u originar otros fenómenos celulares.
5. Las manifestaciones del desarrollo anómalo son muerte, malformación, retraso del crecimiento y problemas funcionales.

Agentes infecciosos

Entre los agentes infecciosos que causan anomalías genéticas (Tabla 9.1) figuran algunos virus. Las anomalías debidas a **rubeola** durante el embarazo (síndrome de rubeola congénita) antaño representaban un problema serio, pero las malformaciones congénitas de ese tipo casi ya se eliminaron gracias a la invención y uso generalizado de una vacuna.

El **citomegalovirus** constituye una amenaza seria. Aunque a menudo la madre no manifiesta síntomas, puede tener efectos devastadores en el feto. La infección puede causar enfermedad grave en el momento del nacimiento, y en ocasiones es mortal.

Algunos recién nacidos son asintomáticos al nacer, pero presentan problemas más tarde: sordera, deterioro visual y retraso mental.

El **virus del herpes simple** y el **virus de la varicela** pueden ocasionar anomalías congénitas. Las producidas por herpes son raras y en general la infección se transmite al niño durante el parto, causa enfermedad grave y a veces la muerte. La infección intrauterina con varicela produce cicatrización cutánea, hipoplasia de las extremidades, defectos de los ojos y del sistema nervioso central. Rara vez ocurren anomalías congénitas tras una infección prenatal con varicela y dependen del momento de la infección. Cerca de 0.4% de los hijos de mujeres infectadas antes de 13 semanas de gestación presentan malformaciones; el riesgo aumenta a 2% entre los hijos cuya madre se infectó entre la semana 13 y 20.

Otras infecciones virales e hipotermia

No ocurren malformaciones después de una infección materna con sarampión, paperas, hepatitis, poliomielitis, virus ECHO, virus Coxsackie e influenza. Pero algunas de estas infecciones pueden provocar aborto espontáneo, muerte fetal o transmitirse al feto. Por ejemplo, el virus Coxsackie B puede aumentar los abortos espontáneos; el sarampión y las paperas aumentan la muerte fetal temprana y tardía, además de afectar al feto. La hepatitis B tiene una tasa alta de transmisión al feto, provoca hepatitis fetal y neonatal; en cambio, la hepatitis A, C y E rara vez se transmite a través de la placenta. Al

TABLA 9.1 Teratógenos asociados con malformaciones humanas

Teratógeno	Malformaciones congénitas
Agentes infecciosos	
Virus de rubeola	Cataratas, glaucoma, defectos cardíacos, sordera, anomalías dentales
Citomegalovirus	Microcefalia, deterioro visual, retraso mental, muerte fetal
Virus de herpes simple	Microftalmia, microcefalia, displasia retiniana
Virus de la varicela	Cicatrización cutánea, hipoplasia de las extremidades, retraso mental, atrofia muscular
Toxoplasmosis	Hidrocefalia, calcificaciones cerebrales, microftalmia
Sífilis	Retraso mental, sordera
Agentes físicos	
Rayos X	Microcefalia, espina bífida, fisura palatina, anomalías de las extremidades
Hipertermia	Anencefalia, espina bífida, retraso mental
Agentes químicos	
Talidomida	Anomalías de las extremidades, malformaciones cardíacas
Aminopterina	Anencefalia, hidrocefalia, labio leporino y fisura palatina
Difenilhidantoína (feniltoína)	Síndrome fetal de hidantoína, defectos faciales, retraso mental
Ácido valproico	Anomalías del tubo neural; anomalías del corazón, craneofaciales y de las extremidades
Trimetadona	Labio leporino, anomalías cardíacas, anomalías urogenitales y esqueléticas
Topamax (topiramato)	Labio leporino o fisura palatina
Litio	Malformaciones cardíacas
SSRI	Malformaciones cardíacas, defectos del tubo neural, atresia anal, fisuras faciales y muchos otros defectos
Opioides (codeína, hidrocodona, oxicodona)	Anomalías del tubo neural, anomalías cardíacas, gastrosquisis
Anfetaminas	Labio leporino y fisura palatina, anomalías cardíacas
Warfarina	Anomalías esqueléticas (hipoplasia nasal, epifisis punteadas)
Inhibidores de la ECA	Retraso del crecimiento, muerte fetal
Micofenolato de mofetil	Labio leporino y fisura palatina, anomalías cardíacas, microtia, microcefalia
Alcohol	Síndrome de alcoholismo fetal (SAF), fisuras palpebrales cortas, hipoplasia maxilar, anomalías cardíacas, retraso mental
Isotretinoína (vitamina A)	Embriopatía por vitamina A, orejas pequeñas y deformes, hipoplasia mandibular, fisura palatina, anomalías cardíacas
Solventes industriales	Aborto espontáneo, prematuridad, bajo peso al nacer, anomalías cardíacas, craneofaciales y del tubo neural
Mercurio orgánico	Síntomas neurológicos parecidos a los de la parálisis cerebral
Plomo	Retraso mental, trastornos neurológicos
Hormonas	
Agentes androgénicos	Masculinización de los genitales femeninos: fusión de los labios, hipertrofia del clítoris (etisterona, noretisterona)
Dietilestilbestrol (DES)	Malformación del útero, trompas de Falopio y vagina superior, cáncer vaginal, malformación de los testículos
Diabetes materna	Diversas malformaciones, muy comunes las anomalías del tubo neural y del corazón
Obesidad materna	Anomalías del tubo neural y cardíacas, onfalocele

SSRI, inhibidores selectivos de recaptación de la serotonina; ECA, enzima convertidora de angiotensina; SAF, síndrome de alcoholismo fetal.

parecer, los virus ECHO no producen efectos negativos en el feto. No hay evidencia de que la inmunización contra estas enfermedades lo dañe.

Una complicación introducida por estos y otros agentes infecciosos consiste en que la mayoría de ellos son **pirógenos** (causan fiebre); también es teratógena una fiebre corporal alta (**hipertermia**) atribuible a fiebre o posiblemente a fuentes externas como baños calientes o saunas. Casi siempre la neurulación se ve afectada por temperaturas elevadas, y entonces en el tubo neural aparecen anomalías como anencefalia y espina bífida.

La **toxoplasmosis** puede producir anomalías congénitas. La carne mal cocida, las heces de mascotas (especialmente de los gatos) y el suelo contaminado con ellas pueden transmitir un parásito protozoario: *Toxoplasma gondii*. Las calcificaciones cerebrales constituyen un rasgo típico de infección por toxoplasmosis fetal. Entre otros que pueden presentarse en el momento del nacimiento se encuentran: microcefalia (cabeza pequeña), macrocefalia (cabeza grande) o hidrocefalo (aumento del líquido cefalorraquídeo en el cerebro). De modo parecido a la infección por citomegalovirus, los niños que parecen normales en el momento de nacer más tarde mostrarán deterioro visual, sordera, convulsiones y retraso mental.

Radiaciones

Las **radiaciones ionizantes** destruyen con rapidez las células proliferantes. Es, por tanto, un teratógeno potente que ocasiona casi cualquier clase de anomalía congénita según la dosis y la fase del desarrollo del embrión en el momento de la exposición. Lo mismo puede decirse de la radiación proveniente de explosiones nucleares. De las embarazadas que sobrevivieron a la explosión de la bomba atómica en Hiroshima y Nagasaki, 28% abortó espontáneamente, 25% dio a luz niños que murieron en el primer año de vida y 25% dio a luz a niños con graves anomalías congénitas que afectaron el sistema nervioso central. La explosión del reactor nuclear en Chernobyl, cuya radiación superó 400 veces la de las bombas nucleares, también aumentó las anomalías congénitas en toda la región. La radiación es, además, un agente mutágeno, capaz de producir alteraciones genéticas en las células germinales y malformaciones posteriores.

Fármacos y agentes químicos

El papel de los fármacos (medicamentos) y de los agentes químicos en la génesis de anomalías en el ser humano es difícil de evaluar por dos razones: 1) en general se trata de estudios retrospectivos que se

basan en el recuerdo de la madre sobre el historial de la exposición; 2) una embarazada toma varios medicamentos. Una investigación de National Institutes of Health descubrió que las embarazadas ingieren en promedio cuatro medicamentos durante la gestación. Sólo 20% de ellas no los tomaba. Aun con este uso generalizado de medicamentos durante el embarazo, no disponemos de suficiente información para juzgar la inocuidad de aproximadamente 90% de los fármacos si se toman durante el embarazo.

Por otra parte, pocos de tantos fármacos utilizados en el embarazo han sido identificados como teratógenos. Un ejemplo de ello es la **talidomida**, un antiemético y somnífero. En 1961 se observó en Alemania Occidental un aumento repentino de la frecuencia de **amelia** y de **meromelia** (ausencia total o parcial de las extremidades), anomalías poco frecuentes que suelen heredarse. La observación llevó a examinar los historiales prenatales de los niños afectados; se descubrió que muchas madres habían tomado talidomida en la primera fase del embarazo. Se descubrió una relación causal entre talidomida y meromelia, sólo porque el fármaco produjo una anomalía tan inusual. De haber sido un tipo más común como labio leporino o malformación cardíaca, la relación con el medicamento habría pasado inadvertida.

El descubrimiento de que un fármaco como talidomida podría cruzar la placenta y causar anomalías congénitas constituyó una auténtica revolución: dio origen a la ciencia de la teratología y a la fundación de la Sociedad de Teratología. Hoy la talidomida sigue utilizándose como agente inmunomodulador en el tratamiento de los enfermos de SIDA y otras enfermedades inmunopatológicas como lepra, lupus eritematoso y enfermedad de injerto contra hospedador. Todavía se registran anomalías de las extremidades en bebés expuestos al fármaco, pero ahora sabemos que también produce otras malformaciones: malformaciones cardíacas, fisuras bucofaciales, retraso mental, autismo y defectos de los sistemas urogenital y gastrointestinal.

Se ha demostrado que la **isotretinoína (acutano)**, sustancia similar a la **vitamina A**, da origen a un patrón típico de malformaciones llamadas **embriopatía por isotretinoína**. Se prescribe en el tratamiento de acné quístico y en otras dermatosis crónicas, pero es sumamente teratógeno, pues puede producir casi cualquier tipo de malformación. Incluso los retinoides locales como el etretinato pueden originar anomalías. La vitamina A es teratógena en dosis altas, según se deduce de los estudios con animales y de que la isotretinoína es un compuesto

muy similar. Se discute la exactitud de la dosis dañina (> 10 000 o > 25 000 UI), pero la cantidad de vitamina A contenida normalmente en las multivitaminas (de 2 000 a 8 000 UI) está por debajo de esas dosis, salvo que se tome más de una multivitamina al día.

Otros fármacos con potencial teratogéno son los **anticonvulsivos difenilhidantoína (fenitoína), ácido valproico y trimetadiona**, usadas por las mujeres que sufren convulsiones. En concreto, la trimetadiona y la fenilhidantoína producen un amplio espectro de anomalías que constituyen patrones bien definidos de dismorfogénesis, conocidos como **síndromes de trimetadiona** y de **hidantoína fetal**. Las hendiduras faciales son muy frecuentes en tales casos. El anticonvulsivo **ácido valproico** eleva el riesgo de anomalías severas: anomalías del tabique auricular, fisura palatina, hipospadias, polidactilia y craniosinostosis. Pero el riesgo mayor lo representa la espina bífida, una anomalía del tubo neural. El anticonvulsivo carbamazepina ha sido relacionado con mayor riesgo de anomalías del tubo neural y posiblemente otra clase de malformación. Incluso algunos anticonvulsivos más recientes, como **Topamax® (topiramato)**, aumentan el riesgo de labio leporino o de fisura palatina. Por desgracia, estos pacientes necesitan los medicamentos para evitar convulsiones. No obstante su potencial teratogéno, los fármacos y la dosis siempre deberán garantizar el mejor resultado para madre e hijo.

Se sospecha que tanto los **antipsicóticos** como los **ansiolíticos** (tranquilizantes mayores y menores, respectivamente) producen malformaciones congénitas. Se atribuyen efectos teratogénos a los antipsicóticos **fenotiazina** y **litio**. Aunque la evidencia de la teratogenicidad de las fenotiazinas dista de ser concluyente, se ha documentado mejor el vínculo entre litio y las anomalías congénitas del corazón –en especial la anomalía de Ebstein– aunque el riesgo es pequeño.

En estudios epidemiológicos se atribuyen varias anomalías congénitas a los **antidepresivos** que funcionan como **inhibidores selectivos en la recaptación de serotonina (SSRI)**: fluoxetina, paraxetina, sertralina, citalopram y escitalopram. Tal vez sus efectos se deben a que la serotonina contribuye a establecer el eje derecho-izquierdo (lateralidad, capítulo 5, p. 62). El corazón es muy sensible debido

a su compleja lateralidad; muchos tipos de anomalías cardíacas se han observado cuando la madre toma estos medicamentos. Se piensa que la exposición a estos fármacos explica las malformaciones en la línea media como anomalías del tubo neural, fisura palatina y atresia anal. En efecto, los estudios en animales demuestran que posiblemente se deban a una alteración en la coordinación de señales indispensables para establecer los ejes craneocaudal y derecha-izquierda del embrión (capítulo 5, p. 59; capítulo 13, p. 175).

Con los **opioides** como **codeína, hidrocodona y oxycodona**, se trata el dolor agudo; en los últimos años ha venido aumentando su uso y abuso. Los estudios epidemiológicos revelan vinculación entre el uso de estos fármacos y las anomalías del tubo neural, las anomalías cardíacas y la gastrosquisis (un defecto de la pared abdominal).

El **micofenolato de mofetil (MMF)** es un inmunosupresor con el cual se evita el rechazo en los pacientes con trasplante de órgano. Cuando se administra durante el embarazo se registran abortos espontáneos y anomalías congénitas: labio leporino y fisura palatina, microtia (orejas pequeñas), microcefalia y anomalías cardíacas.

El **anticoagulante warfarina** es teratogéno. Los hijos de madres expuestas a él durante el primer trimestre suelen presentar anomalías del esqueleto: hipoplasia nasal, epífisis anormales en los huesos largos e hipoplasia de las extremidades. Por el contrario, el anticoagulante **heparina** al parecer no es teratogéno.

Los **agentes antihipertensivos** que inhiben la **enzima de conversión de angiotensina (inhibidores ECA)** causan retraso del crecimiento, disfunción renal, muerte fetal y oligohidramnios si la exposición se da durante el segundo o tercer trimestres. No se conocen bien los efectos de la exposición durante el primer trimestre.

Se recomienda cautela con respecto a otros compuestos capaces de dañar al embrión o al feto. Entre los más importantes cabe citar: profiltiouracilo y yoduro de potasio (bocio y retraso mental), estreptomycin (sordera), sulfonamidas (ictericia nuclear), el antidepresivo imipramina (deformidades de las extremidades), tetraciclinas (anomalías de los huesos y dientes), anfetamina (hendiduras bucales y anomalías cardiovasculares) y quinina (sordera).

Drogas ilegales, alcohol y cigarros

Uno de los problemas de la sociedad moderna es el efecto que tiene en el desarrollo del embrión y del feto el uso materno de drogas sociales: dietilamida del ácido lisérgico (LSD), fenciclidina (PCP) o “polvo de ángel”, marihuana, cocaína, alcohol y tabaco. En el caso de LSD, se registran anomalías y malformaciones en el sistema nervioso central. Una reseña exhaustiva de más de 100 publicaciones llevó a la conclusión de que el LSD puro consumido en dosis moderadas no es teratógeno ni produce daño genético. Tampoco se dispone de datos concluyentes sobre la teratogenicidad de la marihuana y PCP. La cocaína ha sido vinculada a trabajo de parto prematuro, retraso del crecimiento intrauterino y aborto espontáneo. También se han observado malformaciones del corazón, del sistema genitourinario y el cerebro en niños cuya madre haya usado cocaína; incluso pueden darse efectos duraderos en la conducta. Se dificulta evaluar los efectos de las drogas porque las mujeres que usan cocaína toman a menudo otras drogas, sobre todo alcohol.

Se ha comprobado un vínculo entre la ingestión materna de **alcohol** y algunas anomalías congénitas. Esta sustancia puede inducir un amplio espectro de anomalías, desde retraso mental hasta defectos estructurales del encéfalo (microcefalia, holoprosencefalia), de la cara y del corazón. Por eso a las anomalías relacionadas con ella se les da el nombre de **trastorno del espectro fetal de alcohol (FASD)**. La **fetopatía alcohólica (FAS)** representa el desenlace del espectro e incluye anomalías estructurales, deficiencia del crecimiento y retraso mental (Fig. 9.6). El **trastorno del neurodesarrollo relacionado con el alcohol (ARND)** designa los casos comprobados de afectación del sistema nervioso central que no cumplen los criterios diagnósticos del FAS. Se calcula que la incidencia de ambos problemas es 1 en cada 100 nacimientos vivos. Además, **el alcohol es la causa principal de retraso mental**. No sabemos cuánto se requiere para causar un problema de desarrollo. La dosis y el tiempo del consumo durante la gestación son decisivos, pero no existe un nivel “inocuo”. Incluso una sola “borrachera” (> 5 tragos por sesión) durante una fase crítica del desarrollo eleva el riesgo de anomalías congénitas, entre ellas las fisuras bucofaciales.

Al **tabaquismo** se le atribuye mayor riesgo de fisuras bucofaciales (labio leporino y fisura palatina). También participa en el retraso del crecimiento y en el parto prematuro.

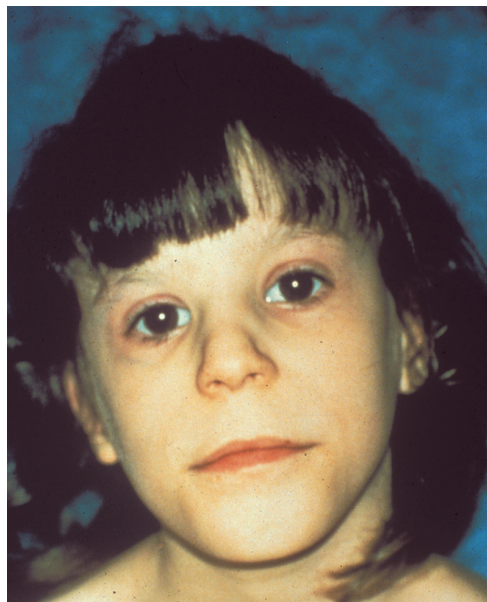

FIGURA 9.6 Rasgos típicos de un niño con fetopatía alcohólica que incluye surco subnasal no diferenciado, labio superior delgado, puente nasal deprimido, nariz corta y parte media de la cara plana.

Hormonas

AGENTES ANDROGÉNICOS

Antaño las progestinas sintéticas se usaban frecuentemente durante el embarazo para prevenir el aborto. Las progestinas etisterona y noretisterona realizan una intensa actividad androgénica; se han registrado muchos casos de masculinización de los genitales en los embriones femeninos. Las anomalías consisten en agrandamiento del clítoris con diversos grados de fusión entre los pliegues labioescrotales.

INTERFERIDORES ENDOCRINOS

Los **interferidores endocrinos** son agentes exógenos que interfieren en las acciones reguladoras normales de las hormonas encargadas de controlar los procesos del desarrollo. Casi siempre interfieren en la acción del estrógeno mediante su receptor para producir anomalías del desarrollo en el sistema nervioso central y en el aparato reproductor. Durante algún tiempo se supo que el estrógeno sintético **dietilstilbestrol (DES)**, que servía para prevenir el aborto, aumentaba la incidencia de carcinomas de la vagina y del cuello uterino en mujeres expuestas al fármaco en el útero. Además, un alto porcentaje de ellas presentaba una disfunción reproductora

causada en parte por malformaciones congénitas del útero, de las trompas de Falopio y de la parte superior de la vagina. También afecta a los embriones masculinos expuestos en el útero, como lo prueba el aumento de malformaciones de testículos y el análisis de espermatozoides anómalos. Pero a diferencia de lo que ocurre en las mujeres, los hombres no muestran mayor riesgo de sufrir carcinomas en el sistema genital.

Hoy los **estrógenos ambientales** constituyen un problema; se han emprendido estudios a fin de averiguar sus efectos en el feto. El interés por los posibles efectos dañinos de estos agentes ha aumentado ante el recuento decreciente de espermatozoides y una mayor incidencia del cáncer testicular, de hipospadias y otras anomalías del aparato reproductor del ser humano, junto con anomalías comprobadas del sistema nervioso central (masculinización del encéfalo femenino y feminización del encéfalo masculino) en otras especies con gran exposición ambiental. Muchos agentes provienen de las sustancias químicas usadas con fines industriales y también de plaguicidas.

ANTICONCEPTIVOS ORALES

Al parecer las **píldoras anticonceptivas** que contienen estrógenos y progesteronas poseen poco potencial teratógeno. Pero como otras hormonas, DES entre ellas, producen anomalías, debería suspenderse esta clase de anticonceptivos cuando se sospeche el embarazo.

CORTISONA

Los trabajos experimentales han demostrado una y otra vez que la cortisona inyectada a hembras de ratones y conejos en ciertas fases del embarazo causa un alto porcentaje de fisuras palatinas en su descendencia. Algunos estudios epidemiológicos recientes indican que el riesgo de procrear un hijo con fisura bucofacial aumenta ligeramente, si la mujer toma corticoesteroides durante el embarazo.

Fecundación in vitro

Los datos de varios estudios indican que las técnicas de **fecundación in vitro** se acompañan de un aumento de las anomalías congénitas y que la tasa es mayor con las de **inyección intracitoplasmática de espermatozoides (ICSI)**. Por lo demás, cualquier tratamiento de infertilidad mediante inducción química de la ovulación o fecundación *in vitro* conlleva mayor riesgo de parto con feto muerto, bajo peso al nacer y prematuridad.

Enfermedades maternas

DIABETES

Durante el embarazo, las alteraciones del metabolismo de carbohidratos en madres diabéticas produce alta incidencia de fetos muertos, muertes neonatales, talla demasiado grande y malformaciones congénitas. El riesgo de anomalías congénitas en hijos de madres con diabetes pregestacional (diagnosticada antes del embarazo tanto de tipo 1 [dependiente de insulina] como de tipo 2 [no dependiente de insulina]) es de 3 a 4 veces mayor que el de hijos de madres no diabéticas. El riesgo llega a 80% en los hijos de diabéticas que sufren la enfermedad desde hace mucho. Crece el riesgo de una amplia variedad de malformaciones como defectos del tubo neural y anomalías cardíacas congénitas. También se ha observado un riesgo mayor de disgenesia caudal (sirenomelia; Fig. 5.8, p. 65).

No se han dilucidado los factores causantes de esas anomalías, pero según la evidencia la alteración de las concentraciones de glucosa constituyen uno de ellos y la **insulina** no es teratógeno. En este aspecto, la gravedad y la duración de la enfermedad materna se correlaciona estrechamente con la incidencia de malformaciones. Un control estricto de las concentraciones de glucosa materna comenzando antes de la concepción y durante la gestación aminora la frecuencia de malformaciones a niveles cercanos a los de la población general.

Se conoce menos el riesgo de anomalías congénitas asociadas con la diabetes gestacional (la que se diagnostica durante el embarazo): algunos estudios indican un ligero aumento. Se supone que la diabetes gestacional inicia después del periodo crítico para inducir anomalías congénitas estructurales (entre 3 y 8 semanas de gestación), algunos investigadores señalan que cualquier riesgo mayor podría deberse al hecho de que algunas mujeres –a quienes se les diagnostica– probablemente ya la padecían antes de embarazarse, sólo que no se les había diagnosticado.

FENILCETONURIA

Las madres con **fenilcetonuria (PKU)** presentan un déficit de la enzima fenilalanina hidroxilasa, lo cual se traduce en concentraciones séricas más elevadas de fenilalanina. Esto supone un riesgo de procrear hijos con retraso mental, microcefalia y anomalías cardíacas. Si esas mujeres mantienen una dieta baja en fenilalanina antes de la concepción y durante el

embarazo, disminuirá el riesgo de sus hijos en comparación con el de la población general.

Carencias nutricionales

Si bien se ha demostrado que muchas carencias nutricionales, sobre todo las de vitaminas, son teratógenos en animales de laboratorio, es más difícil probar la causa y los efectos concretos en el ser humano. Un ejemplo de ello es el **cretinismo endémico** causado por **deficiencia de yodo** y caracterizado por retraso del crecimiento físico y mental. Según los datos recientes, la dieta con poco metilo altera la expresión de los genes sellados y puede ocasionar anomalías congénitas o enfermedades como cáncer posnatal. Por último los trabajos recientes indican que una mala alimentación de la madre antes y durante el embarazo favorece bajo peso al nacer y anomalías congénitas; también una fuerte inanición se relaciona con un aumento doble o triple de esquizofrenia en la descendencia.

Obesidad

La obesidad ya alcanzó proporciones epidémicas en Estados Unidos, casi se duplicó en los últimos 15 años. **Entre 2007 y 2008 más de un tercio de las mujeres en edad reproductiva eran obesas (índice de masa corporal > 30).**

En la obesidad pregestacional existe un riesgo dos veces mayor de tener un hijo con alguna anomalía en el tubo neural. Todavía no se determina la causa, pero tal vez se relacione con alteraciones del metabolismo materno que afectan a la glucosa, la insulina u otros factores. Además, la obesidad pregestacional eleva el riesgo de procrear un bebé con una anomalía cardíaca, onfalocelo y varias anomalías congénitas.

Hipoxia

La hipoxia induce malformaciones congénitas en gran variedad de animales experimentales. Aún no se sabe si lo mismo sucede en los humanos. Aunque los niños nacidos a gran altitud suelen pesar menos y ser más pequeños que los nacidos cerca del mar o a nivel del mar, no se ha registrado un aumento de la incidencia en las malformaciones congénitas. Además, las mujeres con enfermedad cardiovascular cianótica suelen dar a luz bebés pequeños, pero en general sin malformaciones congénitas importantes.

Metales pesados

Hace unos años un grupo de investigadores japoneses observó que varias madres que se alimentaban principalmente con pescado habían dado a luz hijos con varios síntomas neurológicos similares a la parálisis cerebral. Un examen más exhaustivo reveló que el pescado tenía una concentración demasiado alta de **mercurio orgánico** que las grandes industrias habían arrojado a la Bahía de Minamata y otras aguas costeras de Japón. Muchas de las mujeres no presentaban síntomas, lo cual indicaría que el feto era más sensible al mercurio que su madre. En Estados Unidos se observó algo similar cuando las semillas de maíz fueron rociadas con un fungicida que contenía mercurio y luego se las dieron a los cerdos, cuya carne fue ingerida después por embarazadas. Asimismo, en Iraq miles de bebés fueron afectados después de que las madres comieron grano tratado con fungicidas con mercurio.

El **plomo** se vincula con aumento de abortos, retraso del crecimiento y trastornos neurológicos.

Teratogénesis mediada por el varón

Varios estudios indican que las mutaciones en las células germinales del varón pueden provenir de la exposición a sustancias químicas y a otros agentes como etilnitrosourea y radiación. Las investigaciones epidemiológicas han relacionado el tipo de trabajo paterno y su exposición ambiental a mercurio, plomo, solventes, alcohol, tabaco y otros compuestos con el aborto espontáneo, el bajo peso al nacer y anomalías congénitas. La **edad avanzada del padre** es otro factor de mayor riesgo ante algunos tipos de anomalías congénitas estructurales, ante el síndrome de Down y nuevas mutaciones autosómicas dominantes. Respecto a las mutaciones, los varones transmiten más de ellas a sus hijos que las mujeres; la edad del padre es el factor dominante que determina cuántas mutaciones nuevas aparecerán en el hijo. Así, la edad en que los varones se reproducen afecta muchísimo la tasa de cambio genómico en una población: cuanto mayores sean los varones al procrear, más mutaciones ocurrirán en su hijo. Hasta la transmisión de toxicidad mediada por el padre es posible a través del líquido seminal y la contaminación por los productos químicos que el padre lleva a casa en su ropa de trabajo.

Consideraciones clínicas

Prevención de las anomalías congénitas

Es posible prevenir muchas de las anomalías. Por ejemplo, un suplemento de yodo administrado con sal elimina el retraso mental y las deformidades óseas debidas al **cretinismo**. Al someter las mujeres diabéticas o con fenilcetonuria a un control metabólico estricto antes de la concepción, se aminora la incidencia de anomalías congénitas en la descendencia. Con el **suplemento de folato** disminuye la incidencia de las anomalías del tubo neural como espina bífida y anencefalia, además de reducir el riesgo de anomalías causadas por hipertermia. El abstenerse de ingerir alcohol durante **todas** las fases del embarazo disminuye

la incidencia de anomalías congénitas. Un aspecto esencial de cualquier estrategia de prevención consiste en comenzar la intervención **antes de la concepción**.

Es importante que los médicos al prescribir un medicamento a mujeres en edad de procrear consideren la posibilidad de embarazo y el potencial teratogéno de los fármacos. Cientos de niños han nacido con graves anomalías producidas por **retinoides (embriopatía por isotretinoína)**, compuestos para tratar el acné quístico [isotretinoína [Acutano]]. Es preciso usar con mucha cautela estos agentes, pues los pacientes con acné suelen ser jóvenes y sexualmente activos.

■ DIAGNÓSTICO PRENATAL

El perinatólogo dispone de varios medios para evaluar el crecimiento y desarrollo del feto en el útero: **ecografía, análisis del suero materno, amniocentesis y muestreo de vellosidades coriónicas**. Estas técnicas tienen por objeto detectar malformaciones, anomalías genéticas, crecimiento total del feto y complicaciones del embarazo, como anomalías placentarias o uterinas. El uso y el desarrollo de terapias

del útero introdujo el nuevo concepto de que ahora el feto es el paciente.

Ecografía

La **ecografía** es una técnica relativamente no invasiva que se vale de ondas sonoras de alta frecuencia que reflejan los tejidos para crear imágenes. Puede ser transabdominal o transvaginal; esta última produce imágenes de más alta resolución (Fig. 9.7). De hecho, la técnica inventada en los años cincuenta del

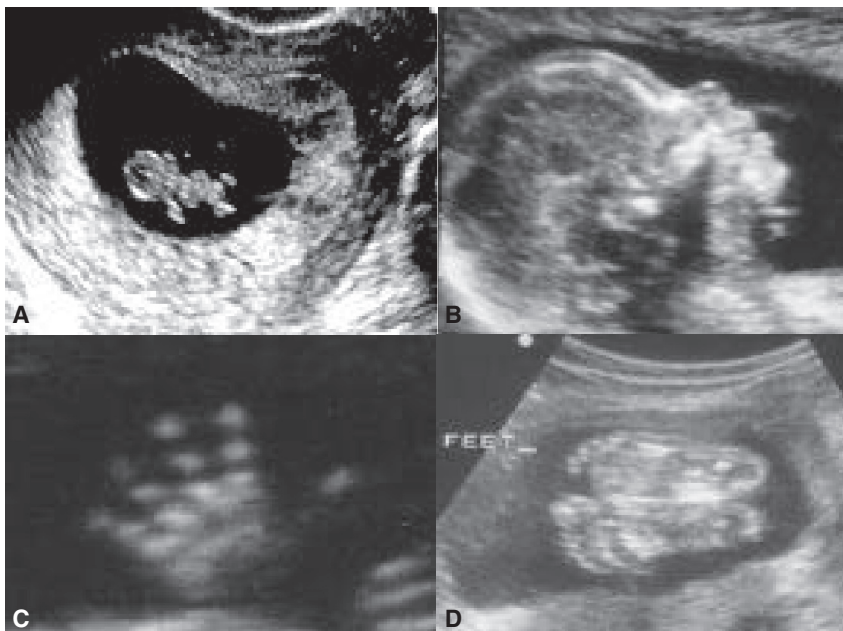


FIGURA 9.7 Ejemplo de la eficacia de la ecografía en la creación de imágenes del embrión y del feto. **A.** Embrión de 7 semanas. **B.** Vista lateral de la cara del feto. **C.** Mano. **D.** Pies.

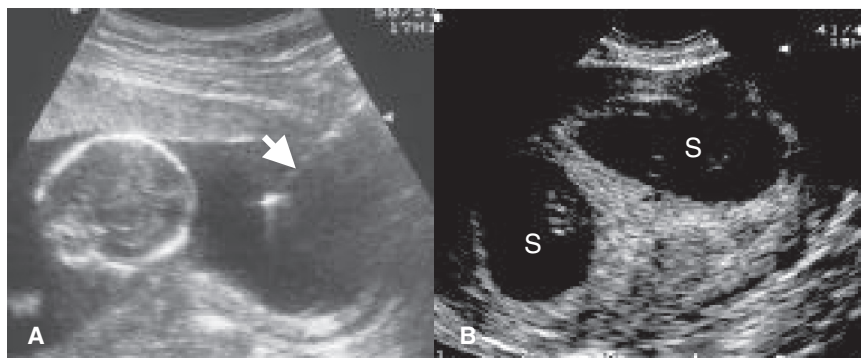


FIGURA 9.8 **A.** Imagen de ecografía que muestra la posición del cráneo del feto y la colocación de la aguja en el interior de la cavidad amniótica [flecha] durante la amniocentesis. **B.** Gemelos: ecografía que muestra la presencia de dos sacos gestacionales [S].

siglo pasado se ha perfeccionado para detectar el flujo sanguíneo en los principales vasos, el movimiento de las válvulas cardíacas y el flujo de líquido por la tráquea y los bronquios. Es inocua y se usa mucho: en Estados Unidos cerca de 80% de las embarazadas se somete al menos a una ecografía.

Los parámetros importantes revelados por la ecografía incluyen lo siguiente: edad del feto y su crecimiento, presencia o ausencia de anomalías congénitas, estado del ambiente uterino como cantidad de líquido amniótico (Fig. 9.8A), posición de la placenta y flujo de la sangre umbilical (Fig. 9.8B). Después con estos factores se escoge el método más adecuado para dar seguimiento al embarazo.

La determinación de la edad y crecimiento fetales es esencial en el seguimiento, sobre todo en niños con bajo peso al nacer. De hecho, los estudios muestran que en esos casos la ecografía y el control aminoran la mortalidad en 60% frente a un grupo no controlado. La edad y el crecimiento fetal se determinan mediante la **longitud cefalocaudal** entre las semanas 5 y 10 de la gestación. Después se recurre a una combinación de medidas: **diámetro biparietal (DBP)** del cráneo, **longitud del fémur** y **circunferencia abdominal** (Fig. 9.9). La posibilidad de determinar el crecimiento fetal mejora efectuando varias mediciones de los parámetros anteriores.

Las malformaciones congénitas detectables por ecografía son: anomalías del tubo neural, anencefalia y espina bífida (capítulo 18), anomalías de la pared abdominal como onfalocele y gastrosquisis (capítulo 15), anomalías cardíacas (capítulo 13) y faciales como labio leporino y fisura palatina (capítulo 17).

Con la ecografía también puede detectarse el síndrome de Down y otras anomalías cromosómicas

por medio de la prueba **translucencia nucal**. La prueba consiste en medir el espacio transluciente en la parte posterior del cuello del bebé, donde se acumula líquido cuando existen el síndrome de Down y otras anomalías, en especial las de tipo cardíaco. La prueba se realiza a las 11 a 14 semanas del embarazo. La información obtenida, junto con la procedente de las pruebas del suero materno y la edad de la madre, se combinan para estimar el riesgo del síndrome de Down. Luego, a partir de esta evaluación, la mujer podrá decidir si se somete a pruebas invasivas como la amniocentesis que permiten un diagnóstico definitivo.

Pruebas del suero materno

La búsqueda de marcadores bioquímicos sobre el estado del feto propició el diseño de **pruebas del suero materno**. Una de las primeras evaluaba las concentraciones séricas de **α -fetoproteína (AFP)**. Esta proteína, producida normalmente por el hígado del feto, alcanza su nivel máximo hacia las 14 semanas, filtrándose en la circulación materna a través de la placenta. En consecuencia, las concentraciones de AFP aumentan en el suero materno durante el segundo trimestre para luego empezar a disminuir al cabo de 30 semanas de gestación. Las concentraciones se elevan en el líquido amniótico y en el suero materno en el caso de anomalías del tubo neural y de otra clase: onfalocele, gastrosquisis, extrofia de la vejiga, síndrome de bridas amnióticas, teratoma sacrococcígeo, atresia intestinal. En otros casos, las concentraciones disminuyen, como en el síndrome de Down, trisomía 18, anomalías sexuales cromosómicas y triploidías. Las pruebas de AFP combinadas con otras de los marcadores en el segundo trimestre (gonadotropina coriónica humana [GCh],

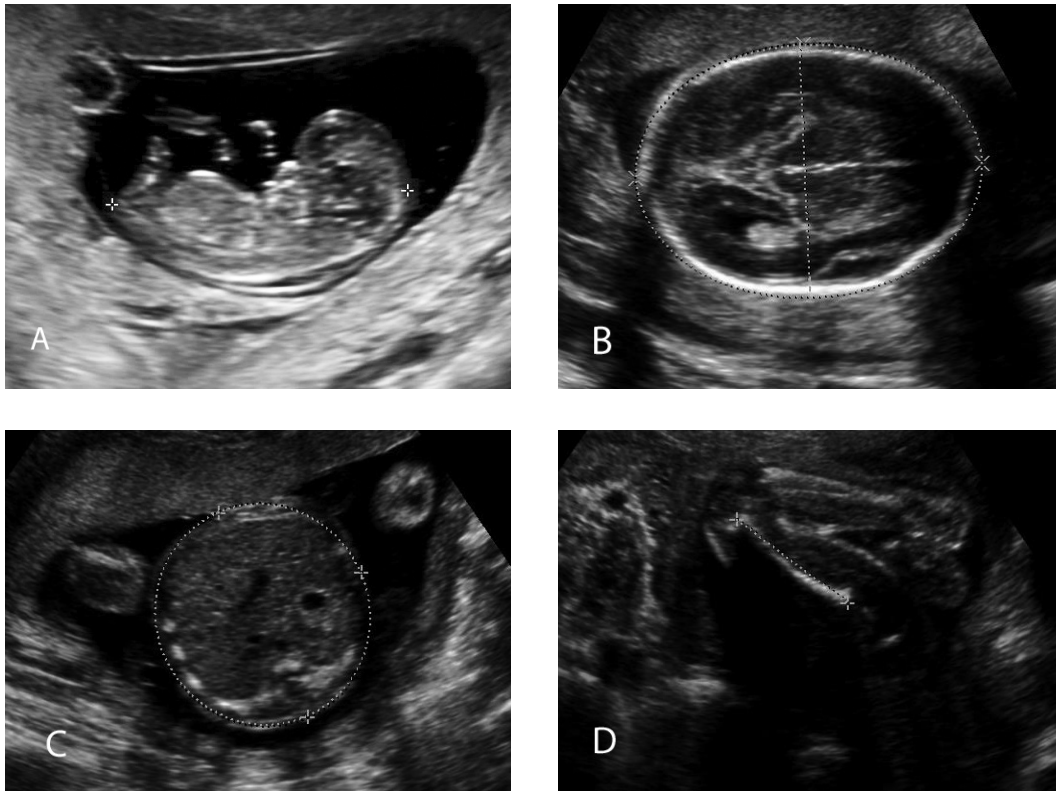


FIGURA 9.9 Ecografía que muestra las medidas que se usan para evaluar el crecimiento embrionario y fetal. **A.** Longitud cefalocaudal de un feto de 10 semanas, 6 días. **B.** Circunferencia de la cabeza y diámetro biparietal del cráneo [20 semanas]. **C.** Circunferencia abdominal [20 semanas]. **D** Longitud de fémur [20 semanas].

estriol no conjugado e inhibina A) pueden aumentar la tasa de detección de las anomalías congénitas usando las pruebas del suero materno.

Amniocentesis

En la amniocentesis se introduce una aguja en la cavidad amniótica (identificada por ecografía) a través del abdomen. Fig. 9.8A), se extraen entre 20 y 30 mL de líquido. Debido a la cantidad necesaria de líquido, en general el procedimiento no se efectúa antes de 14 semanas de gestación, momento en que existe cantidad suficiente sin poner en peligro la vida del feto. Según los estudios recientes, el riesgo de muerte fetal relacionada con la amniocentesis apenas es 1 en cada 300 a 500, menor aun cuando la técnica la aplican individuos y centros muy especializados.

Se analiza el líquido en busca de factores bioquímicos como AFP y acetilcolinesterasa. Además, las células fetales desprendidas en el líquido amniótico pueden recuperarse y utilizarse en la obtención de un cariotipo metafásico y en otros análisis genéticos

(capítulo 2). Por desgracia las células obtenidas no se dividen rápido; de ahí la necesidad de crear cultivos de células que contengan mitógenos para contar con suficientes células metafásicas en el análisis. Se tienen los resultados entre 1 y 2 semanas después del procedimiento. Una vez conseguidos los cromosomas, es posible detectar importantes alteraciones cromosómicas como translocaciones, roturas, trisomías y monosomías. Con colorantes especiales (Giemsa) y con técnicas de alta resolución, se visualizan los patrones de bandas cromosómicas. Gracias a los avances recientes en biología molecular, los análisis moleculares más refinados que usan la reacción en cadena de la polimerasa (PCR) y las pruebas de genotipado han mejorado la exactitud en la detección de anomalías genéticas.

Muestreo de vellosidades coriónicas

El muestreo de vellosidades coriónicas consiste en insertar en la masa placentaria una aguja a través del abdomen o de la vagina y luego en aspirar de 5 a 30 mg del tejido de las vellosidades. Las células

pueden analizarse de inmediato, pero no es confiable la exactitud de los resultados por la alta frecuencia de errores cromosómicos en la placenta normal. Por eso las células provenientes del núcleo del mesénquima se aíslan por tripsinización y cultivo del trofoblasto externo. Dado el gran número de células obtenidas, tan sólo se requieren de 2 a 3 días de cultivo para efectuar el análisis genético. Así, el tiempo necesario para la caracterización genética del feto se acorta más que con la amniocentesis. El riesgo de perder el feto cuando expertos realizan el procedimiento es similar al de la amniocentesis. Sin embargo, hay indicios de que hay mayor riesgo de defectos de reducción de las extremidades, en especial de los dedos.

Antaño, con excepción de la ecografía, estas pruebas de diagnóstico prenatal no se usaban de modo sistemático. Pero desde 2007 el American College of Obstetricians and Gynecologists recomienda que las pruebas invasivas (amniocentesis o muestreo de vellosidades coriónicas) de aneuploidía (número anormal de cromosomas) han de estar disponibles para todas las mujeres sin importar su edad. Entre los factores que suponen mayor riesgo se cuentan los siguientes:

- Edad avanzada de la madre (de 35 años en adelante)
- Antecedentes familiares de un problema genético; por ejemplo, el hecho de que los padres hayan tenido un hijo con síndrome de Down o alguna anomalía del tubo neural
- Una enfermedad materna como diabetes
- Resultados anormales en una ecografía o una prueba del suero materno

■ TRATAMIENTO FETAL

Transfusión fetal

Pueden realizarse transfusiones sanguíneas en los casos de anemia fetal producida por los anticuerpos de la madre u otras causas. La ecografía sirve para guiar la inserción de una aguja en la vena del cordón umbilical; después la sangre se introduce directamente en el feto.

Tratamiento médico del feto

El tratamiento de infecciones, arritmias cardíacas, función inadecuada de la glándula tiroidea y otros problemas médicos suele aplicarse a la madre y llega al compartimiento fetal tras cruzar la placenta. En algunos casos se administran agentes directamente

al feto con una inyección intramuscular en la región glútea o a través de la vena umbilical.

Cirugía fetal

Ahora es posible operar los fetos gracias a los adelantos en las técnicas ecográficas y quirúrgicas. Sin embargo, debido a los riesgos para la madre, el bebé y embarazos posteriores, las técnicas se efectúan sólo en centros con equipos bien capacitados y sólo cuando no haya otras alternativas razonables. Hay varios tipos de cirugía, entre ellos colocar derivaciones para extraer el líquido de órganos y cavidades. Por ejemplo, en la uropatía obstructiva se inserta una derivación en la vejiga fetal. El problema radica en diagnosticarla a tiempo para evitar un daño renal. Se recurre a la cirugía fuera del útero –en la cual se abre el útero y se opera el feto directamente– para reparar hernias diafragmáticas congénitas, eliminar lesiones de quistes (adenomatoides) en el pulmón y reparar defectos de la espina bífida. En años recientes algunas anomalías congénitas del corazón se corrigen con una intervención fetal. Pero en el momento actual esta cirugía se considera experimental, por lo cual está siendo sometida a pruebas clínicas aleatorias a fin de determinar su eficacia.

Trasplante de células madre y tratamiento génico

Puesto que el feto no adquiere inmunocompetencia antes de 18 semanas de gestación, tal vez sea posible trasplantarle tejidos o células antes de ese periodo sin que lo rechace. En este campo la investigación se enfoca en las células madre hematopoyéticas para tratar la inmunodeficiencia y los trastornos hematólogicos. También se investiga el tratamiento génico de las metabolopatías, como la enfermedad de Tay-Sachs y la fibrosis quística.

RESUMEN

Se sabe que varios agentes (Tabla 9.1, p. 130) y factores genéticos causan malformaciones congénitas; **aproximadamente 3% de los niños nacidos vivos tiene una anomalía congénita**. Entre los agentes que ocasionan estos problemas figuran los siguientes: rubeola y citomegalovirus; radiación, fármacos como talidomida, aminopterina, anticonvulsivos y ansiolíticos; drogas sociales como cigarrillos y alcohol; hormonas como DES; diabetes materna. Los efectos de los teratógenos dependen del **genotipo materno y fetal**, de la **fase del desarrollo** en que ocurre la exposición, de la **dosis y duración de la exposición** al agente. La mayoría de las malformaciones más importantes se presentan durante el **periodo de**

embriogénesis (periodo teratógeno: de la tercera a la octava semanas. Fig. 9.2), pero el feto también es susceptible en fases anteriores y posteriores, así que ningún periodo de la gestación está totalmente libre de riesgo. Es posible **prevenir** muchas anomalías congénitas, sólo que las medidas preventivas han de tomarse **antes de la concepción** y crear mayor conciencia de los riesgos tanto por parte de los médicos como de las mujeres.

Se dispone de muchas técnicas para evaluar el crecimiento y el estado de desarrollo del feto. Con la **ecografía** se determina con exactitud la edad fetal, los parámetros del crecimiento; además se detectan muchas malformaciones. Las **pruebas del suero materno mediante α -fetoproteína (AFP)** y otros marcadores pueden indicar la presencia de una anomalía del tubo neural o de otro tipo. Para detectar el síndrome de Down y otras anomalías cromosómicas se combinan las pruebas del suero materno y la ecografía que permiten descubrir la **translucencia nucal**. La **amniocentesis** es una técnica en que se inserta una aguja en la cavidad amniótica para extraer una muestra del líquido. Luego éste se analiza con métodos bioquímicos, obteniéndose células para el cultivo y el examen genético. El **muestreo de vellosidades coriónicas (MVC)** consiste en aspirar una muestra de tejido directamente de la placenta para obtener células destinadas al análisis genético. Antaño algunos procedimientos invasivos como la amniocentesis o el muestreo de vellosidades coriónicas se aplicaban sólo a las mujeres que presentaban alto riesgo: edad materna avanzada (de 35 años en adelante), historial familiar de anomalías del tubo neural, gestación anterior con una anomalía cromosómica, anomalías cromosómicas de uno de los progenitores, madre portadora de un trastorno ligado al cromosoma X.

En los últimos años han disminuido los riesgos de estas técnicas; de ahí que ahora sean más accesibles.

La medicina moderna ha hecho del feto un paciente que recibe tratamiento como transfusiones, medicamentos, cirugía fetal y tratamiento génico.

■ Resolución de problemas

1. La amniocentesis revela una elevada concentración de AFP. ¿Qué debería incluirse en un diagnóstico diferencial y cómo se llegaría a uno definitivo?
2. Una mujer de 40 años tiene aproximadamente 8 semanas de embarazo. ¿De qué prueba se dispone para determinar si su hijo tiene el síndrome de Down? ¿Cuáles son los riesgos y ventajas de esta técnica?
3. ¿Por qué es importante determinar el estado prenatal del niño? ¿Qué factores maternos o hereditarios podrían causar preocupación por el estado del feto?
4. ¿Qué factores influyen en la acción de un teratógeno?
5. Apenas en la tercera semana de embarazo una mujer joven tiene 40 °C de fiebre, pero se niega a tomar medicamentos por el temor de que dañen a su bebé. ¿Está en lo correcto?
6. Una mujer joven que planea embarazarse busca asesoría sobre el ácido fólico y otras vitaminas. ¿Debería tomarlos? Y de hacerlo, ¿cuándo y en qué dosis?
7. Una mujer joven con diabetes insulino dependiente planea tener familia, pero le preocupan los efectos nocivos que su enfermedad podría tener en sus hijos. ¿Se justifica su preocupación? ¿Qué le recomendaría?



PARTE

2

Embriología
orientada a
sistemas

This page intentionally left blank.

Esqueleto axial

El esqueleto axial incluye el cráneo, la columna vertebral, las costillas y el esternón. En general, se desarrolla a partir del **mesodermo de la placa paraxial y lateral (pared parietal)** y de la **cresta neural**. El mesodermo paraxial forma una serie **segmentada** de bloques tisulares a ambos lados del tubo neural; los bloques se llaman **somitómeros** en la región craneal y **somitas** de la región occipital a la caudal. Los somitas se diferencian en una parte ventral, el **esclerotoma**, y en una parte dorsal, el **dermomiótoma**. Al final de la cuarta semana, las células del esclerotoma se vuelven polimorfas y originan un tejido laxo el **mesénquima** o tejido conectivo embrionario (Fig. 10.1). Las células mesenquimatosas suelen migrar para diferenciarse en diversas formas. Pueden convertirse en fibroblastos, condroblastos u **osteoblastos (células generadoras de hueso)**.

Esta última capacidad del mesénquima no se limita a las células del esclerotoma, sino que se extiende a la pared parietal en el mesodermo de la placa lateral de la pared corporal. La capa del mesodermo forma los huesos de las cinturas pélvica y

escapular, así como las extremidades y el esternón (p. 154). Las células de la cresta neural en la región craneal también se diferencian en el mesénquima participando en la formación de los huesos de la cara y del cráneo. El resto del cráneo deriva de los somitas y somitómeros occipitales. En algunos huesos, como los planos del cráneo, el mesénquima de la dermis se diferencia directamente en hueso, proceso llamado **osificación intramembranosa** (Fig. 10.2). En la mayoría de los huesos, como la base del cráneo y de las extremidades, las células mesenquimatosas primero originan **modelos de cartilago hialino**, que a su vez se convierten en huesos mediante la **osificación endocondrial** (Fig. 10.3). En los siguientes párrafos se explicará el desarrollo de las estructuras óseas más importantes y algunas de sus anomalías.

■ CRÁNEO

El cráneo se divide en dos partes: el **neurocráneo**, que forma una caja protectora alrededor del encéfalo, y el **viscerocráneo**, que forma el esqueleto de la cara.

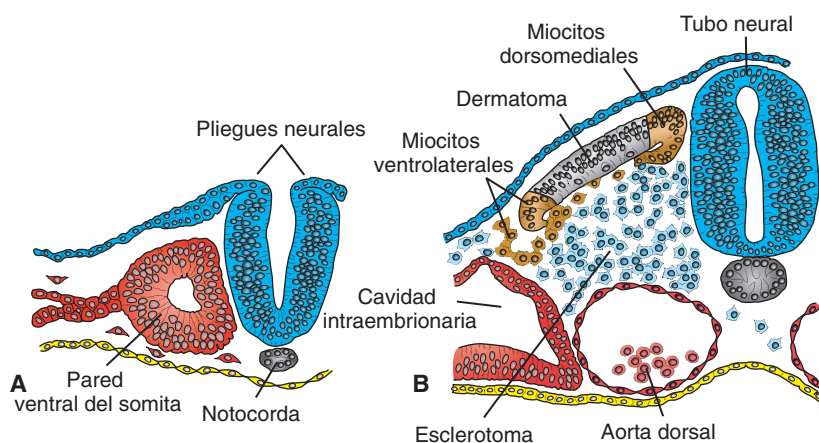


FIGURA 10.1 Desarrollo del somita. **A.** Las células del mesodermo paraxial están dispuestas alrededor de una pequeña cavidad. **B.** A raíz de la diferenciación ulterior, las células en la pared ventromedial pierden su disposición epitelial y se vuelven mesenquimatosas. En conjunto, reciben el nombre de **esclerotoma**. Las células en las regiones ventrolateral y dorsomedial originan miocitos y también migran a la parte inferior del epitelio dorsal restante (el dermatoma) para producir el miótoma.

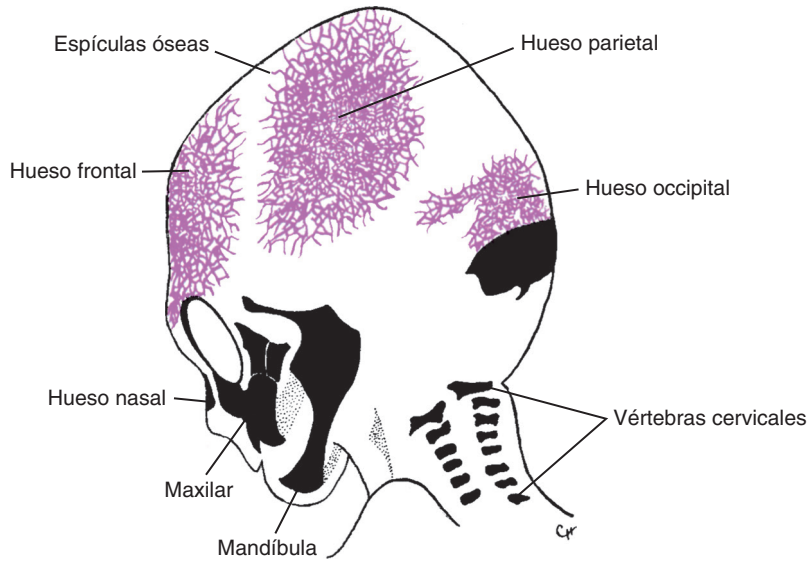


FIGURA 10.2 Huesos del cráneo en un feto de 3 meses que muestran la expansión de las espículas óseas desde los centros de osificación primarios en los huesos planos del cráneo.

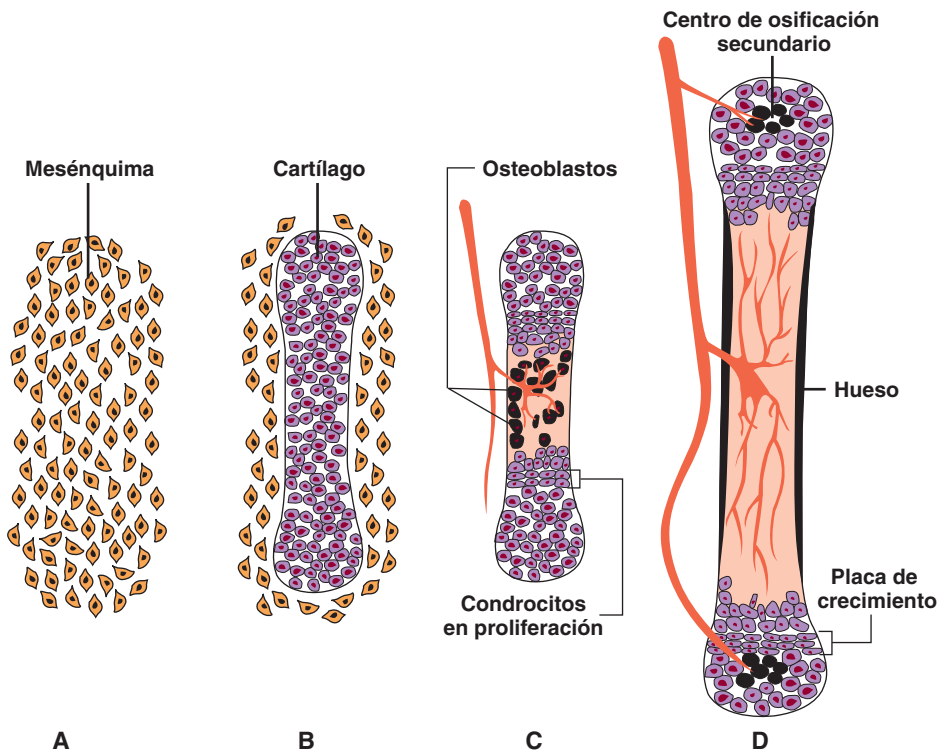


FIGURA 10.3 Formación del hueso endocondrial. **A.** Las células mesenquimatosas comienzan a condensarse y se diferencian en condrocitos. **B.** Los condrocitos forman un modelo cartilaginoso del hueso futuro. **C,D.** Los vasos sanguíneos invaden el centro del modelo cartilaginoso, llevando osteoblastos [células negras] y limitan las células condrocíticas en proliferación a los extremos [epífisis] de los huesos. Los condrocitos de la parte media del hueso [diáfisis] experimentan hipertrofia y apoptosis al mineralizar la matriz circundante. Los osteoblastos se unen a ésta y depositan matrices óseas. Más tarde, a medida que los vasos sanguíneos invaden las epífisis, aparecen los centros de osificación secundarios. La proliferación de los condrocitos en las placas de crecimiento mantiene el crecimiento de los huesos.

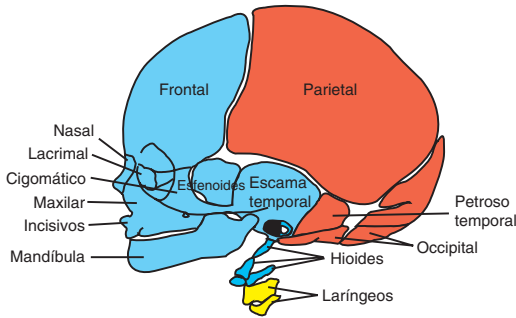


FIGURA 10.4 Estructuras óseas de la cabeza y la cara. Derivados del mesénquima de cresta neural [azul], mesodermo paraxial –somitas y somítómeros– [rojo] y placa de mesodermo lateral [amarillo].

Neurocráneo

El neurocráneo se divide en dos partes: 1) la parte membranosa constituida por los **huesos planos** que como bóveda rodean el encéfalo y 2) la **parte cartilaginosa** o **condocráneo** que forma los huesos de la base del cráneo.

Neurocráneo membranoso

La parte membranosa del cráneo deriva de las células de la cresta neural y del mesodermo paraxial como se muestra en la figura 10.4. El mesénquima procedente de ambas fuentes rodea al encéfalo y experimenta **osificación intramembranosa**. El resultado es la aparición de varios huesos membranosos planos que se caracteriza por la presencia de

espículas óseas en forma de aguja. Las espículas irradian poco a poco de los centros de osificación primarios a la periferia (Fig. 10.2). Al proseguir el desarrollo durante la vida fetal y posnatal, los huesos membranosos se agrandan por aposición de nuevas capas en la superficie externa y por la reabsorción osteoclástica simultánea en la parte interna.

Cráneo del recién nacido

En el momento de nacer, los huesos planos del cráneo están separados por estrechas costuras de tejido conectivo, llamadas **suturas**. En los puntos donde más de dos huesos se encuentran, las suturas son anchas y reciben el nombre de **fontanelas** (Fig. 10.5). La más prominente es la **fontanela anterior**, situada donde se juntan los dos huesos parietal y frontal. Las suturas y las fontanelas permiten que los huesos del cráneo se superpongan (**moldeado**) durante el nacimiento. Poco después los huesos membranosos regresan a su posición original, y el cráneo se ve grande y redondo. De hecho, el tamaño de la bóveda es más grande que la pequeña región facial (Fig. 10.5B).

Varias suturas y fontanelas permanecen membranosas mucho después del nacimiento, lo cual permite a los huesos de la bóveda seguir creciendo para albergar el crecimiento posnatal del encéfalo. Aunque entre los 5 y 7 años el niño ya alcanzó casi toda su capacidad craneal, algunas suturas quedan abiertas hasta la edad adulta. En los primeros años de vida, la palpación de la fontanela anterior proporciona información valiosa sobre la correcta osifi-

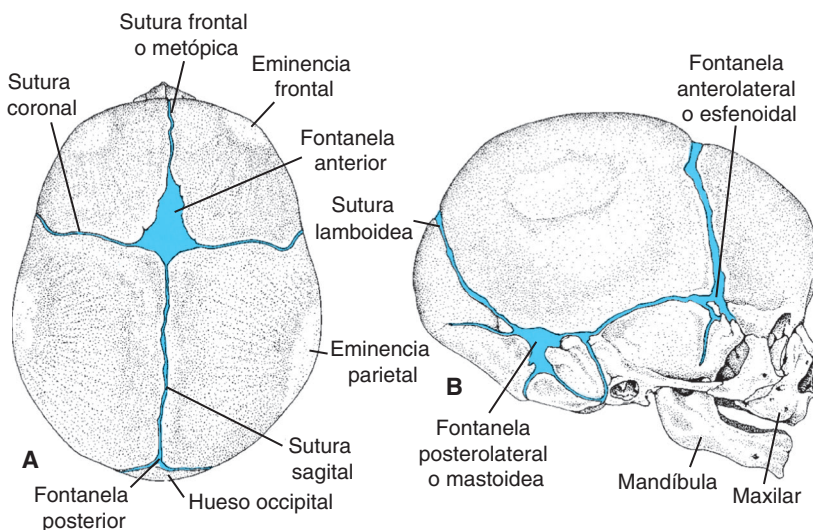


FIGURA 10.5 Cráneo de un recién nacido visto desde arriba [A] y desde el lado derecho [B]. Obsérvense las fontanelas anterior y posterior, así como las suturas. La fontanela posterior se cierra unos 3 meses después del nacimiento; la fontanela anterior lo hace hacia la mitad del segundo año. Muchas de las suturas desaparecen en la edad adulta.

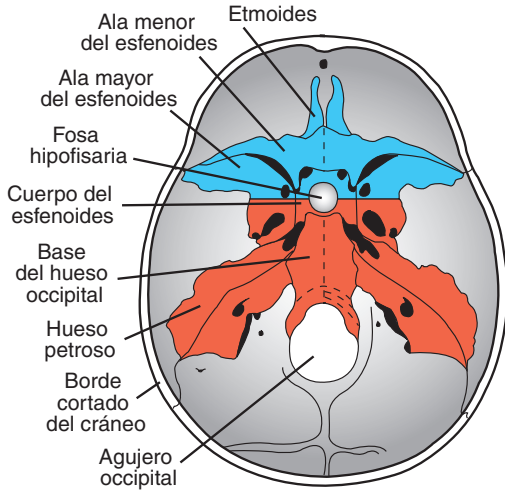


FIGURA 10.6 Vista dorsal del condrocraqueo, o base del cráneo, en un adulto que muestra los huesos formados por osificación endocondral. Los huesos que se forman en la parte rostral respecto a la mitad rostral de la silla turca se originan a partir de la cresta neural y constituyen el cráneo precordial [frente a la notocorda] [azul]. Los huesos que se forman en la parte posterior de esta marca anatómica se originan en el mesodermo paraxial [condrocraqueo cordal] [rojo].

cación del cráneo y si la presión intracraneal es normal. Por lo regular, la fontanela anterior cierra a los 18 meses de edad y la posterior entre el primer y segundo meses.

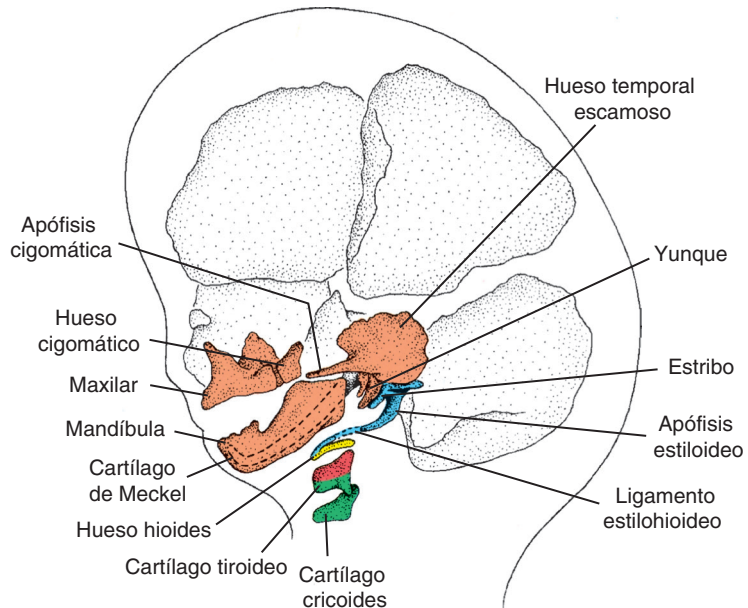
Neurocráneo cartilaginoso o condrocraqueo

El neurocráneo cartilaginoso o condrocraqueo consta inicialmente de varios cartílagos individuales. Derivan de las células de la cresta neural los cartílagos que se hallan delante del límite rostral de la notocorda que termina en el nivel de la hipófisis en el centro de la silla turca. Constituyen el **condrocraqueo precordial**. Los cartílagos que se hallan detrás de este límite provienen de los escleromas occipitales formados por el mesodermo paraxial y originan el **condrocraqueo cordal**. Se forma la base del cráneo cuando estos cartílagos se fusionan y se convierten en huesos por la osificación endocondral (Figs. 10.3 y 10.6).

Viscerocráneo

El viscerocráneo, que consta de los huesos de la cara, se forma principalmente a partir de los dos primeros arcos faríngeos (capítulo 17). El primer arco origina una parte dorsal, la **apófisis maxilar**, que se extiende hacia adelante debajo de la región del ojo y produce el **maxilar**, el **hueso cigomático** y **parte del hueso temporal** (Fig. 10.7). La parte ventral, la **apófisis mandibular**, contiene el **cartílago de Meckel**. El mesénquima alrededor de éste se condensa y se convierte en hueso mediante la osificación intramembranosa para dar origen a la **mandíbula**. El cartílago de Meckel desaparece salvo en el ligamento **esfenomandibular**. El extremo dorsal de la apófisis mandibular, junto con el del segundo arco faríngeo, origina el **yunque**, el **martillo** y el **estribo** (Fig. 10.7). La

FIGURA 10.7 Vista lateral de la cabeza y de la región del cuello de un feto algo mayor, que muestra los derivados de los cartílagos del arco que participan en la formación de los huesos de la cara.



osificación de los tres osículos empieza en el cuarto mes, de manera que son los primeros huesos en quedar totalmente osificados. El mesénquima con que se forman los huesos de la cara deriva de las células de la cresta neural, incluidos los huesos nasales y lagrimales (Fig. 10.4).

En un principio la cara es pequeña en comparación con el neurocráneo. Eso se debe a: 1) ausencia de los senos respiratorios paranasales, y 2) al tamaño de los huesos, en especial de las mandíbulas. La cara pierde sus rasgos de bebé al brotar los dientes y al aparecer los senos respiratorios.

Consideraciones clínicas

Anomalías craneofaciales y displasias esqueléticas

Células de la cresta neural

Las células de la cresta neural que se originan en el neuroectodermo forman el esqueleto facial y una parte del cráneo. Constituyen una población vulnerable al abandonar el neuroectodermo; a menudo son un blanco para los teratógenos. Por ello no sorprende que las anomalías craneofaciales sean comunes [capítulo 17].

Craneosquisis o acrania

En algunos casos la bóveda craneal no se forma (**craneosquisis**) y el tejido del encéfalo expuesto al líquido amniótico degenera ocasionando **anencefalia**. La craneosquisis se debe a que el neuroporo craneal no cierra (Fig. 10.8A). No logran sobrevivir los niños con graves anomalías del cráneo y del encéfalo. Puede tratarse con éxito a los que tienen defectos pequeños en el cráneo por los cuales

las meninges o el tejido encefálico producen una hernia (**meningocele craneal** y **meningoencefalocele**, respectivamente) (Fig. 10.8B). En tales casos el grado de las deficiencias neurológicas dependerá de la extensión del daño al tejido encefálico.

Craneosinostosis

Otra categoría importante de anomalías craneales se debe al cierre prematuro de una o varias suturas. Se les da el nombre de **craneosinostosis** que ocurre en 1 de cada 2500 nacimientos y es **un rasgo de más de 100 síndromes genéticos**. No se conoce bien la regulación ni el cierre de las suturas, pero tal vez se den interacciones entre los límites de las células de la cresta neural y el mesodermo. Por ejemplo, las células de la cresta forman los huesos frontales, en tanto que el mesodermo paraxial forma los huesos parietales y el mesénquima laxo en las suturas coronales. Las células de la cresta migran entre los huesos

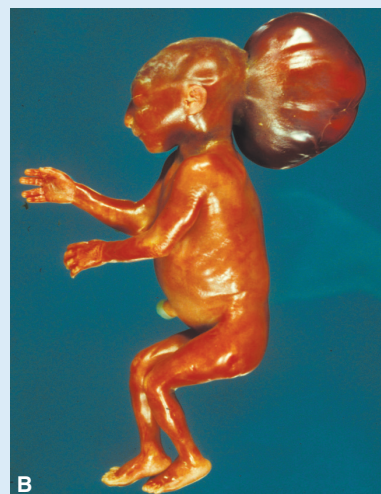
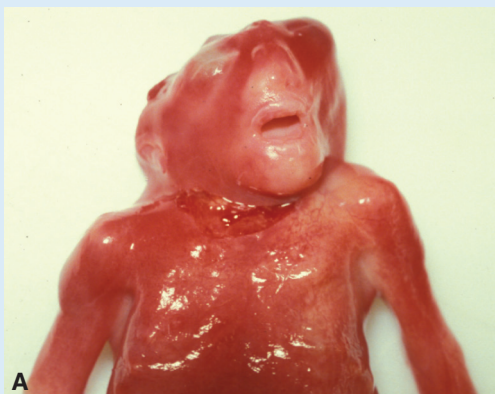
FIGURA 10.8 **A.** Niño con anencefalia. Los pliegues neurales craneales no se elevan ni se fusionan, dejando abierto el neuroporo craneal. El cráneo no se forma y el tejido encefálico degenera. **B.** Paciente con meningocele. Es posible corregir esta anomalía bastante común.

[continúa]

parietales originando la primera parte de la sutura sagital. Las señales moleculares en estos límites controlan la proliferación de las células y su diferenciación. Así, *EFNB1* codifica efrina-B1, un ligando de los receptores de EphB que hace que las células se repelan entre sí. Un tipo de actividad antiadherente e importante para evitar el cierre prematuro de las suturas. La pérdida de las mutaciones funcionales en *EFNB1* produce el **síndrome craneofrontonasal**, caracterizado por sinostosis de la sutura coronal y por hipertelorismo. La proliferación de las células de la cresta neural en los huesos frontales está regulada en parte por los factores de transcripción *MSX2* y *TWIST1* que colaboran en vías paralelas. Las mutaciones del primer factor causan una **craneosinostosis de tipo Boston** capaz de afectar varias suturas, mientras que las mutaciones del segundo factor causan el **síndrome de Saethre-Chotzen**, caracterizado por sinostosis de la sutura coronal y por polidactilia.

Los **factores de crecimiento de los fibroblastos (FGF)** y los **receptores de los factores de crecimiento de los fibroblastos (FGFR)** cumplen funciones importantes en la mayoría de las anomalías del desarrollo esquelético. La familia FGF se compone de muchos miembros y de sus receptores. Juntos controlan los procesos celulares como proliferación, diferenciación y migración. La señalización está bajo el control de los receptores, que son **receptores transmembrana de cinasa de tirosina**. Cada uno de ellos tiene tres dominios de inmunoglobulina extracelulares, un segmento transmembrana y un dominio citoplásmico de cinasa de tirosina. FGFR1 y FGFR2 se expresan en las regiones del prehuero y precartilago, incluidas las estructuras craneofaciales; el factor FGFR3 se expresa en las placas de crecimiento del cartilago de los huesos largos de la región occipital. En general, FGFR2 aumenta la proliferación y por su parte FGFR1 apoya la diferenciación osteogénica. No se conoce la función de FGFR3. Las mutaciones de esos receptores, que a menudo consisten en sustituir un solo aminoácido, han sido vinculadas a tipos específicos de **craneosinostosis** (FGFR1, FGFR2 y FGFR3) y a varias clases de **displasia esquelética** (FGFR3) [Tabla 10.1].

La forma del cráneo depende de cuál de las suturas cierra antes de tiempo. El cierre prematuro de la sutura sagital [57% de los casos] origina la expansión frontal y occipital; el cráneo se alarga y estrecha (**escafocefalia**) [Fig. 10.9]. El cierre prematuro de las suturas coronales [de 20 a 25% de los casos] produce un cráneo corto llamado **braquicefalia** [Fig. 10.10A]. Si las suturas coronales

cierran antes de tiempo en un lado solamente, el resultado es un cráneo aplanado asimétrico llamado **plagiocefalia** [Fig. 10.10B,C].

Las causas más comunes de craneosinostosis son genéticas [Tabla 10.1]. Otras causas son: carencia de vitamina D, exposición a teratógenos como difenilhidantoína, retinoides, ácido valproico, metotrexato y ciclofosfamida. También intervienen factores intrauterinos que constriñen el feto como oligohidramnios y partos múltiples.

Displasias del esqueleto

La **acondroplasia**, el tipo más común de estas displasias [1/20 000 nacimientos vivos], afecta sobre todo a los huesos largos [Fig. 10.11A]. Otras anomalías son un cráneo grande [megalocefalia] con región mediofacial pequeña [Fig. 10.11B], dedos cortos y curvatura espinal acentuada. La acondroplasia tiene una herencia autosómica dominante; 90% de los casos es esporádico y se debe a nuevas mutaciones.

La **displasia tanatofórica** es la más frecuente forma de displasia neonatal mortal [1/40 000 nacimientos vivos]. Hay dos tipos, ambos autosómicos dominantes: el tipo I se caracteriza por fémures cortos y curvados con o sin cráneo en forma de trébol; el tipo II se caracteriza por fémures rectos muy largos y por cráneo en evidente forma de trébol causados por craneosinostosis [Fig. 10.12]. Otro término con que se designa el cráneo en forma de trébol es **kleiblattschädel**. Ocurre cuando todas las suturas cierran prematuramente, de modo que el encéfalo crece a través de las fontanelas anterior y esfenoidal.

La **hipocondroplasia**, otro tipo autosómico dominante de displasia del esqueleto, parece ser una variante más benigna de acondroplasia. Todas estas clases de displasias del esqueleto son mutaciones en *FGFR3* que producen una formación anómala de los huesos de osificación endocondral de modo que se ven afectados el crecimiento de los huesos largos y la base del cráneo.

Displasia esquelética generalizada

La **disostosis cleidocraneal** es un ejemplo de una displasia generalizada de los tejidos óseos y dentales que se caracteriza por el cierre tardío de las fontanelas y por menor mineralización de las suturas craneales que terminan alargando los huesos frontales, parietales y occipitales [Fig. 10.13]. También otras partes del esqueleto se ven afectadas y a menudo las clavículas están subdesarrolladas o no existen.

TABLA 10.1 Genes asociados con anomalías esqueléticas

Gen	Cromosoma	Anomalía	Fenotipo
<i>FGFR1</i>	8p12	Síndrome de Pfeiffer	Craneosinostosis, dedos de los pies y pulgares grandes y anchos
<i>FGFR2</i>	10q26	Síndrome de Pfeiffer	El mismo
		Síndrome de Apert	craneosinostosis, cara subdesarrollada, sindactilia simétrica de manos y pies
		Síndrome de Jackson-Weiss	Craneosinostosis, cara subdesarrollada, anomalías de los pies, manos generalmente normales
		Síndrome de Crouzon	Craneosinostosis, cara subdesarrollada, sin anomalías en pies ni en manos
<i>FGFR3</i>	4p16	Acondroplasia	Enanismo de extremidades cortas, cara subdesarrollada
		Displasia tanatofórica (Tipo I)	Fémures cortos y curvados, con o sin cráneo en forma de trébol
		Displasia tanatofórica (Tipo II)	Fémures relativamente largos, cráneo notoriamente en forma de trébol
		Hipocondroplasia	Forma mitigada de acondroplasia, con rasgos craneofaciales normales
<i>MSX2</i>	5q35	Craneosinostosis de tipo Boston	Craneosinostosis
<i>TWIST</i>	7p21	Síndrome de Saethre-Chotzen	Craneosinostosis, hipoplasia mediofacial, fisura palatina, anomalías vertebrales, anomalías de manos y pies
<i>HOXA13</i>		Síndrome mano-pie-genital	Dedos cortos y pequeños, útero dividido, hipospadias
<i>HOXD13</i>	2q31	Sinpolidactilia	Dedos múltiples fusionados
<i>TBX5</i>	12q24.1	Anomalías cardíacas y de extremidades superiores	Anomalías digitales, radio ausente, hipoplasia de huesos de las extremidades, anomalías del tabique auricular y ventricular, anomalías de conducción
<i>COLIA1</i> y <i>COLIA2</i>		Anomalías de las extremidades, esclerótica azul	Acortamiento, arqueamiento e hipomineralización de los huesos largos, esclerótica azul
<i>Fibrilina (FBN1)</i>	15q15-21	Síndrome de Marfan	Cara y extremidades largas, anomalías del esternón (pectus excavatum y carinatum), dilatación y disección de la aorta ascendente, luxación del cristalino

[continúa]

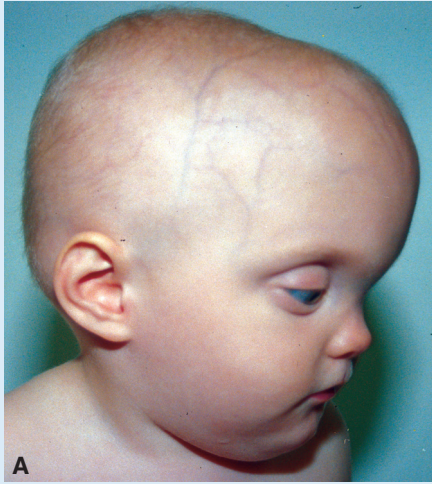

FIGURA 10.9 Craneosinostosis que afecta la sutura sagital. **A.** Niño con escafocefalia causada por el cierre prematuro de la sutura sagital. Obsérvese la forma alargada y estrecha de la cabeza, con las regiones frontal y occipital prominentes. **B,C.** Tomografías computarizadas del cráneo que muestran la forma alargada y estrecha de la cabeza con abultamiento de las regiones frontal y occipital (**B**) debidas al cierre prematuro de la sutura sagital (**C**).

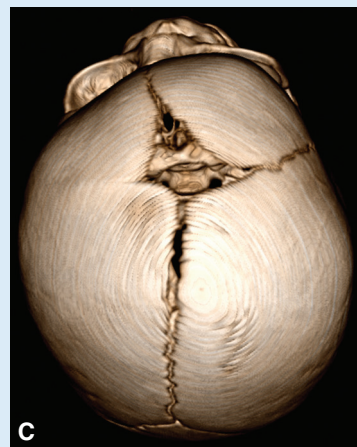
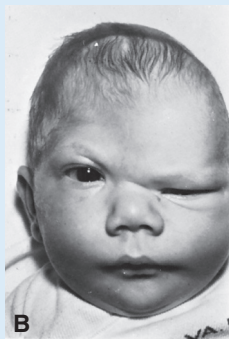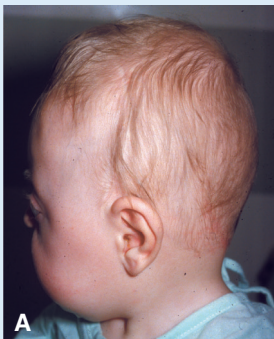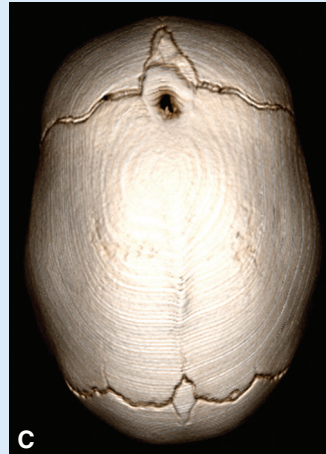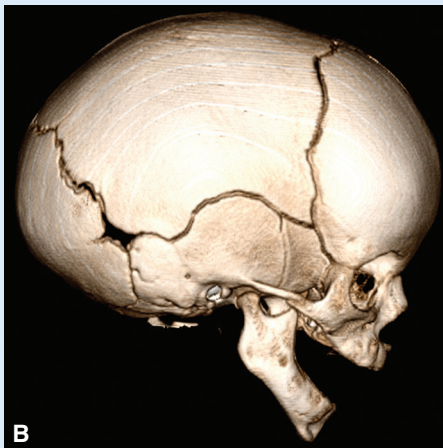


FIGURA 10.10 Craneosinostosis que afecta a las suturas coronales. **A.** Niño con braquicefalia causada por el cierre prematuro de ambas suturas coronales. Obsérvese la forma alargada del cráneo con las regiones frontal y occipital aplanadas. **B.** Niño con plagiocefalia debida al cierre prematuro de la sutura coronal en un lado del cráneo. **C.** Tomografía del cráneo que muestra plagiocefalia debida al cierre prematuro de la sutura coronal en un lado.

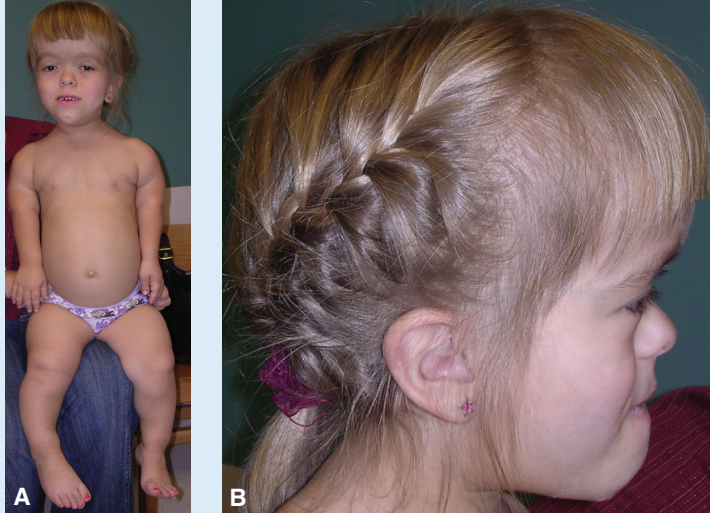


FIGURA 10.11 A. Niña de nueve años con acondroplasia que muestra una cabeza grande, extremidades cortas, dedos también cortos y abdomen abultado. B. Vista lateral de su cabeza que muestra una frente prominente e hipoplasia mediofacial.

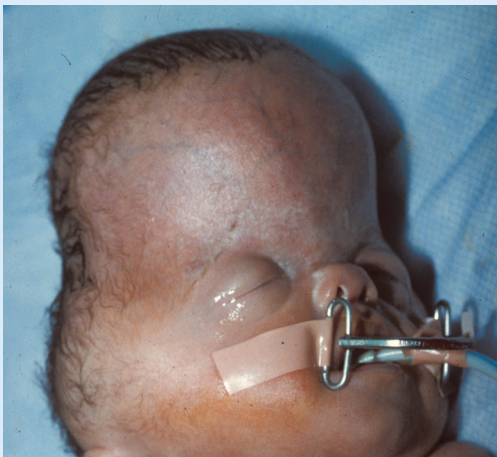

FIGURA 10.12 Paciente con cráneo en forma de trébol que caracteriza al tipo II de enanismo tanatofórico. La forma del cráneo se debe al crecimiento anormal de la base del cráneo, causado por una mutación de *FGFR3*, acompañado de craneosinostosis. Por lo regular intervienen suturas sagital, coronal y lambdaidea.

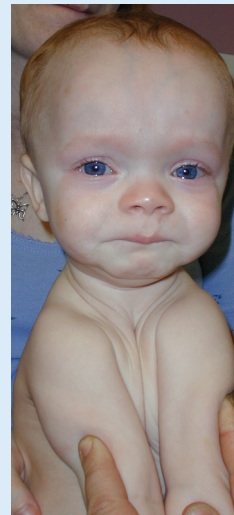

FIGURA 10.13 Niño con disostosis cleidocraneal, con displasias generalizadas del esqueleto. Una característica de la anomalía es el cierre tardío de las fontanelas y menor mineralización de las suturas craneales, por lo cual la cabeza parece más grande debido al abultamiento de los huesos frontal, parietal y occipital. También otras partes del esqueleto están afectadas y a menudo las clavículas están subdesarrolladas o ausentes como en este caso.

[continúa]

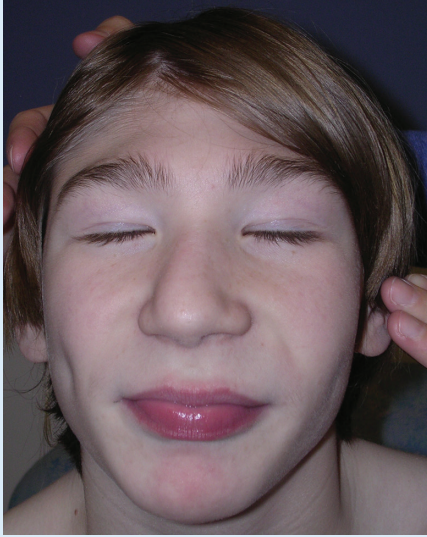

FIGURA 10.14 Niña con microcefalia que muestra una cabeza pequeña porque el encéfalo no alcanzó su tamaño normal. Una causa de la anomalía es la exposición a alcohol *in útero*. Por lo regular la microcefalia se acompaña de retraso mental grave.

Acromegalia

La **acromegalia** se debe a hiperfunción adenohipofisaria congénita y a excesiva producción de la hormona del crecimiento. Se caracteriza por agrandamiento desproporcionado de la cara, las manos y los pies. A veces da lugar a un excesivo crecimiento simétrico y a gigantismo.

Microcefalia

La **microcefalia** suele ser una anomalía en que el encéfalo no crece y en consecuencia el cráneo tampoco se expande [Fig. 10.14]. Muchos niños con microcefalia muestran gran retraso mental.

■ VÉRTEBRAS Y COLUMNA VERTEBRAL

Las vértebras se originan en las partes de esclerotoma de los somitas que provienen del mesodermo paraxial (Fig. 10.15A). Una vértebra típica consta de un **arco**

vertebral y un **agujero** (por donde pasa la médula espinal), un **cuerpo**, **apófisis transversas** y en general una **apófisis espinosa** (Fig. 10.15B). Durante la cuarta semana, las células del esclerotoma migran alrededor de la médula espinal y la notocorda para fusionarse con las del somita opuesto en el otro lado del tubo neural

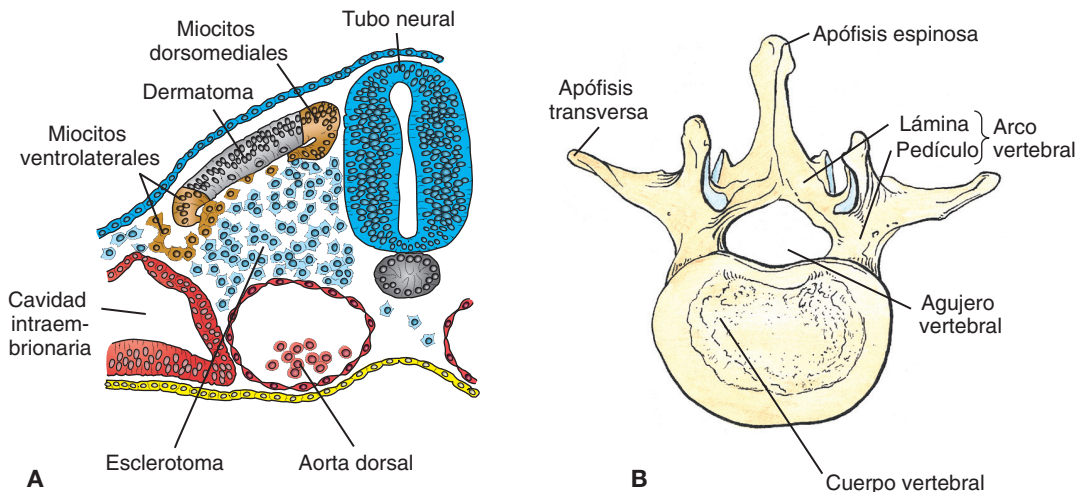


FIGURA 10.15 **A.** Sección transversal que muestra las regiones en desarrollo de un somita. Las células del esclerotoma se dispersan para migrar alrededor del tubo neural y la notocorda, contribuyendo así a la formación de las vértebras. **B.** Ejemplo de una vértebra típica con sus componentes.

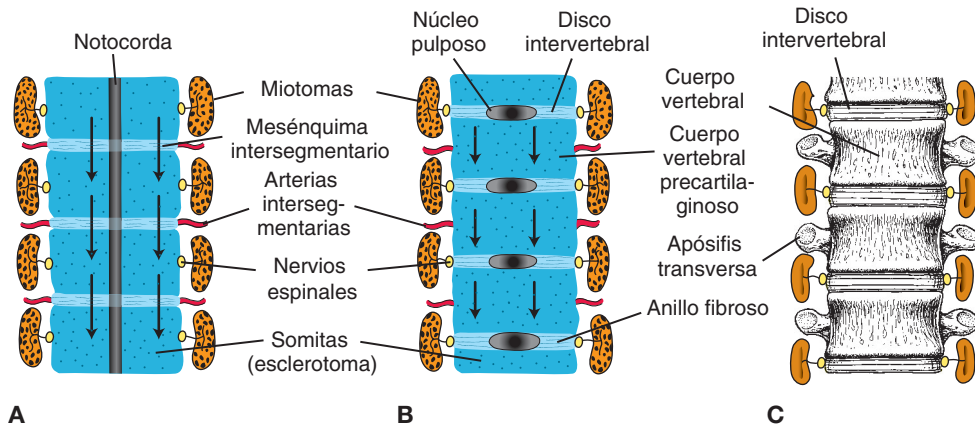


FIGURA 10.16 Formación de la columna vertebral en varias fases del desarrollo. **A.** En la cuarta semana del desarrollo un tejido intersegmentario menos denso separa los segmentos de esclerotoma. Obsérvese la posición de los miotomas, de las arterias intersegmentarias y de los nervios segmentarios. **B.** La proliferación de la mitad caudal de un esclerotoma se introduce en el mesénquima intersegmentario y en la mitad craneal del esclerotoma subyacente [flechas]. Obsérvese el aspecto de los discos intervertebrales. **C.** Las vértebras están constituidas por las mitades superior e inferior de dos esclerotomas sucesivos y tejido intersegmentario. Los miotomas establecen un puente entre los discos intervertebrales y, por tanto, pueden mover la columna vertebral.

(Fig. 10.15A). Al proseguir el desarrollo, la parte de esclerotoma de las somitas pasa por un proceso llamado **resegmentación**. Ésta ocurre cuando la mitad caudal de cada esclerotoma se incorpora y se fusiona con la mitad cefálica de los esclerotomas subyacentes (flechas en Figura 10.16A,B). Así, las vértebras se forman con una combinación de la mitad caudal de un somita y con la mitad craneal de su vecino. A raíz de este proceso, los músculos derivados de la región del miotoma de las somitas se adhieren a dos somitas adyacentes en los discos intervertebrales, de modo que pueden mover la columna vertebral. Los genes *HOX* configuran las formas de distintas vértebras.

Las células mesenquimatosas entre las partes cefálica y caudal del segmento del esclerotoma original no proliferan pero llenan el espacio comprendido entre dos cuerpos vertebrales precartilaginosos. Así contribuyen a la formación del **disco intervertebral** (Fig. 10.16B). Aunque la notocorda se retrae enteramente en la región de los cuerpos vertebrales, persiste y se agranda en la región del disco inter-

vertebral. Aquí contribuye a formar el **núcleo pulposo** que más tarde quedará rodeado por fibras circulares del **anillo fibroso**. Juntas, ambas estructuras constituyen el **disco intervertebral** (Fig. 10.16C).

Debido a la resegmentación del esclerotoma en vértebras definitivas, los miotomas unen los discos intervertebrales, alteración que les confiere la capacidad de mover la columna (Fig. 10.16C). Por la misma razón las arterias intersegmentarias, en un principio situadas entre los esclerotomas, ahora se desplazan entre los cuerpos vertebrales. En cambio, los nervios raquídeos se aproximan a los discos intervertebrales y abandonan la columna a través de los agujeros intervertebrales.

Conforme se forman las vértebras, se establecen dos **curvaturas primarias** de la columna: la **curvatura torácica** y la **curvatura sacra**. Más adelante lo harán dos curvaturas secundarias: la **curvatura cervical**, al ir aprendiendo el niño a sostener la cabeza, y la **curvatura lumbar**, que aparece cuando el niño aprende a caminar.

Consideraciones clínicas

Anomalías vertebrales

Es complicado el proceso de formación y reordenación de los esclerotomas segmentarios en las vértebras definitivas. A menudo sucede que dos vértebras consecutivas se fusionen asimétricamente o que falte la mitad de las vértebras lo

que provoca **escoliosis (curvatura lateral de la columna)**. Además, el número de vértebras frecuentemente es mayor o menor que lo normal. En la **secuencia de Klippel-Feil** las vértebras cervicales se fusionan y ocasionan menor movilidad y un cuello corto.

[continúa]

Una de las anomalías más graves de las vértebras es resultado de la fusión imperfecta o la no unión de los arcos vertebrales. Llamada **vértebra hendida [espina bífida]**, esta anomalía a veces afecta únicamente los arcos vertebrales óseos, dejando intacta la médula espinal. En estos casos, el defecto óseo está cubierto por la piel y no hay déficits neurológicos, [**espina bífida oculta**]. Una anomalía más grave es la **espina bífida quística**, en la cual el tubo neural no cierra, los arcos vertebrales no se forman y el tejido neural queda expuesto. Cualquier deficiencia neu-

rológica depende del nivel y extensión de la lesión [Fig. 10.17]. Esta anomalía, con una frecuencia de 1 en cada 2 500 nacimientos, puede prevenirse en muchos casos administrando a la madre ácido fólico antes de la concepción [capítulo 6, p. 77]. La espina bífida se detecta en el periodo prenatal mediante una ecografía. Si el tejido neural está expuesto, con la amniocentesis se observan altas concentraciones de α -fetoproteína en el líquido amniótico. [En la Fig. 6.7, p. 78 se muestran varios tipos de espina bífida.]

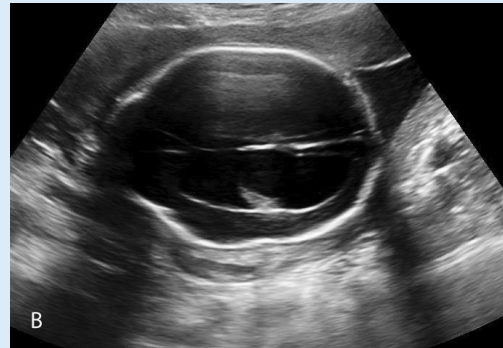
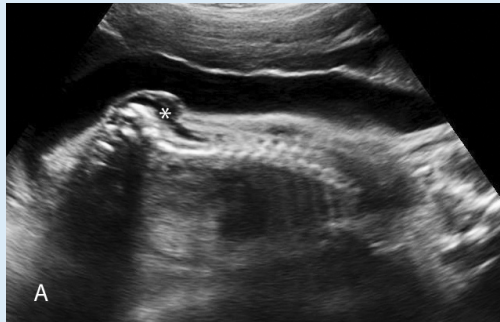
FIGURA 10.17 A. Ecografía de un feto de 26 semanas con espina bífida en la región lumbosacra (*asterisco*). B. Ecografía que muestra el cráneo de un feto de 26 semanas con espina bífida. Por la forma del cráneo esta imagen se llama "señal de limón", que ocurre en algunos casos y que se debe a que el encéfalo al ser empujado en sentido caudal cambia la forma de la cabeza [consúltese malformación de Arnold-Chiari, p. 316].

COSTILLAS Y ESTERNÓN

La parte ósea de las costillas se origina en las células del esclerotoma que permanecen en el mesodermo paraxial y se desarrollan desde las apófisis costal de las vértebras torácicas. Los cartílagos costales se forman a partir de las células del esclerotoma que migran a través de la **frontera somática lateral** hacia el mesodermo de la placa lateral adyacente (véase en

el capítulo 11 una descripción de esta frontera). El esternón se desarrolla de modo independiente en la capa parietal del mesodermo de la placa lateral en la pared ventral del cuerpo. Se forman dos bandas esternales en la capa parietal (somática) de ese mesodermo a ambos lados de la línea media; más tarde ambas se fusionan para crear los modelos cartilagineos del manubrio, de las esternebras y de apófisis xifoides.

Consideraciones clínicas

Anomalías de las costillas

En ocasiones se forman costillas supernumerarias, en general en las regiones lumbar o cervical. Las **costillas cervicales** ocurren en cerca de 1% de la población y casi siempre están unidas a la séptima vértebra cervical. A causa de su ubicación, este tipo de costilla puede afectar al plexo braquial o a la arteria subclavia, y dar lugar a diversos grados de anestesia en la extremidad.

Anomalías del esternón

La **hendidura esternal** es un defecto poco frecuente y puede ser completo o localizarse en uno de los extremos del esternón. Los órganos torácicos están recubiertos sólo por piel y tejido blando. El defecto se produce cuando las bandas esternales no crecen juntas en la línea media. Los **centros de osificación hipoplásicos** y la **fusión prematura de los segmentos esternales** también se observan

sobre todo en niños con anomalías cardíacas (de 20 a 50%). La presencia de múltiples centros de osificación en el manubrio se da en 6 a 20 por ciento.

Los centros múltiples de osificación se presentan entre los niños, sobre todo en aquellos con síndrome de Down.

Con la expresión **pectus excavatum** (tórax en embudo) se designa un esternón deprimido que se

hundee en la parte posterior. Con la expresión **pectus carinatum** (tórax en quilla) se indica aplastamiento bilateral del tórax, con un esternón que se proyecta en la parte anterior. La proyección se asemeja a la quilla de un barco. Ambos defectos pueden deberse a anomalías en el cierre de la pared del cuerpo ventral o a la formación del esternón y de los cartílagos costales.

RESUMEN

El sistema esquelético se desarrolla a partir del mesénquima, el cual proviene de la capa germinal mesodérmica y de la cresta neural. Algunos huesos como los huesos planos del cráneo, experimentan **osificación intramembranosa**: las células mesenquimatosas se transforman directamente en osteoblastos (Fig. 10.2). En la mayoría de los huesos, entre ellos los huesos largos de las extremidades, el mesénquima se condensa produciendo modelos de cartílago hialino de los huesos (Fig. 10.3). En estos modelos aparecen centros de osificación, y el hueso se osifica gradualmente por **osificación endocondral**.

El cráneo consta de **neurocráneo** y de **esplacnocráneo** (cara). El neurocráneo incluye una **parte membranosa**, que origina la bóveda craneal, y una parte cartilaginosa, el **condrocráneo**, que constituye la base del cráneo. Las células de la cresta neural forman la cara, parte de la bóveda craneal y la parte precordial del condrocráneo (situada en el lado rostral de la hipófisis). El mesodermo paraxial origina el resto del cráneo.

La **columna vertebral** y las **costillas** se desarrollan a partir de los compartimentos del **esclerotoma** de los **somitas**; el **esternón**, a partir del **mesodermo en la pared ventral del cuerpo**. Se forma una vértebra definitiva al condensarse la mitad caudal del esclerotoma y fusionarse con la mitad craneal del esclerotoma subyacente (Fig. 10.16).

Entre las numerosas anomalías del sistema esquelético se cuentan los defectos vertebrales (espinas bifidas), craneales (cranosquisis y craniosinostosis) y faciales (fisura palatina). Las malformaciones importantes de las extremidades son poco frecuentes, pero a menudo las anomalías del radio y de los dedos se acompañan con otras (**síndromes**).

Resolución de problemas

1. ¿Por qué son importantes las suturas craneales? ¿Participan en algunas anomalías?
2. Explique el origen de la escoliosis como anomalía vertebral. ¿Qué genes intervienen posiblemente en ella?

Sistema muscular

Con excepción de algún tejido muscular liso (p. 160), el sistema muscular se desarrolla a partir de la capa germinal mesodérmica y consta de **músculo esquelético, liso y cardíaco**. El músculo esquelético deriva del **mesodermo paraxial** que forma somitas entre las regiones occipital y sacra, así como somitómeros en la cabeza. El músculo liso se diferencia a partir del **mesodermo esplácnico** que rodea al intestino junto con sus derivados y a partir del ectodermo (músculos de las pupilas, de la glándula mamaria y de las glándulas sudoríparas). El músculo cardíaco se origina en el **mesodermo esplácnico** que rodea al tubo cardíaco.

MUSCULATURA ESTRIADA

La musculatura de la cabeza (capítulo 17) se desarrolla a partir de siete **somitómeros** que son verticilos en parte segmentados de células mesenquimatosas provenientes del mesodermo paraxial (capítulo 6, p. 78). La musculatura del esqueleto axial, de la pared corporal y de las extremidades se desarrolla a partir de los **somitas** que al inicio se forman como somitómeros y se extienden desde la región occipital hasta la yema caudal. Inmediatamente después de la segmentación, estos somitómeros pasan por un proceso de **epitelización** y producen una “pelota” de células epiteliales con una cavidad pequeña en el centro (Fig. 11.1A). La región ventral de los somitas vuelve a ser mesenquimatosa dando origen al **esclerotoma** (Fig. 11.1B-D), células que producirán los huesos de las vértebras y de las costillas. Las células en la región superior del somita constituyen el dermatoma y dos áreas formadoras de hueso en los labios (o márgenes) ventrolateral (VLL) y dorsomedial (DML), respectivamente (Fig. 11.1B). Las células procedentes de estas dos áreas migran y proliferan para producir miocitos progenitores en la parte ventral del **dermatoma**, dando así origen al **dermomiótoma** (Figs. 11.1B,C y 11.2). Algunas células de la región ventrolateral también migran a la capa parietal adyacente del mesodermo

de la placa lateral (Fig. 11.1B). Aquí forman los **músculos infrahioideos**, los de la **pared abdominal** (recto abdominal, oblicuo interno y externo, transverso del abdomen) y los **músculos de las extremidades**. Las células que quedan en el miótoma constituyen los **músculos de la espalda**, la **cintura escapular** y los **músculos intercostales** (Tabla 11.1, p. 158).

En un principio existe un límite bien definido —que se conoce como **frontera lateral somítica**— entre los somitas y la pared parietal del mesodermo de la placa lateral (Fig. 11.1B). La frontera separa dos dominios mesodérmicos del embrión:

1. **Dominio primaxial** que comprende la región alrededor del tubo neural y que contiene sólo células procedentes de los somitas (mesodermo paraxial).
2. **Dominio abaxial** compuesto por la capa parietal del mesodermo de la placa lateral junto con las células de los somitas que cruzaron la frontera somítica lateral.

Los miocitos que cruzan esta frontera (los del margen VLL del miótoma) y entran en el mesodermo de la placa lateral son los precursores de las células musculares abaxiales y reciben muchas señales de diferenciación procedentes del mesodermo de la placa lateral (Fig. 11.3); los miocitos que quedan en el mesodermo paraxial sin cruzar la frontera (las células restantes de los labios ventromediales y todas las de los labios dorsomediales) contienen los precursores de las células musculares **primaxiales** y reciben muchas de las señales de desarrollo procedentes del tubo neural y de la notocorda (Fig. 11.3). Sin importar su dominio, **cada miótoma recibe inervación de los nervios raquídeos derivados del mismo segmento que los miocitos**.

La frontera somítica lateral define el límite entre la dermis originada en los dermatomas de la espalda y la originada en el mesodermo de la placa lateral en la pared corporal. También define un límite en el desarrollo de las costillas, de manera que los

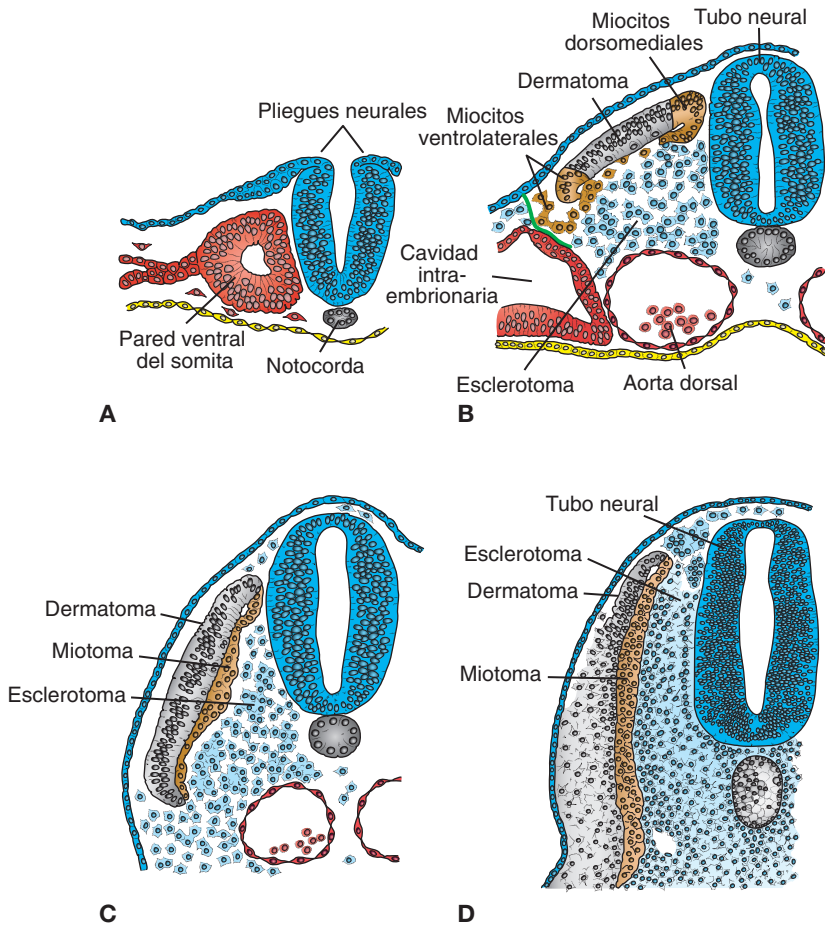


FIGURA 11.1 Sección transversal que muestra las fases de desarrollo de un somita. **A.** Las células del mesodermo se vuelven epiteliales y se disponen alrededor de una luz pequeña. **B.** Las células en las paredes ventral y media del somita pierden sus rasgos epiteliales y migran alrededor del tubo neural y la notocorda; algunas se dirigen a la capa parietal del mesodermo de la placa lateral. En conjunto constituyen el esclerotoma. Las células en las regiones de los labios dorsomedial [LDM] y ventrolateral [LVL] del somita originan los precursores de los miocitos. Las células provenientes de ambas regiones migran en la parte ventral hacia el dermatoma para formar el dermomyotoma. Las células del margen [labio] ventrolateral también entran en la pared parietal del mesodermo de la placa lateral cruzando la frontera somítica lateral [*línea verde*]. Juntas, las células somíticas y las del mesodermo de la placa lateral, constituyen el dominio del mesodermo abaxial, mientras que el dominio del mesodermo primaxial sólo contiene células somíticas [mesodermo paraxial]. **C.** Las células del dermatoma y los miocitos se asocian con ellas para constituir el dermomyotoma. **D.** El dermomyotoma comienza a diferenciarse: las células del miotoma contribuyen a la formación de los huesos primaxiales y las células del dermatoma producen la dermis de la espalda.

componentes óseos de cada una se desarrollan a partir de las células del esclerotoma que cruzan la frontera somítica lateral (células abaxiales).

■ INERVACIÓN DE LOS MÚSCULOS ESQUELÉTICOS AXIALES

La **nueva descripción** del desarrollo de los músculos caracterizada por los dominios primaxial y abaxial se distingue del antiguo concepto de

epímeros (músculos de la espalda) y de los hipómeros (músculos de las extremidades y de la pared corporal). Este concepto se basaba en una definición de inervación: los músculos epiméricos eran inervados por las ramas primarias dorsales; los músculos hipoméricos, por las ramas primarias ventrales. La nueva descripción no está basada en el **origen embriológico** real de los miocitos a partir de dos poblaciones de precursores –las células abaxiales y las primaxiales–, y no en su inervación. Esta

FIGURA 11.2 Dibujo que muestra la musculatura de la cabeza y del cuello derivada de los somítomos y de los miotomas que se originan en dirección caudal a partir de la región occipital en un embrión de 7 semanas.

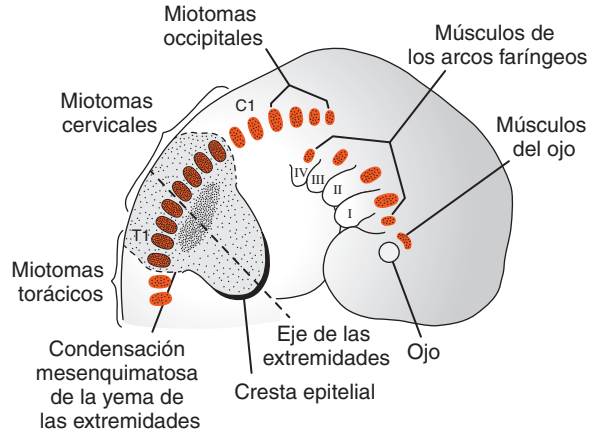
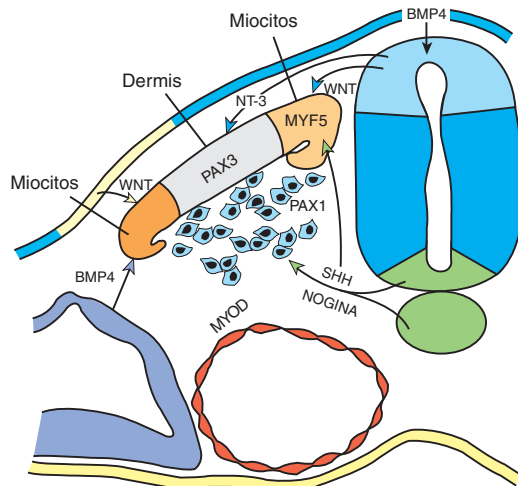


TABLA 11.1 Orígenes de los músculos a partir de los precursores abaxial y primaxial

	Primaxiales	Abaxiales
Región cervical	Escalenos Geniohioideos Prevertebrales	Infrahioideos
Región toracoabdominal	Intercostales	Pectoral mayor y menor Oblicuo externo Oblicuo interno Transverso del abdomen Esternales Recto del abdomen Diafragma pélvico
Extremidad superior	Romboides Elevador de la escápula Dorsal ancho	Músculos distales de las extremidades
Extremidad inferior^a		Todos los músculos de la extremidad inferior

^a No se ha determinado el origen exacto de los músculos de la región pélvica y de la extremidad inferior; pero la mayoría de ellos provienen de la región abaxial.

FIGURA 11.3 Patrones de expresión de los genes que regulan la diferenciación de los somitas. Sonic Hedgehog (SHH) y nogina, secretadas por la notocorda y la placa basal del tubo neural, hacen que la parte ventral del somita origine esclerotoma y exprese *PAX1* que, a su vez, controla la condrogénesis y la formación de vértebras. Las proteínas WNT y las bajas concentraciones de las SHH provenientes del tubo neural dorsal activan *PAX3*, que delimita al dermatoma. Las proteínas WNT también dirigen la parte dorsomedial del somita para que produzca células precursoras musculares y para que expresen el gen *MYF5*. La parte del dermatoma del somita se transforma en dermis por la acción de la neurotrofina 3 (NT-3) segregada por el tubo neural dorsal. El influjo combinado de las proteínas activadoras WNT y la proteína inhibidora BMP4 activa la expresión de *MyoD* en la región ventrolateral para que secrete un grupo de precursores de los miocitos.



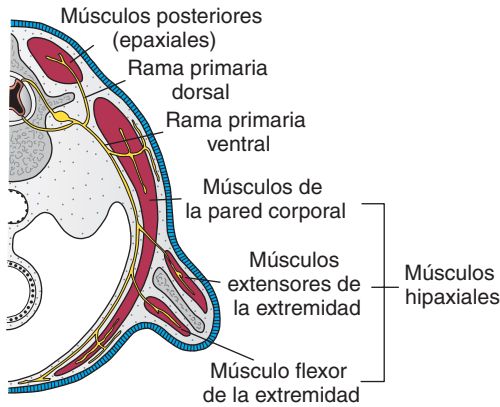


FIGURA 11.4 Sección transversal de la mitad de un embrión que muestra la inervación de la musculatura en desarrollo. Los músculos epaxiales (verdaderos músculos de la espalda) se inervan mediante las ramas primarias dorsales (posteriores). Los músculos hipaxiales (extremidades y pared corporal) se inervan mediante las ramas primarias ventrales (anteriores).

descripción no ignora el hecho de que los **músculos epaxiales (sobre el eje) (músculos de la espalda) están inervados por las ramas primarias dorsales**. En cambio, los **músculos hipaxiales (debajo del eje) (músculos de la pared corporal y músculos de las extremidades) están inervados por las ramas primarias ventrales** (Fig. 11.4).

■ MÚSCULO ESQUELÉTICO Y TENDONES

Durante la diferenciación, las células precursoras, los **mioblastos**, se fusionan y forman fibras musculares largas y multinucleadas. Pronto aparecen miofibrillas en el citoplasma; al final del tercer mes se aprecian estriaciones cruzadas, típicas del músculo esquelético. Un proceso similar ocurre en los siete somitómeros de la región craneal del lado rostral de los somitas occipitales. Pero antes de diferenciarse, los somitómeros nunca se dividen en regiones identificables de los segmentos del esclerotoma y del dermatoma. Los **tendones** mediante los que los músculos se unen a los huesos derivan de las células del esclerotoma adyacentes a los miotomas en los márgenes anterior y posterior de los somitas. El factor de transcripción **SCLERAXIS** regula el desarrollo de los tendones.

■ REGULACIÓN MOLECULAR DEL DESARROLLO DE LOS MÚSCULOS

Hace poco se identificaron los genes que regulan el desarrollo de los músculos. La proteína morfogénica

ósea 4 (BMP4) y probablemente los factores de crecimiento de los fibroblastos procedentes del mesodermo de la placa lateral –junto con las proteínas WNT provenientes del ectodermo adyacente– emiten señales a las células de los labios ventrolaterales (LVL) en el dermomiótoma para que expresen el gen específico del músculo *MyoD* (Fig. 11.3). La proteína BMP4 secretada por las células del ectodermo inducen la producción de las proteínas WNT por parte del tubo neural dorsal, al mismo tiempo que las bajas concentraciones de las proteínas sonic hedgehog (SHH), segregadas por la notocorda y la placa basal del tubo neural, llegan a las células de los labios dorsomediales (LDM) del dermomiótoma. Estas proteínas se unen para inducir la expresión de *MYF5* y de *MyoD* en dichas células (recuérdese que SHH no interviene en la especificación de las células LVL). Tanto *MyoD* como *MYF5* pertenecen a la familia de los factores de transcripción llamados **factores de regulación miógenos (FRM)**, grupo de genes que activa las vías del desarrollo de los músculos.

■ PATRÓN MUSCULAR

Los patrones de la formación de los músculos están bajo el control del tejido conectivo al cual migran los mioblastos. En la región craneal, estos tejidos se originan en las **células de la cresta neural**; en las regiones cervical y occipital se diferencian del **mesodermo somítico**, en la pared corporal y en las extremidades se originan de la **capa parietal del mesodermo de la placa lateral**.

■ MUSCULATURA DE LA CABEZA

Los músculos voluntarios de la región craneal derivan del mesodermo paraxial (somitómeros y somitas), incluida la musculatura de la lengua, de los ojos (con excepción del iris que deriva del mesodermo de la cúpula óptica). Tiene el mismo origen la musculatura asociada con los arcos faríngeos (viscerales) (Tabla 11.2, p. 160 y Fig. 11.2). Los patrones de formación de los músculos de la cabeza están controlados por elementos del tejido conectivo provenientes de las células de la cresta neural.

■ MUSCULATURA DE LAS EXTREMIDADES

Los primeros indicios de la musculatura de las extremidades se observan en la séptima semana del desarrollo como una condensación del mesénquima cerca de la base de las yemas de las extremidades (Fig. 11.2). El mesénquima se origina en las células

TABLA 11.2 Orígenes de los músculos craneofaciales

Origen mesodérmico	Músculos	Inervación
Somitómeros 1 y 2	Rectos superior, medial, ventral	Motor ocular común (III)
Somitómero 3	Oblicuo superior	TrocLEAR (IV)
Somitómero 4	Los que cierran la mandíbula	Trigémino (V)
Somitómero 5	Recto lateral	Abductor (VI)
Somitómero 6	Los que abren la mandíbula, otro segundo arco	Facial (VII)
Somitómero 7	Estilofaríngeo	Glosofaríngeo (IX)
Somitas 1 y 2	Laríngeos intrínsecos	Vago (X)
Somitas 2-5 ^a	Lengua	Hipogloso (XII)

^a Los somitas 2 a 5 constituyen el grupo occipital (el somita 1 degenera casi en su totalidad).

dorsolaterales de los somitas que migran a la yema de las extremidades para constituir los músculos. Igual que en otras regiones, el tejido conectivo determina el patrón de formación de los músculos; este tejido deriva de la capa parietal en el mesodermo de la placa parietal que también origina los huesos de la extremidad (capítulo 12).

■ MÚSCULO CARDIACO

El músculo cardiaco se desarrolla a partir del mesodermo esplácnico que rodea al tubo endotelial del corazón. Los mioblastos se adhieren entre sí mediante uniones especiales que más tarde se transformarán en **discos intercalados**. Las miofibrillas se desarrollan igual que en el músculo esquelético, sólo que los mioblastos no se fusionan. Al proseguir el desarrollo, se aprecian unos cuantos haces especiales de miocitos con miofibrillas distribuidas irregularmente. Estos haces, las **fibras de Purkinje**, forman el sistema conductor del corazón.

■ MÚSCULO LISO

El músculo liso de la aorta dorsal y de las arterias grandes se origina en el mesodermo de la placa lateral y en las células de la cresta neural. En las arterias coronarias se origina en las células proepicardiales (capítulo 13) y en las células de la cresta neural (segmentos proximales). En la pared del intestino y en los derivados de éste, se desarrolla a partir de la capa esplácnica en el mesodermo de la placa lateral que rodea estas estructuras. Sólo derivan del ectodermo los músculos esfínter y dilatador de la pupila, lo mismo que el tejido muscular de las glándulas mamarias y sudoríparas.

El **factor de respuesta al suero (FRS)** es un factor de transcripción que diferencia las células del músculo liso. Lo controlan los factores del crecimiento mediante las vías de fosforilización de cinasa. Así, la **miocardina** y los **factores de transcripción relacionados con miocardina** funcionan como coactivadores para aumentar la acción del factor de respuesta al suero, desencadenando así la cascada genética que inicia el desarrollo del músculo liso.

Consideraciones clínicas

La ausencia parcial o total de un músculo es frecuente y generalmente no debilitante. Ejemplos: ausencia parcial o total del palmar menor, el serrato anterior o el cuadrado femoral. Una anomalía más grave es la **secuencia de Poland** que ocurre en 1 de cada 20 000 individuos; se caracteriza por la ausencia del pectoral menor y la pérdida parcial del pectoral mayor [en general la cabeza esternal] (Fig. 11.5). El pezón y la areola faltan o están desplazados; a menudo en el lado afectado existen anomalías digitales [sindactilia

[fusión de los dedos] y braquidactilia [dedos cortos]]. La naturaleza desfigurante de las anomalías puede representar un problema, en especial en las mujeres a causa del desarrollo del pecho.

Se da el nombre de **síndrome de abdomen en ciruela pasa** a la ausencia parcial o total de la musculatura abdominal (Fig. 11.6). Casi siempre la pared abdominal es tan delgada que los órganos son visibles y se palpan con facilidad. La anomalía a veces se acompaña de malformaciones del tracto urinario y de la vejiga, incluida

la obstrucción uretral. Estas anomalías provocan acumulación de líquido que distiende el abdomen, produciendo atrofia de los músculos abdominales.

Con **distrofia muscular** se designa un grupo de enfermedades musculares heredadas que causan agotamiento y debilidad. Existen muchos tipos de esta enfermedad, de los cuales el más común es

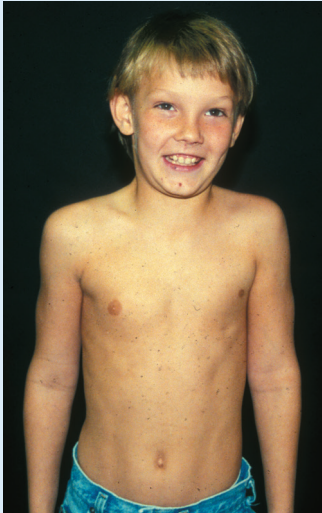

FIGURA 11.5 Secuencia de Poland. El pectoral menor y el pectoral mayor faltan en el lado izquierdo del paciente. Obsérvese el desplazamiento del pezón y de la areola.

la **distrofia muscular de Duchenne (DMD)** [1 en cada 4 000 varones nacidos vivos]. El problema se hereda como **recesiva ligada al cromosoma X**, de manera que afecta más a los varones que a las mujeres. Tanto la distrofia muscular de Duchenne como la **distrofia muscular de Becker (DMB)** se deben a mutaciones del gen de **distrofina** en el cromosoma X. Sin embargo, en la distrofia muscular de Duchenne no se producen en absoluto distrofina funcional y la enfermedad es mucho más severa cuando inicia más temprano (< 5 años de edad) que cuando comienza más tarde (entre 8 y 25 años en la distrofia muscular de Becker). La distrofina es una proteína citoplasmática que produce un complejo de proteínas relacionadas con ella que une el citoesqueleto a la matriz extracelular.

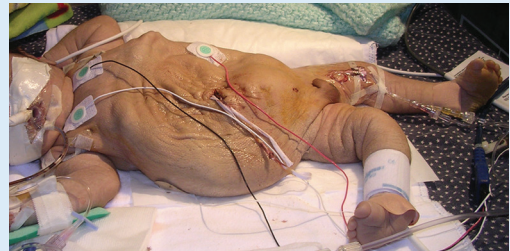

FIGURA 11.6 Síndrome de abdomen en ciruela pasa: un abdomen distendido por la atrofia de la musculatura de la pared abdominal.

RESUMEN

La **mayoría de los músculos** se desarrollan a partir del **mesodermo**. Los músculos esqueléticos derivan del mesodermo paraxial: 1) algunos provienen de los **somitas** que originan los músculos del esqueleto axial, de la pared corporal y extremidades; 2) otros provienen de los **somitómeros** que originan los músculos de la cabeza. Las células progenitoras del tejido muscular derivan de los márgenes (labios) ventrolaterales (LVL) y dorsomediales (LDM) del futuro dermomiótoma. Las células procedentes de ambas regiones participan en la formación del miótoma. Algunas procedentes de LVL también cruzan la **frontera somítica lateral** y llegan a la capa parietal del mesodermo de la placa lateral. Esta frontera o límite divide dos dominios del mesodermo en el embrión: 1) el **dominio primaxial** que rodea al tubo neural y contiene sólo células derivadas de somitas (mesodermo paraxial), y 2) el **dominio abaxial** que consta de la capa parietal del mesodermo de la placa lateral en combinación con las células derivadas de

los somitas que cruzan la frontera y llegan a esta región (Fig. 11.1). Las células precursoras del músculo abaxial se diferencian en el músculo **infra-hioideo**, en los músculos de la **pared abdominal (recto abdominal, oblicuo externo e interno, transverso abdominal)** y en los **músculos de las extremidades**. Las células precursoras del músculo paraxial forman los **músculos de la espalda**, algunos de la **cintura escapular** y los **músculos intercostales** (Tabla 11.1, p. 158). Los músculos de la espalda (**músculos epaxiales**) están inervados por las **ramas primarias dorsales**; los músculos de las extremidades y de la pared corporal (**músculos hipaxiales**) están inervados por las **ramas primarias ventrales**. Las señales moleculares para inducir los miocitos se originan en los tejidos adyacentes a las futuras células musculares. Por tanto, las señales procedentes del mesodermo de la placa lateral (proteínas **BMP**) y del ectodermo suprayacente (proteínas **WNT**) inducen las células LVL, mientras que las procedentes del tubo neural y de la notocorda (**SHH** y **WNT**)

inducen las células LDM. El **tejido conectivo** derivado de los somitas, del mesodermo parietal y de la cresta neural (región craneal) aporta un molde para crear los patrones de los músculos. **Casi todos los músculos lisos** y las **fibras del músculo cardíaco** se originan en el **mesodermo esplácnico**. Los músculos lisos de la pupila, de la glándula mamaria y de las glándulas sudoríparas se diferencian a partir del ectodermo.

■ Resolución de problemas

1. ¿En cuál de las dos regiones del somita se originan los miocitos? ¿Qué regiones forman parte del dominio del mesodermo abaxial? ¿Cuáles músculos se desarrollan a partir de los dominios abaxial y primaxial?
2. Al examinar una recién nacida, descubre que el pezón derecho está desplazado hacia la axila y que el pliegue axilar anterior derecho casi no existe. ¿Cuál será su diagnóstico?
3. ¿De qué tipo de tejido depende el patrón de formación de los músculos?
4. ¿Cómo explica el hecho de que el nervio frénico que se origina en los segmentos cervicales 3, 4 y 5 inerve el diafragma en la región torácica?



Extremidades

■ CRECIMIENTO Y DESARROLLO DE LAS EXTREMIDADES

Las extremidades, entre ellas las cinturas escapular y pélvica, abarcan el esqueleto apendicular. Al final de la cuarta semana de desarrollo las yemas de las extremidades se distinguen como evaginaciones de la pared ventrolateral del cuerpo (Fig. 12.1A). Primero aparecen las extremidades anteriores y luego las posteriores de 1 a 2 días después. En un principio, las yemas de las extremidades constan de un núcleo mesenquimatoso proveniente de la capa parietal (somática) del mesodermo de la placa lateral que formará los huesos y los tejidos conectivos de las extremidades; una capa de ectodermo cúbico lo recubre. El ectodermo en el margen distal de la extremidad se engrosa y forma la **cresta ectodérmica apical (CEA)** (Figs. 12.2 y 12.9A). La cresta ejerce influjo apical sobre el mesénquima adyacente, haciendo que siga siendo una población de células indiferenciadas en rápida proliferación: la **zona indiferenciada**. Conforme va creciendo la extremidad, las células más alejadas del influjo de la cresta empiezan a diferenciarse en cartílago y músculo. Así el desarrollo de los miembros se efectúa de la parte proximal a la distal en tres componentes: **estilópodo**

(húmero y fémur), **zeugópodo** (radio/cúbito y tibia/peroné) y **autópodo** (carpianos, metacarpianos, dedos/tarsales, dedos/metatarsales).

En los embriones de 6 semanas, la parte terminal de las yemas de la extremidad se aplanan para producir las **placas de los manos y de los pies**, y está separada del segmento proximal por una constricción circular (Fig. 12.1B). Más tarde una segunda constricción divide la parte proximal en dos segmentos; se distinguen las partes principales de las extremidades (Fig. 12.1C). Los dedos de manos y pies se forman cuando la **muerte celular** en la CEA divide esta cresta en cinco partes (Fig. 12.3A). El desarrollo ulterior de los dedos depende de un crecimiento continuo bajo la influencia de los cinco segmentos del ectodermo de la cresta, de la condensación del mesénquima para producir radios digitales cartilaginosos y de la muerte del tejido situado entre los radios (Fig. 12.3B,C).

El desarrollo de las extremidades superiores e inferiores es similar salvo que la morfogénesis de las extremidades inferiores se rezaga de 1 a 2 días respecto al desarrollo de las extremidades superiores. Durante la séptima semana de gestación las extremidades giran en dirección opuesta. Las extremidades superiores giran 90° en dirección lateral, de modo

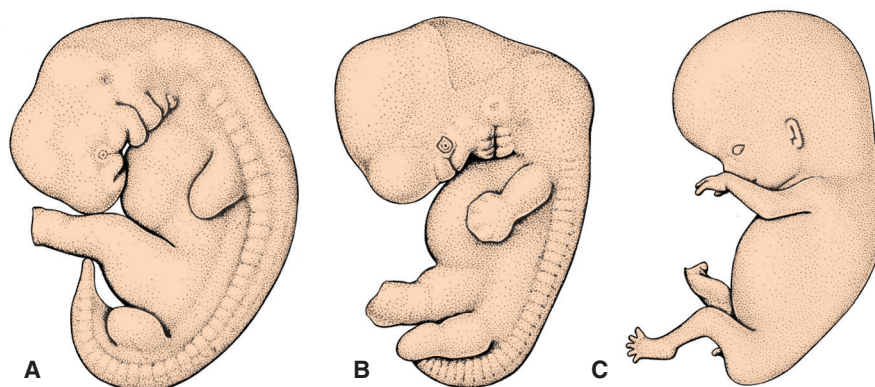


FIGURA 12.1 Desarrollo de las yemas de las extremidades en embriones humanos. **A.** Embrión de 5 semanas. **B.** Embrión de 6 semanas. **C.** Embrión de 8 semanas. El desarrollo de las extremidades inferiores se retrasa de 1 a 2 días respecto al desarrollo de las extremidades superiores.

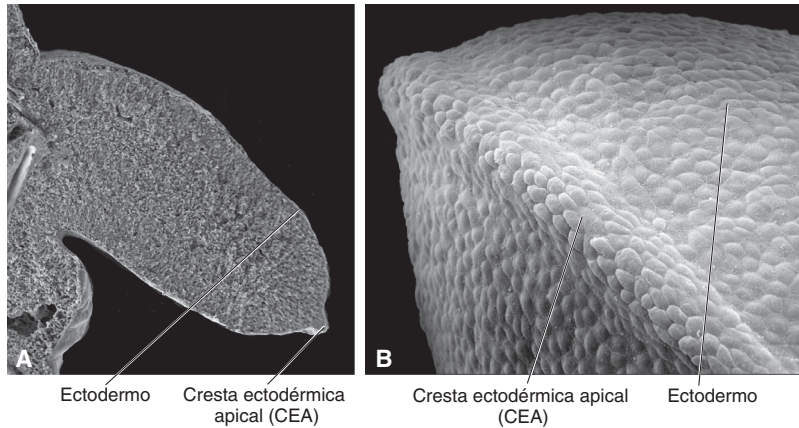


FIGURA 12.2 **A.** Sección longitudinal de la yema de una extremidad de un embrión de pollo: se muestra un núcleo de mesénquima recubierto por una capa de ectodermo que se engrosa en la cresta distal para formar la cresta ectodérmica apical. En el ser humano esto ocurre durante la quinta semana de desarrollo. **B.** Vista externa de una extremidad de un pollo amplificada que muestra el ectodermo y la región especializada de su extremo llamada cresta ectodérmica apical.

que los músculos extensores se encuentran en la superficie lateral y posterior; los pulgares se sitúan en posición lateral. En cambio, las extremidades inferiores giran aproximadamente 90° en dirección medial, colocando los músculos extensores en la superficie anterior y los pulgares en la parte media.

Mientras se establece la forma externa, el mesénquima de las yemas empieza a condensarse y estas células se diferencian en condrocitos (Fig. 12.4). En la sexta semana del desarrollo ya se formaron en ellos los primeros **modelos de cartilago hialino** que

presagian los huesos de las extremidades (Figs. 12.4 y 12.5). Las articulaciones tienen su origen en las condensaciones cartilaginosas cuando cesa la condrogénesis, induciéndose una **interzona** articular. Aumentan el número y la densidad de las células en esta región, luego la muerte celular da lugar a una cavidad articular. Las células circundantes se diferencian en una cápsula articular. No se conocen bien los factores que regulan la posición de las articulaciones, pero al parecer la molécula secretada WNT14 constituye la señal de inducción.

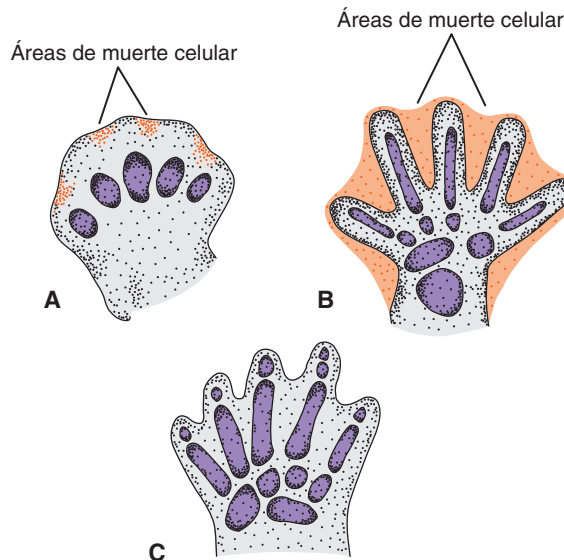


FIGURA 12.3 Representación esquemática de unas manos humanas. **A.** A los 14 días. La muerte celular en la cresta ectodérmica apical crea una cresta individual para cada dedo. **B.** A los 51 días. La muerte celular en los espacios interdigitales separa los dedos. **C.** A los 56 días. Se completa la separación de los dedos.

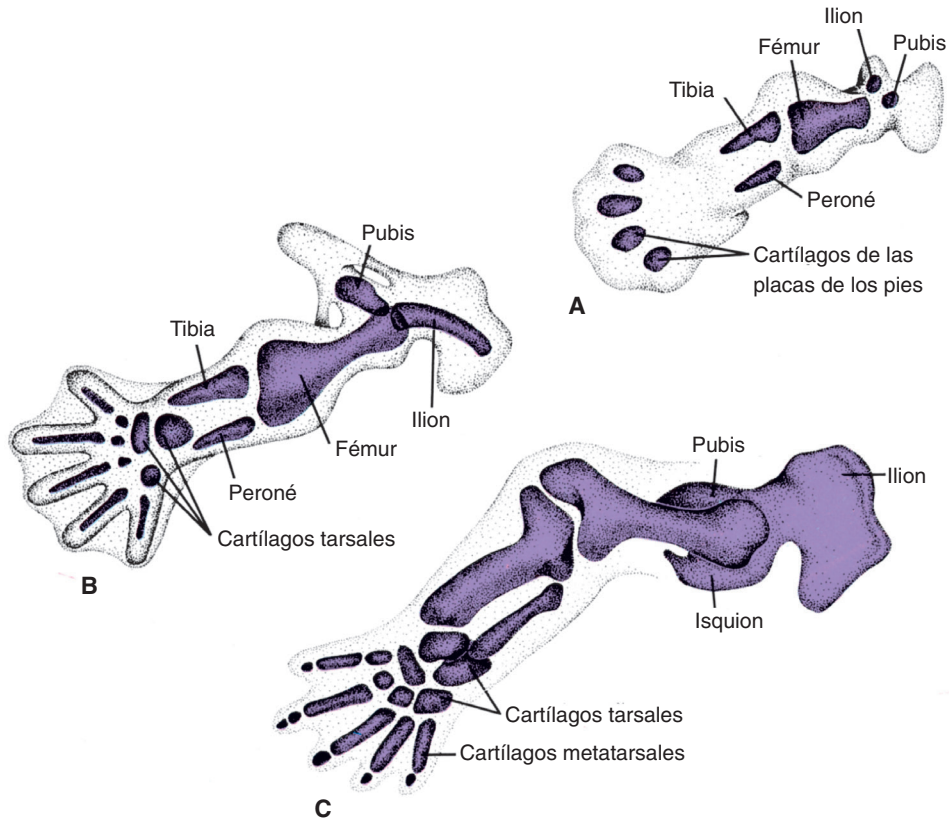


FIGURA 12.4 A. Extremidad inferior de un embrión de 6 semanas que ilustra los primeros moldes de cartilago hialino. B,C. Serie completa de moldes de cartilago al final de la sexta semana y a principios de la octava.

La osificación de los huesos de las extremidades, la **osificación endocondral**, comienza al terminar el periodo embrionario. En la semana 12 del desarrollo los **centros de osificación** primarios se aprecian en los huesos largos de las extremidades. A partir del centro primario de la parte media del hueso o **diáfisis**, la osificación endocondral gradualmente avanza hacia los extremos del modelo cartilaginoso (Fig. 12.5).

En el momento del nacimiento la diáfisis suele estar totalmente osificada, aunque los dos extremos, las **epífisis**, todavía son cartilagosos. Sin embargo, poco después surgen centros de osificación en las epífisis. Por cierto tiempo una placa del cartilago permanece entre los centros de osificación diafisaria y epifisaria. La placa, llamada **placa epifisaria**, cumple una función importante en el aumento de longitud de los huesos. La osificación endocondral se lleva a cabo a ambos lados de ella (Fig. 12.5). Cuando el hueso alcanza su longitud total, las placas desaparecen y las epífisis se unen a la diáfisis del hueso.

En los huesos largos la placa epifisaria se localiza en ambos extremos; en los huesos más cortos como

las falanges se encuentra sólo en un extremo; en los huesos irregulares como las vértebras hay uno o varios centros de osificación primarios y normalmente varios centros secundarios.

Las **articulaciones sinoviales** situadas entre los huesos empiezan a formarse al mismo tiempo que las condensaciones mesenquimatosas inician el proceso de generar cartilago. Por eso el mesénquima condensado se diferencia en un denso tejido fibroso en la región entre los primordios de los huesos en condriificación, llamada **interzona** (por ejemplo, entre la tibia y el fémur de la articulación de la rodilla). Luego este tejido fibroso forma **cartilago articular**, que recubre los extremos de los dos huesos adyacentes, las **membranas sinoviales**, los **meniscos y ligamentos dentro de la cápsula articular** (por ejemplo, los ligamentos cruzados anterior y posterior de la rodilla). También la **cápsula articular** se origina en las células mesenquimatosas que rodean la región de la interzona. Las **articulaciones fibrosas** (las suturas de cráneo por ejemplo) también se forman en esas regiones, sólo que en este caso la interzona sigue siendo una densa estructura fibrosa.

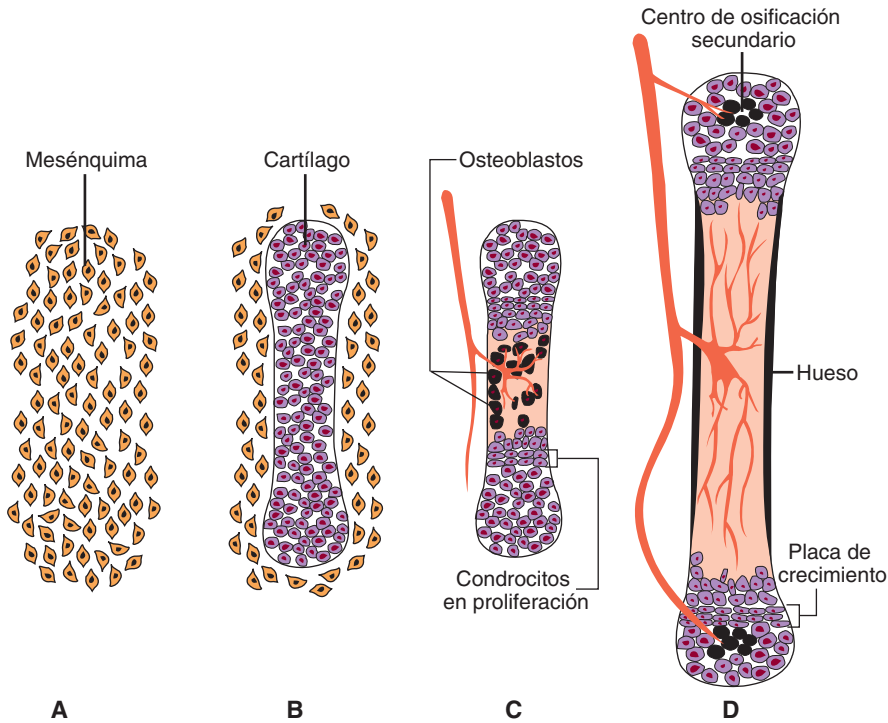


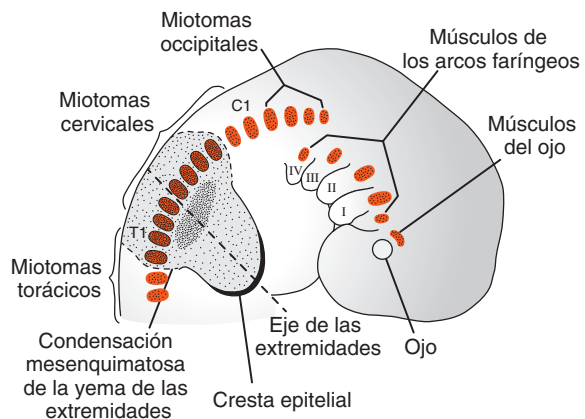
FIGURA 12.5 Formación endocondral de los huesos. **A.** Las células mesenquimatosas empiezan a condensarse y a diferenciarse en condrocitos. **B.** Los condrocitos forman un molde cartilaginoso del futuro hueso. **C,D.** Los vasos sanguíneos invaden el centro del molde llevando consigo osteoblastos (células negras) y confinando los condrocitos en proliferación a los extremos (epífisis) de los huesos. Los condrocitos de la diáfisis experimentan hipertrofia y apoptosis al ir mineralizando la matriz circundante. Los osteoblastos se unen a la matriz mineralizada y deposita matrices óseas. Más tarde, cuando los vasos sanguíneos invaden las epífisis surgen centros de osificación secundarios. El crecimiento de los huesos se mantiene gracias a la proliferación de condrocitos en la placa de crecimiento.

MUSCULATURA DE LAS EXTREMIDADES

La musculatura de las extremidades se origina en las células dorsolaterales de los somitas que migran a las extremidades para producir músculos; al inicio estos componentes se segmentan según los somitas

de donde deriven (Fig. 12.6). Pero al alargarse las yemas de las extremidades el tejido muscular se divide en componentes flexores y extensores (Fig. 12.7). Entonces ocurren más divisiones y fusiones, de modo que se forma un solo músculo a partir de más de un segmento original. El complejo patrón

FIGURA 12.6 Los miocitos de las extremidades se originan en los somitas en determinados niveles segmentarios. En la extremidad superior estos segmentos son C5-T2; en la extremidad inferior, L2-S2. En una palabra, los músculos derivan de más de un segmento, así que se pierde el patrón de la segmentación inicial.



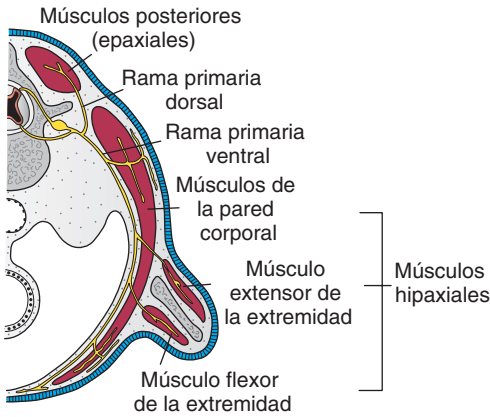


FIGURA 12.7 Al dirigirse las células musculares hacia la extremidad, se dividen en compartimentos dorsal [extensor] y ventral [flexor]. Los músculos están inervados por ramas primarias ventrales que inicialmente se dividen para formar las ramas dorsal y ventral de los compartimentos. Al final las ramas de las respectivas divisiones dorsal y ventral se unen en grandes nervios dorsales y ventrales.

resultante de músculos depende del tejido conectivo proveniente del mesodermo de la placa lateral.

Las yemas de las extremidades superiores están situadas frente a cinco segmentos cervicales inferiores y a dos segmentos torácicos superiores (Fig. 12.6); las yemas de las extremidades inferiores se

hallan frente a cuatro segmentos lumbares inferiores y a dos segmentos sacros superiores. En el momento en que se forman las yemas, penetran en el mesénquima las ramas primarias ventrales de los nervios raquídeos correspondientes. En un principio cada rama entra con otras dorsales y ventrales procedentes de su segmento raquídeo, pero pronto las ramas de sus divisiones respectivas empiezan a unirse para producir los grandes nervios dorsales y ventrales (Fig. 12.7). Por tanto, el **nervio radial** que inerva los músculos extensores se forma mediante una combinación de las ramas segmentarias dorsales. En cambio, los **nervios cubital y mediano** que inervan los músculos flexores se forman mediante una combinación de las ramas ventrales. En cuanto los nervios entran en las yemas de las extremidades, establecen contacto estrecho con las condensaciones mesodérmicas de diferenciación; el contacto temprano entre las células de los nervios y de los músculos constituye un requisito esencial para una diferenciación funcional completa.

Los nervios raquídeos no sólo desempeñan un papel importante en la diferenciación e inervación motora de la musculatura de las extremidades, sino que además aportan la **inervación sensitiva** de los **dermatomas**. Aunque el patrón original de los dermatomas cambia con el crecimiento y rotación de las extremidades, todavía es posible distinguir una secuencia ordenada en el adulto (Fig. 12.8).

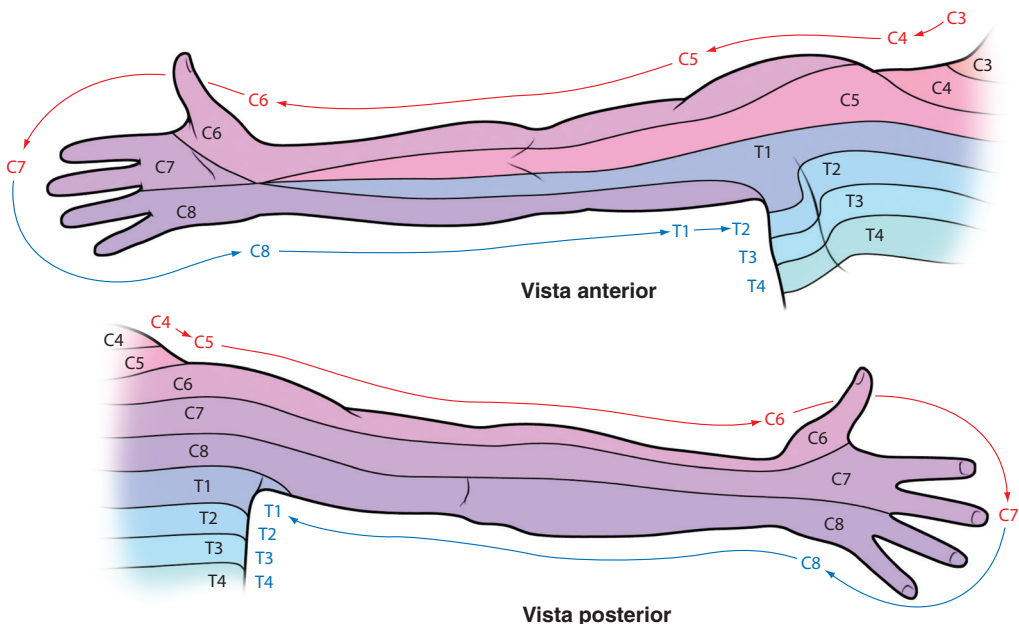


FIGURA 12.8 Extremidades superiores y su inervación sensitiva con los dermatomas representados. Obsérvese que la inervación sensitiva con la extremidad mantiene un patrón segmentario que refleja el origen embriológico de cada dermatoma y su inervación.

Regulación molecular del desarrollo de las extremidades

La posición de las extremidades a lo largo del eje craneocaudal en los costados del embrión está regulada por los genes *HOX* expresados a lo largo del eje. Estos genes de la **homosecuencia** se expresan en los patrones que se superponen desde la cabeza hasta la cola (capítulo 6, p. 88), algunos de los cuales tienen más límites craneales que otros. Por ejemplo, el límite craneal de expresión de *HOXB8* se sitúa en la cresta craneal de la extremidad superior; una expresión errónea de este gen modifica la posición de ella. El factor *TBX5* controla la especificación de las extremidades superiores; el factor *TBX4*, la especificación de las extremidades inferiores.

Una vez determinada la posición a lo largo del eje craneocaudal, el crecimiento ha de ser regulado en los ejes proximodistal, anteroposterior y dorsoventral (Fig. 12.9). El crecimiento de las extremidades lo inicia el factor de crecimiento de los fibroblastos 10

(FGF10), secretado por las células del mesodermo de la placa lateral (Fig. 12.9A). Una vez iniciado el crecimiento, las proteínas morfogénicas (BMP), expresadas en el ectodermo ventral, inducen la formación de la cresta ectodérmica apical (CEA) emitiendo señales a través del gen de homeosecuencia *MSX2*. La expresión de *RADICAL FRINGE*, un homólogo de *Fringe Drosophila*, en la mitad dorsal del ectodermo de la extremidad confina la cresta al extremo distal de las extremidades. Este gen induce la expresión de *SER2*, un homólogo de *serrate* en *Drosophila*, en el límite entre las células que expresan *RADICAL FRINGE* y las que no lo hacen. Es en este límite donde se establece la cresta ectodérmica apical. La formación en el límite se facilita con la expresión de *ENGRAILED-1* en las células del ectodermo ventral, porque este gen reprime la expresión de *RADICAL FRINGE* (Fig. 12.9A). La cresta una vez establecida expresa *FGF4* y *FGF8* que mantienen la **zona indiferenciada**, la población en

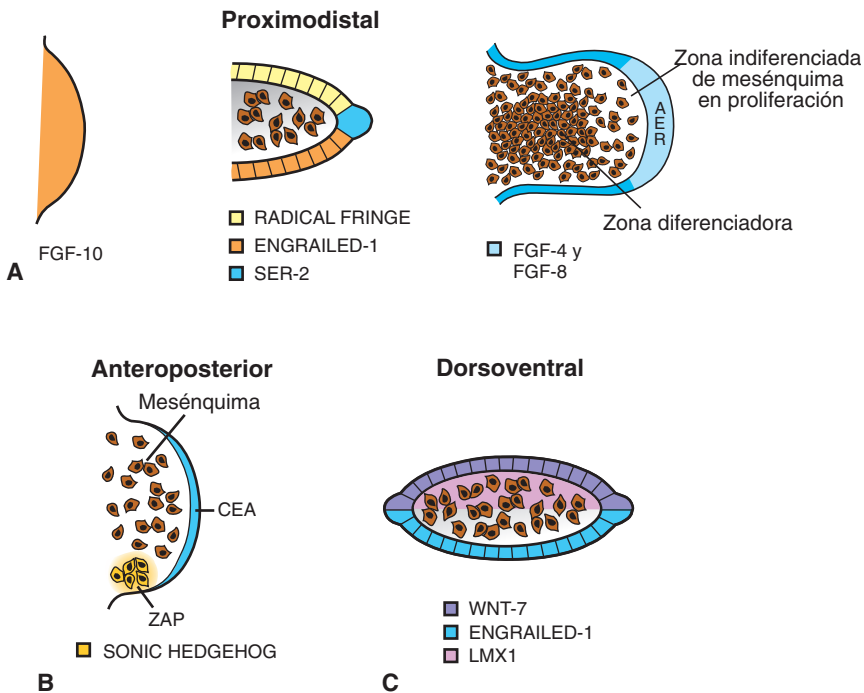


FIGURA 12.9 Regulación molecular del diseño y crecimiento de las extremidades. **A.** El crecimiento comienza con la secreción de FGF10 por el mesodermo de la placa lateral en la región que produce las extremidades. Una vez iniciado el crecimiento, la cresta ectodérmica apical es inducida por las proteínas morfogénicas óseas y la confina en su ubicación el gen *Radical fringe* expresado en el ectodermo dorsal. A su vez esta expresión induce la expresión de *SER2* en las células destinadas a formar la cresta. Y ésta una vez establecida expresa FGF4 y FGF8 para mantener la zona de progresión, es decir, las células mesenquimatosas en rápida proliferación adyacentes a la cresta. **B.** El diseño anteroposterior de la extremidad está bajo el control de células en la zona de actividad polarizante (ZAP) en la cresta posterior. Estas células producen ácido retinoico [vitamina A] que empieza la expresión de *SHH* que regula el diseño. **C.** El eje dorsoventral de la extremidad está bajo el control de *WNT7a*, que se expresa en el ectodermo dorsal. Este gen induce la expresión del factor de transcripción *LMX1* en el mesénquima dorsal que especifica las células como dorsales.

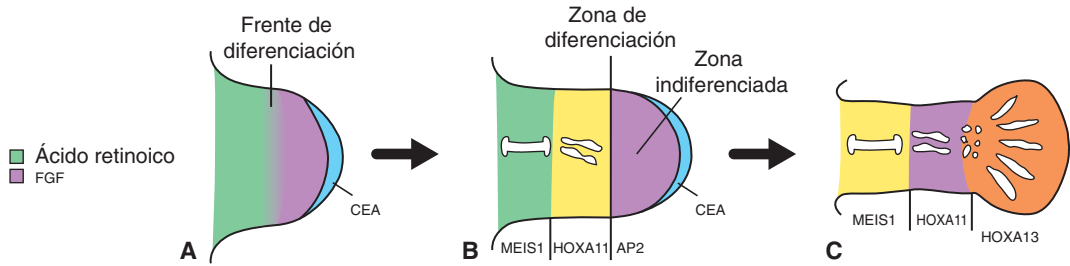


FIGURA 12.10 Dibujo que muestra el diseño de las extremidades a lo largo del eje proximodistal. **A.** Durante las primeras fases del crecimiento de las extremidades las células debajo de la cresta ectodérmica apical (CEA) permanecen en un estado indiferenciado muy proliferativo [zona indiferenciada] por exposición a los factores de crecimiento de los fibroblastos [FGF] secretados por la cresta. Mientras tanto, las células más alejadas de la cresta quedan expuestas al ácido retinoico secretado por las células mesenquimatosas del costado. Estas dos poblaciones celulares se encuentran en el frente de diferenciación. **B.** Al proseguir el crecimiento, las células proximales bajo el influjo del ácido retinoico y de una cascada genética se diferencian en estilópodo. Al realizarse este proceso, el frente de diferenciación se desplaza distalmente y el zeugópodo se diferencia bajo el influjo de *SHH* y de otros genes. **C.** Finalmente la secreción de FGF en la cresta concluye y el autópodo se diferencia. Mientras la cresta está activa, el gen marcador de la zona indiferenciada es el factor de transcripción *AP2* (**B**) que contribuye a mantener la secreción de FGF en la cresta. Los genes marcadores en las tres regiones diferenciadas de las extremidades (**C**) son *MEIS1* (estilópodo), *HOXA11* (zeugópodo) y *HOXA13* (autópodo).

proliferación rápida de las células mesenquimatosas adyacente a la cresta (Fig. 12.9A). El crecimiento distal lo realizan estas células bajo el influjo del factor de crecimiento fibroblástico (FGF). A medida que se da el crecimiento, las células mesenquimatosas en el extremo proximal de la zona indiferenciada dejan de ser influidas por las señales de FGF, y comienzan a diferenciarse bajo el control de otras moléculas señalizadoras (Fig. 12.10). Por ejemplo, el **ácido retinoico** producido en las células mesenquimatosas del costado, actúa como morfógeno que inicia la cascada genética para especificar y diferenciar el estilópodo. En esta región, un gen marcador es el factor de transcripción *MEIS1*, el cual puede participar en este proceso. En la diferenciación de las regiones de zeugópodo y autópodo intervienen otros genes como *SONIC HEDGEHOG (SHH)*. Los genes marcadores de ellas son *HOXA11* para el zeugópodo y *HOXA13* para el autópodo (Fig. 12.10C). No se sabe si ambos marcadores participan en el proceso de diferenciación, pero generalmente los genes *HOX* lo hacen de manera decisiva en el diseño de huesos y extremidades.

El diseño del eje anteroposterior de la extremidad está regulado por la **zona de actividad polarizante (ZAP)**, grupo de células mesenquimatosas situadas en el límite posterior de la extremidad cerca de la cresta ectodérmica apical (CEA) (Fig. 12.9B). Estas células producen el factor secretado **sonic hedgehog (SHH)**, morfógeno que contribuye a especificar al eje anteroposterior. Por ejemplo, los dedos aparecen en el orden correcto, con el pulgar en la parte radial (anterior). Conforme la extremi-

dad crece, la zona de actividad polarizante se desplaza en dirección distal para quedar cerca del límite posterior de CEA. La expresión anormal de *SHH* en el margen anterior de una extremidad –si contiene una ZAP de expresión normal en el borde posterior– produce una imagen especular en las estructuras de las extremidades (Fig. 12.11).

El eje dorsoventral también está bajo el control de las proteínas morfógenas óseas (BMP) del

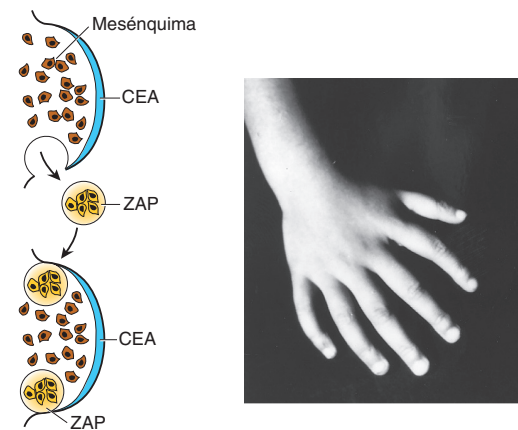


FIGURA 12.11 Procedimiento experimental con el cual se injerta la zona de actividad polarizante [ZAP] de la yema de una extremidad a la de otra usando embriones de pollo. Se obtiene así una extremidad con imagen especular de los dedos en forma muy parecida a la de la figura que indica la función de la ZAP en la regulación del diseño anteroposterior de la extremidad. La proteína *SHH* es la molécula secretada por la zona reguladora.

ectodermo ventral que inducen la expresión del factor de transcripción *EN1*. A su vez éste reprime la expresión de *WNT7a* confinándolo al ectodermo dorsal de la extremidad. *WNT7a* es un factor secretado que induce en el mesénquima dorsal la expresión de *LMX1*, un factor de transcripción que contiene una homeosecuencia (Fig. 12.9C). *LMX1* especifica las células como dorsales, estableciendo los componentes dorsoventrales. Además *WNT7a* mantiene la expresión de *SHH* en la zona de actividad polarizante (ZAP) y, por tanto, afecta indirectamente el diseño anteroposterior. Esos dos genes tienen una estrecha vinculación con las vías de señalización en *Drosophila*, interacción que se conserva en las vértebras. De hecho los genes que participan en el diseño de las extremidades tienen ciclos de retroalimentación. Así, los factores de crecimiento de los trofoblastos en la cresta CEA activan *SHH* en la zona de actividad polarizante. En cambio, *WNT7a* mantiene la señal *SHH*, la cual, a su vez, puede regular la expresión *FGF* en la cresta.

Aunque ya se identificaron los genes que controlan el diseño de los ejes de las extremidades, los genes *HOX* son los que regulan los tipos y formas de los huesos de ellas. La expresión de este gen depende de la expresión combinada de *FGF*, *SHH* y *WNT7a* que causa la expresión de *HOX* en tres fases de la extremidad que corresponde a las regiones proximal (estilópodo: húmero y fémur), media (zeugópodo: radio/cúbito, tibia/peroné) y distal (autópodo: mano y pie). Los genes de los grupos *HOXA* y *D* son los principales determinantes que explican el diseño de los huesos. En consecuencia, la expresión anormal de uno de estos genes puede ocasionar truncamiento de las extremidades y duplicación anteroposterior. Igual que en el eje craneocaudal del embrión, los genes *HOX* se alojan en los patrones superpuestos de la expresión que de alguna manera regulan el diseño. Los factores que determinan las extremidades superiores o inferiores son los factores de transcripción *TBX5* (extremidades superiores) y *TBX4* junto con *PITX1* (extremidades inferiores).

Consideraciones clínicas

Edad ósea

Los radiólogos utilizan el aspecto de varios centros de osificación para determinar si un niño alcanzó la edad de madurez. Se obtiene información útil sobre la **edad ósea** con estudios sobre la osificación de manos y muñecas. El análisis prenatal de los huesos fetales mediante la ecografía aporta información respecto al crecimiento fetal y a la edad gestacional.

Anomalías de las extremidades

Este tipo de malformaciones ocurre en 6 de cada 10 000 nacimientos vivos aproximadamente; 3.4 de cada 10 000 afectan a las extremidades superiores y 1.1 de cada 10 000, a las inferiores. Estas anomalías suelen acompañarse de otros defectos que involucran a los sistemas craneofacial, cardíaco y genitourinario. Las anomalías de las extremidades varían mucho; pueden consistir en una ausencia parcial (**meromelia**) o total (**amelia**) de una o varias extremidades (Fig. 12.12A). Algunas veces faltan los huesos largos; unas manos y pies rudimentarios están adheridos al tronco por medio de huesos pequeños de forma irregular (**focomelia**, un tipo de meromelia) (Fig. 12.12B). Otras veces los segmentos de las extremidades existen pero son demasiado cortos (**micromelia**).

Aunque estas anomalías son poco frecuentes y casi siempre hereditarias, se han registrado casos de anomalías causadas por teratógenos. Por ejemplo, muchos niños con malformaciones

de las extremidades nacieron entre 1957 y 1962. Muchas de las madres habían tomado **talidomida**, fármaco utilizado comúnmente como somnífero y antiemético. Después se comprobó que produce un síndrome típico de malformaciones: ausencia o deformidades importantes de los huesos largos, atresia intestinal y anomalías cardíacas. Los estudios indican que la cuarta y quinta semanas de gestación constituyen el periodo más sensible para la inducción de alteraciones en las extremidades. Como ahora el fármaco se emplea en el tratamiento del SIDA y en pacientes de cáncer, su distribución está regulada con rigor, a fin de que las embarazadas no lo usen.

Otra clase de anomalías de las extremidades afectan a los dedos. A veces los dedos son más cortos (**braquidactilia**; Fig. 12.13A). Se llama **sindactilia** si están fusionados dos o más dedos de las manos o de los pies (Fig. 12.13B). En condiciones normales, la muerte celular (apoptosis) elimina el mesénquima situado entre los futuros dedos en la placa de éstos. En 1 de cada 2 000 nacimientos, este proceso no se realiza, y el resultado es la fusión de dos o más dedos. Se llama **polidactilia** a la presencia de dedos supernumerarios de manos y de pies (Fig. 12.13C). Los dedos adicionales a menudo carecen de las conexiones musculares apropiadas. Las anomalías relacionadas con polidactilia suelen ser bilaterales, mientras que es unilateral la ausencia de un dedo (**ectrodactilia**) como la del pulgar.

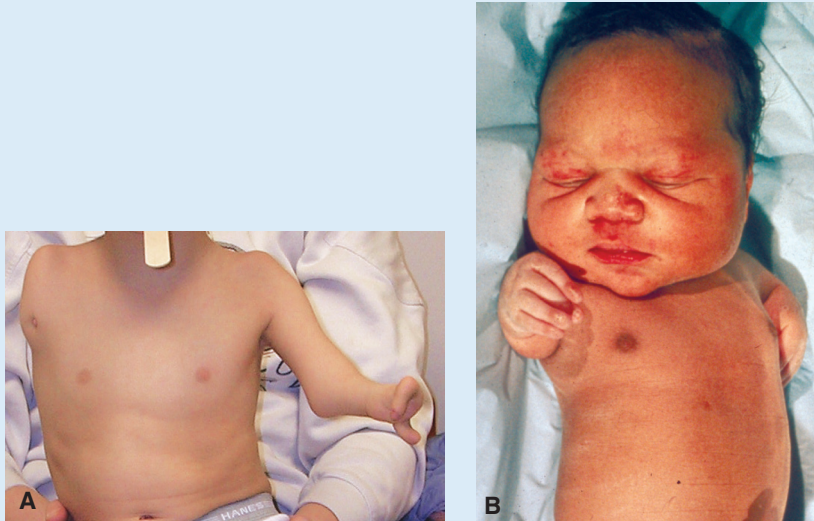

FIGURA 12.12 **A.** Niño con amelia unilateral y múltiples defectos en la extremidad superior izquierda. **B.** Paciente con un tipo de meromelia llamada *focomelia*. Las manos están adheridas al tronco con huesos de forma irregular.

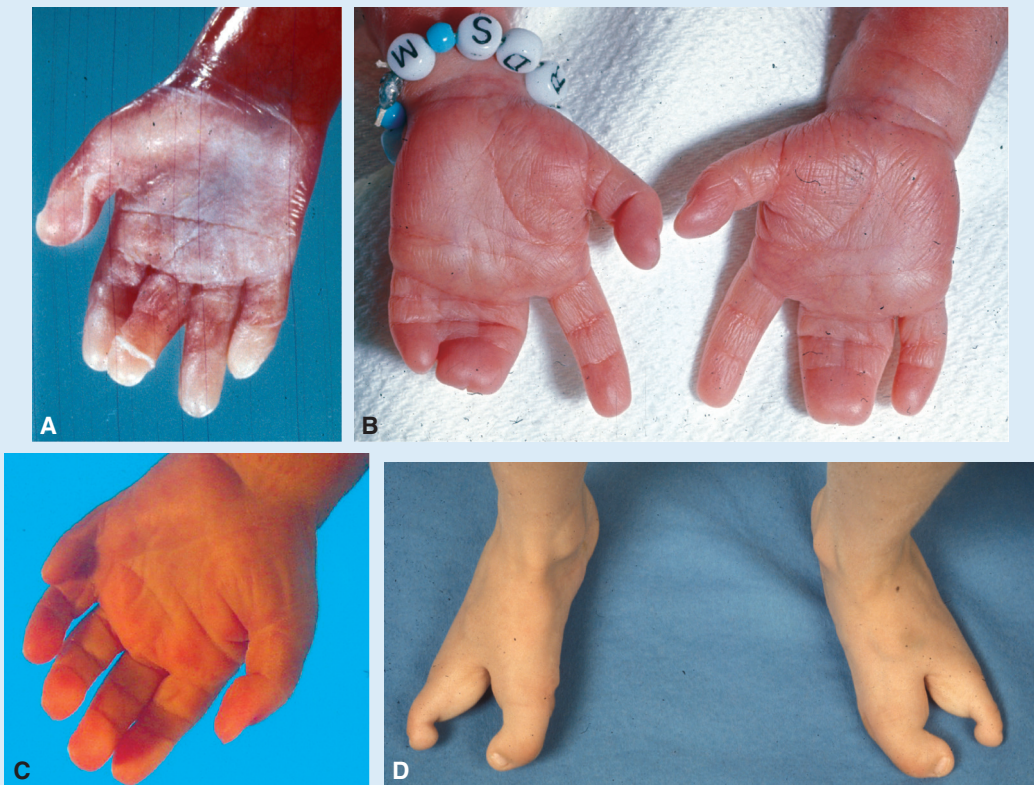


FIGURA 12.13 Anomalías de los dedos. **A.** Braquidactilia, dedos cortos. **B.** Sindactilia, dedos fusionados. **C.** Polidactilia, dedos supernumerarios. **D.** Pie hendido o zambo. Cualquiera de estas anomalías puede afectar a los dedos de las manos o de los pies o bien a ambos.

[continúa]

Los **manos y los pies hendidos** consisten en una hendidura anómala entre el segundo y cuarto hueso metacarpiano y los tejidos blandos. Casi siempre están ausentes el tercer metacarpiano y las falanges; pueden estar fusionados el pulgar, el índice, el anular y el meñique (Fig. 12.13D). Las dos partes de la mano pueden estar un poco opuestas.

Se han identificado varias mutaciones génicas que afectan las extremidades y a veces otras estructuras (Tabla 10.1, p. 149). La función de los genes *HOX* en el desarrollo de las extremidades se ilustra en dos fenotipos anómalos debidos a mutaciones en esta familia de genes: las mutaciones de *HOXA13* producen el **síndrome mano-pie-genital**, que se caracteriza por la fusión de los huesos carpianos como por dedos cortos y pequeños. Las mujeres afectadas a menudo tienen un útero dividido en forma parcial (bicorne) o total (didelfo) y por la posición anómala del orificio uretral. Los varones afectados pueden presentar hipospadias. Los defectos genitales pueden deberse a que *HOXA13* interviene en la conversión de la cloaca en seno urogenital y en conducto anal [capítulo 16]. Las mutaciones de *HOXA13* producen una combinación de sindactilia y polidactilia (**sinpolidactilia**).

Las mutaciones de *TBX5* (cromosoma 12q24.1) originan el **síndrome de Holt-Oram**, que se caracteriza por anomalías de las extremidades superiores y cardíacas. Ambos problemas se originan en la función de este gen en el desarrollo de las extremidades superiores y del corazón. Se ha observado casi todo tipo de anomalías de las extremidades: ausencia de dedos, polidactilia, sindactilia, ausencia de radio e hipoplasia de cualesquiera de los huesos de las extremidades. Entre las anomalías cardíacas, figuran las del tabique auricular y ventricular, así como anomalías de conducción.

La **osteogénesis imperfecta** se caracteriza por acortamiento, arqueamiento e hipomineralización de los huesos largos de las extremidades, lo cual puede ocasionar fracturas y esclerótica azul (Fig. 12.14). Existen varios tipos: desde personas que sufren una frecuencia ligeramente mayor de fracturas hasta una forma grave que causa la muerte durante el periodo neonatal. En la generalidad de los casos se debe a las mutaciones dominantes del gen *COL1A1* o *COL1A2* que participan en la producción de **colágeno tipo I**.

El **síndrome de Marfan** lo causan mutaciones en el gen *FIBRILLIN (FBN1)*, situado en el cromosoma 15Q21.1. Los individuos afectados suelen ser altos y flacos con extremidades largas y delgadas, con una cara también larga y delgada. Entre otras características, cabe mencionar defectos del esternón (tórax en embudo o en quilla), hiperflexibilidad articular, dilatación o disección de la aorta ascendente y luxación del cristalino del ojo.

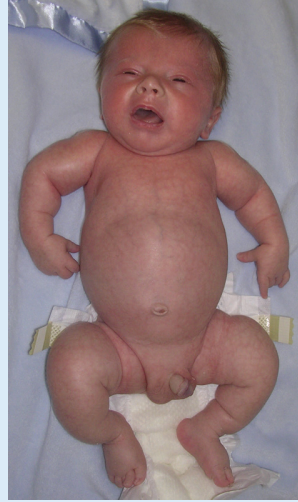

FIGURA 12.14 Recién nacido con osteogénesis imperfecta. Obsérvese el acortamiento y arqueamiento de las extremidades.

La **artrogriposis (o luxación congénita de la cadera)** (Fig. 12.15) suele afectar más de una articulación y puede deberse a defectos neurológicos (deficiencias de células del asta motora, meningomielocela), defectos musculares (miopatías, agenesia muscular), problemas de articulaciones y del tejido contiguo (sinostosis, desarrollo anormal). Al **pie zambo o deformidad en pinza de langosta** puede ser causado por artrogriposis

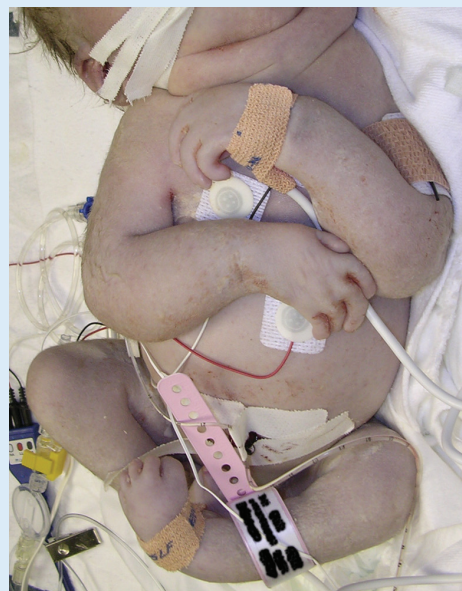

FIGURA 12.15 Neonato con artrogriposis (luxación congénita de la cadera).

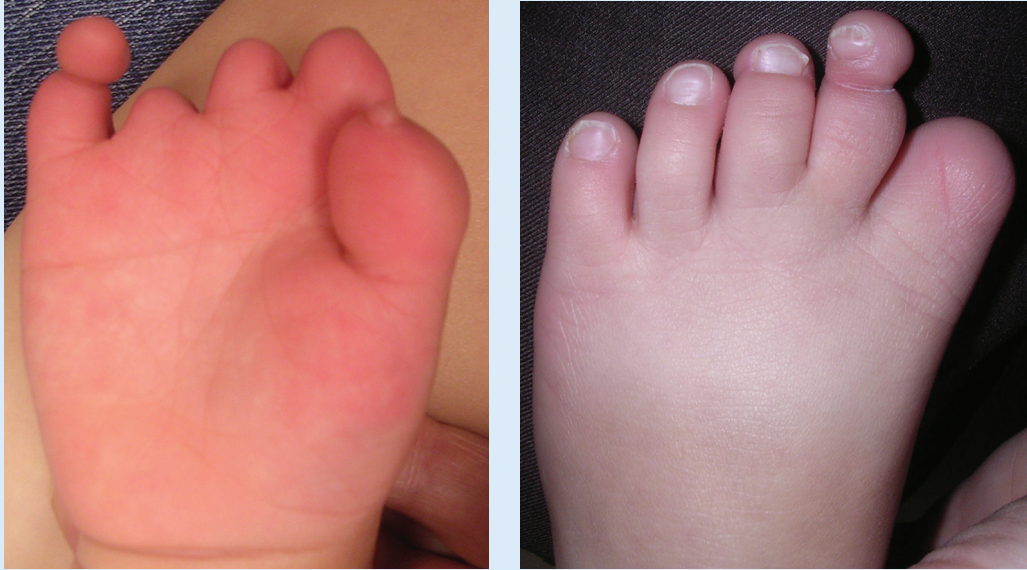

FIGURA 12.16 Amputaciones de los dedos ocasionadas por las bridas amnióticas.

pero más comúnmente se considera de origen idiopático. El hecho de que 25% de los casos sea hereditario y que la prevalencia varíe en las poblaciones étnicas indica que muchos casos provienen de causas genéticas. En este aspecto, los estudios recientes han relacionado el pie hendido o zambo con mutaciones y microdeleciones de *PITX1*, factor de transcripción importante en el desarrollo de las extremidades inferiores. Anomalías en la formación de cartílago y hueso son otra causa.

La **ausencia o deficiencia congénita del radio** es una anomalía genética que suele observarse junto con malformaciones en otras estructuras como el **síndrome de craneosinostosis y aplasia radial** [síndrome de Baller-Gerold]. Estos individuos presentan sinostosis en una o varias suturas craneales, ausencia de radio y otros defectos.

Las **bridas amnióticas** pueden ocasionar constricciones en anillo y amputaciones de las extremidades o de los dedos (Fig. 12.16 y también Fig. 8.17, p. 119). No se conoce el origen de las bridas, pero tal vez representan adherencias entre el amnios y las estructuras afectadas del feto. Según otros investigadores, se originan en desgarres del amnios que se desprenden y rodean parte del feto.

Los **defectos transversos de las extremidades** son anomalías en que las estructuras proximales permanecen intactas, pero las estructuras distales en un plano transverso están parcial o totalmente ausentes (Fig. 12.17). Pueden deberse a la alteración de la cresta ectodérmica apical, a su señalización, a trastornos vasculares como trombosis o vasoconstricción.

La **luxación congénita de la cadera** consiste en un subdesarrollo del acetábulo y de la cabeza

del fémur. Es bastante común y se observa sobre todo en recién nacidas. Aunque la luxación normalmente ocurre después del nacimiento, el defecto de los huesos se desarrolla en la fase prenatal. Como muchos bebés afectados nacen de un parto en presentación pelviana o de nalgas, se ha supuesto que ésta podría interferir en el desarrollo de la articulación de la cadera. A menudo se acompaña de laxidad en la cápsula articular.

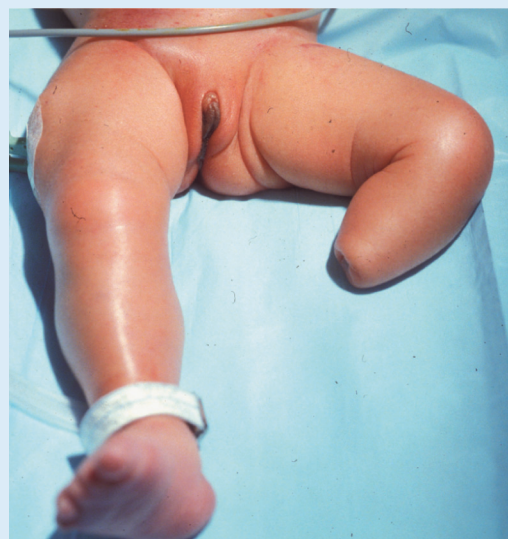

FIGURA 12.17 Defecto transverso de la extremidad, que puede deberse a alteraciones de la cresta ectodérmica apical o a anomalías vasculares.

RESUMEN

Las extremidades se forman al final de la cuarta semana como yemas a lo largo de la pared corporal, adyacentes a segmentos raquídeos específicos determinados por los **genes HOX** (extremidad superior, C5-T2; extremidad inferior, L2-S2). La **cresta ectodérmica apical**, situada en el borde distal de la extremidad, regula su crecimiento proximodistal secretando los **factores de crecimiento de fibroblastos** que mantienen una región de células en división rápida, contiguas a la cresta llamada **zona indiferenciada**. A medida que crece la extremidad, las células cercanas a su costado quedan expuestas al **ácido retinoico** que las hace diferenciarse en **estilópodo** (húmero/fémur). El siguiente en diferenciarse es el **zeugópodo** (radio/cúbito y tibia/peroné), después el **autópodo** (muñeca y dedos de la mano, rodilla y dedos de los pies). La **zona de actividad polarizante** situada en el borde posterior de la extremidad segrega **Sonic Hedgehog** y controla la estructuración anteroposterior (pulgares a meñiques).

Los huesos de la extremidad se forman por **osificación endocondral** y se originan en la pared parietal del mesodermo de la placa lateral. Los miocitos migran de los somitas en forma segmentaria,

separándose en grupos de músculos dorsales y ventrales. Más tarde la fusión y división de estos grupos en músculos diferentes distorsionan el patrón segmentario original. Los músculos son inervados por **ramas primarias ventrales** que se dividen en dorsales y ventrales. Estas últimas terminan uniéndose a los nervios dorsales y ventrales para inervar los compartimentos dorsales (extensores) y ventrales (flexores), respectivamente.

Los dedos se forman cuando la apoptosis (muerte celular programada) ocurre en la cresta ectodérmica apical para dividir esta estructura en cinco crestas individuales. La separación final de los dedos se logra por apoptosis adicional en los espacios interdigitales. Muchos defectos de los dedos se relacionan con estos patrones de muerte celular, entre ellos polidactilia, sindactilia y hendiduras (Fig. 12.13).

Resolución de problemas

1. Si observa ausencia congénita del radio o defectos de los dedos como ausencia del pulgar o polidactilia, ¿consideraría examinar al niño en busca de otras malformaciones? ¿Por qué?

Sistema cardiovascular

ESTABLECIMIENTO Y ESTRUCTURACIÓN DEL CAMPO CARDIOGÉNICO PRIMARIO

El sistema vascular aparece en la mitad de la tercera semana, cuando el embrión ya no es capaz de satisfacer sus necesidades nutricionales sólo por difusión. Las **células cardíacas progenitoras** se sitúan en el epiblasto, justo a un lado del extremo craneal de la línea primitiva. De aquí migran por la línea al interior de la capa esplácnica del mesodermo de la placa lateral, donde algunas forman un grupo de células parecido a una herradura, llamado **campo cardiogénico primario (CCP)**, en posición craneal

con los pliegues neurales (Fig. 13.1). Estas células forman las aurículas, el ventrículo izquierdo y parte del derecho. El resto del ventrículo derecho y el tracto de salida (cono cardíaco y tronco arterial) se originan en el **campo cardiogénico secundario (CCS)**, que aporta células para formar las aurículas en el extremo caudal del corazón (Fig. 13.2). Este campo secundario de células se halla en el mesodermo esplácnico en posición ventral con la faringe (Fig. 13.2).

Conforme las células cardíacas progenitoras migran por la línea primitiva aproximadamente en el día 16 de la gestación, se especifican a ambos lados –desde lateral a medial– para convertirse en partes distintas del corazón (Fig. 13.1A). La estructuración

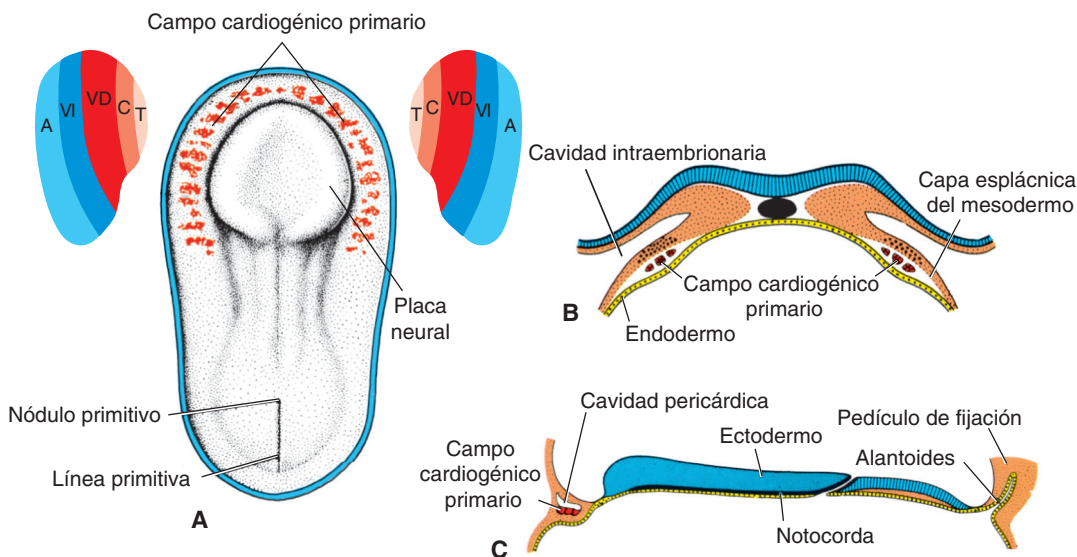


FIGURA 13.1 **A.** Vista dorsal de un embrión presomita o presomítico tardío [de aproximadamente 18 días] tras eliminar el amnios. Las células cardíacas progenitoras migran y forman el campo cardiogénico primario situado en la capa esplácnica del mesodermo de la placa lateral. Las células se fueron especificando al migrar para formar los lados izquierdo y derecho del corazón, así como las aurículas [A], el ventrículo izquierdo [VI] y parte del ventrículo derecho [VD]. El resto de este último y el tracto de salida, constituido por el cono cardíaco y el tronco arterial, se originan en el campo cardiogénico secundario. **B.** Sección transversal de un embrión en fase similar que muestra la posición de las células del campo cardiogénico primario en la capa del mesodermo esplácnico. **C.** Sección cefalocaudal de un embrión en fase similar que muestra la posición de la cavidad pericárdica y el campo cardiogénico primario. C, cono arterial; T, tronco arterial.

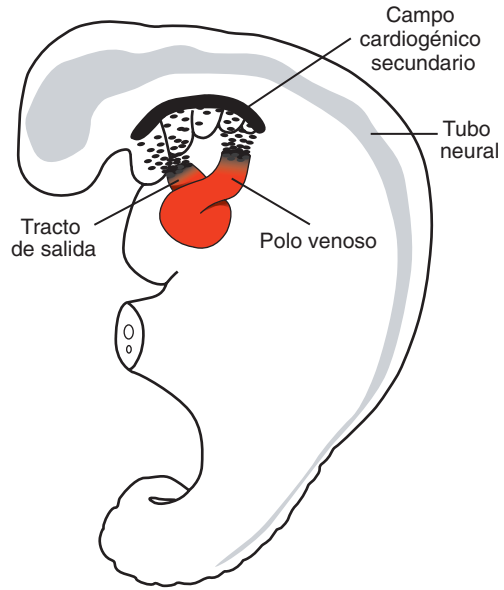


FIGURA 13.2 Dibujo que muestra el campo cardiogénico secundario en el mesodermo espláncnico de la parte posterior de la faringe. El campo aporta células que extienden los polos arterial y venoso del corazón que incluye parte del ventrículo derecho y del tracto de salida (cono cardiaco y tronco arterial), las aurículas y el seno venoso, respectivamente. La alteración del campo acorta la región del tracto de salida, ocasionando defectos al tracto.

de estas células ocurre aproximadamente al mismo tiempo que la lateralidad (derecha e izquierda) empieza a ser establecida para todo el embrión; este proceso y la vía de señalización de la que depende (Fig. 13.3) son indispensables para el desarrollo normal del corazón.

Las células del campo cardiogénico secundario también muestran lateralidad, de manera que las del lado derecho contribuyen a la parte izquierda de la región del tracto de salida y las del lado derecho a la parte derecha. Esta lateralidad la determina la misma vía de señalización que establece la lateralidad del embrión entero (Fig. 13.3), y explica la naturaleza en espiral de la arteria pulmonar y de la aorta, garantizando que la aorta salga por el ventrículo izquierdo y la arteria pulmonar por el ventrículo derecho.

Una vez que las células establecen el campo cardiogénico primario, son inducidas por el endodermo faríngeo subyacente para formar mioblastos cardíacos e islotes sanguíneos que darán origen a los hematocitos y vasos sanguíneos mediante el proceso de vasculogénesis (capítulo 6, p. 83). Con el tiempo, los islotes se unen para producir un tubo en forma de herradura recubierto de endotelio y rodeado de mioblastos. A esta región se le llama campo cardiogénico; la cavidad intraembrionaria (cuerpo primitivo) sobre él se transformará más tarde en la cavidad pericárdica (Fig. 13.1B,C).

Además del campo cardiogénico, aparecen otros islotes sanguíneos a ambos lados, en paralelo y cerca de la línea media del escudo embrionario. Estos islotes dan origen a un par de vasos longitudinales: las aortas dorsales.

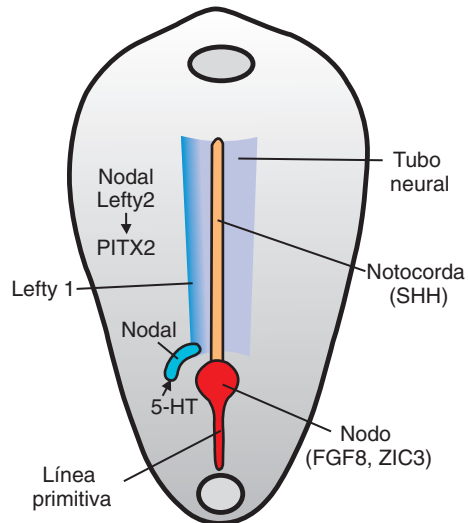


FIGURA 13.3 Vista dorsal del dibujo de un embrión de 16 días que muestra la vía de lateralidad. La lateralidad se expresa en el mesodermo de la placa lateral en el lado izquierdo e incluye varias moléculas de señalización, entre ellas serotonina [5-HT] que expresa al factor de transcripción *PITX2*: el gen maestro de la lateralidad izquierda. Esta vía especifica el lado izquierdo del cuerpo, además de programar las células cardíacas en los campos cardiogénicos primario y secundario. También se especifica el lado derecho, pero no se conocen con certeza los genes encargados de la estructuración. La alteración de la vía en el lado izquierdo da origen a anomalías de lateralidad, entre ellas muchos defectos cardíacos [capítulo 5, p. 63].

Consideraciones clínicas

Lateralidad y defectos cardíacos

El establecimiento de la lateralidad durante la gastrulación [capítulo 5, p. 58] es esencial para el desarrollo normal del corazón, porque especifica las células que participarán en la formación de los lados derecho e izquierdo del corazón y en su estructuración. El proceso requiere una cascada de señales que incluye serotonina (5-HT) como molécula fundamental para iniciar la vía [Fig. 13.3]. La 5-HT está concentrada en el lado izquierdo del embrión y, al emitir señales mediante el factor de transcripción *MAD3*, restringe la expresión de *Nodal* a la izquierda, donde este gen empieza una cascada de señales que culminan en la expresión de *PITX2*, el gen maestro de la lateralidad izquierda [capítulo 5, p. 62, Fig. 13.3]. También se especifica el lado derecho, sólo que aún se desconocen las señales que desencadenan ese proceso.

En esta fase la vía de lateralidad también especifica tanto las células cardíacas progenitoras para las partes del corazón que se formarán, como la lateralidad izquierda-derecha. Así, este periodo [días 16 a 18] es decisivo para el desarrollo cardíaco; a menudo los individuos con anomalías de lateralidad, como heterotaxia, tienen muchos tipos de defectos cardíacos, como dextrocardia [corazón en el lado derecho], defectos del tabique ventricular [DTV], defectos del tabique auricular [DTA], doble salida del ventrículo derecho [DSVD: la aorta y la arteria pulmonar salen por el ventrículo derecho] y defectos en el tracto de

salida como transposición de los grandes vasos o estenosis pulmonar. Las fallas al especificar la lateralidad izquierda y derecha en las células cardíacas progenitoras ocasionan defectos de lateralidad: isomerías auricular y ventricular (ambas aurículas o ventrículos poseen características similares, en vez de las diferencias normales de izquierda-derecha) e inversiones (están invertidas las características de las aurículas y ventrículos). Incluso en los individuos con defectos aislados la causa pueden ser irregularidades al establecer la lateralidad. Existe un fuerte componente genético de estas anomalías como lo demuestra el hecho de que la heterotaxia puede ser hereditaria y los individuos de esas familias a menudo presentan defectos cardíacos, hayan o no exhibido otras anomalías de lateralidad. Asimismo, las personas con *situs inverso* [inversión total de la asimetría izquierda-derecha en todos los órganos] corren un riesgo ligeramente mayor de algún defecto cardíaco; en cambio, aumenta mucho el de sus hijos.

La importancia de la lateralidad en el desarrollo normal del corazón explica los efectos teratógenos de antidepressivos como la clase de inhibidores selectivos de la recaptación de serotonina [ISRS] que en los estudios epidemiológicos se han vinculado al aumento de anomalías cardíacas. El mecanismo de este efecto al parecer es una falla en la señalización por 5-HT, tan importante en la vía de lateralidad [capítulo 5, p. 69].

■ FORMACIÓN Y POSICIÓN DEL TUBO CARDIACO

En un principio la parte central del área cardiogénica está situada delante de la **membrana bucofaringea** y la placa neural (Fig. 13.4A). Pero al cerrarse el tubo neural y al formarse las vesículas del encéfalo, el sistema nervioso central crece cranealmente con tanta rapidez, que se extiende sobre la región cardiogénica central y la futura cavidad pericárdica (Fig. 13.4). A raíz del crecimiento del cerebro y del pliegue cefálico en el embrión, la membrana bucofaringea es empujada hacia el frente, mientras que las cavidades cardíaca y pericárdica primero se dirigen a la región cervical y por último al tórax (Fig. 13.4).

Conforme el embrión crece y se inclina hacia la parte cefalocaudal, también se pliega en forma lateral (Fig. 13.5). Por ello, las regiones caudales del par de primordios cardíacos se fusionan, excepto en los

extremos más caudales (Fig. 13.6). Al mismo tiempo, la parte curva en forma de herradura se expande para formar el futuro tracto de salida y las regiones ventriculares. Así, el corazón se convierte en un tubo en expansión continua que consta de un revestimiento endotelial interno y de una capa miocárdica externa (Fig. 13.5C). Recibe drenaje venoso en su polo caudal y empieza a bombear sangre por el primer arco aórtico hacia la aorta dorsal en su polo craneal (Figs. 13.6 y 13.7).

El tubo cardíaco en desarrollo sobresale más y más hasta penetrar en la cavidad pericárdica. Al inicio permanece unido al lado dorsal de la cavidad pericárdica por medio de un pliegue de tejido mesodérmico, el **mesocardio dorsal**, que proviene del campo cardiogénico secundario (Figs. 13.5C y 13.16A, p. 186). No se forma mesocardio ventral. Al proseguir el desarrollo desaparece la sección media de mesocardio dorsal, y entonces se crea el **seno**

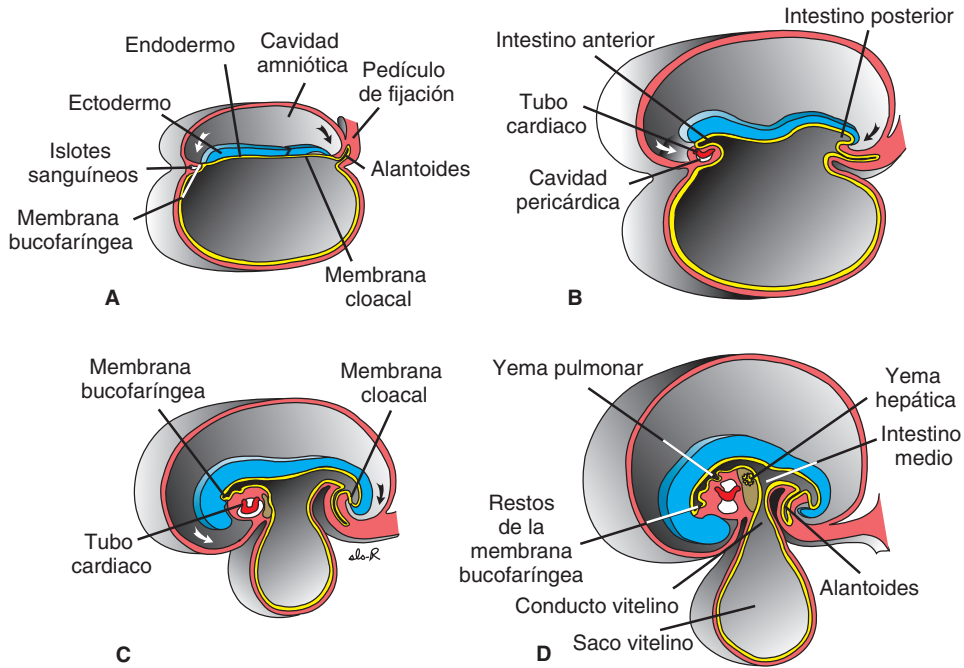


FIGURA 13.4 Figuras que muestran los efectos que el crecimiento rápido del encéfalo tiene en la posición del corazón. Al inicio, el área cardiogénica y la cavidad pericárdica están delante de la membrana bucofaringea. **A.** 18 días. **B.** 20 días. **C.** 21 días. **D.** 22 días.

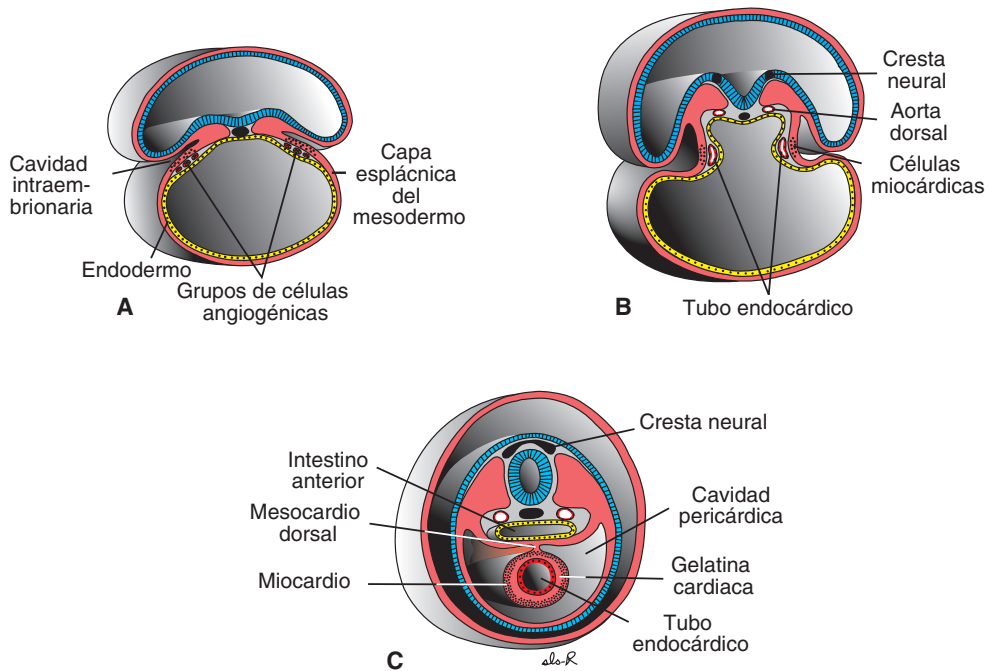


FIGURA 13.5 Secciones transversales de embriones en varias fases del desarrollo, que muestran la formación de un tubo cardíaco a partir de un par de primordios. **A.** Embrión presomita temprano [17 días]. **B.** Embrión presomita tardío [18 días]. **C.** Fase de ocho somitas [22 días]. La fusión se da sólo en la región caudal del tubo en forma de herradura. El tracto de salida y la mayor parte de la región ventricular se forman al expandirse y crecer la parte curva de la herradura.

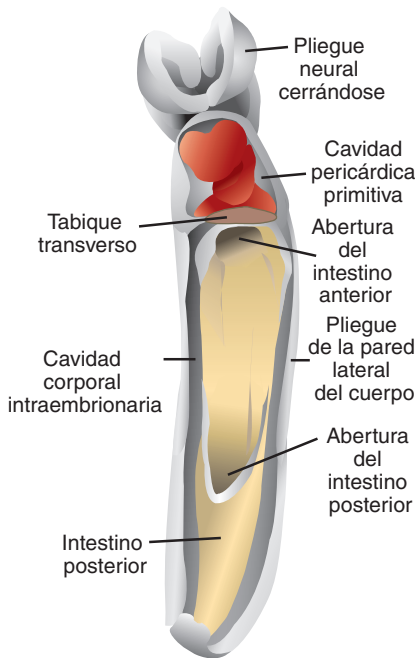


FIGURA 13.6 Vista frontal de un embrión que muestra al corazón en la cavidad pericárdica y el desarrollo del tubo digestivo junto con las aberturas anterior y posterior. El par original de tubos del primordio se fusionaron en uno solo en los extremos caudales que permanecen separados. Estos extremos del tubo están inmersos en el tabique transverso, mientras que el tracto de salida lleva hacia el saco y los arcos aórticos.

pericárdico transverso, que se conecta con ambos lados de la cavidad pericárdica. Ahora el corazón está suspendido dentro de la cavidad por vasos sanguíneos en los polos craneal y caudal (Fig. 13.7D)

Durante estos procesos, el miocardio se engrosa y secreta una capa de matriz extracelular rica en ácido hialurónico, llamado *gelatina cardíaca*, que lo separa del endotelio (Figs. 13.5C y 13.18 en p. 188). Además, se forma el **proepicardio** en las células mesenquimatosas situadas en el extremo caudal del mesocardio dorsal. Las células de esta estructura proliferan y migran por la superficie del miocardio para producir la capa epicárdica (**epicardio**). Así, el tubo cardíaco consta de tres capas: 1) el **endocardio** que genera el revestimiento endotelial interno del corazón, 2) el **miocardio** que produce la pared

muscular y 3) el **epicardio** o **pericardio ventral** que recubre el exterior del tubo. La capa externa es la que forma las arterias coronarias, entre ellas el revestimiento endotelial y el músculo liso.

■ FORMACIÓN DEL ASA CARDIACA

El tubo cardíaco sigue alargándose a medida que se incorporan al extremo craneal las células provenientes del campo cardiogénico secundario (Fig. 13.2). El alargamiento es indispensable para la formación normal de la parte del ventrículo derecho y la región del tracto de salida (cono y tronco arteriales que forman parte de la aorta y de la arteria pulmonar), así como para el proceso de formación del asa. Si se inhibe el alargamiento, ocurren varios defectos en el tracto de salida: DSVD (la aorta y la arteria pulmonar se originan en el ventrículo derecho), CIV, tetralogía de Fallot (Fig. 13.34), atresia pulmonar (Fig. 13.36B) y estenosis pulmonar.

Al irse alargando el tracto de salida, el tubo cardíaco empieza a curvarse en el día 23. La parte cefálica del tubo lo hace en sentido ventral, caudal y hacia la derecha (Fig. 13.7); la parte auricular (caudal) cambia de dirección hacia la región dorsocraneal y hacia la izquierda (Figs. 13.7 y 13.8A). Esta curvatura, que puede deberse a cambios en la forma de las células, crea el **asa cardíaca**. Ésta queda terminada el día 28. Mientras está formándose, las expansiones locales se distinguen a todo lo largo del tubo. La **porción auricular**, inicialmente una estructura par situada fuera de la cavidad pericárdica, produce un aurícula común y se incorpora a la cavidad pericárdica (Fig. 13.7). La **articulación auriculoventricular** permanece estrecha y da origen al **conducto auriculoventricular** que une la aurícula común y el ventrículo embrionario temprano (Fig. 13.9). El **bulbo arterial** es estrecho, salvo en el tercio proximal. Esta porción formará la **parte trabeculada del ventrículo derecho** (Figs. 13.7 y 13.9). La porción media, el **cono arterial**, producirá los tractos de salida de ambos ventrículos. La parte distal del bulbo, el **tronco arterial**, constituirá las raíces y la parte proximal de la aorta y de la arteria pulmonar (Fig. 13.9). Permanece estrecha la unión entre el ventrículo y el bulbo arterial, indicada externamente por el **surco bulboventricular** (Fig. 13.7C). Se llama **agujero interventricular primario** (Fig. 13.9). Así, el tubo cardíaco está organizado por regiones a lo largo de su eje craneocaudal: desde el troncocono hasta el ventrículo derecho, desde aquí hasta el ventrículo izquierdo y la región auricular respecti-

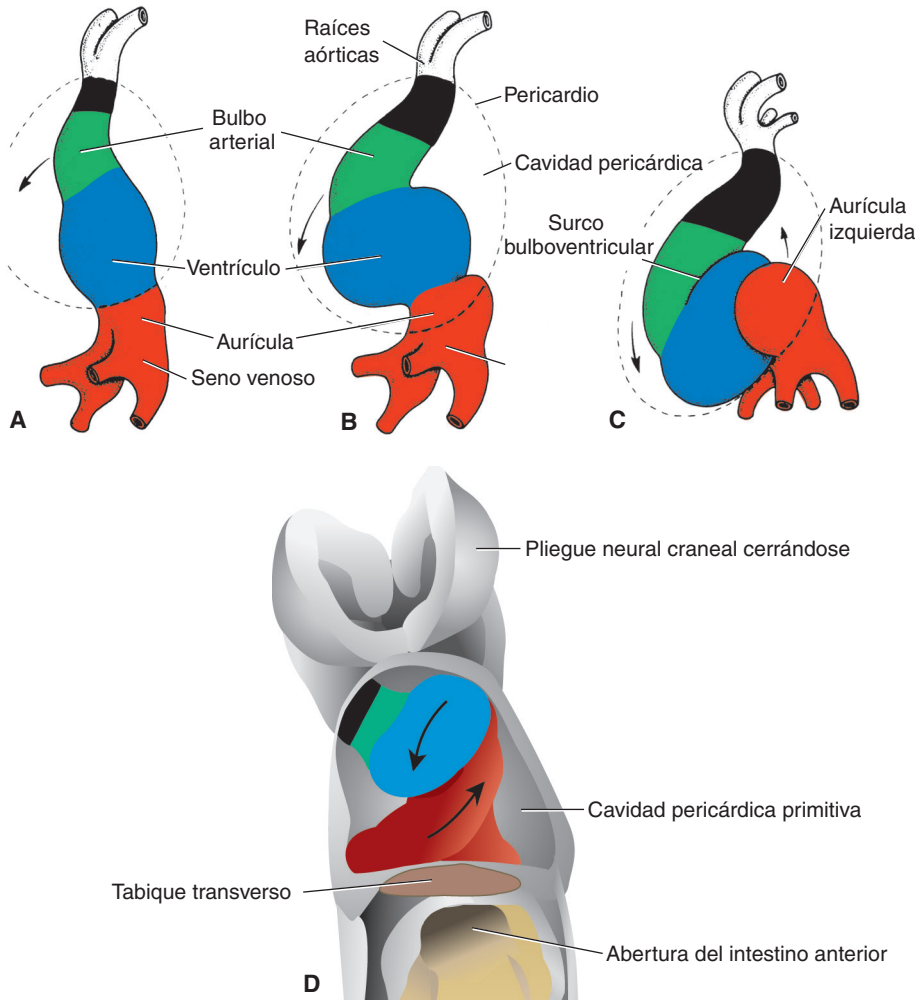


FIGURA 13.7 Formación del asa cardiaca. **A.** 22 días. **B.** 23 días. **C.** 24 días. **D.** Vista frontal del tubo cardiaco durante la formación del asa en la cavidad pericárdica. El ventriculo primitivo se desplaza en sentido ventral y hacia la derecha, mientras que la región auricular lo hace en sentido dorsal y hacia la izquierda [flechas].

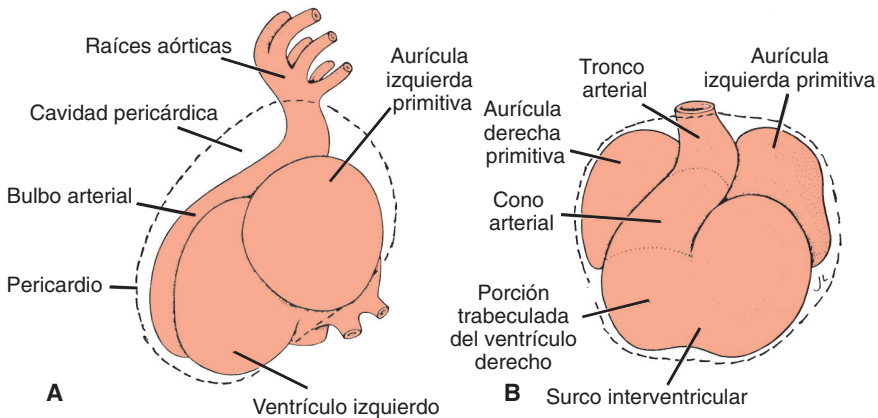


FIGURA 13.8 Corazón de un embrión de 5 mm [28 días]. **A.** Vista desde la izquierda. **B.** Vista frontal. El bulbo arterial se divide en tronco arterial, cono cardiaco y parte trabeculada del ventriculo derecho. Línea punteada, pericardio.

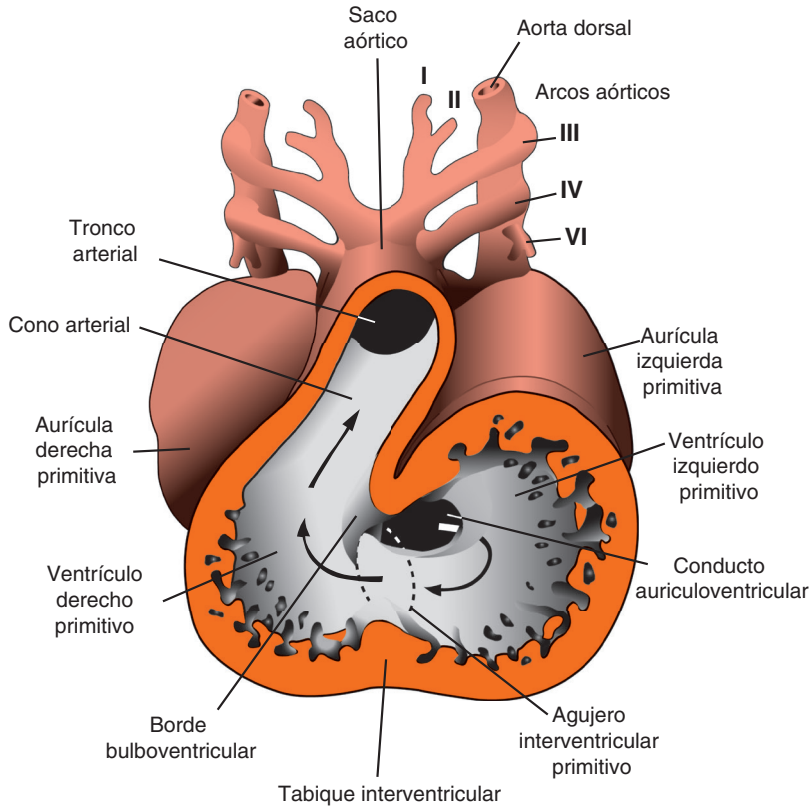


FIGURA 13.9 Sección frontal del corazón de un embrión de 30 días que muestra el agujero interventricular primario y la entrada de la aurícula en el ventrículo izquierdo primitivo. Obsérvese el borde bulboventricular. *Flechas:* dirección del flujo sanguíneo.

vamente (Fig. 13.7A-C). Una vez concluida la formación del **asa**, el tubo cardíaco de paredes lisas empieza a producir trabéculas primitivas en dos áreas bien definidas, proximales y distales respecto al agujero interventricular primario (Fig. 13.9). El bulbo conserva temporalmente sus paredes lisas. Se da el nombre de **ventrículo izquierdo primitivo** al ventrículo original que ahora está trabeculado. También al tercio proximal trabeculado del bulbo

arterial recibe el nombre de **ventrículo derecho primitivo** (Fig. 13.9).

La porción troncoconal del tubo cardíaco, originalmente localizada en el lado derecho de la cavidad pericárdica, se desplaza en forma gradual hacia una posición más medial. Este cambio se debe a la aparición de dos dilataciones transversales de la aurícula que sobresalen a ambos lados del bulbo cardíaco (Figs. 13.8B y 13.9).

Consideraciones clínicas

Anomalías en la formación del asa cardíaca

La **dextrocardia** es un defecto en el que el corazón está en el lado derecho del tórax en vez del izquierdo; ocurre cuando el corazón no forma el asa hacia la derecha, sino hacia la izquierda. La dextrocardia puede ocurrir durante la gastrulación cuando se establece la lateralidad o un poco

más tarde cuando se forma el asa. Se produce con la **transposición visceral**, total inversión de la asimetría en todos los órganos, o acompañarse de **secuencias de lateralidad (heterotaxia)**, en la que sólo se invierte la posición de algunos órganos [capítulo 5, p. 65].

■ REGULACIÓN MOLECULAR DEL DESARROLLO CARDIACO

Las señales procedentes del endodermo anterior (craneal) inducen el factor de transcripción *NKX2.5*. Así, dan origen a una región encargada de formar el corazón en el mesodermo espláncnico suprayacente. Las señales requieren que el endodermo y el mesodermo de la placa lateral secreten las proteínas morfogenéticas óseas (BMP) 2 y 4. Al mismo tiempo la actividad de las proteínas WNT (3 y 8), segregadas por el tubo neural, pueden quedar bloqueadas porque en condiciones normales inhiben el desarrollo cardíaco. Los inhibidores (CRESCENT y CERBERUS) de estas proteínas se producen en las células endodérmicas inmediatamente adyacentes al mesodermo que da origen al corazón en la mitad anterior del embrión. Al combinarse la actividad de las proteínas BMP con la inhibición de las WNT por CRESCENT y CERBERUS, se expresa *NKX2.5*, el gen maestro del desarrollo cardíaco (Figs. 13.1 y 13.10). La expresión de BMP también regula la del factor de crecimiento de fibroblastos 8 (FGF8), tan importante para la expresión de las proteínas cardíacas.

Una vez constituido el tubo cardíaco, la porción venosa la especifica el ácido retinoico (AR) producido por el mesodermo adyacente al seno venoso y aurículas futuras. Tras la exposición inicial al ácido, estas estructuras expresan el gen para la retinaldehído deshidrogenasa, que les permite elaborar su propio ácido y las obliga a convertirse en estructuras cardíacas caudales. La especificación de estas últimas se ve facilitada por concentraciones más bajas

del ácido retinoico en más regiones cardíacas anteriores (ventrículos y tracto de salida). La importancia del ácido retinoico en la señalización cardíaca explica por qué puede ocasionar varios defectos cardíacos.

El gen *NKX2.5* contiene un homeodominio y es un homólogo del gen *tinman* que controla el desarrollo cardíaco en *Drosophila*. *TBX5* es otro factor de transcripción que contiene un motivo de unión con ADN llamado *T-box*. Expresado más tarde como *NKX2.5*, cumple una función importante en la tabicación.

La formación del asa cardíaca depende de varios factores, entre ellos la vía de lateralidad y la expresión del factor de transcripción *PITX2* en el mesodermo de la placa lateral en el lado izquierdo. Posiblemente ese factor interviene en el depósito y función de las moléculas de la matriz extracelular que contribuyen a formar el asa cardíaca. Además, *NKX2.5* regula la expresión de *HAND1* y de *HAND2*, factores de transcripción que se expresan en el tubo cardíaco primitivo y que más tarde quedarán confinados a los futuros ventrículos izquierdo y derecho, respectivamente. Los efectores en dirección 3' de estos genes participan en el proceso de formación del asa. *HAND1* y *HAND2*, bajo el control de *NKX2.5*, también contribuyen a expandir y diferenciar los ventrículos.

El alargamiento del tracto de salida por el campo cardiogénico secundario está regulado en parte por *SONIC HEDGEHOG* (SHH). Éste, expresado por el endodermo del arco faríngeo (capítulo 17, p. 286), estimula la proliferación de las células en el campo cardiogénico secundario a través de su receptor

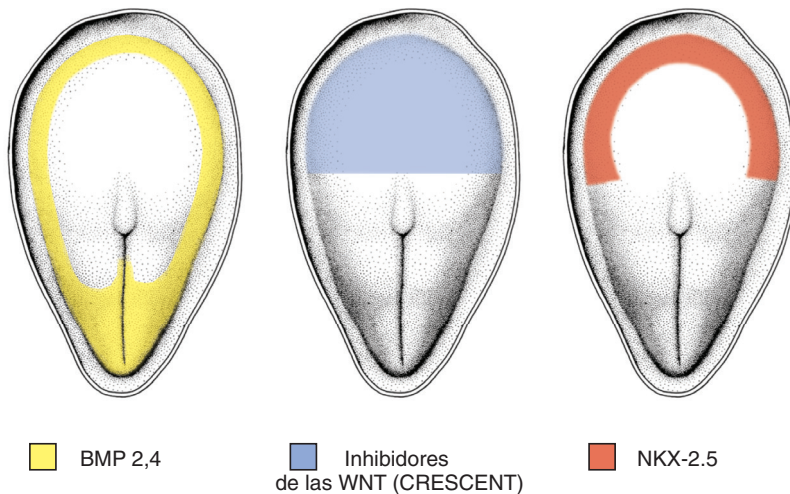


FIGURA 13.10 Inducción del corazón. Las proteínas morfogenéticas óseas [BMP] secretadas por el endodermo y el mesodermo de la placa lateral, junto con la inhibición de la expresión de las proteínas WNT por CRESCENT en la mitad anterior del embrión, producen la expresión de *NKX2.5* en la región del mesodermo de la placa lateral [capa espláncnica], donde se forma el corazón. Más tarde, *NKX2.5* realiza la inducción del corazón.

patched (PTC, capítulo 1, p. 8) que se expresa en las células SHH. Mientras tanto, *NOTCH* que emite señales a través de su ligando *JAG1* (capítulo 1, p. 10) se encarga de regular los factores de crecimiento de los trofoblastos en dicho campo que a su vez controlan la migración y diferenciación de las células de la cresta neural en la tabicación del tracto de salida (p. 195), lo mismo que el desarrollo y estructuración de los arcos aórticos (p. 202). Las mutaciones de *SHH*, *Notch* y *JAG1* causan algunos defectos del tracto de salida, del arco aórtico y del corazón.

■ DESARROLLO DEL SENO VENOSO

A mediados de la cuarta semana el **seno venoso** recibe sangre venosa de las **astas de los senos derecho e izquierdo** (Fig. 13.11A). Cada asta la recibe de tres venas importantes: 1) la **vena vitelina u onfalo-mesentérica**, 2) la **vena umbilical** y 3) la **vena cardinal común**. En un principio la comunicación entre el seno y la aurícula es amplia. Pero pronto la entrada del seno se desplaza a la derecha (Fig. 13.11B). El cambio se debe fundamentalmente a las derivaciones de la sangre de izquierda a derecha, que

ocurren en el sistema venoso durante la cuarta y quinta semanas del desarrollo.

El asta del seno izquierdo rápido pierde importancia al obliterarse la vena umbilical derecha y la vena vitelina izquierda durante la quinta semana (Fig. 13.11B). Cuando la vena cardinal común izquierda se oblitera a las 10 semanas, lo único que queda del asta del seno izquierdo es la **vena oblicua de la aurícula izquierda** y el **seno coronario** (Fig. 13.12).

A consecuencia de la derivación de la sangre de izquierda a derecha, crecen de modo considerable el asta y las venas del seno derecho. El asta derecha, que ahora representa la única comunicación entre el seno venoso original y la aurícula, se integra a la aurícula derecha para formar la parte de pared lisa de la aurícula derecha (Fig. 13.13). Su entrada, el **orificio sinuauricular**, está flanqueado a ambos lados por un pliegue valvular: las **válvulas venosas derecha e izquierda** (Fig. 13.13A). En la región dorso-cranial las válvulas se fusionan dando origen a una cresta llamada **tabique espurio o septum spurium** (Fig. 13.13A). Al inicio, las válvulas son grandes, pero cuando el asta del seno derecho se incor-

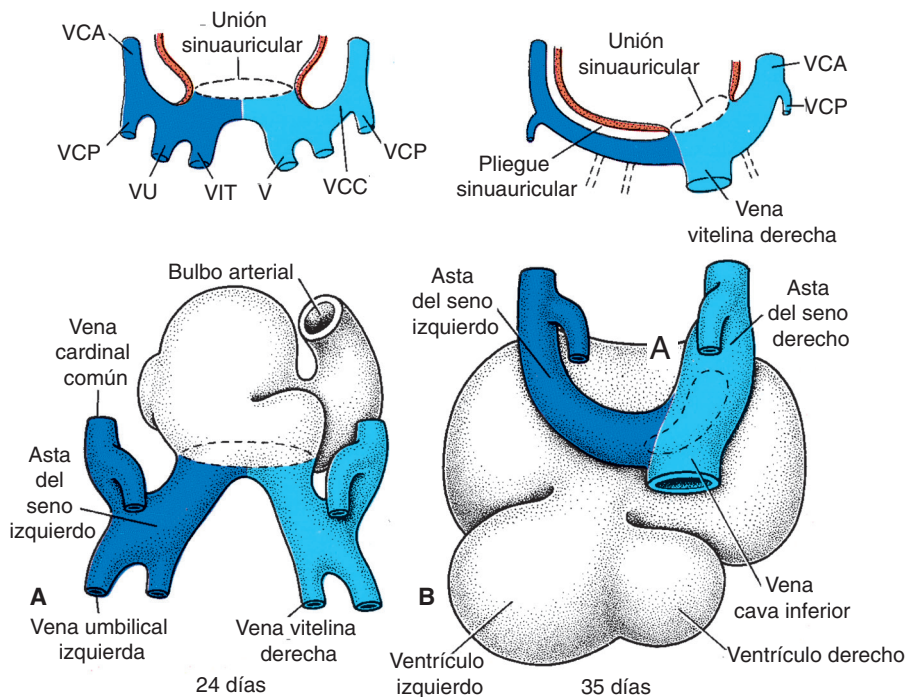


FIGURA 13.11 Vista dorsal de las dos fases del desarrollo del seno venoso aproximadamente a los 24 días **[A]** y a los 35 días **[B]**. *Línea punteada:* entrada del seno venoso en la cavidad auricular. Los dibujos se complementan con un esquema que contiene la sección transversal de las venas grandes y su relación con la cavidad auricular. VCA, vena cardinal anterior; VCP, vena cardinal posterior; VU, vena umbilical; VIT, vena vitelina; VCC, vena cardinal común.

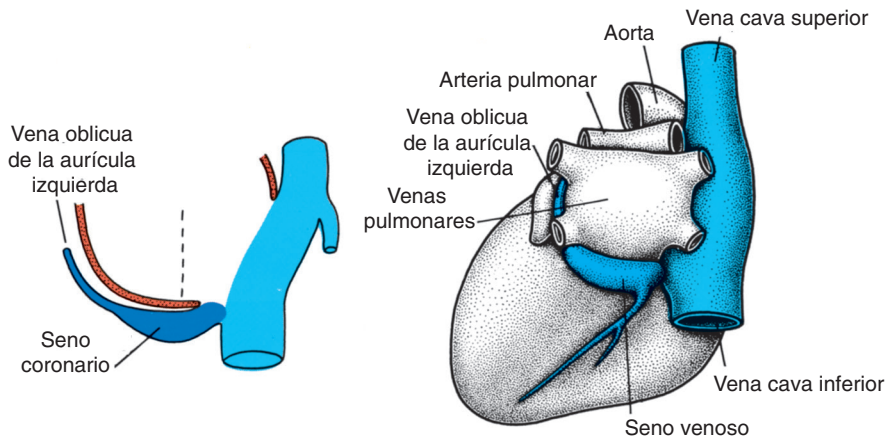


FIGURA 13.12 Fase final en el desarrollo del seno venoso y de las grandes venas.

pora a la pared de la aurícula, la válvula venosa izquierda y el tabique espurio se fusionan con el tabique auricular en desarrollo (Fig. 13.13B). Desaparece por completo la porción superior de la válvula venosa derecha. La porción inferior se divide en dos partes: 1) **válvula de la vena cava inferior** y 2) **válvula del seno coronario** (Fig. 13.13B). La **cresta terminal** forma la línea divisoria entre la parte trabeculada original de la aurícula derecha y la parte de pared lisa (**sinus venarum**) que se origina en el asta del seno derecho (Fig. 13.13B).

■ FORMACIÓN DE LOS TABIQUES DEL CORAZÓN

Los principales tabiques del corazón se forman entre los días 27 y 37 del desarrollo, cuando la longitud del embrión aumenta de 5 mm a 16 y 17 mm, aproximadamente. Un mecanismo por el que se origina el

tabique, es la participación de dos masas de crecimiento activo que se aproximan entre sí hasta fusionarse, dividiendo la luz en dos conductos individuales (Fig. 13.14A,B). El tabique también puede formarse mediante el crecimiento activo de una sola masa tisular que continúe expandiéndose hasta alcanzar el otro lado de la luz (Fig. 13.14C). La producción de estos tejidos, llamados **almohadillas endocárdicas**, depende de la síntesis y depósito de matrices extracelulares, la migración y proliferación celular. Por tanto, en las regiones donde aparecen las almohadillas aumenta la síntesis de la matriz extracelular que produce e introduce en la luz eminencias recubiertas por células endocárdicas (Fig. 13.15A,B). Estas eminencias se desarrollan en las regiones **auriculoventricular** y **troncoconal**, donde colaboran en la creación de los **tabiques auriculares** y **ventriculares (porción membranosa)**, así como en la creación de **conductos y válvulas auriculoven-**

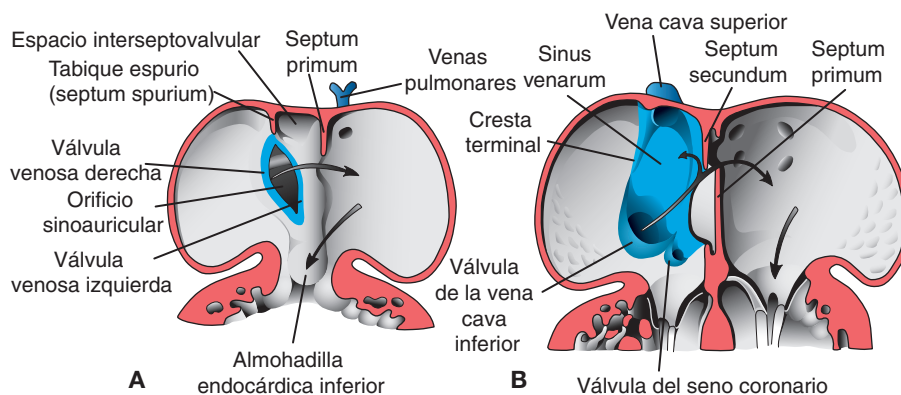


FIGURA 13.13 Vista ventral de dos secciones coronales a través del corazón en el nivel del conducto auriculoventricular para mostrar el desarrollo de las válvulas venosas. **A.** 5 semanas. **B.** Etapa fetal. El **sinus venarum** (azul) tiene pared lisa; se origina en el asta del seno derecho. *Flechas:* flujo sanguíneo.

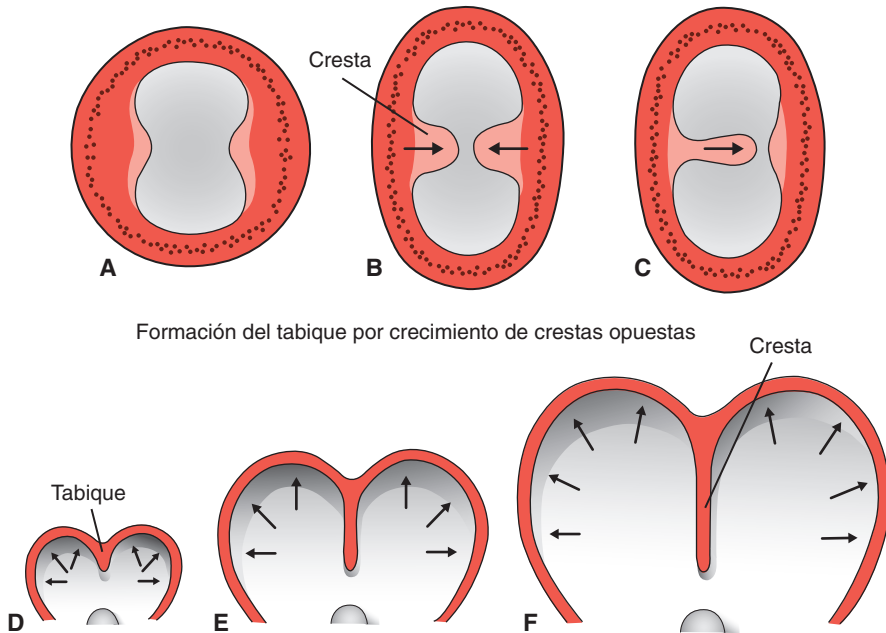


FIGURA 13.14 A,B. Formación de tabiques por dos crestas en crecimiento activo [almohadillas endocárdicas] que se aproximan entre sí hasta fusionarse. C. Tabique formado por una sola masa celular en crecimiento activo como el *septum primum* y el *septum secundum*. D-F. Tabique que se forma al fusionarse dos porciones en expansión de la pared del corazón. Este tabique nunca divide dos cavidades completamente.

triculares (Fig. 13.16) y de los canales **aórtico y pulmonar** (Fig. 13.20). Con el tiempo las almohadillas se poblarán con células que migran al interior de la matriz proliferando allí: en las almohadillas auriculoventriculares, las células se originan de las células

endocárdicas suprayacentes que se desprenden de las contiguas y se dirigen a la matriz (Fig. 13.15C); en las almohadillas troncoconales, las células se originan de las de la cresta neural que migran desde los pliegues neurales craneales hasta la región del tracto

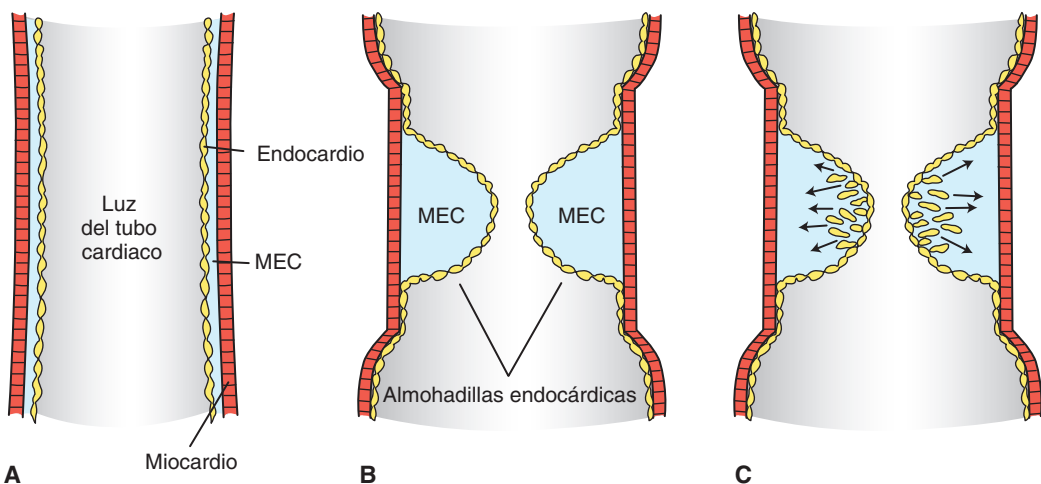


FIGURA 13.15 Dibujos que muestran el desarrollo de las almohadillas endocárdicas. A. Al inicio el tubo cardiaco consta de miocardio y endocardio separados por una capa de la matriz extracelular [MEC]. B. Las almohadillas endocárdicas se forman en el conducto auriculoventricular y en el tracto de salida como expansiones de la matriz. C. Las células migran al interior de las almohadillas y proliferan. En el conducto auriculoventricular se originan del endocardio; en el tracto de salida se originan de las células de la cresta neural [p. 194].

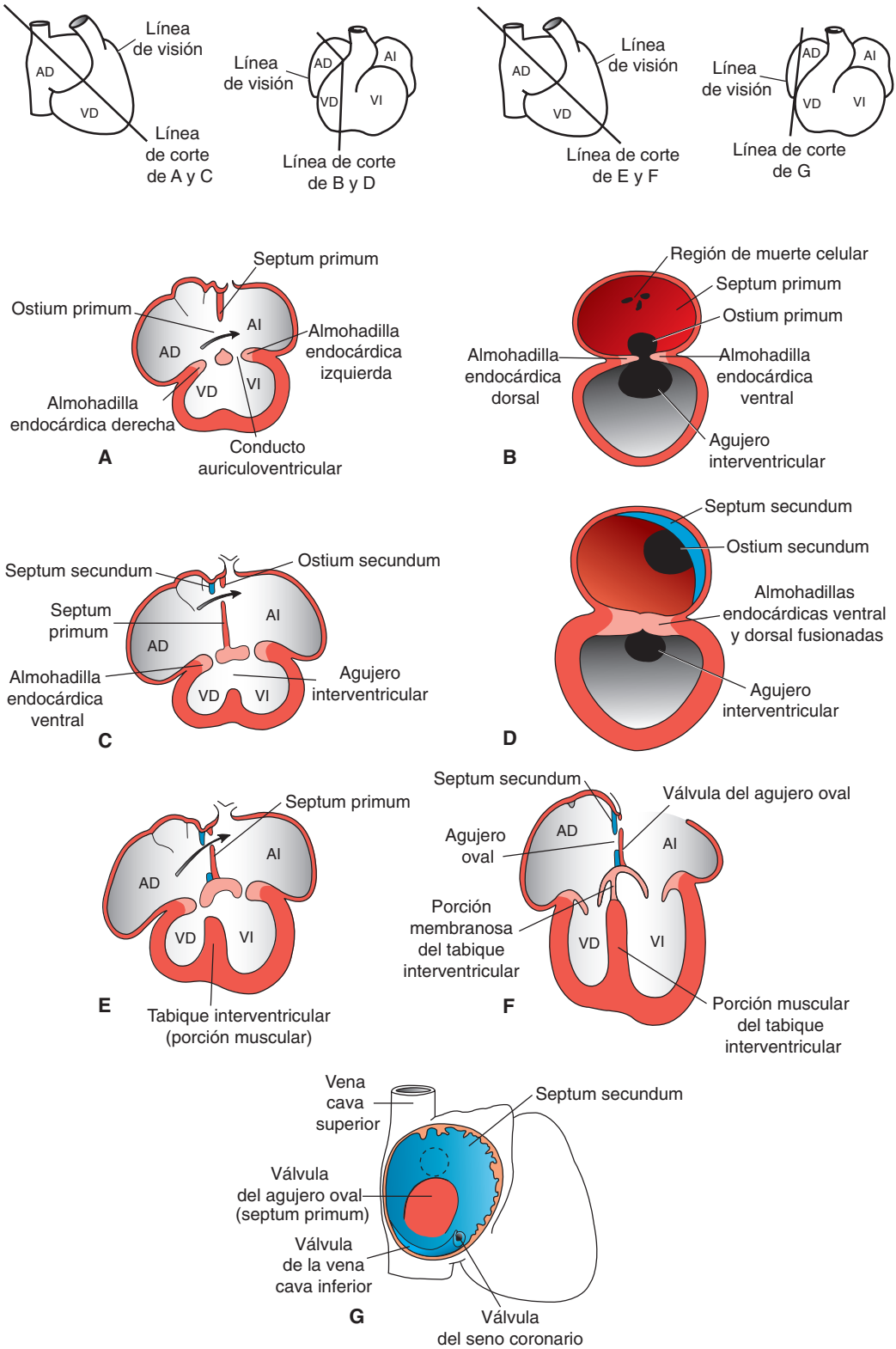


FIGURA 13.16 Tabiques auriculares en varias fases del desarrollo. **A.** 30 días [6 mm]. **B.** Misma fase que [A] vista desde la derecha. **C.** 33 días [9 mm]. **D.** Misma etapa que [C], vista desde la derecha. **E.** 37 días [14 mm]. **F.** Recién nacido. **G.** Tabique auricular, vista desde la derecha; misma fase que [F].

de salida (p. 195 y Fig. 13.30, p. 197). Debido a su ubicación estratégica, las anomalías en la formación de las almohadillas endocárdicas pueden ocasionar malformaciones cardíacas como la comunicación **interauricular** e interventricular y defectos de los **grandes vasos (transposición de los grandes vasos, tronco arterial común y tetralogía de Fallot)**.

El otro mecanismo mediante el cual se forma un tabique no requiere la participación de las almohadillas endocárdicas. Si por ejemplo una tira estrecha de tejido de la pared de la aurícula o del ventrículo no lograra crecer mientras que las áreas de ambos lados de ella se expanden, se desarrollará una cresta estrecha entre las dos partes en expansión (Fig. 13.14D,E). Al extenderse estas últimas a ambos lados de la parte estrecha, ambas paredes se aproximan entre sí y terminan fusionándose para constituir un tabique (Fig. 13.14F). Éste nunca divide por completo la luz original, sino que deja un estrecho conducto de comunicación entre las dos secciones en expansión. Normalmente se cierra en forma secundaria por el tejido aportado por los tejidos contiguos en proliferación. El tabique divide en parte tanto las aurículas como los ventrículos.

Formación del tabique en la aurícula común

Al final de la cuarta semana de desarrollo, una cresta en forma de hoz crece desde el techo de la aurícula común y entra en la luz. Es la primera parte del *septum primum* (Figs. 13.13A, y 13.16A,B). Las dos puntas del tabique se extienden hacia las almohadillas endocárdicas del conducto auriculoventricular. La abertura entre el borde inferior del *septum primum* y los almohadillas es el **ostium primum** (Fig. 13.16A,B). Conforme prosigue el desarrollo, las extensiones de las almohadillas endocárdicas superior e inferior crecen a lo largo del borde del *septum primum*, cerrando el **ostium primum** (Fig. 13.16C,D). Sin embargo, antes que el cierre se complete, la **muerte celular** produce perforaciones en la parte superior del *septum primum*. La coalescencia de dichas perforaciones constituye el **ostium secundum**, que garantiza el flujo libre de sangre de la aurícula primitiva derecha a la izquierda (Fig. 13.16B,D).

Cuando la luz de la aurícula derecha se expande al incorporarse el asta del seno, aparece un nuevo pliegue en forma de hoz. Este pliegue nuevo, el **septum secundum** (Fig. 13.16C,D), nunca forma un tabique completo dentro de la cavidad auricular (Fig. 13.16F,G). Su punta anterior se extiende hacia abajo hasta el tabique situado en el conducto auriculoventricular. Al fusionarse la válvula venosa

izquierda y el tabique espurio (*septum spurium*) con el lado derecho del *septum secundum*, el borde cóncavo libre de este último empieza a superponerse al *ostium secundum* (Fig. 13.16E,F).

Se da el nombre de **agujero oval (foramen ovale)** a la abertura dejada por el *septum secundum*. Mientras la parte superior del *septum primum* va desapareciendo paulatinamente, la parte restante se convierte en la **válvula del agujero oval**. El paso entre las dos cavidades auriculares consiste en una hendidura oblicua alargada (Fig. 13.16E-G) por donde la sangre fluye de la aurícula derecha al lado izquierdo (flechas de las figuras 13.13B y 13.16E).

Después del nacimiento, cuando inicia la circulación pulmonar y aumenta la presión en la aurícula izquierda, la válvula del agujero oval se presiona contra el *septum secundum*, obliterando el foramen oval y separando la aurícula derecha de la izquierda. En cerca de 20% de los casos, no se completa la fusión del *septum primum* con el *septum secundum*, de manera que queda una estrecha hendidura oblicua entre ambas aurículas. Esta disposición, llamada **agujero oval permeable**, no permite la derivación intracardiaca de la sangre.

Formación de la aurícula izquierda y de la vena pulmonar

Mientras la aurícula derecha primitiva se expande al incorporarse el asta del seno derecho, lo mismo sucede en la aurícula izquierda primitiva. Entre tanto empieza a proliferar el mesénquima en el extremo caudal del mesocardio dorsal, que sostiene el tubo cardíaco en la cavidad pericárdica (Fig. 13.17A). Después, conforme el *septum primum* se extiende hacia abajo desde el techo de la aurícula común, el mesénquima produce la **protuberancia mesenquimatosa dorsal (PMD)**, tejido que crece con el *septum primum* hacia el conducto auriculoventricular (Fig. 13.17B,C). Dentro de la protuberancia se halla la **vena pulmonar** en desarrollo, se coloca en la aurícula izquierda por el crecimiento y el movimiento de la protuberancia. (Fig. 13.17C). Con el tiempo la porción restante de la protuberancia en la punta del *septum primum* contribuye a la formación de la almohadilla endocárdica en el conducto auriculoventricular (Fig. 13.17D). El tronco principal de la vena pulmonar que desemboca en la aurícula izquierda envía dos ramas a cada pulmón. Después, al continuar expandiéndose la aurícula izquierda, el tronco se incorpora a la pared posterior hasta que se ramifique el vaso. Esto da por resultado cuatro aberturas individuales de las venas pulmonares dentro de la cámara auricular (Figs. 13.17D y 13.18).

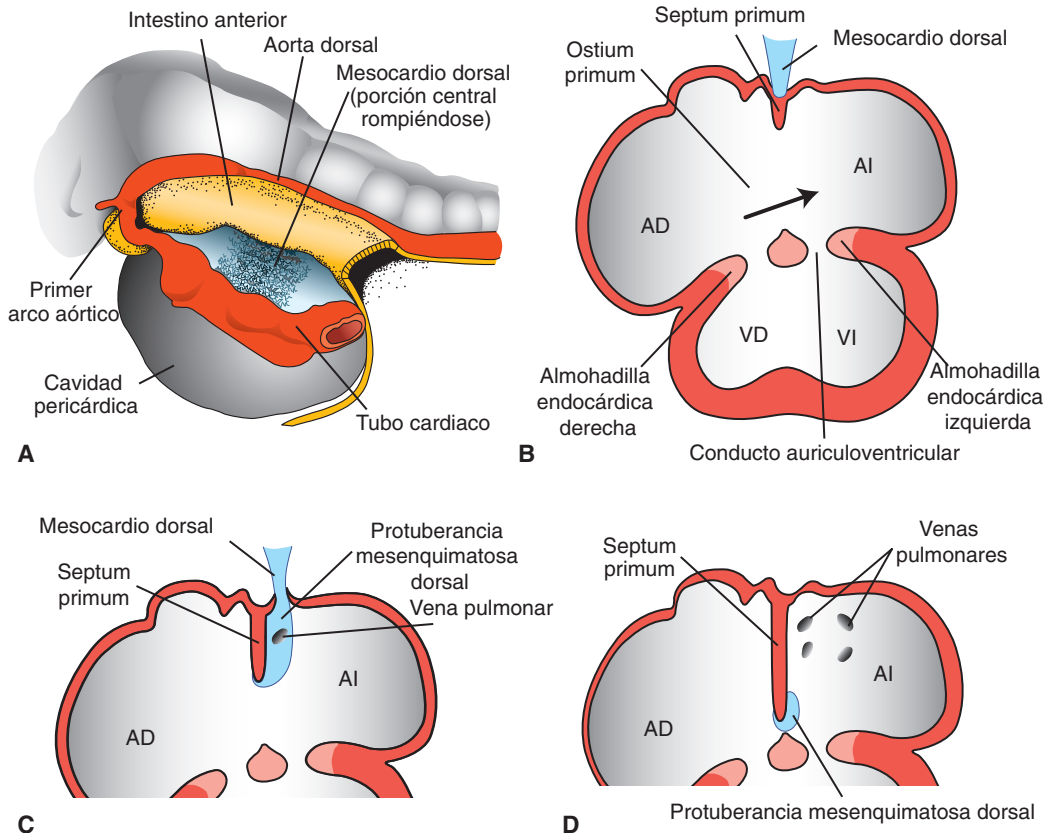


FIGURA 13.17 **A.** Dibujo que muestra el tubo cardíaco sostenido dentro de la cavidad pericárdica por el mesocardio dorsal, un mesenterio unido al mesoderma que rodea al tubo intestinal, el cual deriva del campo cardiogénico secundario (Fig. 13.5C). En esta fase la porción central del mesocardio se rompe de modo que sólo los dos extremos del tubo cardíaco quedan unidos. **B,C.** En el polo auricular una porción del mesocardio dorsal prolifera para formar la protuberancia mesenquimatosa dorsal [PMD] que penetra en la pared auricular a la izquierda del *septum primum*. La vena pulmonar se origina dentro del mesénquima de la protuberancia, situándose en la pared posterior de la aurícula izquierda al desplazarse hacia abajo con el *septum primum*. **D.** Al inicio, sólo el tronco principal de la vena pulmonar entra en la aurícula izquierda, pero al expandirse las paredes auriculares, se incorpora a esa aurícula en el punto donde sus cuatro ramas se separan para dirigirse a los pulmones. En consecuencia, una vez concluido el proceso de expansión auricular, habrá cuatro aberturas de las venas pulmonares hacia la aurícula izquierda. La porción restante de la protuberancia mesenquimatosa dorsal permanece en la punta del *septum primum*, contribuyendo a la formación de las almohadillas endocárdicas alrededor del conducto auriculoventricular.

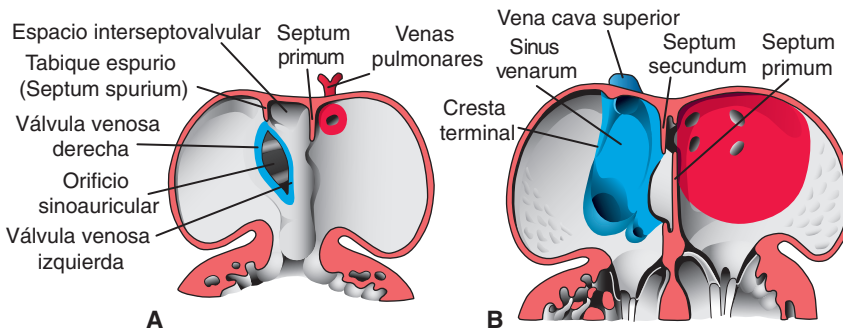


FIGURA 13.18 Secciones coronarias del corazón que muestra el desarrollo de las porciones de las paredes lisas de las aurículas derecha e izquierda. Tanto la pared del asta del seno derecho [azul] como la vena pulmonar [rojo], se incorporan al corazón para formar las partes de paredes lisas de las aurículas.

Consideraciones clínicas

Hasta hace poco se pensaba que la vena pulmonar se originaba como excrecencia de la aurícula izquierda. Esta idea hacía difícil determinar la etiología de un defecto congénito poco frecuente en que las venas pulmonares drenan en otros vasos o directamente en la aurícula derecha, anomalía conocida como **retorno venoso pulmonar anómalo total (RVPAT)**. Sin embargo, el hecho de que la vena provenga del mesocardio dorsal como parte de la protuberancia mesenquimatosa dorsal explica por qué el defecto puede ocurrir simplemente debido a una disposición anormal de la protuberancia. Por ejemplo, si ésta se desvía a la derecha, sitúa la vena pulmonar en la aurícula derecha en vez de la izquierda [20% de los casos]. Si la desviación a la derecha es más pronunciada, la vena podrá entrar en la vena cava superior o en la braquiocéfálica [50% de los casos]. Como el mesocardio dorsal en general es una estructura intermedia, no sorprende que la protuberancia mesenquimatosa dorsal a menudo se presenta en individuos con heterotaxia.

Así, cada aurícula se desarrolla por expansión (Fig. 13.14D-F) y por incorporación de las estructuras vasculares: el seno venoso en la aurícula derecha y el tronco de la vena pulmonar en la izquierda (Fig. 13.18). En un corazón totalmente desarrollado, la aurícula derecha embrionaria original se convierte en el **apéndice auricular trabeculado derecho** que contiene los músculos pectinados. En cambio, el **sinus venarum** de pared lisa se origina en el asta derecha del seno venoso (Fig. 13.18A). La aurícula embrionaria izquierda está representada poco

más que el **apéndice auricular trabeculado**, mientras que la parte de pared lisa se origina en la vena pulmonar (Fig. 13.18B).

Formación de un tabique en el conducto auriculoventricular

Al final de la cuarta semana de desarrollo aparecen cuatro **almohadillas endocárdicas auriculoventriculares**: una a cada lado más una en los márgenes anterior y posterior del conducto auriculoventricular (Figs. 13.19 y 13.20). Al inicio, el conducto da acceso sólo al ventrículo izquierdo primitivo y está separado del bulbo arterial por el **borde bulboventricular** (Fig. 13.9). Al acercarse el final de la quinta semana, el extremo posterior del borde termina casi en el centro de la base de la almohadilla endocárdica dorsal y es mucho menos prominente que antes (Fig. 13.20). Como el conducto auriculoventricular se agranda a la derecha, ahora la sangre que cruza el orificio auriculoventricular tiene acceso directo al ventrículo izquierdo primitivo, lo mismo que al derecho.

Además de las almohadillas endocárdicas anterior y posterior, dos **almohadillas auriculoventriculares laterales** aparecen en los márgenes derecho e izquierdo del conducto (Figs. 13.19 y 13.20). Entre tanto, las almohadillas anterior y posterior se proyectan más adentro de la luz y se fusionan. El resultado es una división completa del conducto en orificios ventriculares derecho e izquierdo al final de la quinta semana (Figs. 13.16B,D y 13.19).

Válvulas auriculoventriculares

Una vez fusionadas las almohadillas endocárdicas auriculoventriculares, a cada orificio lo rodean proliferaciones locales del tejido mesenquimatoso procedentes de las almohadillas endocárdicas (Fig. 13.21A). Cuando el torrente sanguíneo perfora y adelgaza el tejido en la superficie ventricular de las proliferaciones, el tejido mesenquimatoso se vuelve

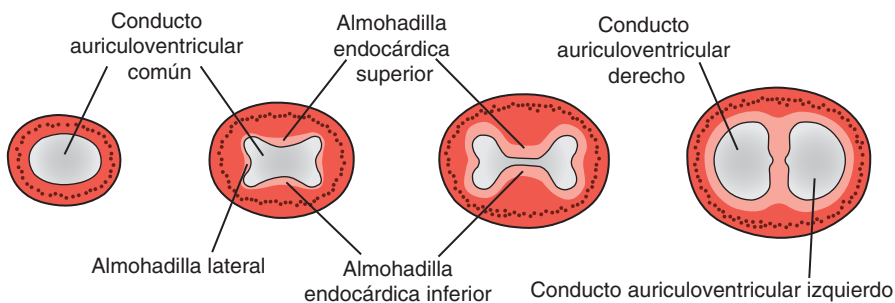


FIGURA 13.19 Formación del tabique en el conducto auriculoventricular. De izquierda a derecha, días 23, 26, 31 y 35. La abertura inicial circular se ensancha en sentido transversal.

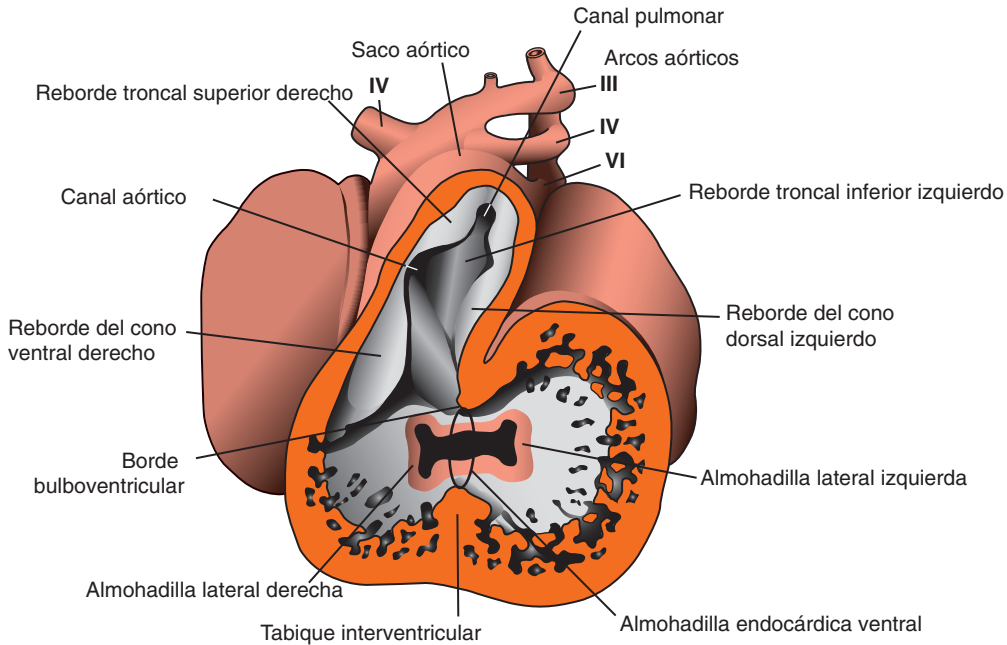


FIGURA 13.20 Sección frontal del corazón en un embrión de 35 días. En esta fase del desarrollo la sangre proveniente de la cavidad auricular entra en el ventrículo izquierdo primitivo, así como en el ventrículo derecho primitivo. Obsérvese el desarrollo de las almohadillas en el conducto auriculoventricular. También se distinguen las del tronco y del cono. *Círculo*: agujero interventricular primitivo. *Flechas*: flujo sanguíneo.

fibroso creando las válvulas auriculoventriculares que quedan adheridas a la pared ventricular mediante cuerdas musculares (Fig. 13.21.B,C). Por último, el tejido muscular de las cuerdas degenera y lo reemplaza un tejido conectivo denso. Por tanto, las válvulas constan de tejido conectivo recubierto por endocardio. Están conectadas a trabéculas

musculares gruesas en la pared del ventrículo, los **músculos papilares**, mediante **cuerdas tendinosas** (Fig. 13.21C). Así dos valvas, que constituyen la **válvula bicúspide** (o **mitral**), aparecen en el conducto auriculoventricular izquierdo y otras tres, que constituyen la **válvula tricúspide**, se forman en el lado derecho.

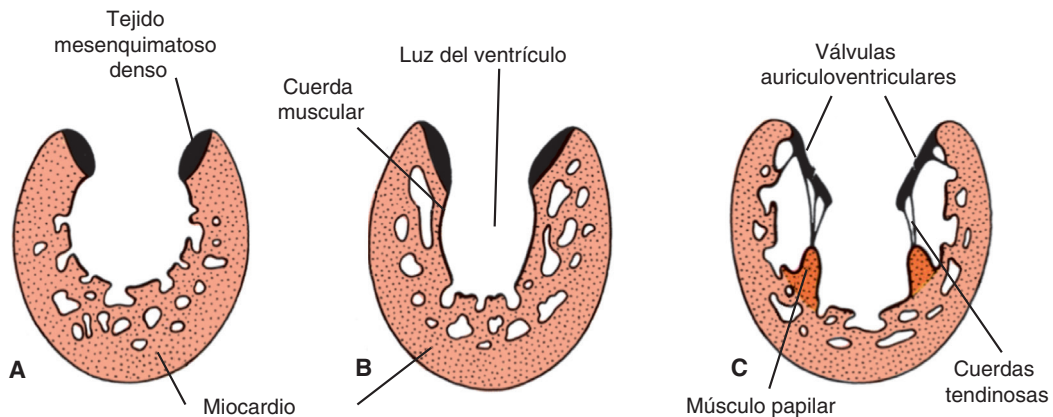


FIGURA 13.21 Formación de las válvulas auriculoventriculares y de las cuerdas tendinosas. Las válvulas se ahuecan en el lado ventricular pero permanecen unidas a la pared ventricular mediante las cuerdas.

Consideraciones clínicas

Anomalías cardíacas

Las anomalías cardíacas y vasculares representan la categoría más numerosa de defectos congénitos, afectan a **1%** de los niños nacidos vivos. La frecuencia entre los mortinatos es 12 veces mayor. Se estima que 12% de los bebés con esta clase de defectos presenta una anomalía cromosómica y a la inversa, 33% de ellos tiene un defecto cardíaco. Más aún, 30% de las anomalías cardíacas ocurre en lactantes con alguna malformación grave. Aproximadamente 2% de las anomalías se debe a agentes ambientales, pero la mayoría proviene de una interacción compleja entre factores genéticos y ambientales [causas **multifactoriales**]. Entre los ejemplos clásicos de teratógenos cardiovascularmente están el **virus de la rubeola** y la **talidomida**. Además del ácido retinoico (**isotretinoína**) y el **alcohol**, así como muchos otros compuestos. También se han relacionado con anomalías cardíacas algunas enfermedades maternas, entre éstas la **diabetes** dependiente de insulina.

Entre los blancos de las anomalías cardíacas de origen genético o teratógeno figuran los siguientes: células cardíacas progenitoras procedentes del campo cardiogénico primario y secundario, células de la cresta neural, almohadillas endocárdicas y otros tipos importantes para el desarrollo del corazón [Tabla 13.1, p. 201]. El hecho de que la misma malformación se deba al ataque de diversos blancos (por ejemplo, a veces la transposición de las grandes arterias se debe a una alteración del campo cardiogénico secundario o las células de las crestas neurales) indica que las anomalías cardíacas son heterogéneas en su origen y difíciles de clasificar epidemiológicamente.

Los genes que regulan el desarrollo cardíaco se están identificando y mapeando y las mutaciones que causan defectos cardíacos están en proceso de descubrirse. Así, las mutaciones en el gen específico del corazón **NKX2.5** situado en el cromosoma 5q35 puede ocasionar defectos del tabique auricular (tipo *secundum*), tetralogía de Fallot y retrasos de la conducción auriculoventricular mediante un mecanismo autosómico dominante. Las mutaciones en el gen **TBX5** producen el **síndrome de Holt-Oram**, caracterizado por anomalías de las extremidades preaxiales [radiales] y defectos del tabique auricular. También pueden ocurrir anomalías en la porción muscular del tabique interventricular. El síndrome de Holt-Oram pertenece a un grupo de **síndromes de corazón-mano**: el mismo gen puede participar en muchos procesos del desarrollo. Por ejemplo, el gen **TBX5** regula el desarrollo de las extremidades

superiores y también la formación de tabiques en el corazón. El síndrome de Holt-Oram se hereda como un rasgo autosómico dominante con una frecuencia de 1/100 000 nacimientos vivos.

Las mutaciones en varios genes que regulan la producción de las proteínas del sarcómero causan **cardiomiopatía hipertrófica**, enfermedad que puede ocasionar la muerte súbita entre atletas y la población en general. Se hereda como rasgo autosómico dominante, y generalmente las mutaciones [45%] afectan al gen de cadena pesada de la β -miosina [14q11.2]. Se produce entonces hipertrofia cardíaca por alteración de la organización de las células del músculo cardíaco (**desarreglo miocárdico**) capaz de afectar el gasto o la conducción cardíaca.

La **inversión ventricular** es una anomalía en la que el ventrículo izquierdo morfológico está en el lado derecho y se conecta a la aurícula de ese lado mediante una válvula mitral. El ventrículo morfológico derecho está en el lado izquierdo y se conecta a la aurícula izquierda por la válvula tricúspide. A veces este defecto se llama **transposición L [izquierda] de las grandes arterias**, porque la arteria pulmonar sale del ventrículo izquierdo morfológico y la aorta sale del ventrículo derecho morfológico. Aunque las arterias están en su posición normal, los ventrículos están invertidos. La anomalía ocurre durante el establecimiento de la lateralidad y especificación de los lados derecho e izquierdo del corazón por la vía de la lateralidad.

El **síndrome de corazón derecho hipoplásico (SCDH)** y el **síndrome de corazón izquierdo hipoplásico (SCIH)** (Fig. 13.22) son anomalías poco frecuentes que causan subdesarrollo de los lados derecho o izquierdo del corazón, respectivamente. En el lado derecho, el ventrículo es muy pequeño, se afecta a la arteria pulmonar que puede ser atrésica o estenosada, la aurícula a veces es pequeña; en el lado izquierdo el ventrículo es muy pequeño, la aorta a veces es atrésica o estenosada, el tamaño de la aurícula puede estar disminuido. La lateralidad asociada con estos defectos indica un efecto negativo en la especificación de las células progenitoras cardíacas de la derecha e izquierda en una fase temprana de la morfogénesis del corazón.

El **defecto del tabique auricular** es una anomalía con una frecuencia de 6.4/10 000 nacimientos y con una prevalencia de 2:1 [es decir, dos niñas recién nacidas por cada varón recién nacido]. Uno de los defectos más importantes es el de **ostium secundum**, que se caracteriza por una gran abertura entre las aurículas derecha e izquierda. Puede

[continúa]

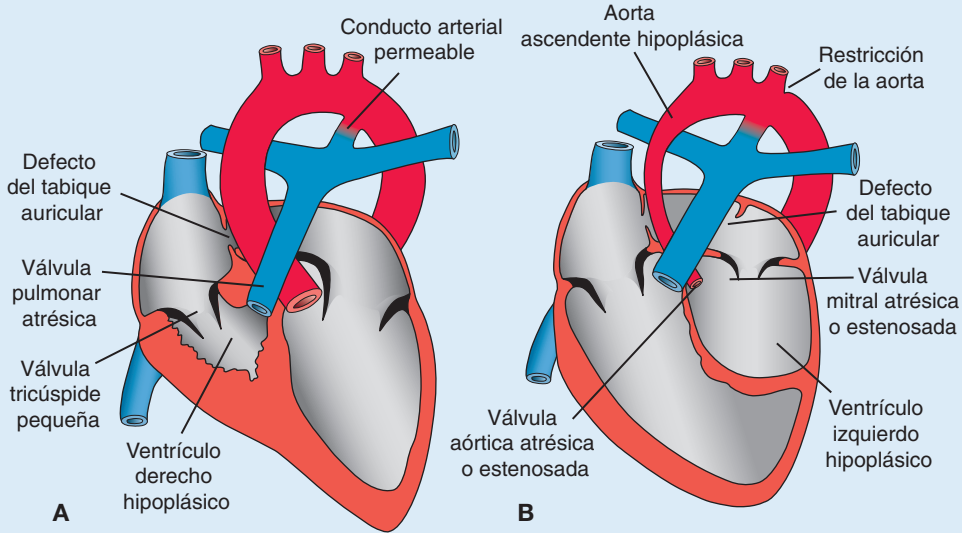


FIGURA 13.22 **A.** Síndrome de corazón derecho hipoplásico. **B.** Síndrome de corazón izquierdo hipoplásico. Ambos son anomalías poco frecuentes que causan subdesarrollo de los lados derecho o izquierdo del corazón, respectivamente. En la derecha, el ventrículo es muy pequeño, la arteria pulmonar está afectada pudiendo ser atrésica o estenosada, la aurícula a veces es pequeña; en la izquierda, el ventrículo es muy pequeño, la aorta puede ser atrésica o estenosada, el tamaño de la aurícula puede ser pequeño. La lateralidad asociada con estas anomalías indica un efecto negativo en la especificación de las células progenitoras cardíacas derechas e izquierdas en una fase temprana de la morfogénesis celular.

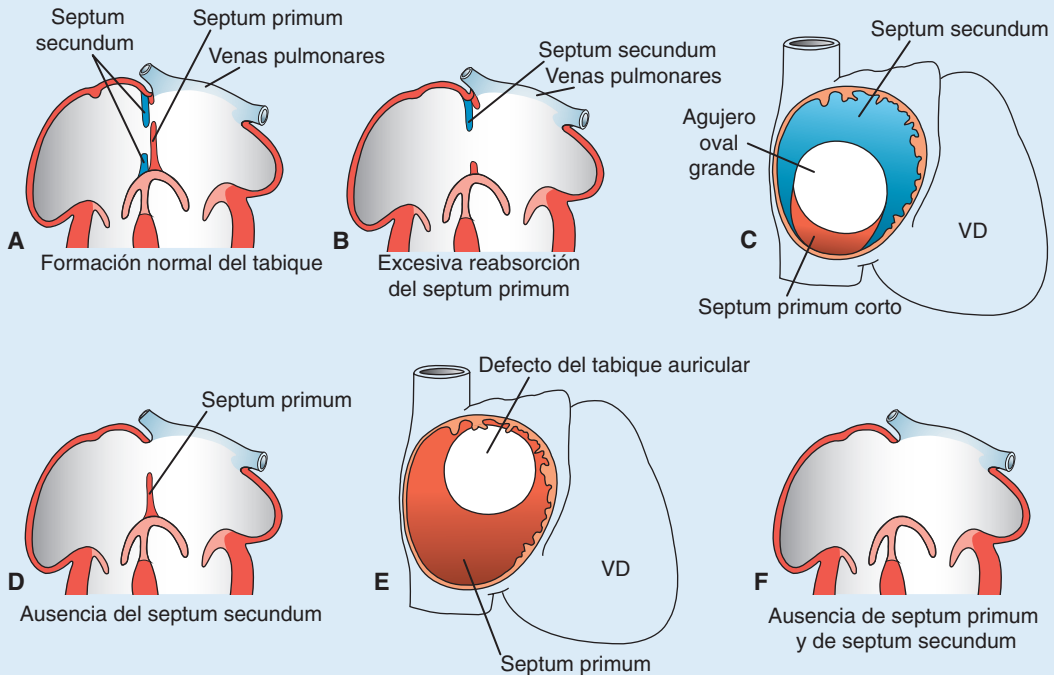


FIGURA 13.23 **A.** Formación normal del tabique auricular. **B,C.** Anomalia de *ostium secundum* causada por la excesiva reabsorción del *septum primum*. **D,E.** Defecto similar debido a que no se desarrolla el *septum secundum*. **F.** Aurícula común o corazón trilobular biventricular debido a que no se forma en absoluto el *septum primum* ni el *septum secundum*.

deberse a una excesiva muerte celular y a la reabsorción del *septum primum* (Fig. 13.23B,C), o bien al desarrollo inadecuado del *septum secundum* (Fig. 13.23D,E). Según el tamaño de la abertura, se observa a veces una considerable derivación intracardiaca de izquierda a derecha.

La más grave anomalía de este grupo es la ausencia total del tabique auricular (Fig. 13.23F). Conocida como aurícula común o **corazón trilocular biventricular**, se acompaña siempre de serios defectos en otras partes del corazón.

A veces el agujero oval se cierra durante la vida prenatal. Esta anomalía –**cierre prematuro del agujero oval**– da origen a la hipertrofia masiva en la aurícula y ventrículo derechos, así como al subdesarrollo del lado izquierdo del corazón. La

muerte suele sobrevenir poco después del nacimiento.

Las **almohadillas endocárdicas** del conducto auriculoventricular no sólo lo dividen en un orificio derecho e izquierdo, sino que además participan en la formación de la porción membranosa del tabique interventricular y en el cierre del *ostium primum* (Fig. 13.16). Esta región se parece a una cruz: los tabiques auriculares y ventriculares son el poste y las almohadillas auriculoventriculares, el travesaño (Fig. 13.16E). La integridad de la cruz ofrece un signo importante en las ecocardiografías. Siempre que las almohadillas auriculoventriculares no se fusionan, se advierte **persistencia del conducto auriculoventricular**, combinada con un defecto del tabique cardiaco (Fig. 13.24A).

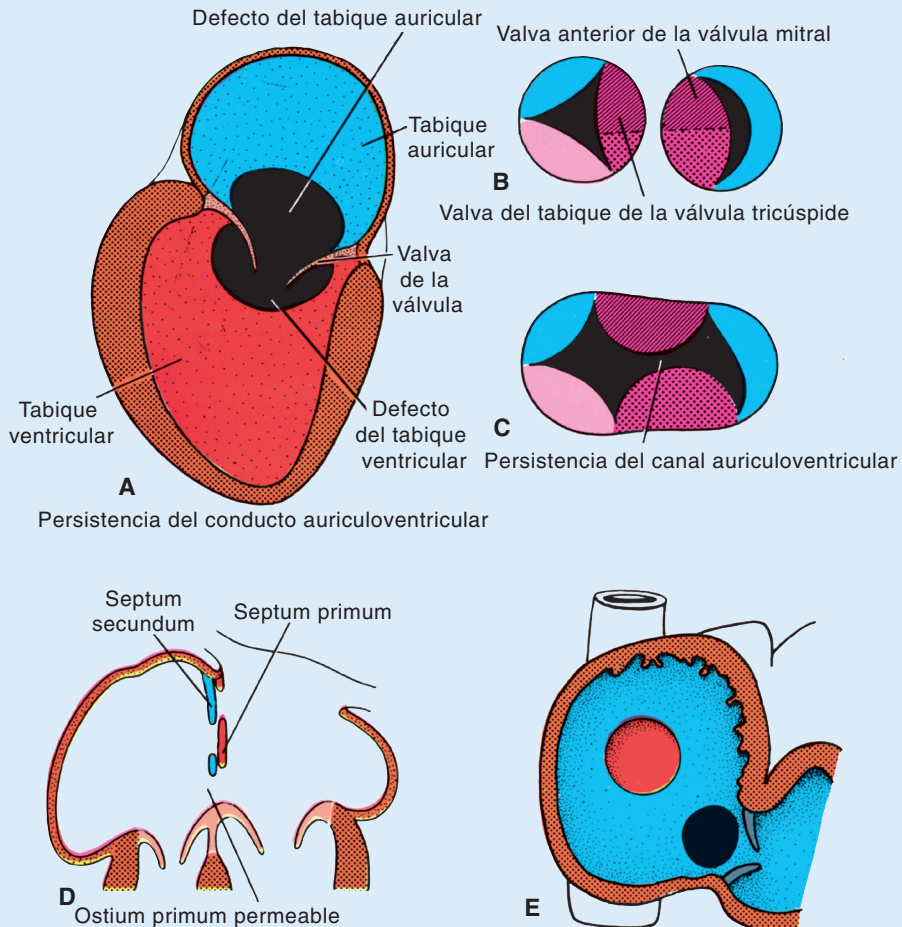


FIGURA 13.24 A. Persistencia del conducto auriculoventricular común. Esta anomalía siempre se acompaña de un defecto del tabique en la porción auricular y ventricular de las divisiones cardiacas. B. Válvulas de los orificios auriculoventriculares en condiciones normales. C. Válvulas divididas en un conducto auriculoventricular persistente. D,E. Defecto de *ostium primum* causado por la fusión incompleta de las almohadillas endocárdicas auriculoventriculares.

[continúa]

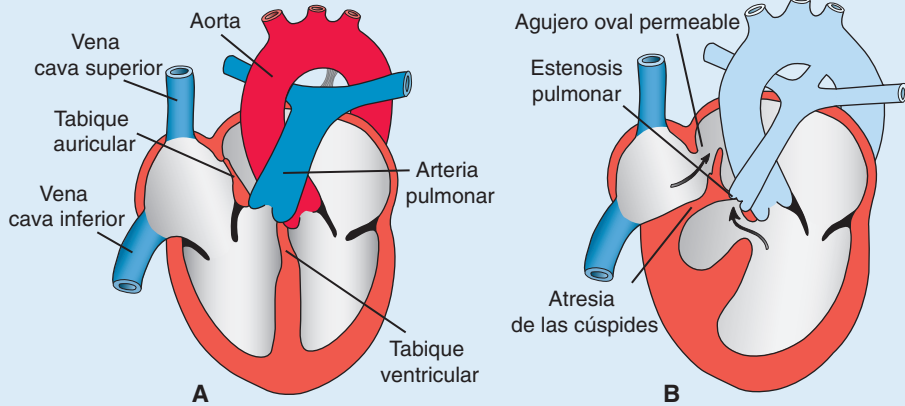


FIGURA 13.25 **A.** Corazón normal. **B.** Atresia tricúspide. Obsérvense el tamaño pequeño del ventrículo derecho y el tamaño grande del ventrículo izquierdo.

Este defecto tiene un componente auricular y uno ventricular, separados por valvas valvulares anormales en el único orificio auriculoventricular [Fig. 13.24B,C].

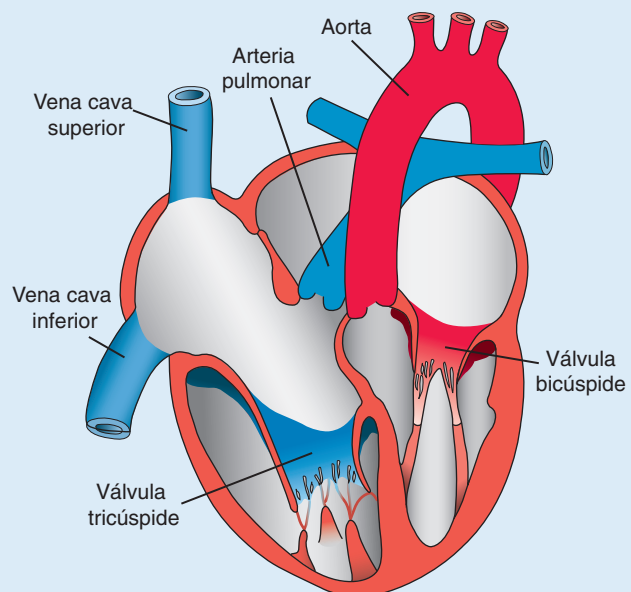
En ocasiones, las almohadillas endocárdicas del conducto auriculoventricular se fusionan en forma parcial. De ello resulta un defecto en el tabique auricular, pero el interventricular está cerrado [Fig. 13.24D,E]. Esta anomalía, **defecto de ostium primum**, suele combinarse con una hendidura en la valva anterior de la válvula tricúspide [Fig. 13.24C].

La **atresia tricúspide**, que consiste en la obliteración del orificio auriculoventricular dere-

cho [Fig. 13.25], se caracteriza por la ausencia de fusión de las válvulas tricúspides. Siempre se acompaña de 1) permeabilidad del agujero oval, 2) defecto del tabique ventricular, 3) subdesarrollo del ventrículo derecho y 4) hipertrofia del ventrículo izquierdo.

En la **anomalía de Ebstein**, la válvula tricúspide está desplazada hacia el ápice del ventrículo derecho, lo cual produce una expansión de la aurícula derecha y un ventrículo derecho pequeño [Fig. 13.26]. Las valvas de la válvula ocupan una posición anormal y, generalmente, la valva anterior está agrandada.

FIGURA 13.26 Anomalía de Ebstein. Las valvas de la válvula tricúspide están desplazadas hacia el ápice del ventrículo derecho y la región de la aurícula derecha se encuentra expandida.



Formación de los tabiques del tronco arterial y del cono arterial

Durante la quinta semana del desarrollo, aparecen pares de crestas o rebordes en el tronco. Estas crestas, conocidas como rebordes o almohadillas troncales, se ubican en la pared superior derecha (**reborde troncal superior derecho**) y en la pared inferior izquierda (**reborde troncal inferior izquierdo**) (Fig. 13.20). El reborde derecho crece distalmente y hacia la izquierda; el reborde izquierdo lo hace distalmente y hacia la derecha. Por tanto, mientras se extienden hacia el saco aórtico, los rebordes se enrollan entre sí prefigurando la forma en espiral del futuro tabique (Fig. 13.27). Una vez que se ha concluido la fusión, las crestas forman el **tabique aorticopulmonar** que divide el tronco en un **canal aórtico** y en un **canal pulmonar**.

Cuando aparecen los rebordes troncales, otros similares (almohadillas) se desarrollan a lo largo de las paredes dorsal derecha y ventral izquierda del **cono arterial** (Figs. 13.20 y 13.27). Los rebordes del cono crecen uno hacia otro y distalmente para

unirse con el tabique troncal. Luego de fusionarse ambos rebordes, el tabique divide el cono en una porción anterolateral (el tracto de salida del ventrículo derecho) (Fig. 13.28) y en una porción postero-medial (el tracto de salida del ventrículo izquierdo) (Fig. 13.29).

Las **células de la cresta neural cardiaca**, que se originan en los bordes de los pliegues neurales en el rombencéfalo, migran a través de los arcos faríngeos 3, 4 y 6 hacia la región de salida del corazón que invaden (Fig. 13.30). En este lugar participan en la formación de las almohadillas endocárdicas, tanto en el cono arterial como en el tronco arterial. La migración y proliferación de estas células están reguladas por el campo cardiogénico secundario mediante la vía de señalización *NOTCH* (p. 10). Por tanto, pueden ocurrir defectos en el tracto de salida por daño directo del campo cardiogénico secundario o de las células de la cresta neural que afectan la formación del tabique conotroncal. Algunas anomalías causadas por estos mecanismos son: tetralogía de Fallot (Fig. 13.34), estenosis pulmonar,

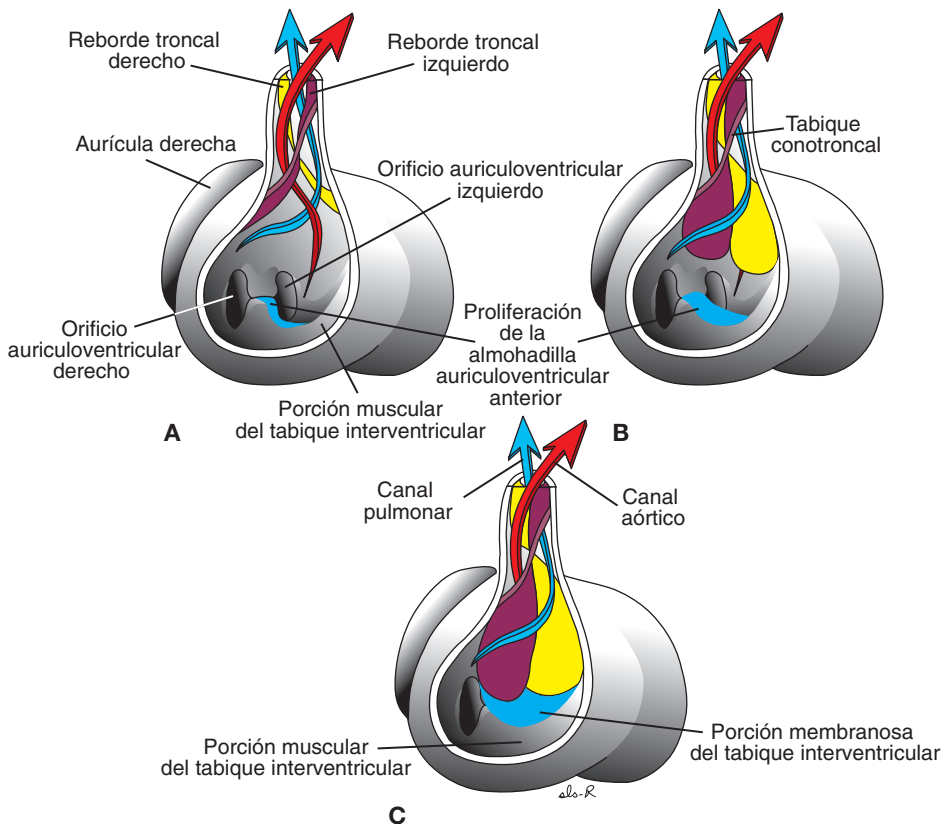


FIGURA 13.27 Desarrollo de las crestas conotroncales [almohadillas] y cierre del agujero interventricular. La proliferación de las almohadillas del cono derecho e izquierdo, combinadas con la de la almohadilla endocárdica anterior, cierra el agujero interventricular y forma la porción membranosa del tabique interventricular. **A.** 6 semanas [12 mm]. **B.** Inicio de la séptima semana [14.5 mm]. **C.** Fin de la séptima semana [20 mm].

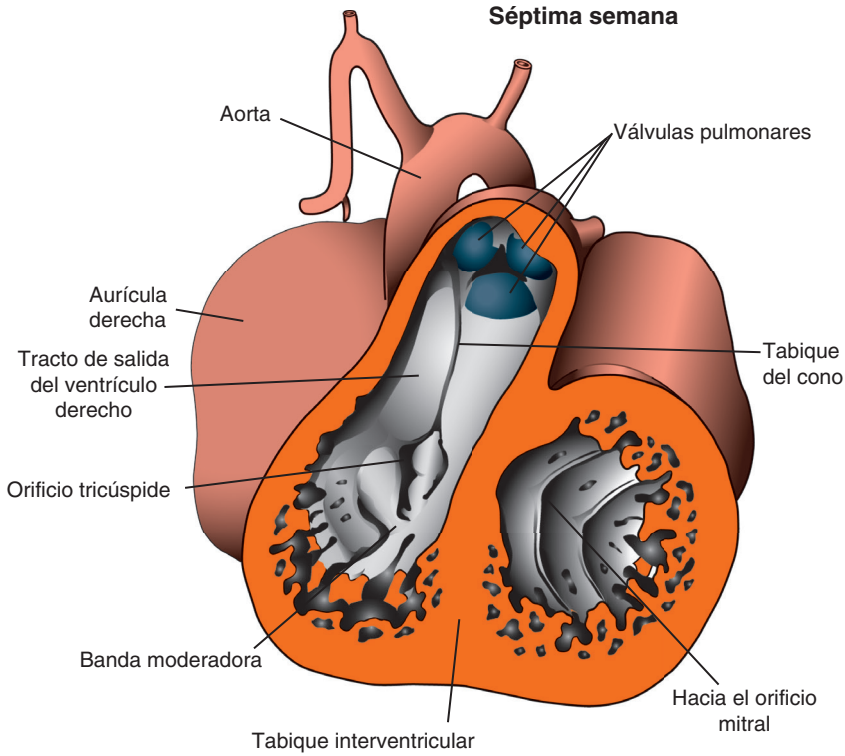


FIGURA 13.28 Sección frontal del corazón de un embrión de 7 semanas. Obsérvense el tabique, el cono y la posición de las válvulas pulmonares.

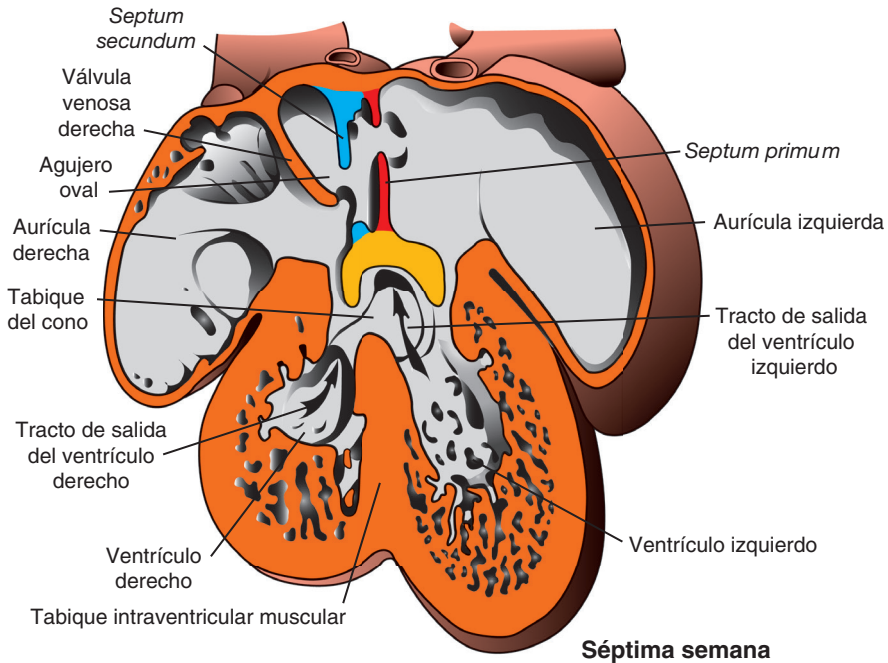


FIGURA 13.29 Sección frontal del corazón en un embrión al final de la séptima semana. El tabique del cono está terminado, y la sangre proveniente del ventrículo izquierdo entra en la aorta. Obsérvense el tabique en la región auricular.

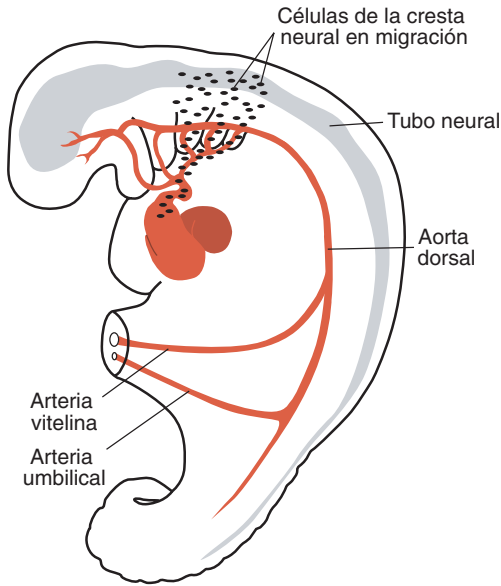


FIGURA 13.30 Dibujo que muestra el origen de las células de la cresta neural en el rombencéfalo y su migración por los arcos faríngeos 3, 4 y 6 hacia el tracto de salida del corazón. En este lugar contribuyen a la formación de los tabiques del cono arterial y del tronco arterial.

persistencia del tronco arterial común (Fig. 13.35) y transposición de los grandes vasos (Fig. 13.36). **Como las células de la cresta neural también contribuyen al desarrollo craneofacial, a veces el mismo individuo presenta anomalías faciales y cardíacas** (capítulo 17, p. 278).

Formación de tabiques en los ventrículos

Hacia el final de la cuarta semana de desarrollo empiezan a expandirse los dos ventrículos primitivos. Ello se logra gracias al crecimiento continuo del

miocardio en el exterior y a la producción continua de divertículos y trabéculas en el interior (Figs. 13.20 y 13.29).

Las paredes medias de los ventrículos en expansión se yuxtaponen y se fusionan paulatinamente, para dar origen al **tabique interventricular muscular** (Fig. 13.29). A veces las dos paredes no se fusionan por completo; entonces aparece una hendidura apical de profundidad variable entre ambos ventrículos. Se logra la comunicación de los ventrículos gracias al espacio entre el borde libre del tabique ventricular muscular y las almohadillas endocárdicas fusionadas.

El **agujero interventricular**, situado arriba de la porción muscular del tabique interventricular, se contrae al completarse el **tabique del cono** (Fig. 13.27). Al proseguir el desarrollo, el crecimiento del tejido procedente de la almohadilla endocárdica anterior (inferior), situada a lo largo de la parte superior del tabique interventricular muscular, cierra el agujero (Fig. 13.16E,F). Este tejido se fusiona con las partes contiguas del tabique del cono. El cierre completo del agujero interventricular constituye la **porción membranosa del tabique interventricular** (Fig. 13.16F).

Válvulas semilunares

Cuando está casi terminada la división del tronco, los primordios de las válvulas semilunares son visibles como tubérculos pequeños situados en las principales protuberancias troncales. De cada par, una se asigna al canal pulmonar y la otra al canal aórtico respectivamente (Fig. 13.31). Un tercer tubérculo aparece en ambos canales frente a las protuberancias troncales fusionadas. Poco a poco, los tubérculos se ahuecan en la superficie superior y dan origen a las **válvulas semilunares** (Fig. 13.32). La evidencia reciente demuestra que las células de la cresta neural contribuyen a la formación de estas válvulas.

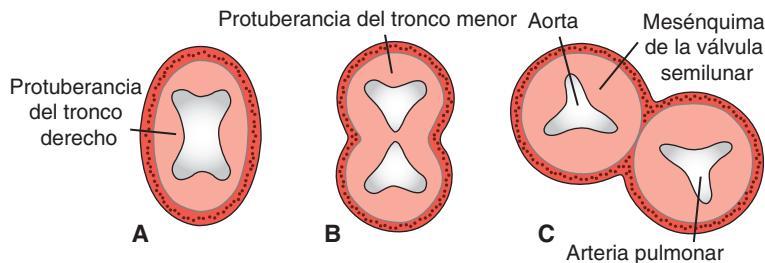


FIGURA 13.31 Secciones transversales del tronco arterial en el nivel de las válvulas semilunares durante las semanas 5 (A), 6 (B) y 7 (C) del desarrollo.

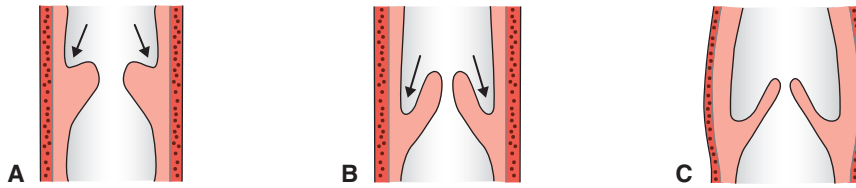


FIGURA 13.32 Secciones longitudinales de las válvulas semilunares durante las semanas 6 **(A)**, 7 **(B)** y 9 **(C)** del desarrollo. La superficie superior se ahueca (*flechas*) para formar las válvulas.

Consideraciones clínicas

Anomalías cardíacas

La **comunicación interventricular** que afecta la porción membranosa o muscular del tabique [Fig. 13.33] es la malformación cardíaca congénita más común; ocurre en 12/10 000 nacimientos como un defecto aislado. La mayoría [80%] se localiza en la región muscular del tabique y se resuelve a medida que crece el niño. La comunicación interventricular membranosa suele constituir un defecto más grave, a menudo asociado con anomalías en la división anterior del tabique conotruncal. Según el tamaño de la abertura, la sangre transportada por la arteria pulmonar puede ser de 1.2 a 1.7 veces mayor que la transportada por la aorta.

La **tetralogía de Fallot** –la anomalía más frecuente de la región **conotruncal** [Fig. 13.34]– se debe a una división desigual del cono ocasionada por el desplazamiento anterior del tabique conotruncal. El desplazamiento produce cuatro alteraciones cardiovasculares: 1) un estrechamiento de la región del tracto de salida del ventrículo

derecho conocido como **estenosis infundibular pulmonar**, 2) un gran defecto del tabique interventricular, 3) una aorta cabalgante situada sobre el defecto del tabique y 4) hipertrofia de la pared ventricular derecha que se debe a una presión más elevada en el lado derecho. La tetralogía de Fallot se produce en 9.6/10 000 nacimientos, pero ocurre como un rasgo común en los afectados por el síndrome de Alagille. Además de la anomalía cardíaca, estos individuos presentan malformaciones en otros órganos –el hígado entre ellos– y una cara típica con amplia frente prominente, ojos hundidos, así como un mentón pequeño y puntiagudo. En 90% de los casos existe una mutación de **JAG1**, el ligando de la señalización **NOTCH** que controla las células de la cresta neural que constituyen el tabique conotruncal [tracto de salida] [capítulo 1, p. 10].

La **persistencia del tronco arterial (común)** se da cuando los bordes conotruncales no se forman, de modo que tampoco se divide el tracto de salida

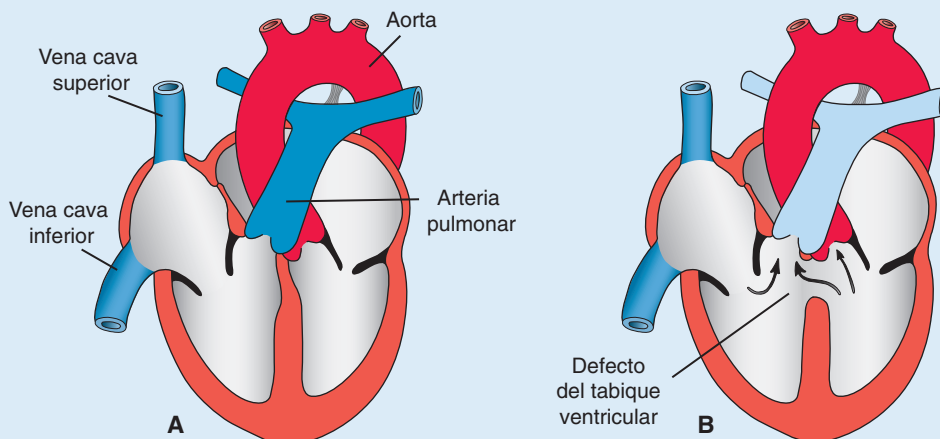


FIGURA 13.33 **A.** Corazón normal. **B.** Defecto en la porción membranosa del tabique interventricular. La sangre del ventrículo izquierdo fluye al derecho a través del agujero interventricular (*flechas*).

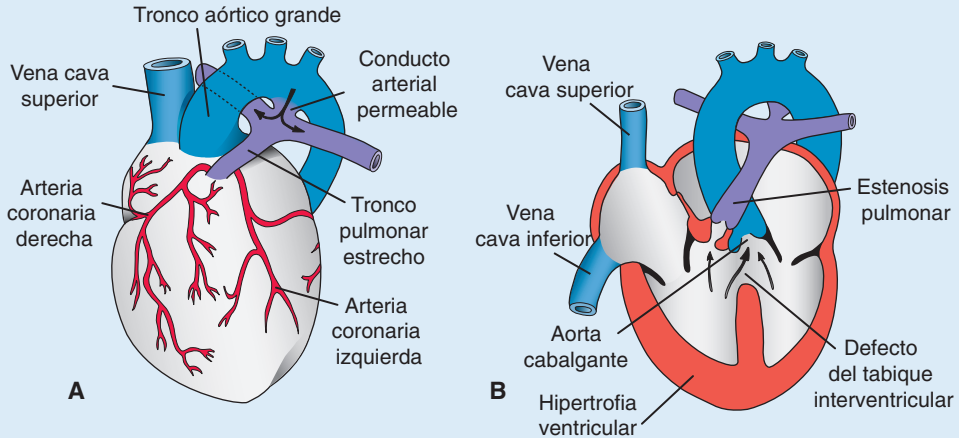


FIGURA 13.34 Tetralogía de Fallot. **A.** Vista superficial. **B.** Los cuatro componentes de la anomalía: estenosis pulmonar, aorta cabalgante, defecto del tabique interventricular e hipertrofia del ventrículo derecho.

(Fig. 13.35). En ese caso, que se presenta en 0.8/10 000 nacimientos, la arteria pulmonar se desarrolla a cierta distancia por encima del origen del tronco no dividido. Puesto que los bordes también participan en la formación del tabique interventricular, la persistencia del tronco siempre se acompaña de un tabique interventricular defectuoso. Así, el tronco indiviso queda arriba de ambos ventrículos y recibe sangre de los dos.

La **transposición de los grandes vasos** ocurre cuando el tabique conotruncal no sigue su curso espiral normal y desciende en forma recta hacia abajo (Fig. 13.36A). En consecuencia, la aorta se origina en el ventrículo derecho y la arteria pulmonar en el ventrículo izquierdo. A veces esta anomalía, que se observa en 4.8/10 000 nacimientos, se acompaña

de un defecto en la porción membranosa del tabique interventricular y de un conducto arterial abierto. El campo cardiogénico secundario y las células de la cresta neural contribuyen a la formación del tabique del tracto de salida, respectivamente. Por eso el daño a estas células favorece las anomalías cardíacas relacionadas con el tracto de salida.

La **secuencia de DiGeorge** constituye un ejemplo del síndrome de deleción de 22q11 [capítulo 17, p. 291], caracterizado por un patrón de malformaciones debidas a un desarrollo anormal de la cresta neural. Estos niños presentan defectos faciales, hipoplasia del timo, disfunción de la glándula paratiroidea y anomalías cardíacas que afectan al tracto de salida como persistencia del tronco arterial y tetralogía de Fallot. Las malfor-

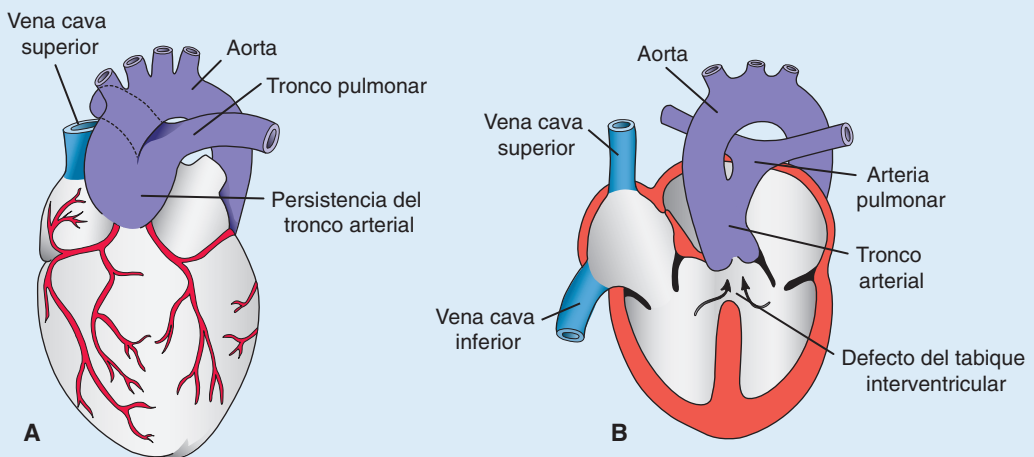


FIGURA 13.35 Persistencia del tronco arterial. La arteria pulmonar se origina en un tronco común. **A.** No se forma el tabique en el tronco ni en el cono. **B.** Esta anomalía siempre se acompaña de un defecto del tabique interventricular.

[continúa]

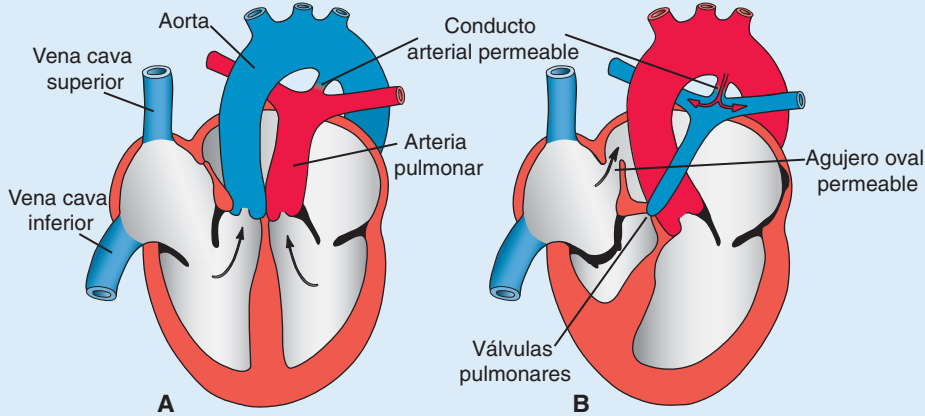


FIGURA 13.36 **A.** Transposición de los grandes vasos. **B.** Síndrome de corazón derecho hipoplásico [SCDH] con atresia valvular pulmonar y con una raíz aórtica normal. La única ruta de acceso a los pulmones es el flujo sanguíneo inverso a través del conducto arterial persistente.

maciones craneofaciales coexisten con anomalías cardíacas porque las células de la cresta neural desempeñan papeles importantes en el desarrollo tanto de la cara como del corazón.

La **estenosis valvular** de la arteria pulmonar o de la aorta ocurre cuando las valvas semilunares se fusionan a una distancia variable. La incidencia de esta anomalía es similar en ambas regiones: aproximadamente entre 3 y 4 en cada 10 000 nacimientos. En el caso de la **estenosis valvular de la arteria pulmonar** el tronco de esta arteria es estrecho e incluso atrésico (Fig. 13.36B). Entonces, el agujero oval permeable constituye la única salida de la sangre en el lado derecho del corazón. El conducto arterial, siempre persistente, ofrece la única ruta de acceso a la circulación pulmonar.

En la **estenosis valvular aórtica** (Fig. 13.37A) la fusión de las válvulas engrosadas puede estar tan completa que sólo queda una abertura pequeñísima. El tamaño de la aorta suele ser normal.

Cuando la fusión de las válvulas aórticas semilunares es completa, **atresia valvular aórtica** (Fig. 13.37B), están muy subdesarrollados la aorta, el ventrículo izquierdo y la aurícula izquierda. La anomalía suele acompañarse de un conducto arterial abierto que lleva sangre a la aorta.

La **ectopia cardíaca** es una anomalía poco frecuente en la que el corazón está situado en la superficie del pecho. Se produce cuando no se cierra la pared ventral del cuerpo del embrión (capítulo 7, p. 97).

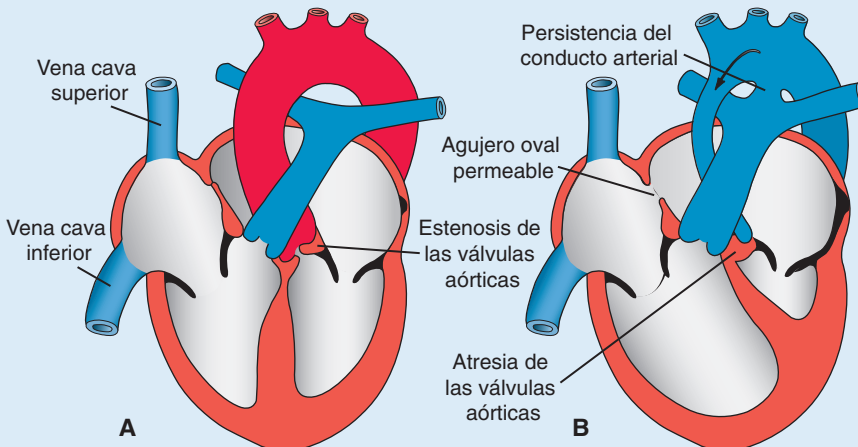


FIGURA 13.37 **A.** Estenosis valvular aórtica. **B.** Síndrome de corazón izquierdo hipoplásico [SCIH] con atresia valvular aórtica. La flecha en el arco indica la dirección del flujo sanguíneo. Este reflujo alimenta las arterias coronarias. Obsérvense el ventrículo izquierdo pequeño y el ventrículo derecho grande.

■ FORMACIÓN DEL SISTEMA CONDUCTOR DEL CORAZÓN

En un principio el **centro cardiorregulador natural** se localiza en la porción caudal del tubo cardíaco izquierdo. Más tarde el seno venoso asume esta función; al incorporarse éste a la aurícula derecha el tejido del centro se halla cerca de la abertura de la vena cava superior. Así se forma el **nodo sinoauricular**.

El **nodo auriculoventricular** y el **haz auriculoventricular (haz de His)** provienen de dos fuentes: 1) las células miocárdicas en la pared izquierda del seno venoso, y 2) las células miocárdicas provenientes del conducto auriculoventricular. Una vez incorporado el seno venoso a la aurícula derecha, estas células ocupan su posición definitiva en la base del tabique interauricular.

Consideraciones clínicas

Como ya se mencionó, las anomalías cardíacas son los defectos congénitos más comunes. Probablemente esto se relaciona con la complejidad del desarrollo del corazón que ofrece varios blancos a las mutaciones genéticas o factores ambientales que alteran los procesos embriológicos normales. En la tabla 13.1 se resumen los tejidos blanco y

los defectos que pueden ocurrir al verse afectados diversos procesos y fases del desarrollo del corazón. Uno de los puntos centrales de la tabla consiste en que el desarrollo puede alterarse en etapas muy tempranas de la gestación y que los daños infligidos en diferentes momentos pueden ocasionar las mismas anomalías congénitas.

TABLA 13.1 Desarrollo del corazón: fases vulnerables a la inducción de anomalías congénitas cardíacas

Tejido blanco	Proceso celular	Efecto normal	Anomalías congénitas
CCP [días 16-18]	Establecimiento de la lateralidad y de la estructuración	Formación de las cuatro cámaras del corazón	VDDS, TAGA, I-TGA, DTA, isomerismo auricular, inversión ventricular, dextrocardia
Tubo cardíaco [días 22-28]	Cascada de señales genéticas para la formación normal del asa	Formación del asa	Dextrocardia
Almohadillas endocárdicas de CAV [días 26-35]	Formación de las almohadillas, proliferación y migración de las células	División de CAV en canales derecho e izquierdo, formación de las válvulas mitral y tricúspide, y de TIV	DTV, insuficiencia por defectos de las válvulas mitral y tricúspide, defectos de posición y de valvas
CCS [días 22-28]	Mesodermo esplácnico ventral respecto a la faringe, señales procedentes de las células de la cresta neural	Alargamiento y división del tracto de salida en los canales aórtico y pulmonar	Tetralogía de Fallot, TGA, atresia y estenosis pulmonar
Tracto de salida [cono-tronco] [días 36-49]	Migración, proliferación y viabilidad de las células de la cresta neural	Formación de las almohadillas conotroncales para la división del tracto de salida	Tronco arterial común y otros defectos del tracto de salida
Arcos aórticos [días 22-42]	Migración, proliferación y viabilidad de las células de la cresta neural	Estructuración de los arcos para convertirlos en grandes arterias	Arteria pulmonar derecha anómala, AAI de tipo B

Los días ofrecen una estimación aproximada de los periodos de vulnerabilidad y se calculan a partir del momento de la fecundación. CCP, campo cardíaco primario; VDDS, ventrículo derecho de doble salida; TGA, transposición de las grandes arterias; I-TGA, transposición izquierda de las grandes arterias; DTA, defecto del tabique auricular; DTV, defecto del tabique ventricular; CAV, conducto auriculoventricular; TIV, tabique interventricular; CCS, campo cardiogénico secundario; AAI, arco aórtico interrumpido.

DESARROLLO VASCULAR

El desarrollo de los vasos sanguíneos tiene lugar por medio de dos mecanismos: 1) **vasculogénesis** en la que los vasos se forman por coalescencia de los **angioblastos** y 2) **angiogénesis** mediante la que se originan de otros vasos ya existentes. Los principales vasos, entre ellos la aorta dorsal y las venas cardinales, se producen por vasculogénesis. El resto de ellos se forman por angiogénesis. En sistema en su totalidad se diseña a partir de señales en que interviene el **factor de crecimiento endotelial vascular (FCEV)** junto con otros (capítulo 6, p. 83).

Sistema arterial

Arcos aórticos

Cuando los arcos faríngeos se forman durante la cuarta y quinta semanas del desarrollo, reciben su propio nervio y arterias craneales (capítulo 17). Estas arterias, los **arcos aórticos**, se originan en el **saco aórtico** que es la parte más distal del tronco arterial (Figs. 13.9 y 13.38). Los arcos aórticos están inmersos en el mesénquima de los arcos faríngeos y terminan en las aortas dorsales izquierda y derecha. (En la región de los arcos las aortas dorsales siguen siendo par, pero en la parte caudal de esta región se fusionan para constituir un solo vaso.) Los arcos faríngeos y sus vasos aparecen en la secuencia craneal a caudal, así que no están presentes todos en forma simultánea. El saco aórtico aporta una rama a cada arco nuevo mientras se desarrolla, dando origen a un total de cinco pares de arterias. (El quinto arco nunca se forma o lo hace de manera incompleta

para desaparecer luego. En consecuencia, los cinco arcos se numeran I, II, III, IV y VI [Figs. 13.39 y 13.40A]). Al proseguir el desarrollo se modifica el patrón arterial y algunos vasos desaparecen por completo.

En cada arco faríngeo, las **células de la cresta neural** aportan el revestimiento (músculo liso y tejido conectivo) de los vasos de los arcos además de controlar su estructuración. Las señales procedentes que recubren los arcos emiten mensajes interactivos a las células de la cresta para regular el proceso de estructuración. Por ejemplo, las señales de FGF8 en el ectodermo del arco son importantes para desarrollar el cuarto arco. Puesto que la estructuración requiere además decisiones de izquierda-derecha, el gen maestro de la lateralidad *PITX2*, expresado en el saco aórtico, en el campo cardiogénico secundario y el mesodermo de arco, controla la lateralidad durante la reestructuración del patrón original del arco.

La separación del tronco arterial por el tabique aortopulmonar divide el conducto de salida del corazón en **aorta ventral** y **tronco pulmonar**. Después el saco aórtico forma las astas derecha e izquierda que más tarde darán origen a la **arteria braquiocefálica** y al segmento proximal del **arco aórtico**, respectivamente (Fig. 13.40B,C).

Hacia el día 27 desaparece casi todo el **primer arco aórtico** (Fig. 13.39), aunque una porción pequeña persiste para constituir la **arteria maxilar**. Asimismo, pronto desaparece el **segundo arco aórtico**. Las porciones restantes de éste son las **arterias hioidea y estapedia**. El tercer arco es grande; el

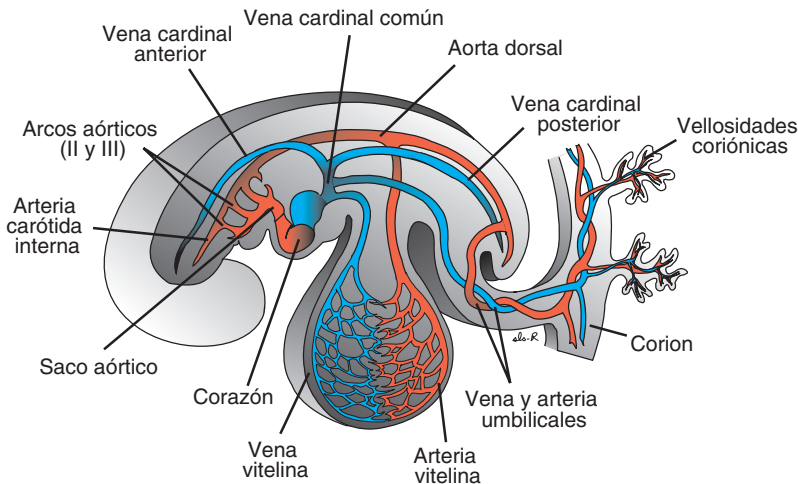


FIGURA 13.38 Principales arterias [rojo] y venas [azul] intraembrionarias como extraembrionarias en un embrión de 4 mm [final de la cuarta semana]. Sólo se muestran los vasos en el lado izquierdo del embrión.

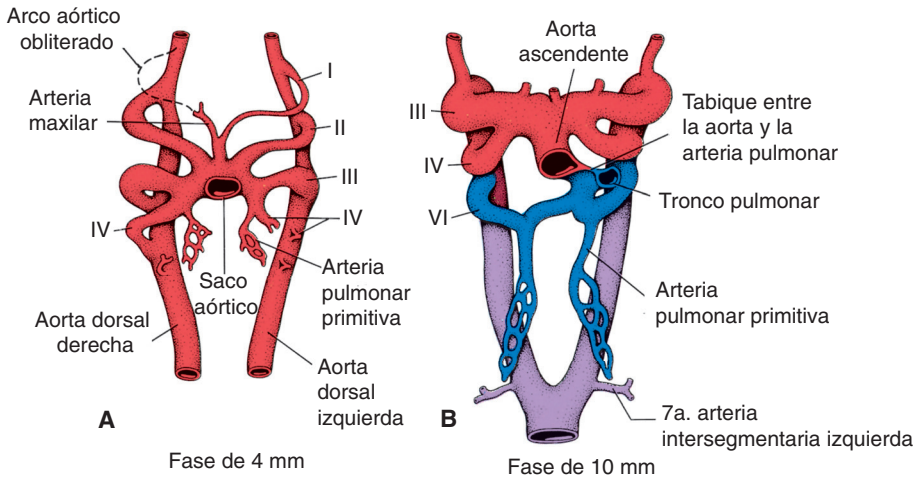


FIGURA 13.39 A. Arcos aórticos al final de la cuarta semana. El primero se oblitera antes que se forme el sexto. B. Sistema de arcos aórticos al inicio de la sexta semana. Obsérvense el tabique aorticopulmonar y las grandes arterias pulmonares.

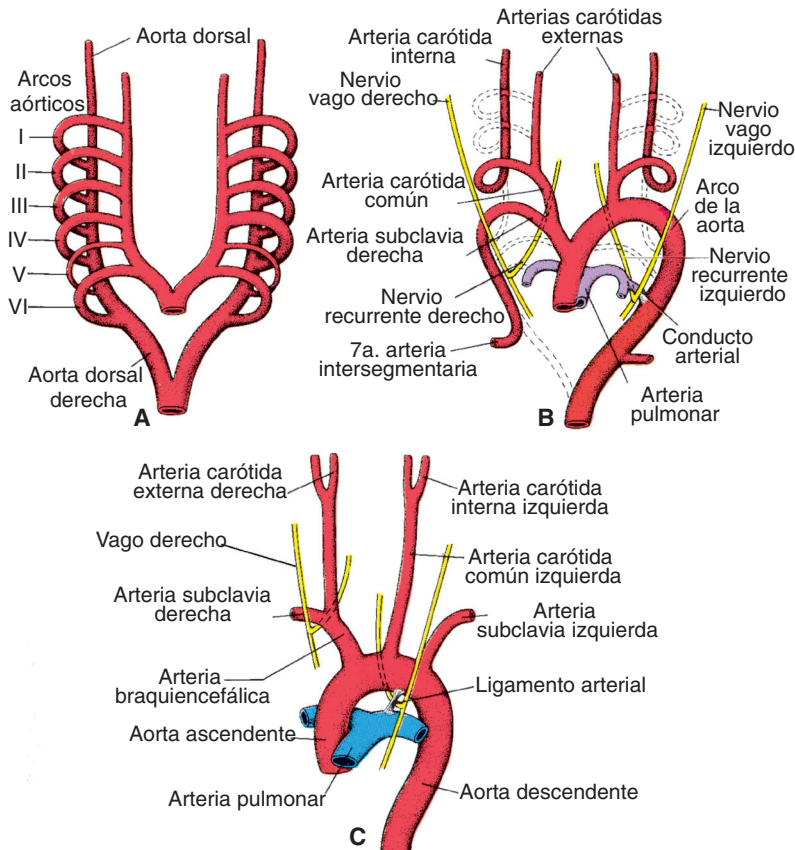


FIGURA 13.40 A. Arcos aórticos y aortas dorsales antes de transformarse en el patrón vascular definitivo. B. Ambas estructuras después de la transformación. Líneas punteadas: componentes obliterados. Obsérvense la persistencia del conducto arterial y la posición de la séptima arteria intersegmentaria a la izquierda. C. Grandes arterias en el adulto. Compárese la distancia entre el lugar de origen de la arteria carótida común y la subclavia izquierda tanto en [B] como en [C]. Tras la desaparición de la porción distal del sexto arco aórtico [el quinto arco nunca se forma por completo], el nervio laríngeo recurrente derecho se engancha en la arteria subclavia derecha. A la izquierda el nervio permanece en su lugar y se engancha en el ligamento arterial.

cuarto y el sexto se hallan en proceso de formación. Aun cuando el sexto arco está incompleto, la **arteria pulmonar primitiva** ya existe como una rama importante (Fig. 13.39A).

En un embrión de 29 días desaparecen el primer y segundo arcos aórticos (Fig. 13.39B). Los arcos tercero, cuarto y sexto son grandes. La región conotruncal se ha dividido, así que los seis arcos ahora se continúan con el tronco pulmonar.

Al proseguir el desarrollo, el sistema de los arcos aórticos pierde su forma simétrica original, como se aprecia en la figura 13.40A, creando así el patrón definitivo que se ilustra en la figura 13.40B,C. Esta representación clarifica la transformación del sistema arterial embrionario al sistema adulto. Tienen lugar los cambios que se explican en seguida.

El **tercer arco aórtico** forma la **arteria carótida común** y la primera parte de la **arteria carótida interna**. El resto de la carótida interna está compuesta por la porción craneal de la aorta dorsal. La **arteria carótida externa** es una excrecencia del tercer arco aórtico.

El **cuarto arco aórtico** persiste a ambos lados, pero su destino final es distinto en los lados derecho e izquierdo. En el lado izquierdo forma parte del arco de la aorta entre la carótida común izquierda y las arterias subclavias izquierdas. En el lado derecho constituye el segmento más próximo de la arteria subclavia derecha, cuya parte distal se forma con una parte de la aorta dorsal derecha y la séptima arteria intersegmentaria (Fig. 13.40B).

El **quinto arco aórtico** nunca se forma o lo hace de modo incompleto desapareciendo después.

El **sexto arco aórtico**, llamado también **arco pulmonar**, produce una rama importante que crece hacia la yema pulmonar en desarrollo (Fig. 13.40B). En el lado derecho la parte proximal se convierte en el segmento proximal de la arteria pulmonar derecha. La parte distal pierde contacto con la aorta dorsal y desaparece. En el lado izquierdo la parte distal persiste durante la vida intrauterina como **conducto arterial**. En la tabla 13.2 se resumen los cambios y derivados del sistema de arcos aórticos.

Varios cambios ocurren junto con alteraciones del sistema de arcos aórticos: 1) se oblitera la aorta dorsal situada entre la entrada de los arcos tercero y cuarto, conocida como **conducto carotídeo** (Fig. 13.41); 2) la aorta dorsal derecha desaparece entre el origen de la séptima arteria intersegmentaria y la unión con la aorta dorsal izquierda (Fig. 13.41); 3) los pliegues cefálicos, que se desarrollan a partir del prosencéfalo, y el alargamiento del cuello empujan el corazón hacia el interior de la cavidad torácica. Por tanto, las arterias carotídea y braquiocefálica se alargan mucho (Fig. 13.40C). Otro resultado de este movimiento caudal consiste en que la arteria subclavia izquierda, fijada distalmente en la yema del brazo, desplaza su punto de origen en la aorta a nivel de la séptima arteria intersegmentaria (Fig. 13.40B) hacia un punto cada vez más alto, hasta acercarse al origen de la arteria carótida común izquierda (Fig. 13.40C) y 4), a consecuencia del movimiento caudal del corazón y la desaparición de varias partes de los arcos aórticos, la trayectoria de los **nervios laríngeos recurrentes** se modifica en los lados derecho e izquierdo. En un principio esos nervios –ramas del vago–

TABLA 13.2 Derivados de los arcos aórticos.

Arco	Derivado arterial
1	Arterias maxilares
2	Arterias hioidea y arterias estapedias
3	Carótida común y primera parte de las arterias carótidas internas ^a
4 Lado izquierdo	Arco de la aorta desde la carótida común izquierda hasta las arterias subclavias izquierdas ^b
Lado derecho	Arteria subclavia derecha [porción proximal] ^c
6 Lado izquierdo	Arteria pulmonar izquierda y conducto arterial
Lado derecho	Arteria pulmonar derecha

^a El resto de las arterias carótidas internas se originan en la aorta dorsal; las arterias carótidas externas se originan en el tercer arco aórtico.

^b La porción proximal del arco aórtico deriva del asta izquierda del saco aórtico; el asta derecha forma la arteria braquiocefálica.

^c La porción distal de la arteria subclavia derecha, lo mismo que la arteria subclavia izquierda, provienen de las siete arterias intersegmentarias en sus respectivos lados.

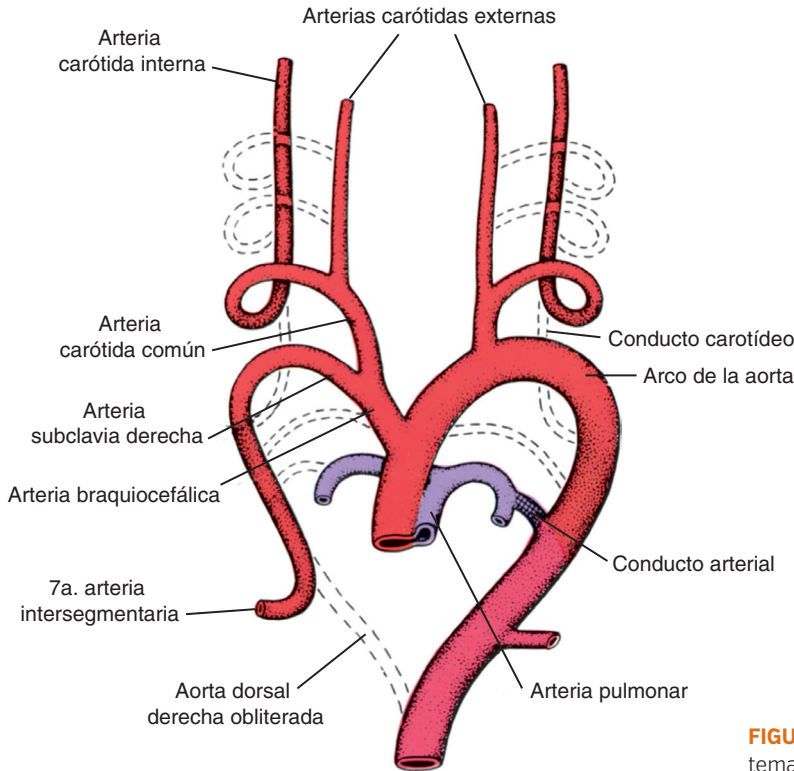


FIGURA 13.41 Cambios en el sistema primitivo de arcos aórticos.

inervan los seis arcos faríngeos. Cuando el corazón desciende, se enganchan alrededor de los seis arcos para luego volver a ascender a la laringe, lo cual explica su trayectoria recurrente. En el lado derecho, cuando desaparece la parte distal de los arcos aórticos sexto y quinto, el nervio laríngeo recurrente asciende enganchándose después a la arteria subclavia derecha. En el lado izquierdo el nervio no sube porque la parte distal del sexto arco aórtico persiste como **conducto arterial** que más tarde constituirá el **ligamento arterial** (Fig. 13.40).

Arterias vitelinas y umbilicales

Las **arterias vitelinas**, inicialmente varios pares de vasos que irrigan el saco vitelino (Fig. 13.38), van fusionándose de manera gradual y forman las arterias del mesenterio dorsal del intestino. En el adulto están representadas por la arteria celiaca y las **arterias mesentéricas superiores**. Las **arterias mesentéricas inferiores tienen su origen en las arterias umbilicales**. Estos tres vasos abastecen los derivados del **intestino anterior**, del **intestino medio** y del **intestino posterior**.

Las **arterias umbilicales**, al inicio pares de ramas ventrales de la aorta dorsal, se dirigen a la placenta en estrecho contacto con el alantoides (Fig. 13.38).

Durante la cuarta semana del desarrollo, las arterias adquieren una conexión secundaria con la rama dorsal de la aorta (la **arteria iliaca común**) desligándose de su origen. Después del nacimiento, las porciones proximales de las arterias umbilicales persisten como **arterias iliaca interna y vesical superior**; las porciones distales se obliteran para constituir los **ligamentos umbilicales medios**.

Arterias coronarias

Las **arterias coronarias** se originan en el **epicardio**, que se diferenció del órgano **proepicárdico** situado en la porción caudal del mesocardio dorsal, un derivado del campo cardiogénico secundario. Algunas células del epicardio pasan por una transición de epiteliales a mesenquimatosas, inducida por el miocardio subyacente. Luego, las recién formadas células mesenquimatosas contribuyen a la producción de miocitos endoteliales y lisos de las arterias coronarias. También las células de la cresta neural contribuyen a la producción de miocitos lisos a lo largo de los segmentos proximales de estas arterias; pueden dirigir la conexión de las arterias coronarias con la aorta. La conexión tiene lugar cuando las células endoteliales procedentes de las arterias entran en la aorta haciendo que las arterias coronarias la “invadan”.

Consideraciones clínicas

Defectos del sistema arterial

En condiciones normales, el **conducto arterial** queda funcionalmente cerrado al contraerse su pared muscular poco después del nacimiento para formar el **ligamento arterial**. El cierre anatómico mediante la proliferación de la íntima tarda de 1 a 3 meses. La **persistencia del conducto arterial (PCA)**, una de las anomalías más frecuentes de los grandes vasos [8/10 000 nacimientos] especialmente entre los prematuros, puede ser un defecto aislado o acompañarse de otros defectos cardíacos (Figs. 13.34A y 13.36). En especial, los defectos que producen grandes diferencias entre la presión aórtica y la pulmonar pueden aumentar el flujo sanguíneo a través del conducto, impidiendo así su cierre normal.

En la **coartación de la aorta** (Fig. 13.42A,B), que ocurre en 3.2/10 000 nacimientos, la luz de la aorta es significativamente más estrecha por debajo del origen de la arteria subclavia izquierda debajo del origen de la arteria subclavia inferior. Como la constricción puede estar localizada por arriba o por debajo de la entrada al conducto arterial, se distinguen dos tipos (**preductal** y **posductal**). El estrechamiento se debe principalmente a una anomalía en el centro de la aorta, acompañada de proliferaciones en la íntima. En el primer tipo persiste el conducto arterial; en el segundo, que es más frecuente, suele estar obliterado: la circulación colateral entre las porciones proximal

y distal de la aorta se establece mediante grandes arterias torácicas intercostal e internas. De este modo, la parte inferior del cuerpo recibe sangre. Los signos clínicos clásicos de la constricción son hipertensión en el brazo derecho junto con baja presión en las piernas.

El **origen anómalo de la arteria subclavia derecha** (Fig. 13.43A,B) se observa cuando la arteria está formada por la porción distal de la aorta dorsal derecha y la séptima arteria intersegmentaria. Quedan obliterados el cuarto arco aórtico y la parte proximal de la aorta dorsal derecha. Al acortarse la aorta entre la carótida común izquierda y las arterias subclavias izquierdas, el origen anómalo de la arteria subclavia derecha finalmente se establece por debajo del origen de la arteria subclavia izquierda. Dado que su tronco deriva de la aorta dorsal derecha, deberá cruzar la línea media por detrás del esófago para llegar al brazo derecho. Rara vez esta ubicación provoca problemas al deglutir o respirar, pues ni el esófago ni la tráquea están muy comprimidos.

En un **arco aórtico doble**, la aorta dorsal derecha persiste entre el origen de la séptima arteria intersegmentaria y su unión con la aorta dorsal izquierda (Fig. 13.44). Un **anillo vascular** rodea la tráquea y normalmente comprimen esas estructuras, ocasionando dificultad al respirar y deglutir.

En el **arco aórtico derecho** tanto el cuarto arco aórtico como la aorta dorsal izquierda son

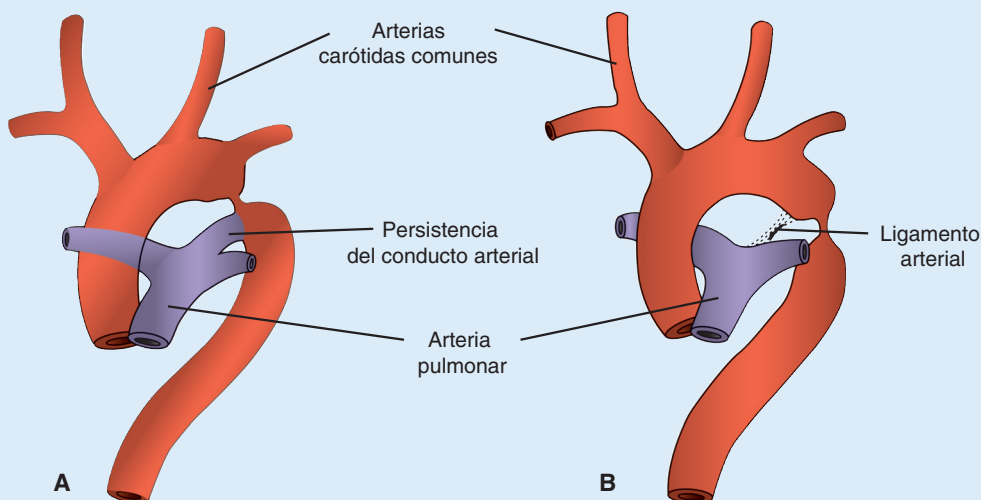


FIGURA 13.42 Coartación de la aorta. **A.** Tipo preductal. **B.** Tipo posductal. La parte caudal del cuerpo está irrigada por las grandes arterias torácicas intercostal e internas hipertrofiadas.

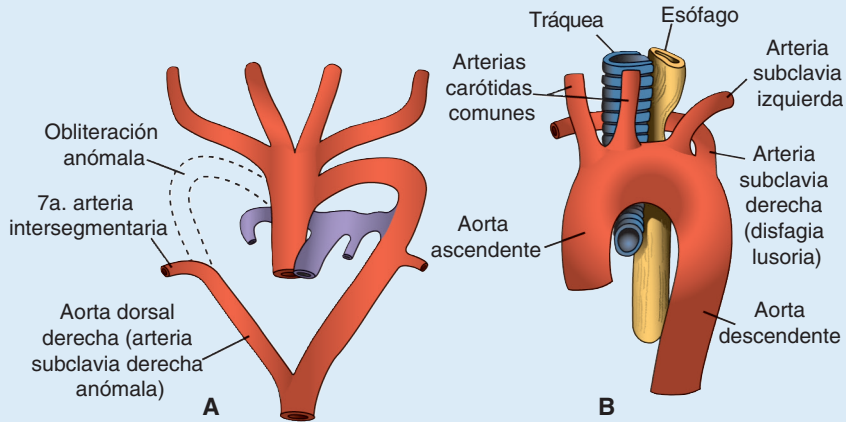


FIGURA 13.43 Origen anómalo de la arteria subclavia derecha. **A.** Obliteración del cuarto arco aórtico derecho y de la porción proximal de la aorta dorsal derecha, con persistencia de la porción distal de la aorta dorsal derecha. **B.** La arteria subclavia derecha anómala cruza la línea media por detrás del esófago y puede comprimirlo.

obliterados y reemplazados por los vasos correspondientes del lado derecho. A veces el ligamento arterial causa problemas de deglución cuando está en el lado izquierdo y pasa detrás del esófago.

El **arco aórtico interrumpido (AAI)** es una anomalía muy poco frecuente (3/1 000 000 nacimientos vivos), causado por patrones regresivos anómalos en el cuarto arco aórtico derecho e izquierdo (Fig. 13.45A). El resultado es una interrupción entre el arco aórtico y la aorta descendente. Existen tres tipos según el lugar donde ocurra la interrupción: tipo A [de 3 a 40%] entre la

arteria subclavia izquierda y la aorta descendente [Fig. 13.45.B], tipo B [de 50 a 60%] entre la carótida común izquierda y las arterias subclavias izquierdas [Fig. 13.45C] y el tipo C [4%] entre las arterias carótidas comunes de la derecha e izquierda [Fig. 13.45D]. Esta alteración se acompaña de un defecto del tabique ventricular y de una persistencia del conducto arterial que permite a la sangre llegar a la parte inferior del cuerpo. Aunque poco frecuente, el defecto ocurre en 50% de los niños con síndrome de DiGeorge que forma parte del síndrome de deleción 22q11 [capítulo 17, p. 291].

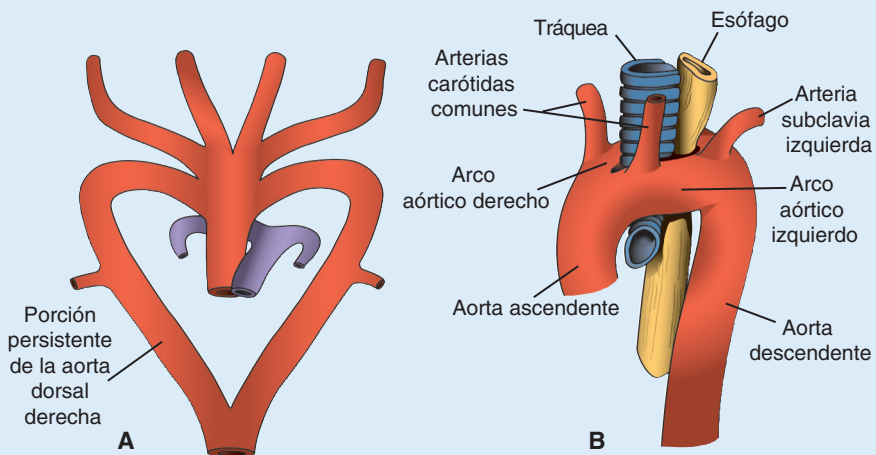
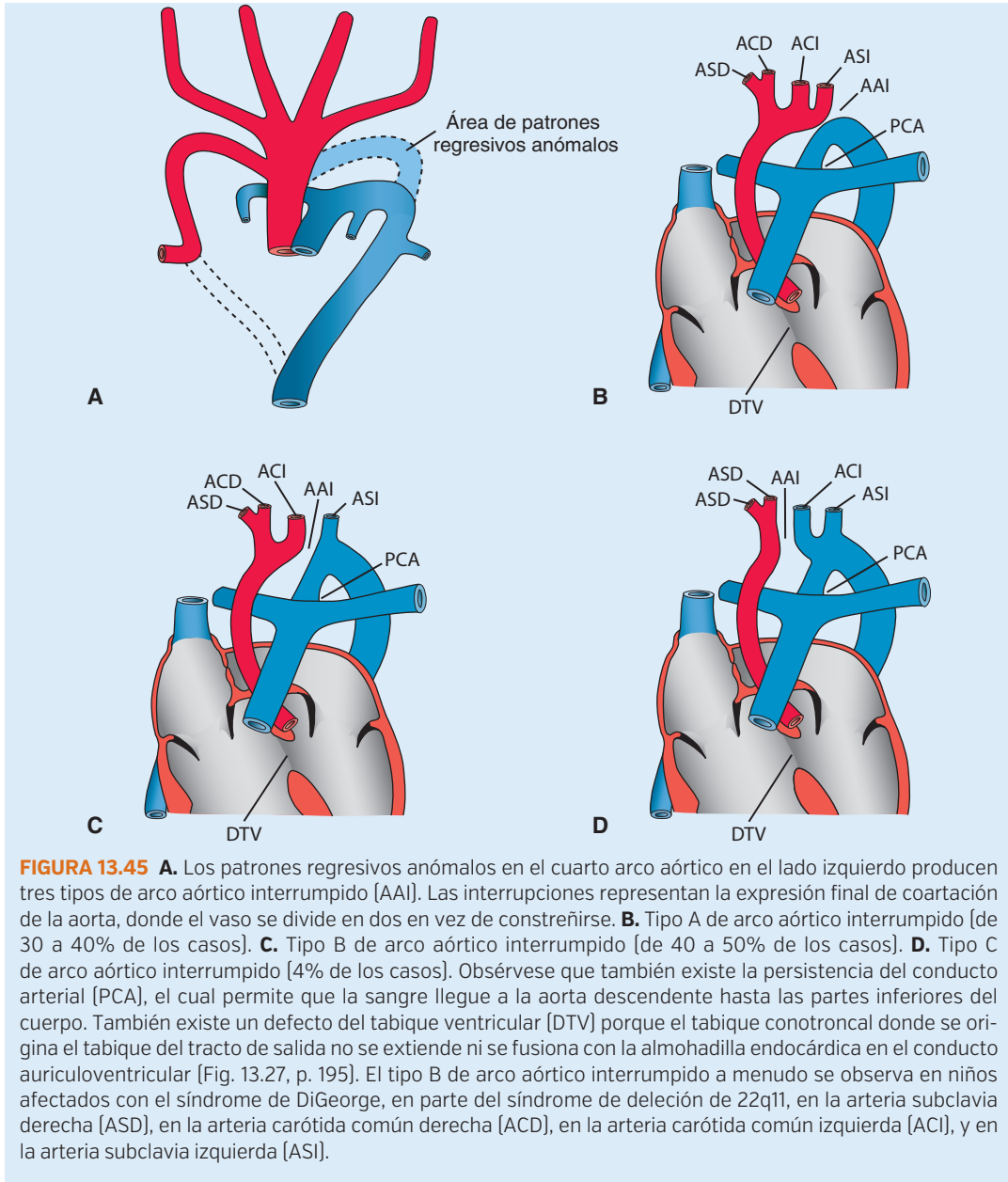


FIGURA 13.44 Arco aórtico doble. **A.** Persistencia de la porción distal de la aorta dorsal derecha. **B.** El arco aórtico doble forma un anillo vascular alrededor de la tráquea y del esófago.

[continúa]



Sistema venoso

En la quinta semana del desarrollo se distinguen tres pares de venas principales: 1) **venas vitelinas u onfalomesentéricas** que llevan sangre del saco vitelino al seno venoso, 2) **venas umbilicales** que se originan en las vellosidades coriónicas y llevan sangre oxigenada al embrión y 3) **venas cardinales** que drenan el cuerpo del embrión (Fig. 13.46).

Venas vitelinas

Antes de entrar en el seno venoso, estas venas forman un plexo alrededor del duodeno cruzando el

tabique transversal. Los cordones hepáticos que se extienden hasta el tabique interrumpen el curso de las venas, y aparece una amplia red vascular: los **sinusoides hepáticos** (Fig. 13.47).

Al reducirse el asta del seno izquierdo, la sangre proveniente del lado izquierdo del hígado se recanaliza a la derecha, lo cual engrosa la vena vitelina derecha (conducto hepatocardiaco derecho). A la postre, ese conducto forma la **porción hepatocardiaca de la vena cava inferior**. Desaparece entonces la parte proximal de la vena vitelina izquierda (Fig. 13.48A,B). La red anastomosada alrededor del duodeno se

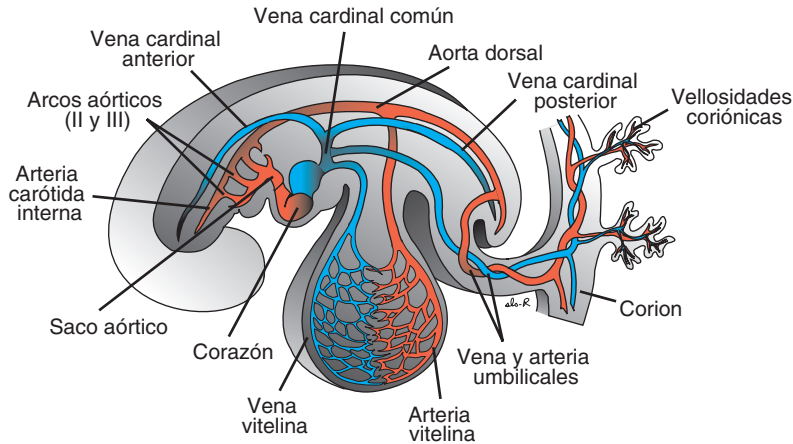


FIGURA 13.46 Componentes principales de los sistemas venoso y arterial en un embrión de 4 mm [final de la cuarta semana].

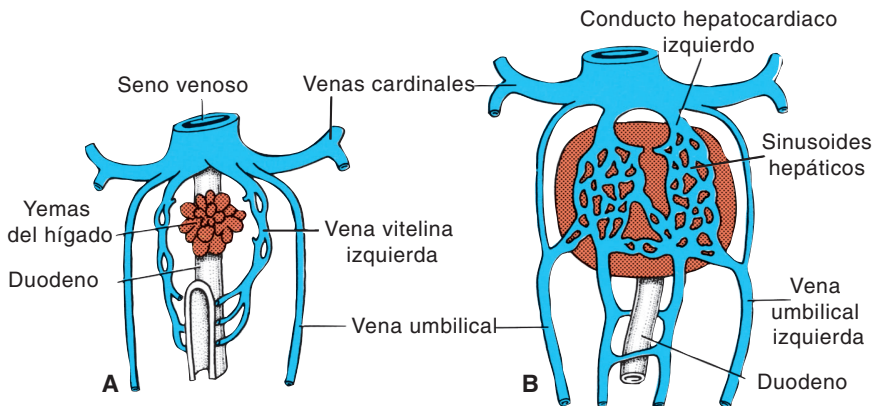


FIGURA 13.47 Desarrollo de las venas vitelinas y umbilicales durante las semanas cuarta **(A)** y quinta **(B)**. Obsérvense el plexo alrededor del duodeno, la formación de los sinusoides hepáticos y el inicio de las derivaciones de izquierda a derecha entre las venas vitelinas.

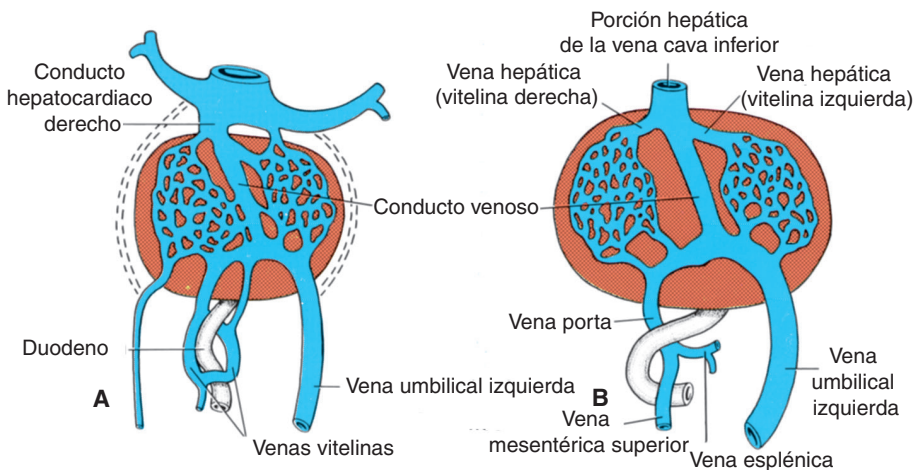


FIGURA 13.48 Desarrollo de las venas vitelinas y umbilicales en **(A)** segundo mes y en **(B)** tercer mes. Obsérvense la formación del conducto venoso, de la porción de la vena porta y la porción hepática de la vena cava inferior. Las venas esplénicas y mesentéricas superiores entran en la vena porta.

convierte en un solo vaso individual: la **vena porta** (Fig. 13.48B). La vena mesentérica **superior**, que drena el asa intestinal primaria, se origina en la vena vitelina derecha. La porción distal de la vena vitelina izquierda también desaparece (Fig. 13.48A,B).

Venas umbilicales

En un principio las venas umbilicales pasan por ambos lados del hígado, pero algunas se conectan a los sinusoides hepáticos (Fig. 13.47A,B). Desaparecen la parte proximal de las venas umbilicales y el resto de la del lado derecho, de modo que la vena izquierda es la única que transporta sangre de la placenta al hígado (Fig. 13.48). Al aumentar la circulación placentaria, se establece comunicación directa entre la vena umbilical izquierda y el conducto hepatocardiaco derecho: el **conducto venoso** (Fig. 13.48A,B). Este vaso evita el plexo sinusoidal del hígado. Después del nacimiento se obliteran la vena umbilical izquierda y el conducto venoso, formando así el **ligamento redondo del hígado** y el **ligamento venoso**, respectivamente.

Venas cardinales

Al inicio, las venas cardinales constituyen el principal sistema venoso de drenaje del embrión. El sistema consta de las **venas cardinales anteriores** que drenan la parte cefálica del embrión y las **venas cardinales posteriores** que drenan el resto de él. Unas y otras se unen antes de entrar en el asta del seno para formar las **venas cardinales comunes**. Durante la cuarta semana, las venas cardinales dan origen a un sistema simétrico (Fig. 13.46).

Entre la quinta y la séptima semanas aparecen más venas: 1) las **venas subcardinales**, que drenan sobre todo los riñones, 2) las **venas sacrocardinales**, que drenan las extremidades inferiores y 3) las **venas supracardinales**, que drenan la pared corporal por medio de las venas intercostales, asumiendo las funciones de las venas cardinales posteriores (Fig. 13.49).

La formación del sistema de venas cavas se caracteriza por la aparición de anastomosis entre derecha e izquierda, de manera que la sangre proveniente de la izquierda se canaliza hacia la derecha.

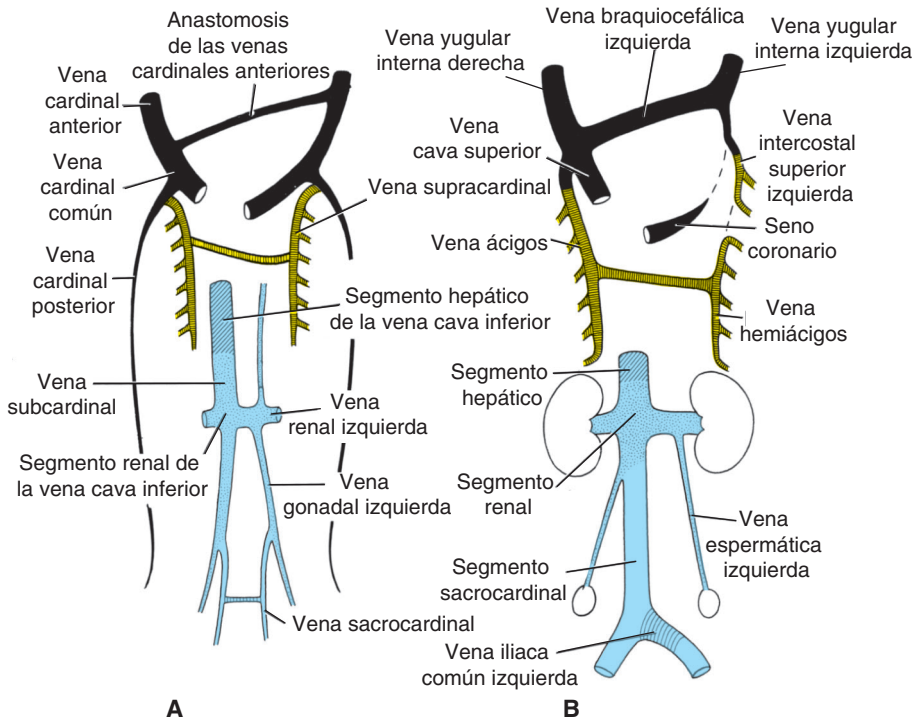


FIGURA 13.49 Desarrollo de la vena cava inferior, de la vena ácigos y de la vena cava superior. **A.** Siete semanas. La anastomosis se localiza entre las venas subcardinales, supracardinales, sacrocardinales y cardinales anteriores. **B.** Sistema venoso en el momento del nacimiento que muestra los tres componentes de la vena cava inferior.

La **anastomosis entre las venas cardinales anteriores** se transforma en la **vena braquiocefálica izquierda** (Fig. 13.49A,B). Después se canaliza hacia la derecha la mayor parte de la sangre proveniente del lado izquierdo de la cabeza y de la extremidad superior izquierda. La porción terminal de la vena cardinal posterior izquierda que entra en la vena braquiocefálica se retiene como un vaso pequeño: la **vena intercostal superior izquierda** (Fig. 13.49B). Ese vaso recibe la sangre procedente del segundo y tercer espacios intercostales. La **vena cava superior** deriva de la vena cardinal común derecha y de la porción proximal de la vena cardinal anterior derecha. Las venas cardinales anteriores ofrecen el drenaje venoso primario de la cabeza durante la cuarta semana de desarrollo hasta constituir finalmente **las venas yugulares internas** (Fig. 13.49). Las **venas yugulares externas** se originan en un plexo de vasos venosos en la cara; drenan la cara y el lado de la cabeza en las venas subclavias. La **anastomosis entre las venas subcardinales** da origen a la **vena renal izquierda**. Una vez establecida esta comunicación, desaparece la vena subcardinal izquierda quedando únicamente la porción distal como **vena gonadal**

izquierda. Así, la vena subcardinal derecha se convierte en el principal canal de drenaje y se desarrolla en el **segmento renal de la vena cava inferior** (Fig. 13.49B).

La **anastomosis entre las venas sacrocardinales** constituye la **vena iliaca común izquierda** (Fig. 13.49B). La vena sacrocardinal derecha se convierte en el segmento sacrocardinal de la vena cava inferior. Cuando el segmento renal se conecta al segmento hepático derivado de la vena vitelina derecha, se completa la vena cava inferior que se compone de los segmentos hepático, renal y sacrocardinal.

Al obliterarse la porción principal de las venas cardinales posteriores, las supracardinales asumen un papel más importante en el drenaje de la pared corporal. Las venas intercostales derechas 4 a 11 desembocan en la vena supracardinal derecha, la cual junto con una parte de la vena cardinal posterior forma la **vena ácidos** (Fig. 13.49). En el lado izquierdo, de la cuarta a la séptima venas intercostales entran en la vena supracardinal izquierda, llamada entonces **vena hemiacidos** (Fig. 13.49), y desemboca en la vena ácidos (Fig. 13.49B).

Consideraciones clínicas

Defectos del sistema venoso

El desarrollo tan complicado de la vena cava explica por qué se dan a menudo desviaciones del patrón normal. Además, es probable que el hecho de que el patrón original del retorno venoso se establezca bilateralmente para luego desplazarse a la derecha explique que a menudo se observan anomalías de la vena cava en individuos con defectos de lateralidad.

Aparece una **vena cava inferior doble** cuando la vena sacrocardinal izquierda no pierde su conexión con la vena subcardinal izquierda (Fig. 13.50A). La vena iliaca común izquierda puede estar presente o no, pero la vena gonadal izquierda permanece igual que en condiciones normales.

La **ausencia de la vena cava inferior** se da cuando la vena subcardinal derecha no se conecta al hígado, desviando su sangre directamente al interior de la vena supracardinal derecha (Figs. 13.49 y 13.50B). Por eso el torrente sanguíneo proveniente de la parte caudal del cuerpo llega al

corazón a través de la vena ácidos y la vena cava superior. La vena hepática entra en la aurícula derecha en el lugar de la vena cava inferior. Por lo regular esta anomalía se acompaña de otras malformaciones cardíacas. La **vena cava superior izquierda** se debe a la persistencia de la vena cardinal anterior izquierda y a la obliteración de la vena cardinal común y de la parte proximal de las venas cardinales anteriores del lado derecho (Fig. 13.51A). En este caso la sangre procedente de la derecha se canaliza hacia la izquierda por medio de la vena braquiocefálica. La vena cava superior izquierda drena en el interior de la aurícula derecha a través del asta del seno izquierdo, es decir, el seno coronario.

La **vena cava superior doble** se caracteriza por la persistencia de la vena cardinal anterior izquierda y porque no se forma la vena braquiocefálica izquierda (Fig. 13.51B). La vena cardinal anterior izquierda persistente –**vena cava superior izquierda**– drena en la aurícula derecha pasando por el seno coronario.

[continúa]

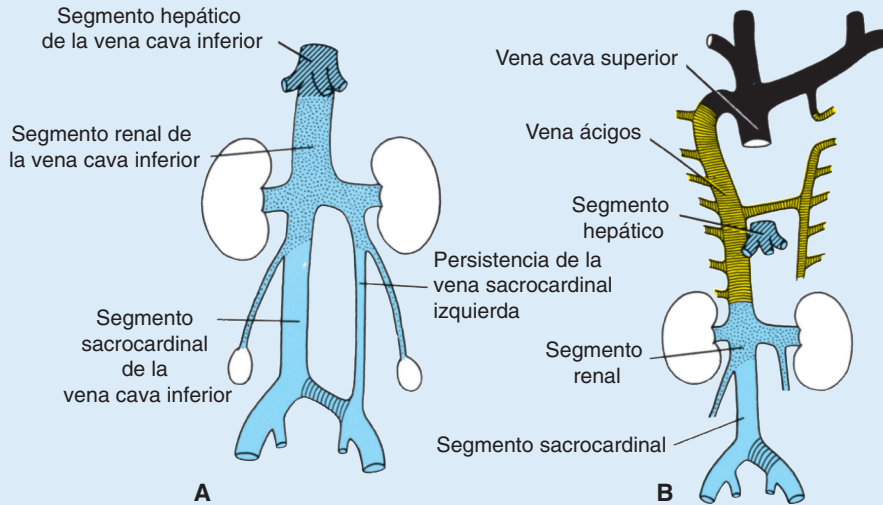


FIGURA 13.50 **A.** Vena cava inferior doble a nivel lumbar, que se debe a la persistencia de la vena sacrocardinal izquierda. **B.** Ausencia de la vena cava inferior. La mitad inferior del cuerpo está drenada por la vena ácigos que entra en la vena cava superior. La vena hepática entra en el corazón en el lugar de la vena cava inferior.

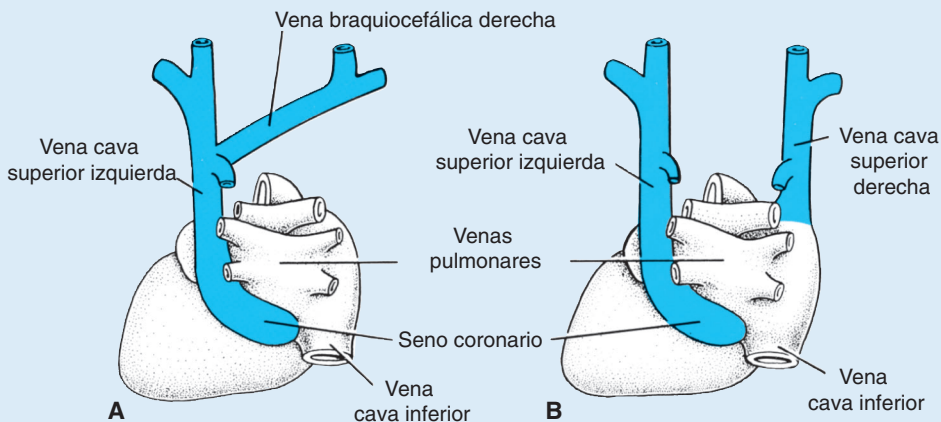


FIGURA 13.51 **A.** Vena cava superior izquierda drenando en la aurícula derecha a través del seno coronario [vista dorsal]. **B.** Vena cava superior doble. No se forma la vena [braquiocefálica] que comunica las dos venas cardinales anteriores [vista dorsal].

■ LA CIRCULACIÓN ANTES Y DESPUÉS DEL NACIMIENTO

Circulación fetal

Antes del nacimiento la sangre procedente de la placenta —saturada de oxígeno en 80%— retorna al feto pasando por la vena umbilical. Al acercarse al hígado, sin pasar por él, la mayor parte de la sangre cruza el conducto venoso para desembocar en la vena cava inferior. Una cantidad pequeña entra en los sinusoides hepáticos donde se mezcla con la sangre proveniente de la circulación portal. (Fig. 13.52).

Un **mecanismo de esfínter** en el **conducto venoso**, cerca de la entrada de la vena umbilical, controla el flujo de la sangre umbilical a través de los sinusoides hepáticos. El esfínter se cierra cuando una contracción uterina aumenta demasiado el retorno venoso, impidiendo con ello una sobrecarga repentina en el corazón.

La sangre entra en la aurícula derecha, tras un breve recorrido en la vena cava inferior, donde la sangre placentaria se mezcla con la desoxigenada que retorna de las extremidades inferiores. En la aurícula la válvula de la vena cava inferior la guía hacia el agujero oral; la mayor parte de la sangre

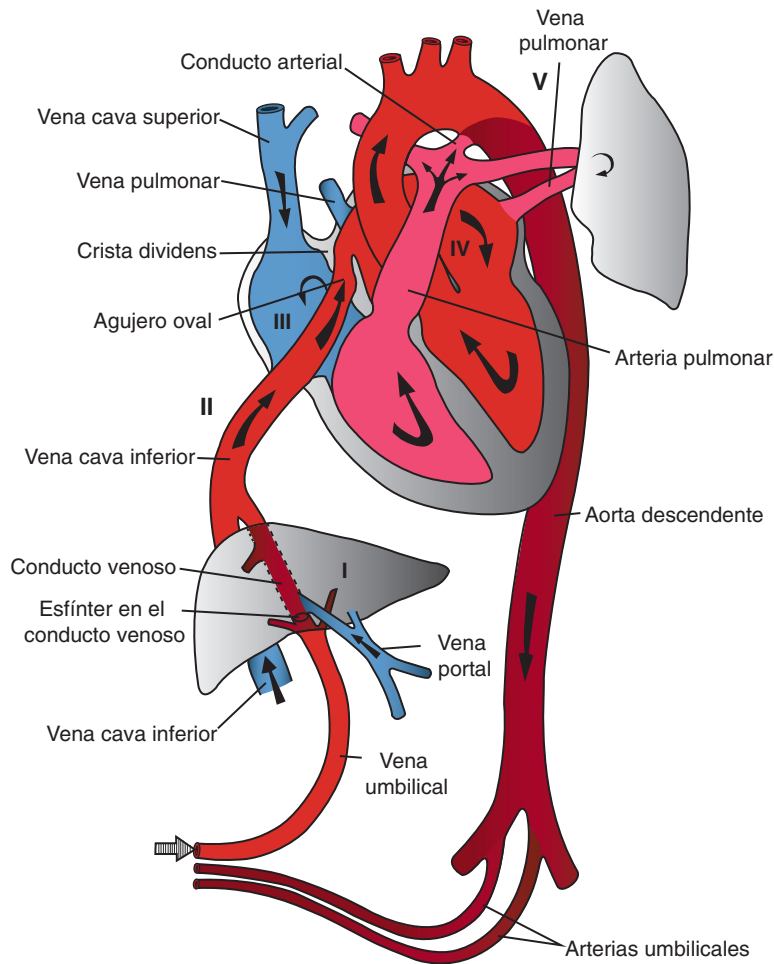


FIGURA 13.52 Circulación fetal antes del nacimiento. *Flechas:* dirección del flujo sanguíneo. Obsérvese dónde la sangre oxigenada se mezcla con la desoxigenada en el hígado (I), en la vena cava inferior (II), en la aurícula derecha (III), en la aurícula izquierda (IV) y en la entrada del conducto arterial dentro de la aorta descendente (V).

llega directamente a la aurícula izquierda. El borde inferior del *septum secundum* o *crista dividens* (crista divisoria) evita que pase una cantidad pequeña, la cual permanece en la aurícula derecha. Aquí se mezcla con la sangre desaturada que retorna de la cabeza y los brazos por la vena cava superior.

La sangre entra en el ventrículo izquierdo y la aorta ascendente desde la aurícula izquierda, donde se mezcla con poca sangre desaturada procedente de los pulmones. Como las arterias coronarias y carótidas son las primeras ramas de la aorta ascendente, la musculatura del corazón y del cerebro están irrigadas con sangre bien oxigenada. La sangre desaturada proveniente de la vena cava superior atraviesa el ventrículo izquierdo hacia el interior del tronco pulmonar. Durante la vida fetal, los vasos pulmonares ofrecen mucha resistencia, al punto que la mayor parte de esta sangre cruza el **conducto arterioso**

para entrar en la aorta descendente, donde se mezcla con la proveniente de la aorta proximal. Tras atravesar la aorta descendente, la sangre fluye hacia la placenta por las dos arterias umbilicales. La saturación de oxígeno en las arterias umbilicales alcanza alrededor de 58 por ciento.

Durante su recorrido de la placenta a los órganos del feto, la sangre de la vena umbilical pierde paulatinamente su alto contenido de oxígeno al irse mezclando con la sangre desaturada. En teoría, la mezcla puede efectuarse en los siguientes lugares (Fig. 13.52, I a V):

- I. Hígado, combinándose con una pequeña cantidad de la sangre que retorna del sistema portal
- II. Vena cava inferior, la cual transporta la sangre desoxigenada que regresa de las extremidades inferiores, de la pelvis y riñones

- III. Aurícula derecha, combinándose con la sangre procedente de la cabeza y de las extremidades superiores.
- IV. Aurícula izquierda, combinándose con la sangre que retorna de los pulmones
- V. Entrada del conducto arterial al interior de la aorta descendente

Cambios de la circulación en el nacimiento

Los cambios del sistema vascular en el nacimiento se deben a la interrupción del flujo de la sangre placentaria y al inicio de la respiración. Puesto que el conducto arterial se cierra por la contracción muscular de su pared, la cantidad de sangre que fluye por los vasos pulmonares aumenta rápidamente. Ello a su vez eleva la presión en la aurícula izquierda. Al mismo tiempo la presión en la aurícula derecha

disminuye a causa de la interrupción del flujo de la sangre placentaria. Entonces el *septum primum* se opone al *septum secundum*, y el agujero oval queda cerrado desde el punto de vista funcional.

En síntesis, se producen los siguientes cambios en el sistema vascular después del nacimiento (Fig. 13.53).

Se cierran las arterias umbilicales debido a la contracción de la musculatura lisa en sus paredes, probablemente a causa de estímulos tanto térmicos como mecánicos y un cambio en la presión del oxígeno. Desde el punto de vista funcional, las arterias se cierran pocos minutos después del nacimiento, aunque la obliteración de la luz por la proliferación fibrosa puede tardar de 2 a 3 meses. Las partes distales de las arterias umbilicales forman los **ligamentos umbilicales medios**; las porciones proximales permanecen abiertas como **arterias vesicales superiores** (Fig. 13.53).

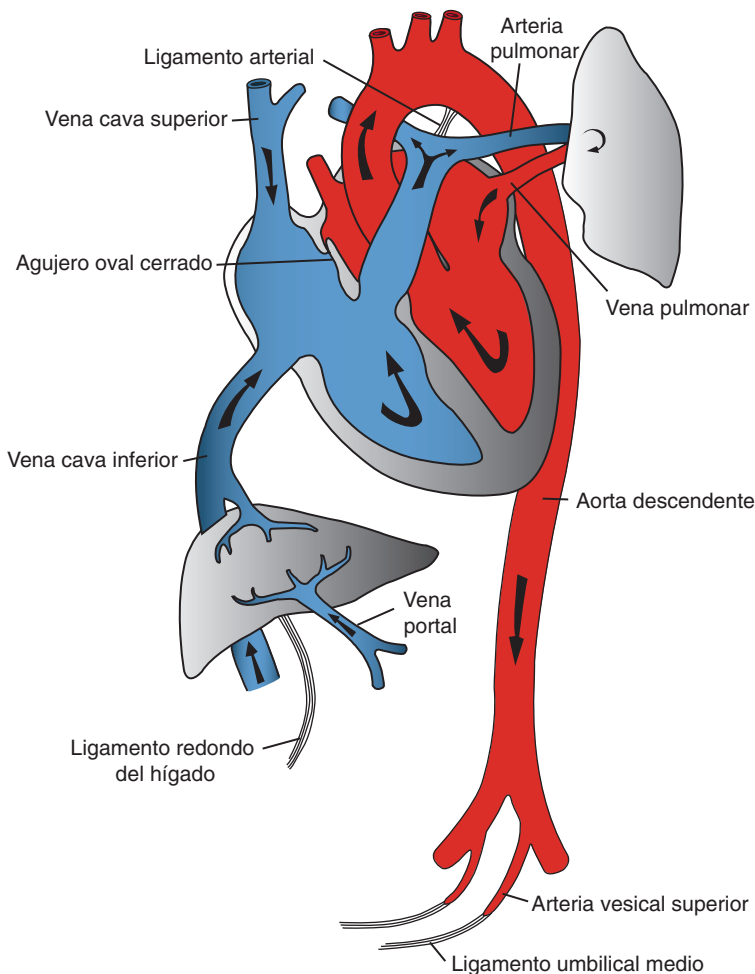


FIGURA 13.53 Circulación humana después del nacimiento. Obsérvense los cambios que ocurren después de iniciarse la respiración y de interrumpirse el flujo sanguíneo placentario. Flechas: dirección del flujo sanguíneo.

Se cierran la vena umbilical y el conducto venoso poco después del cierre de las arterias umbilicales. En consecuencia, la sangre placentaria puede entrar en el neonato poco después del nacimiento. Tras la obliteración, la vena umbilical forma el **ligamento redondo del hígado** en el margen inferior del ligamento falciforme. El conducto venoso, que de este ligamento se dirige a la vena cava inferior, también desaparece y da origen al **ligamento venoso**.

Casi inmediatamente después del nacimiento se cierra el conducto arterial por contracción de su pared muscular; el proceso está mediado por **bradicinina**, sustancia liberada en los pulmones durante la insuflación inicial. Se cree que la obliteración anatómica completa por proliferación de la íntima tarda de 1 a 3 meses. En el adulto el conducto obliterado forma el **ligamento arterial**.

El **agujero oval se cierra** al aumentar la presión en la aurícula izquierda, combinada con una reducción de la presión en el lado derecho. La primera respiración empuja el *septum primum* contra el *septum secundum*. Pero este cierre es reversible durante los primeros días de vida. El llanto del bebé crea una derivación de derecha a izquierda, lo cual explica sus periodos cianóticos. La unión constante poco a poco hace que se fusionen ambos tabiques en cerca de 1 año. Sin embargo, en 20% de los individuos tal vez nunca se logra un cierre anatómico perfecto (**agujero oval permeable**).

Sistema linfático

El sistema linfático empieza a desarrollarse después que el sistema cardiovascular, y no aparece antes de la quinta semana de gestación. Los vasos linfáticos se originan en el endotelio de las venas como evaginaciones en forma de sacos. Se desarrollan seis sacos linfáticos primarios: dos **yugulares** en el punto de unión de las venas cardinales subclavias y anteriores, dos **iliacos** en el punto de unión de las venas cardinales iliacas y posteriores, uno **retroperitoneal** cerca de la raíz del mesenterio y una **cisterna del quilo** en la región dorsal del saco retroperitoneal. Numerosos conductos conectan los sacos entre ellos y drenan la linfa de las extremidades, la cabeza y el cuello. Dos conductos principales, los conductos torácicos derecho e izquierdo, unen los sacos yugulares a la cisterna del quilo, y muy pronto aparece una anastomosis entre los conductos. Más tarde se forma el **conducto torácico** a partir de la porción distal del conducto torácico derecho, la anastomosis, y la porción craneal, del conducto torácico izquierdo. El **conducto linfático derecho** se origina en la porción craneal del conducto torácico derecho. Ambos conductos conservan sus conexiones

originales con el sistema venoso, desembocando en el punto de unión de la vena yugular interna con las venas subclavias. Numerosas anastomosis producen diversas variaciones en la forma definitiva del conducto torácico.

La especificación del linaje linfático está controlada por el factor de transcripción **PROX1** que activa al alza los genes de los vasos linfáticos y desactiva los genes de los vasos sanguíneos. Un gen importantísimo que está demasiado regulado es **VEGFR3**, receptor del factor paracrino **VEGFC**. Por acción de esta proteína, **PROX1**, que se expresa en las células endoteliales, se expande a partir de las venas existentes e inicia el crecimiento de los vasos linfáticos.

RESUMEN

Aproximadamente en el día 16 **las células cardíacas progenitoras** migran por la línea primitiva hacia una posición craneal con los pliegues neurales, donde establecen una región en forma de herradura dentro de la capa esplácnica del mesodermo, llamada **campo cardiogénico primario (CCP)** (Fig. 13.1). Estas células a medida que migran son especificadas por la vía de lateralidad (Fig. 13.3). Así contribuyen a los lados derecho e izquierdo del corazón y forman determinadas regiones de él, entre ellas una parte de las aurículas, el ventrículo izquierdo y parte del ventrículo derecho (Fig. 13.1A). El resto del corazón, incluidos parte de las aurículas, parte del ventrículo derecho, el cono cardíaco y el tronco arterial (el tracto de salida), se deriva de células del **campo cardiogénico secundario** (Fig. 13.2). Éste se desarrolla a partir de las células que migran por la línea primitiva para ubicarse en el mesodermo esplácnico cerca del piso de la parte posterior de la faringe. Estas células, estructuradas también por las señales de lateralidad, controlan las contribuciones de las células de la cresta neural a la formación de tabiques del tracto de salida, incluida la espiral del tabique conotruncal (Figs. 13.2 y 13.30). La interrupción de la vía de lateralidad da origen a muchos tipos de anomalías cardíacas. Por su parte, la interrupción del campo secundario ocasiona anomalías del tracto de salida, entre otras, transposición de las grandes arterias, estenosis pulmonar y doble ventrículo derecho de salida.

La inducción de la región cardiogénica es iniciada por células progenitoras cardíacas del endodermo anterior subyacente y hace que las células se conviertan en mioblastos y vasos. Las **BMP** secretadas por este endodermo, combinadas con la inhibición de la expresión de **WNT**, inducen la expresión de **NKX2.5**, el gen maestro del desarrollo cardíaco. Algunas

células del campo cardiogénico secundario se vuelven endoteliales para formar un tubo en forma de herradura; otras constituyen los mioblastos que lo rodean. Hacia el día 22 del desarrollo, los pliegues de la pared lateral del cuerpo llevan ambos lados de la herradura (Fig. 13.5) a la línea media, donde se fusionan (excepto sus extremos caudales [auriculares]) para formar un solo tubo cardiaco ligeramente curvo (Fig. 13.7) que consta de un tubo endocárdico interno y un manto miocárdico que lo envuelve (Figs. 13.5C y 13.15). Durante la cuarta semana el corazón se curva en forma de asa (**asa cardiaca**). A raíz de este proceso el corazón se pliega sobre sí mismo; asume su posición normal en la parte izquierda del tórax con las aurículas en una posición posterior y los ventrículos en una posición más anterior. Cuando el corazón no adopta debidamente la forma de asa, se produce **dextrocardia**, es decir, se ubica en el lado derecho. La dextrocardia también puede aparecer en un momento anterior, cuando se establece la lateralidad.

En parte, la formación de los tabiques cardiacos se origina al desarrollarse el tejido de la **almohadilla endocárdica** dentro del conducto **auriculoventricular** (**almohadillas auriculoventriculares**) y dentro de la región conotruncal (**rebordes conotruncales**). Dada la ubicación estratégica del tejido de las almohadillas, muchas malformaciones cardiacas se relacionan con una morfogénesis anómala de las almohadillas.

El desarrollo de las aurículas depende de la expansión de la región auricular primitiva y de la incorporación de otras estructuras. En el lado derecho el **seno venoso** se incorpora para formar la **porción de pared lisa** de la aurícula derecha (Figs. 13.11 y 13.13), que la **crista terminalis** separa de la porción trabeculada (Fig. 13.13). En el lado izquierdo la **vena pulmonar**, que se forma en el **mesocardio dorsal**, se sitúa en la pared posterior de la aurícula izquierda cuando las células en la **protrusión mesenquimatosa dorsal** proliferan y acompañan el **septum primum** conforme esta estructura se expande hacia el piso de la aurícula (Fig. 13.17). Más tarde la raíz de la vena pulmonar se incorpora a la aurícula izquierda mediante expansión auricular hasta que sus cuatro ramas entran en la aurícula en la pared posterior. Esta porción constituye la región de pared lisa en la aurícula izquierda (Fig. 13.18). El desarrollo de la vena pulmonar empieza en la línea media para luego desviarse hacia la izquierda: un resultado de la señalización de lateralidad. En casos de **heterotaxia** –interrupción de la estructuración izquierda-

derecha– se da el **retorno venoso pulmonar anómalo total**: la vena se desvía hacia la derecha y entra en el ventrículo de ese lado o incluso en la vena cava superior o bien en la vena braquiocefálica.

Formación del tabique en la aurícula. El **septum primum**, cresta falciforme que desciende del techo de la aurícula, empieza a dividir la aurícula en dos partes pero dejando una luz –el **ostium primum**– para comunicación entre ambos lados (Fig. 13.16). Más tarde, cuando el **ostium primum** queda obliterado al fusionarse el **septum primum** con las almohadillas endocárdicas, el **ostium secundum** se forma por la muerte celular que crea una abertura en el **septum primum**. Por último se forma el **septum secundum** pero persiste una abertura interauricular: el **agujero oval**. Sólo **en el momento del nacimiento**, cuando aumenta la presión en la aurícula izquierda, los dos tabiques se presionan entre sí y cierran la comunicación entre las aurículas. Las anomalías del tabique auricular pueden incluir desde su ausencia total (Fig. 13.23) hasta una abertura pequeña llamada **permeabilidad** del agujero oval.

Formación de tabiques en el conducto auriculoventricular. Cuatro **almohadillas endocárdicas** rodean el conducto. La fusión de las almohadillas superior e inferior opuestas divide el orificio en conductos auriculoventriculares derecho e izquierdo (Fig. 13.16B,D). Entonces el tejido de la almohadilla se vuelve fibroso, dando origen a la válvula mitral (bicúspide) en el lado izquierdo y a la válvula tricúspide en el lado derecho (Fig. 13.16F). La persistencia del conducto auriculoventricular común (Fig. 13.24) y la formación anómala de las válvulas son defectos en el tejido de las almohadillas endocárdicas.

Formación de tabiques en los ventrículos. El tabique interventricular consta de una parte **muscular** gruesa y de una parte **membranosa** delgada (Figs. 13.16F y 13.29) constituidas por 1) la almohadilla auriculoventricular endocárdica inferior, 2) el reborde del cono derecho y 3) el reborde del cono izquierdo (Fig. 13.27). Muchas veces esos tres componentes no se fusionan, produciendo un agujero interventricular abierto. Aunque esta anomalía puede presentarse aislada, por lo regular se combina con otras compensatorias (Figs. 13.33 y 13.34).

Formación de tabiques en el bulbo. El bulbo se divide en la porción de pared lisa en el ventrículo derecho, en el cono y el tronco arterial. La región troncal está dividida por el **tabique aorticopulmonar** en los segmentos proximales de la aorta y la arteria pulmonar (Fig. 13.27). Las almohadillas del

cono dividen las regiones del tracto de salida (de los canales aórtico y pulmonar) y los ventrículos derecho e izquierdo, respectivamente. Además, junto con el tejido de la almohadilla endocárdica inferior, cierran el agujero interventricular (Fig. 13.27). Muchas anomalías vasculares, **transposición de los grandes vasos** y **atresia valvular pulmonar**, se deben a la división anómala de la región conotruncal; su origen puede incluir las **células de la cresta neural** que contribuye a la formación de tabiques en esa región (Fig. 13.30).

Los **arcos aórticos** se localizan en cada uno de los cinco arcos faríngeos (Figs. 13.38 y 13.40). Cuatro derivados importantes del arco aórtico primitivo son 1) las arterias carótidas (arcos terceros), 2) el arco de la aorta (cuarto arco aórtico izquierdo), 3) la arteria pulmonar (sexto arco aórtico) que durante la vida fetal está conectado a la aorta mediante el conducto arterial y 4) la arteria subclavia derecha formada por el cuarto arco aórtico derecho, porción distal de la aorta dorsal derecha) y la séptima arteria intersegmentaria (Fig. 13.40B). Entre las anomalías más frecuentes de los arcos aórticos, figuran dos: 1) conducto arterial abierto y coartación de la aorta (Fig. 13.42) y 2) persistencia del arco aórtico derecho y arteria subclavia derecha anormal (Figs. 13.43 y 13.44) que pueden ocasionar dificultades para respirar y deglutir.

En un principio las **arterias vitelinas** irrigan el saco vitelino, pero más tarde forman las **arterias celiaca y mesentéricas superiores**. Las **arterias mesentéricas inferiores se originan en las arterias umbilicales**. Estas tres arterias abastecen las regiones del **intestino anterior**, del **intestino medio** y del **intestino posterior**, respectivamente.

El par de **arterias umbilicales** se desarrollan a partir de las arterias iliacas comunes. Después del nacimiento sus porciones distales se obliteran para constituir los **ligamentos umbilicales medios**. En cambio, las porciones proximales persisten como **arterias iliaca interna y vesicular**.

Sistema venoso. Se identifican tres sistemas: 1) **sistema vitelino**, que se convierte en el **sistema portal**; 2) sistema cardinal, que forma el **sistema caval**, y 3) **sistema umbilical**, que desaparece después del nacimiento. El complicado sistema caval se caracteriza por muchas anomalías como venas cava inferior y superior dobles y vena cava superior

izquierda (Fig. 13.51) que también se acompaña de defectos de lateralidad.

Cambios en el nacimiento. Durante la vida prenatal la circulación placentaria proporciona al feto oxígeno, pero después del nacimiento los pulmones se encargan del intercambio gaseoso. En el sistema circulatorio tienen lugar los siguientes cambios en el nacimiento y en los primeros meses posnatales: 1) se cierra el conducto arterial, 2) se cierra el agujero oval, 3) la vena umbilical y el conducto venoso se cierran y permanecen como **ligamento redondo del hígado** y como **ligamento venoso**, 4) las arterias umbilicales dan origen a los **ligamentos umbilicales medios**.

Sistema linfático. Se desarrolla más tarde que el sistema cardiovascular; se origina a partir del endotelio de las venas como cinco sacos: dos yugulares, dos iliacos, uno retroperitoneal y una cisterna del quilo. Aparecen numerosos conductos que conectan los sacos y drenan otras estructuras. Finalmente el **conducto torácico** se forma a partir de la anastomosis de las siguientes estructuras: conductos torácicos derecho e izquierdo, parte distal del conducto torácico derecho y parte craneal del conducto torácico izquierdo. El **conducto linfático derecho** se origina en la parte craneal del conducto torácico derecho.

■ Resolución de problemas

1. Una ecografía prenatal de una mujer de 35 años en la décimosegunda semana de gestación revela una imagen anormal del corazón fetal. En vez de la imagen en cuatro cámaras que ofrece la cruz típica, falta una porción justo por debajo de la cruz. ¿Qué estructuras constituyen la cruz y qué anomalía probablemente sufra el bebé?
2. Un niño nace con graves anomalías craneofaciales y transposición de los grandes vasos. ¿Qué población celular interviene en ambos defectos y qué tipo de sustancia pudo haberlas causado?
3. ¿Qué clase de tejido es indispensable para dividir el corazón en cuatro cámaras y el tracto de salida en los canales pulmonar y aórtico?
4. Un paciente se queja de dificultad para deglutir. ¿Qué alteración o alteraciones vasculares pueden producir este síntoma? ¿Cuál es su origen embrionario?

Sistema respiratorio

■ FORMACIÓN DE LAS YEMAS PULMONARES

Cuando el embrión tiene aproximadamente 4 semanas de edad, el **divertículo respiratorio (yema pulmonar)** aparece como una excrescencia en la pared ventral del intestino anterior (Fig. 14.1A). La aparición y el lugar de la yema dependen de un incremento del ácido retinoico (AR) producido por el mesodermo adyacente. Este aumento produce una sobrerregulación del factor de transcripción **TBX4**, expresado en el endodermo del tubo intestinal en el lugar del divertículo respiratorio. **TBX4** induce la formación de la **yema**, así como la continuación del crecimiento y diferenciación de los pulmones. Por tanto, el **epitelio** del revestimiento interno de la laringe, de la tráquea y los bronquios, lo mismo que

el de los pulmones, es enteramente de **origen endodérmico**. Los componentes **cartilagosos, musculares** y de **tejido conectivo** de la tráquea y de los pulmones derivan del **mesodermo esplácnico** que rodea al intestino anterior. Al inicio la yema pulmonar mantiene comunicación abierta con el intestino anterior (Fig. 14.1B). Pero cuando el divertículo se expande caudalmente, dos crestas longitudinales, las **crestas traqueoesofágicas**, lo separan del intestino anterior (Fig. 14.2A). Más tarde, cuando estos bordes se fusionan para formar el **tabique traqueoesofágico**, el intestino anterior se divide en una porción dorsal –el **esófago**– y una porción ventral –la **tráquea** y las **yemas pulmonares** (Fig. 14.2B,C). El primordio respiratorio mantiene su comunicación con la faringe a través del **orificio laríngeo** (Fig. 14.2D).

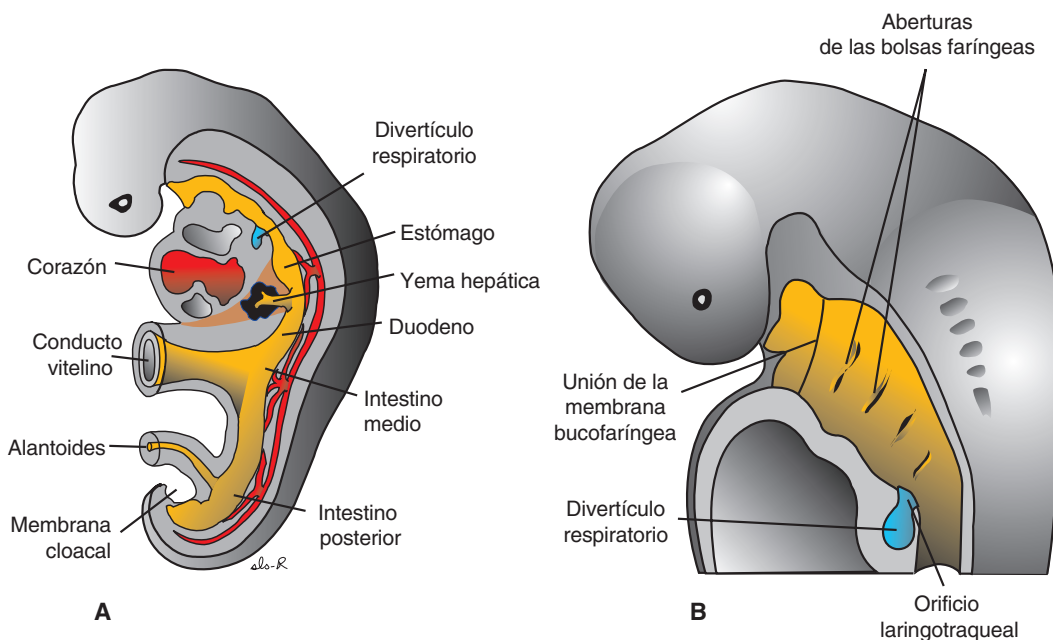


FIGURA 14.1 **A.** Embrión de aproximadamente 25 días de gestación que muestra la relación del divertículo respiratorio con el corazón, el estómago y el hígado. **B.** Sección sagital del extremo cefálico de un embrión de 5 semanas que muestra las aberturas de las bolsas faríngeas y el orificio laringotraqueal.

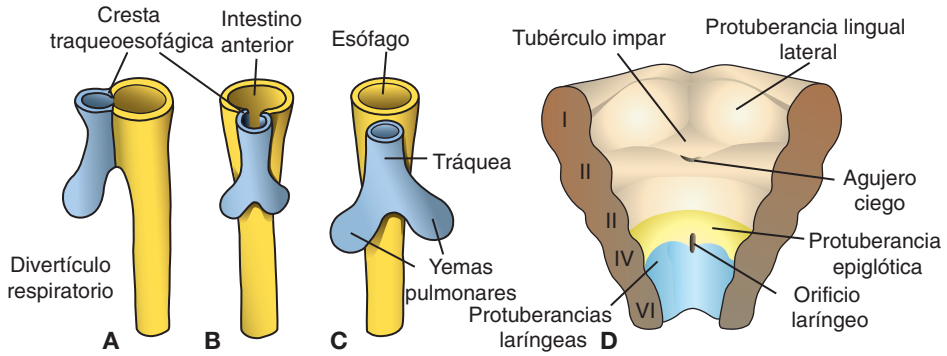


FIGURA 14.2 A-C. Fases sucesivas en el desarrollo del divertículo respiratorio que muestran las crestas traqueoesofágicas y la formación del tabique, la división del intestino anterior en esófago y tráquea con las yemas pulmonares. **D.** Porción ventral de la faringe vista desde arriba que muestra el orificio laríngeo y las protuberancias que lo rodean.

Consideraciones clínicas

Las alteraciones en la separación del esófago y de la tráquea por el tabique traqueoesofágico producen **atresia esofágica** con **fistulas traqueoesofágicas (FTE)** o sin ellas. Estos defectos ocurren aproximadamente en 1/3 000 nacimientos; en

90% de los casos la porción superior del esófago termina en una bolsa ciega y el segmento inferior forma una fístula con la tráquea [Fig. 14.3A]. La atresia esofágica aislada [Figs. 14.3B y 14.3C] y la fístula de tipo H sin atresia esofágica representan

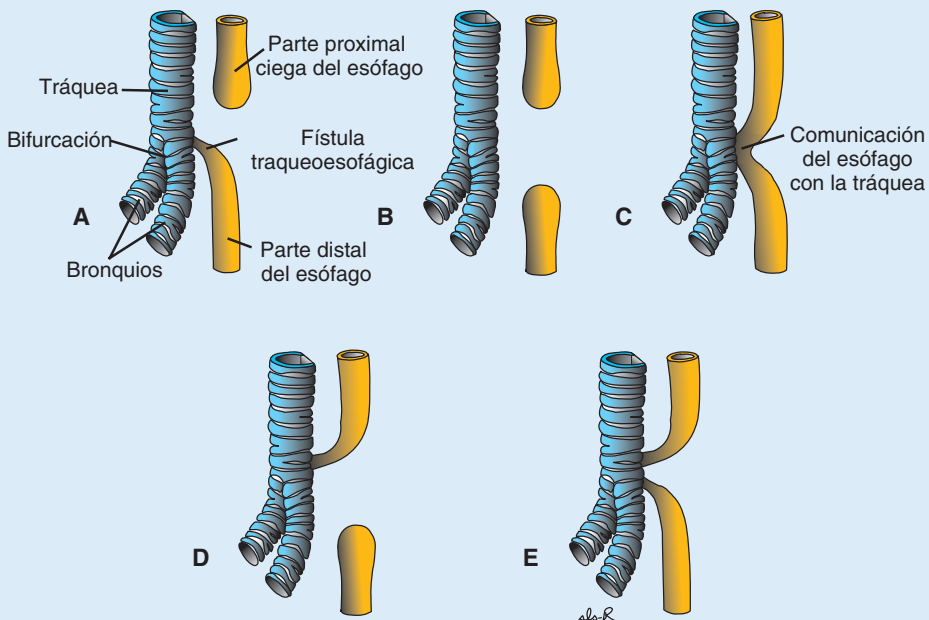


FIGURA 14.3 Varios tipos de atresia esofágica y de fistulas traqueoesofágicas. **A.** La anomalía más frecuente [90% de los casos] ocurre cuando el esófago superior termina en una bolsa ciega y el segmento inferior forma una fístula con la tráquea. **B.** Atresia esofágica aislada [4% de los casos]. **C.** Fístula traqueoesofágica de tipo H [4% de los casos]. **D,E.** Otras variaciones [cada una con 1% de los casos].

[continúa]

cada una 4% de estas anomalías. Otras variaciones (Fig. 14.3D,E) explican cada una de ellas aproximadamente 1% de las anomalías congénitas. Éstas se acompañan de otras anomalías como las cardíacas que ocurren en 33% de los casos. Con respecto a esto, las fístulas traqueoesofágicas forman parte del grupo **VACTERL** [anomalías vertebrales, atresia anal, anomalías cardíacas, fístula traqueoesofágica, atresia esofágica, anomalías renales y defectos de las extremidades]. Son defectos de

causa desconocida pero que ocurren con mayor frecuencia que los atribuibles a causas fortuitas.

Una complicación de algunas fístulas traqueoesofágicas es el polihidramnios, ya que en algunos tipos de fístulas el líquido amniótico no pasa al estómago ni a los intestinos. Además, los contenidos gástricos o del líquido amniótico en el momento del nacimiento pueden entrar en la tráquea a través de una fístula, y ocasionar neumonitis y neumonía.

LARINGE

El revestimiento interno de la laringe se origina en el endodermo; en cambio, los cartílagos y músculos se originan en el mesénquima del **cuarto y sexto arcos faríngeos**. A raíz de la rápida proliferación de este mesénquima, el orificio laríngeo cambia de aspecto: de una hendidura sagital se convierte en una abertura en forma de T (Fig. 14.4A). Más tarde, cuando el mesénquima de los dos arcos se transforma en **cartilago tiroides, cricoides y aritenoides**, se identifica la forma adulta típica del orificio (Fig. 14.4B).

Hacia el momento en que se forman los cartílagos, el epitelio laríngeo también empieza a proliferar rápidamente cerrando la luz de forma transitoria. Después la vacuolización y la recanalización dan origen a un par de nichos laterales: los **ventrículos laríngeos**. Los nichos están delimitados por pliegues de tejido que los diferencia en **cuerdas vocales verdaderas y falsas**.

Como la musculatura de la laringe se origina en el mesénquima del cuarto y sexto arcos faríngeos, todos sus músculos están inervados por ramas del décimo nervio craneal, el **nervio vago**. El **nervio**

laríngeo superior inerva los derivados del cuarto arco faríngeo y el **nervio laríngeo recurrente** inerva los derivados del sexto arco faríngeo. (Más detalles sobre los cartílagos laríngeos se dan en el capítulo 17, p. 283.)

TRÁQUEA, BRONQUIOS Y PULMONES

Durante su separación del intestino anterior la **yema pulmonar** forma la tráquea y dos bolsas laterales: las **yemas bronquiales** (Fig. 14.2B,C). Al comenzar la quinta semana, ambas se agrandan dando origen a los bronquios principales derecho e izquierdo. Después el derecho forma tres bronquios secundarios y dos el bronquio izquierdo (Fig. 14.5A), lo cual prefigura los tres lóbulos del pulmón en el lado derecho y los dos en el lóbulo izquierdo (Fig. 14.5B,C).

Las yemas pulmonares se expanden hasta el interior de la cavidad corporal, al crecer después en las direcciones caudal y lateral (Fig. 14.6). Los canales pericardioperitoneales, que son los espacios disponibles para los pulmones, son estrechos. Se localizan

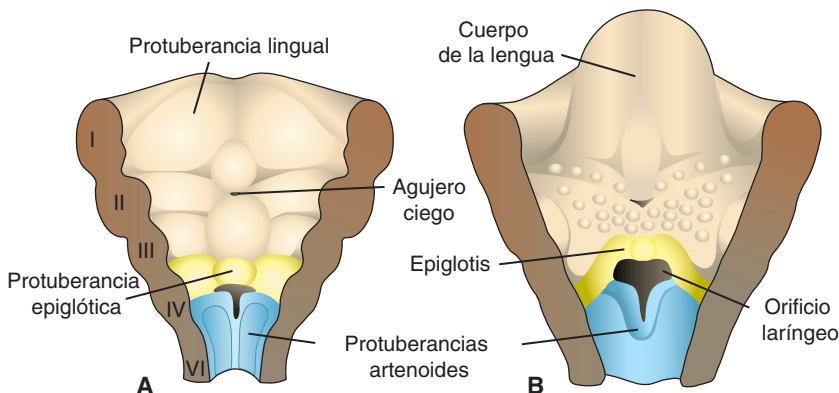


FIGURA 14.4 Orificio laríngeo y protuberancias circundantes en fases sucesivas del desarrollo. **A.** 6 semanas. **B.** 12 semanas

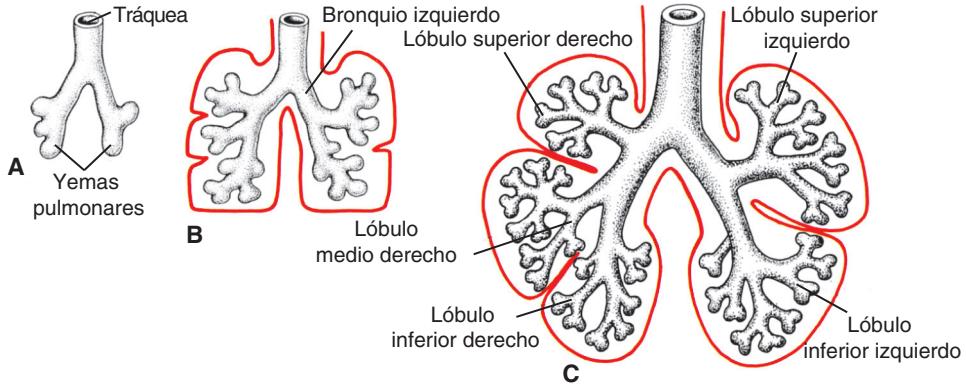


FIGURA 14.5 Etapas del desarrollo de la tráquea y de los pulmones. **A.** 5 semanas. **B.** Seis semanas. **C.** 8 semanas.

a ambos lados del intestino anterior y gradualmente son llenados por las yemas pulmonares en expansión. Los pliegues pleuroperitoneales y pleuropericardiales acaban separando los canales pericardioperitoneales de las cavidades peritoneal y pericárdica, respectivamente. Los espacios restantes forman las **cavidades pleurales primitivas** (capítulo 7). El mesodermo, que recubre el exterior del pulmón, se convierte en la **pleura visceral**. La capa del mesodermo somático, que reviste la pared corporal desde el interior, se transforma en la **pleura parietal** (Fig. 14.6A). El espacio entre la pleura parietal y visceral es la **cavidad pleural** (Fig. 14.7).

Al proseguir el desarrollo, los bronquios secundarios se dividen varias veces de un modo dicotómico y dan origen a 10 **bronquios terciarios (segmentarios)** en el pulmón derecho y a 8 en el

izquierdo, creando así los **segmentos broncopulmonares** del pulmón adulto. Hacia el final del sexto mes ya se produjeron aproximadamente 17 generaciones de subdivisiones. Antes que el árbol bronquial alcance su forma definitiva, **seis divisiones más se forman durante la vida posnatal**. La ramificación está controlada por las interacciones epitelio-mesenquimatosas entre el endodermo de las yemas pulmonares y el mesodermo esplácnico que las rodea. En las señales de ramificación que se emiten desde el mesodermo intervienen miembros de la familia del factor de crecimiento de fibroblastos. Mientras estas divisiones nuevas tienen lugar y el árbol bronquial está en proceso de desarrollo, los pulmones adoptan una posición más caudal. Por eso, en el momento del nacimiento la bifurcación de la tráquea se opone a las cuatro vértebras torácicas.

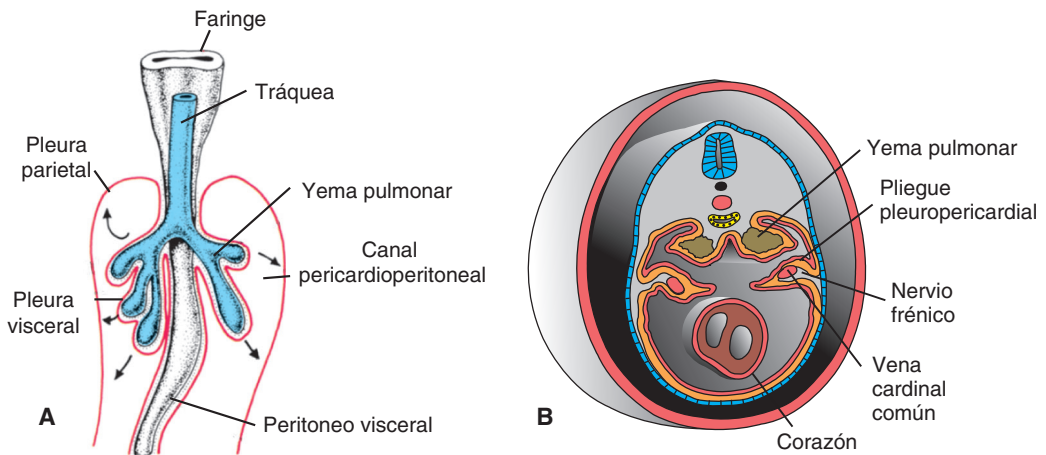


FIGURA 14.6 Expansión de las yemas pulmonares en los canales pericardioperitoneales. En esta fase los conductos se comunican con las cavidades pericárdica y peritoneal. **A.** Vista ventral de las yemas pulmonares. **B.** Sección transversal de las yemas pulmonares que muestra los pliegues pleuropericardiales que dividirán la porción torácica de la cavidad corporal en las cavidades pleural y pericárdica.

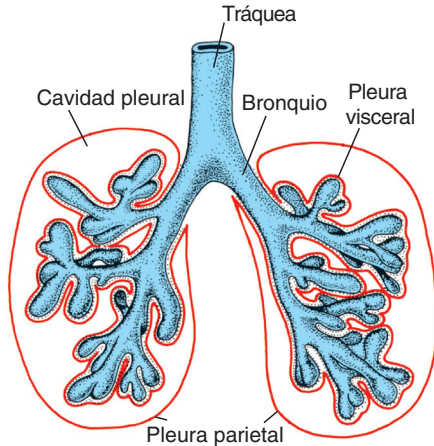


FIGURA 14.7 Una vez que los canales pericardioperitoneales se separan de las cavidades pericárdica y peritoneal respectivamente, los pulmones se expanden en las cavidades pleurales. Obsérvense la pleura visceral y parietal, así como la cavidad pleural definitiva. La pleura visceral se extiende entre los lóbulos de los pulmones.

MADURACIÓN DE LOS PULMONES

Hasta el séptimo mes de vida prenatal los bronquiolos no dejan de dividirse en canales cada vez más numerosos y pequeños (periodo canalicular) y el aporte vascular aumenta constantemente (Fig. 14.8A). Los **bronquiolos terminales** se dividen para formar **bronquiolos respiratorios**, cada uno de los cuales se fragmenta entre tres y seis conductos alveolares (Fig. 14.8B). Éstos acaban en **sacos ter-**

minales (alveolos primitivos) que están rodeados por células alveolares en estrecho contacto con los capilares contiguos (Fig. 14.8B). Hacia el final del séptimo mes hay suficiente cantidad de sacos alveolares y capilares maduros para garantizar un intercambio adecuado de gases; entonces el neonato prematuro está en condiciones de sobrevivir (Fig. 14.9) (Tabla 14.1).

El número de sacos terminales sigue elevándose durante los dos últimos meses de vida prenatal y varios años después. Además las células que los recubren, conocidas como **células epiteliales alveolares de tipo I** se adelgazan, de modo que los capilares circundantes protruyen y penetran en los sacos alveolares (Fig. 14.9). Este contacto tan estrecho entre las células epiteliales y las endoteliales erige la **barrera alveolo-capilar**. Antes del nacimiento no existen **alveolos maduros**. Aparte de las células endoteliales y de las epiteliales alveolares planas, aparece otro tipo de células al final del sexto mes. Estas células –**células epiteliales alveolares de tipo II**– producen **surfactante**, un líquido rico en fosfolípidos capaz de disminuir la tensión superficial en la interfaz alveolo-capilar.

Antes del nacimiento los pulmones están llenos de un líquido que contiene alta concentración de cloruro, pocas proteínas, algo de moco de las glándulas bronquiales y surfactante de las células epiteliales alveolares (tipo II). La cantidad de surfactante en el líquido aumenta principalmente en las 2 semanas anteriores al nacimiento.

Conforme las concentraciones de surfactante aumentan durante la semana 34 de gestación, una

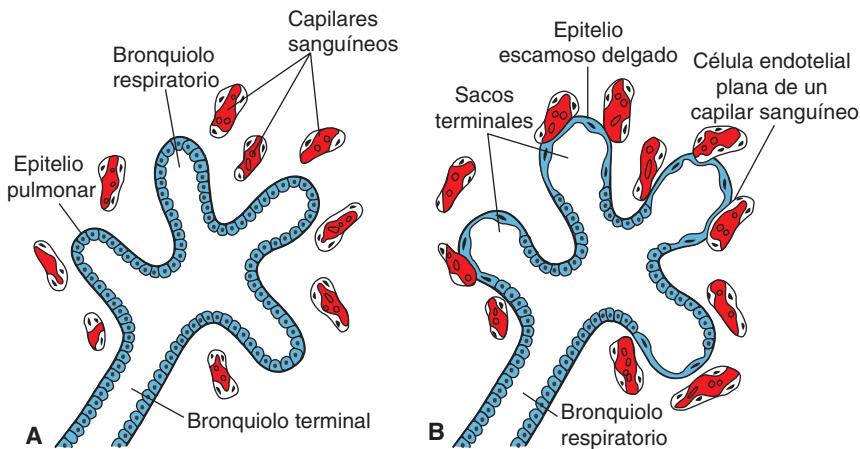


FIGURA 14.8 Desarrollo histológico y funcional de los pulmones. **A.** El periodo canalicular abarca desde la semana 16 a la 26. Obsérvense las células cúbicas que revisten los bronquiolos respiratorios. **B.** El periodo de sacos terminales comienza al final del sexto mes de vida prenatal y al inicio del séptimo. Las células cúbicas se adelgazan mucho y entran en estrecho contacto con el endotelio de los capilares sanguíneos y linfáticos o bien forman los sacos terminales [alveolos primitivos].

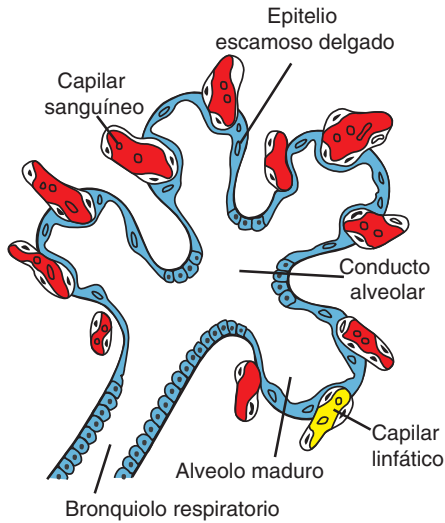


FIGURA 14.9 Tejido pulmonar de un recién nacido. Obsérvense las células escamosas delgadas, llamadas también **células epiteliales alveolares de tipo I**, y los capilares circundantes que protruyen hasta el interior de los alveolos maduros.

parte de él entra en el líquido amniótico y actúa sobre los macrófagos de la cavidad amniótica. Los datos disponibles indican que estos macrófagos una vez “activados” migran por el corion hacia el útero donde empiezan a producir proteínas para el sistema inmunológico, entre ellas **interleucina 1β (IL 1β)**. La sobrerregulación de estas proteínas eleva la producción de prostaglandinas que causan contracciones uterinas. Por tanto, tal vez el feto emita señales que participan en el inicio del trabajo de parto y del nacimiento.

Los **movimientos respiratorios** del feto comienzan antes del nacimiento y hacen que se aspire el líquido amniótico. Estos movimientos son importantes porque estimulan el desarrollo de los pulmones y acondicionan los músculos respiratorios. Cuando la respiración empieza en el momento del

nacimiento, la mayor parte del líquido pulmonar se reabsorbe rápido por los capilares sanguíneos y linfáticos; probablemente una pequeña cantidad se expulsa a través de la tráquea y los bronquios durante el parto. Cuando el líquido se reabsorbe desde los sacos alveolares, el surfactante queda depositado como una delgada capa de fosfolípidos en las membranas de las células alveolares. Al entrar aire en los alveolos durante la primera respiración, la capa de surfactante impide que aparezca una interfaz de aire-agua (sangre) con alta tensión superficial. Sin la capa de grasa de surfactante, los alveolos colapsarían durante la espiración (atelectasia).

Los movimientos respiratorios después del nacimiento llevan aire a los pulmones, que se expanden y llenan la cavidad pleural. Aunque el tamaño de los alveolos aumenta un poco, el crecimiento de los pulmones tras el nacimiento se debe primordialmente a un incremento de los bronquiolos y alveolos respiratorios. Se estima que en el momento del nacimiento apenas existe una sexta parte de los alveolos adultos. Los restantes se formarán en los primeros 10 años de la vida posnatal gracias a la formación ininterrumpida de otros alveolos primitivos.

RESUMEN

El **sistema respiratorio** es una expansión de la pared ventral del intestino anterior; el epitelio de la laringe, la tráquea, los bronquios y alveolos se originan en el endodermo. Los componentes del tejido cartilaginoso, muscular y conectivo se desarrollan en el mesodermo. En la cuarta semana del desarrollo el **tabique traqueoesofágico** separa la tráquea del intestino anterior, dividiéndolo en la **yema pulmonar** en la parte anterior y en esófago en la parte posterior. El contacto entre ambas estructuras se mantiene mediante la **laringe** constituida por el tejido de los **arcos faríngeos cuarto y sexto**. La yema pulmonar se convierte en dos bronquios principales: el derecho forma tres bronquios secundarios y tres lóbulos; el izquierdo forma dos bronquios

TABLA 14.1 Maduración de los pulmones.

Periodo pseudo-glandular	Semanas 5 a 16	La ramificación ha continuado para formar los bronquiolos terminales. No existen bronquiolos ni alveolos respiratorios.
Periodo canalicular	Semanas 16 a 26	Los bronquiolos terminales se dividen en dos o más bronquiolos respiratorios, los cuales a su vez se dividen de tres a seis conductos alveolares.
Periodo de sacos terminales	Semana 26 al nacimiento	Aparecen los sacos terminales [alveolos primitivos] y los capilares establecen contacto estrecho.
Periodo alveolar	De los 8 meses a la niñez	Los alveolos maduros tienen contactos endoteliales epiteliales bien desarrollados.

Consideraciones clínicas

El **surfactante** es muy importante para la supervivencia de un **neonato prematuro**. Cuando resulta insuficiente, la tensión aire-agua en la superficie de la membrana aumenta, lo que ocasiona gran riesgo de que los alveolos colapsen durante la espiración. Entonces se manifiesta el **síndrome de dificultad respiratoria**, causa común de muerte en los neonatos prematuros. En esos casos los alveolos parcialmente colapsados contienen un líquido con alto contenido proteico, muchas membranas hialinas y cuerpos laminares, que tal vez provengan de la capa del surfactante. El síndrome de dificultad respiratoria –que antes se llamaba **enfermedad de la membrana hialina**– causa alrededor de 20% de las muertes entre recién nacidos. La mortalidad debida a la dificultad respiratoria se ha reducido con dos tratamientos: administración de surfactante artificial a los bebés pretérmino y administración de glucocorticoides para estimular la producción de surfactante a las madres con trabajo de parto prematuro.

Aunque se han descrito muchas anomalías de los pulmones y del árbol bronquial (entre ellas la

tráquea de extremo ciego con ausencia de pulmones y agenesia de un pulmón], la mayoría de estos defectos son poco frecuentes. Las divisiones anómalas del árbol bronquial son más comunes, algunas de las cuales dan origen a lóbulos supernumerarios. Estas variaciones tienen poca importancia funcional, pero pueden causar problemas imprevistos durante una broncoscopia.

Más interesantes resultan los **lóbulos pulmonares ectópicos** que se originan en la tráquea o en el esófago. Se piensa que esos lóbulos se forman a partir de las yemas respiratorias adicionales del intestino anterior cuya formación no depende del aparato respiratorio principal.

Mayor importancia clínica tienen los **quistes congénitos del pulmón**, que se deben a la dilatación de los bronquios terminales, o los bronquios grandes. Estos quistes pueden ser pequeños y numerosos, dándole al pulmón un aspecto de panal en las radiografías o pueden quedar confinados a uno o varios más grandes. Las estructuras quísticas del pulmón suelen drenar mal y a menudo causan infecciones crónicas.

secundarios y dos lóbulos. Si el tabique traqueoesofágico no divide por completo el intestino anterior, se producen **atresias esofágicas** y **fístulas traqueoesofágicas** (Fig. 14.3).

Terminada la fase pseudoglandular (de la semana 5 a 16) y la canalicular (de la semana 16 a 26), las células de los bronquiolos respiratorios revestidos por un epitelio cúbico se convierten en células delgadas y planas: las **células epiteliales alveolares de tipo I** que están estrechamente ligadas a los capilares sanguíneos y linfáticos. En el séptimo mes es posible intercambiar gases entre sangre y aire en los **alveolos primitivos**. Antes del nacimiento los pulmones están llenos de líquido con pocas proteínas, algo de moco y **surfactante** producido por las **células epiteliales alveolares de tipo II**. El surfactante forma una capa de fosfolípidos en las membranas alveolares. Al comenzar la respiración el líquido pulmonar se reabsorbe salvo la capa del surfactante, que para evitar el colapso de los alveolos durante la respiración aminora la tensión superficial de la interfaz entre el aire y los capilares sanguíneos. La ausencia del sur-

factante o una cantidad insuficiente del mismo en un neonato prematuro, causa el **síndrome de dificultad respiratoria** debido al colapso de los alveolos primitivos (**enfermedad de la membrana hialina**).

El crecimiento de los pulmones después del nacimiento se debe fundamentalmente a un aumento en el **número** de bronquiolos y alveolos respiratorios, no a un mayor **tamaño** de estos últimos. Se forman otros alveolos durante los 10 primeros años de vida posnatal.

Resolución de problemas

1. Una ecografía prenatal reveló la existencia de polihidramnios, y al momento del nacimiento, el niño tiene demasiado líquido en la boca. ¿Qué tipo de anomalía congénita se manifiesta y cuál es su origen embrionario? ¿Examinaría usted al neonato en busca de otras anomalías congénitas? ¿Por qué?
2. Un niño nacido en el sexto mes de gestación tiene problemas para respirar. ¿Por qué?



Aparato digestivo

DIVISIONES DEL TUBO INTESTINAL

A consecuencia de los pliegues cefalocaudal y lateral del embrión, una parte del endodermo derivada de la gastrulación se incorpora al embrión para formar el **intestino primitivo**. El **saco vitelino** y el **alantoides** permanecen fuera del embrión (Fig. 15.1A-D).

En las partes cefálica y caudal del embrión, el intestino primitivo forma un tubo de extremo ciego: el **intestino anterior** y el **intestino posterior**,

respectivamente. La parte media, el **intestino medio**, permanece durante cierto tiempo conectado al saco vitelino por medio del **conducto vitelino**, llamado también **pedículo del saco vitelino** (Fig. 15.1D).

El desarrollo del intestino primitivo y de sus derivados suele describirse en cuatro secciones: 1) el **intestino faríngeo** o **farínge** se extiende desde la membrana bucofaríngea hasta el divertículo respiratorio y forma parte del intestino anterior. Esta

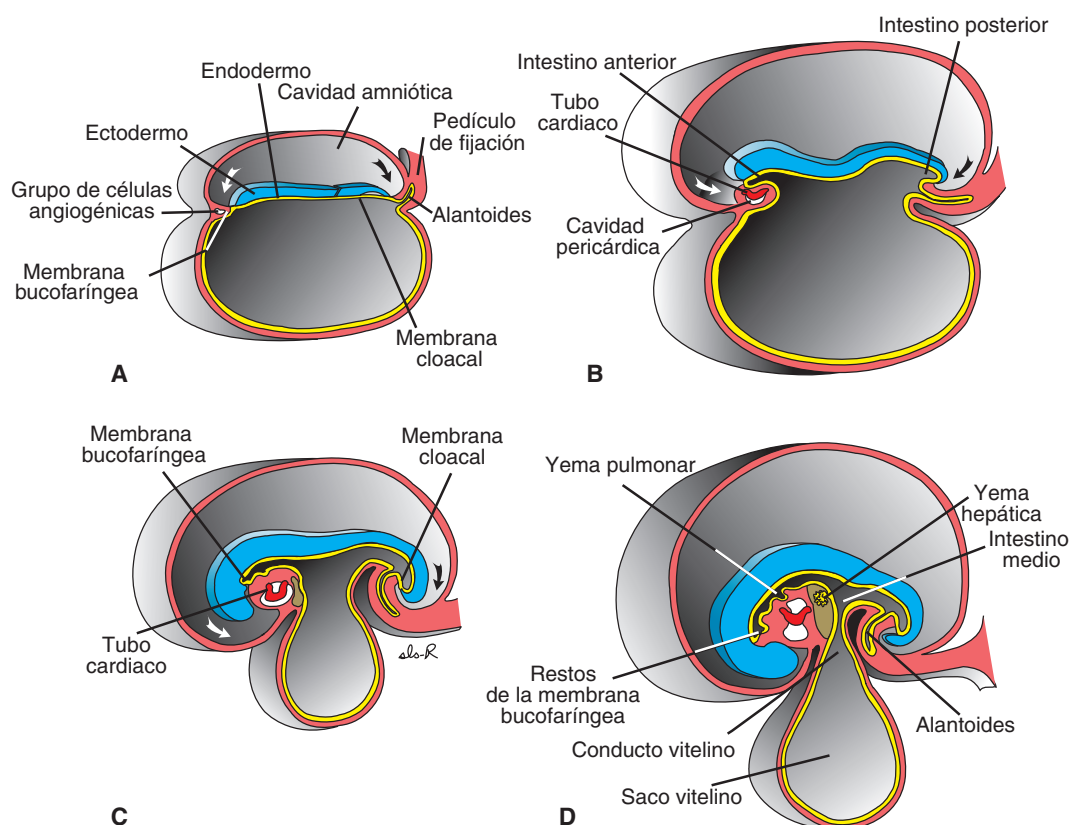


FIGURA 15.1 Secciones sagitales de embriones en varias fases del desarrollo que demuestran el efecto que los pliegues cefalocaudal y lateral tienen en la posición de la cavidad revestida con endodermo. Obsérvese la formación del intestino anterior, del intestino medio y del intestino posterior. **A.** Embrión presomita. **B.** Embrión con siete somitas. **C.** Embrión con 14 somitas. **D.** Al final del primer mes de desarrollo.

sección es muy importante para el desarrollo de la cabeza y del cuello; se explica en el capítulo 17. 2) El resto del **intestino anterior** se dispone caudalmente con el tubo faríngeo y se extiende en esa posición hasta la evaginación del hígado. 3) El **intestino medio** empieza en posición caudal con la yema hepática y en el adulto se extiende hasta la unión de los dos tercios derechos y el tercio izquierdo del colon transversal. 4) El **intestino posterior** se extiende desde el tercio izquierdo del color transversal hasta la membrana cloacal (Fig. 15.1). El **endodermo** produce el revestimiento epitelial del tubo digestivo dando origen a células específicas (el **parénquima**) de glándulas: como los hepatocitos y las células exocrinas y endocrinas del páncreas. El **estroma** (tejido conectivo) de las glándulas tiene su origen en el mesodermo visceral. También se

originan aquí el músculo, el tejido conectivo y los componentes peritoneales de la pared intestinal.

REGULACIÓN MOLECULAR DEL DESARROLLO DEL TUBO INTESTINAL

La especificación regional del tubo intestinal en varios componentes se da cuando los pliegues laterales del cuerpo acercan ambos lados del tubo (Figs. 15.2 y 15.3). El proceso lo inicia un gradiente de concentración del ácido retinoico (AR) desde la faringe, expuesta a una pequeña o nula concentración, hasta el colon donde se alcanza la máxima concentración. Por la acción de este gradiente los factores de transcripción se expresan en varias regiones del tubo intestinal. Así, *SOX2* “especifica” el esófago y el

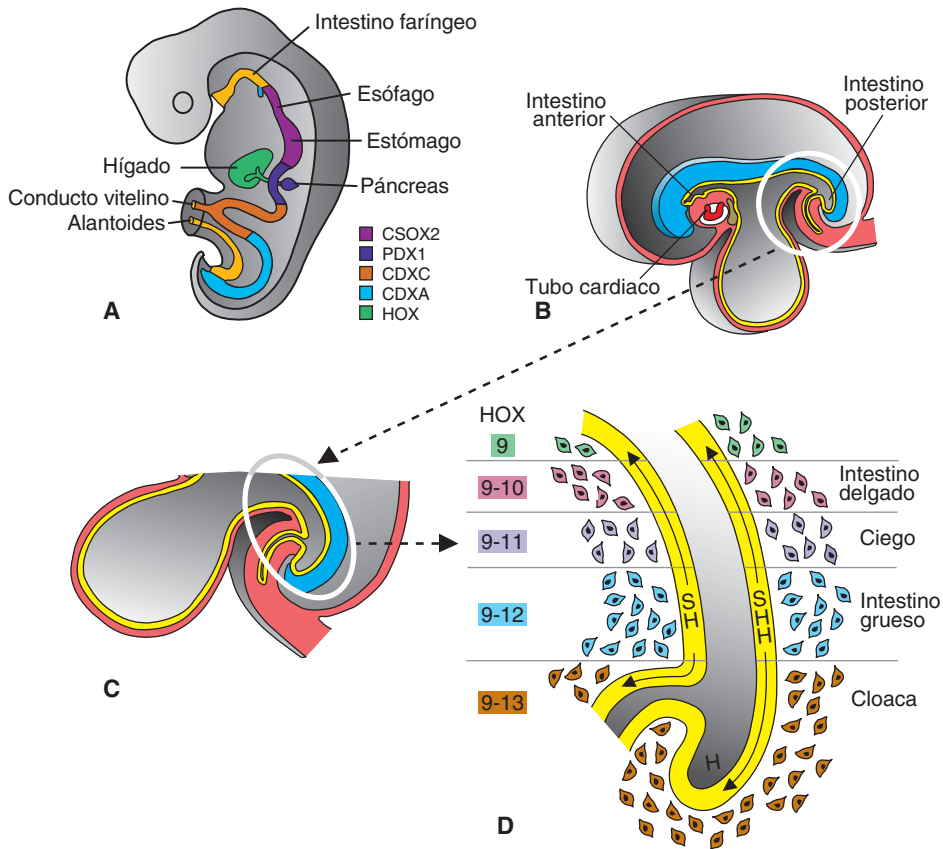


FIGURA 15.2 Diagramas que muestran la regulación molecular del desarrollo del intestino. **A.** Diagrama en código de colores donde se indican los genes que inician la especificación regional del intestino en esófago, estómago, duodeno y otras estructuras. **B-D.** Dibujos que muestran un ejemplo de las regiones del intestino medio y posterior e indican cómo se estabiliza la especificación temprana del intestino. La estabilización se efectúa por las interacciones epitelio-mesenquimatosas entre el endodermo intestinal y el mesodermo visceral (espláncico) circundante. Las células endodérmicas ponen en marcha el proceso de estabilización secretando sonic hedgehog (SHH), que establece una expresión interna de los genes *HOX* en el mesodermo. Esta interacción desencadena una cascada que regula la especificación de las regiones intestinales como se observa en las regiones del intestino delgado y grueso de los diagramas.

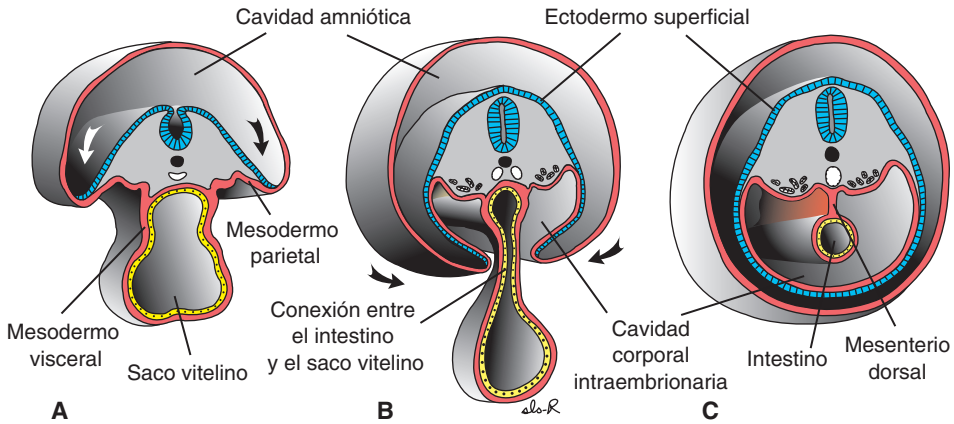


FIGURA 15.3 Secciones transversales de embriones en varias fases del desarrollo. **A.** La cavidad intraembrionaria, delimitada por las capas visceral y somática del mesodermo de la placa lateral, sostiene comunicación abierta con la cavidad extraembrionaria. **B.** La cavidad intraembrionaria está perdiendo sus vastas conexiones con la extraembrionaria. **C.** Al final de la cuarta semana las capas del mesodermo visceral se fusionan en la línea media formando una membrana de capa doble [mesenterio dorsal] entre las mitades derecha e izquierda de la cavidad corporal. El mesenterio ventral existe sólo en la región del tabique transversal (no representado).

estómago; **PDX1**, el duodeno; **CDXC**, el intestino delgado y **CDXA**, intestino grueso y el recto (Fig. 15.2A). Esta estructuración inicial se estabiliza mediante interacciones recíprocas entre el endodermo y el mesodermo visceral adyacentes al tubo intestinal (Fig. 15.2B-D). La **interacción epitelio-mesenquimatosas** comienza mediante la expresión de **SONIC HEDGEHOG (SHH)** a lo largo del tubo intestinal. Esta expresión induce los factores en el mesodermo que luego determinarán el tipo de estructura por formarse a partir del tubo intestinal: estómago, duodeno o intestino delgado u otras. Por ejemplo, en la región del límite caudal del intestino medio y en todo el intestino posterior la expresión de SHH establece una expresión interna de los **genes HOX** en el mesodermo (Fig. 15.2D). Una vez que este código especifica el mesodermo, le indica al endodermo formar varios componentes de las regiones del intestino medio y posterior, incluida una parte del intestino delgado, del ciego, del colon y la cloaca (Fig. 15.2).

■ MESENTERIOS

Algunas porciones del tubo intestinal y sus derivados están suspendidos de la pared dorsal y ventral del cuerpo mediante los **mesenterios**, capas dobles del peritoneo que rodean un órgano conectándolo con la pared corporal. Esos órganos se llaman **intraperitoneales**; en cambio, se consideran **retroperitoneales** los situados contra la pared posterior del cuerpo y cubiertos por el peritoneo en su

superficie anterior únicamente (los riñones por ejemplo). Los **ligamentos peritoneales** son capas dobles de peritoneo (mesenterios) que pasan de un órgano a otro o de un órgano a la pared corporal. Los mesenterios y los ligamentos proporcionan a los vasos sanguíneos, los nervios y los vasos linfáticos vías de ida y vuelta a las vísceras abdominales (Figs. 15.3 y 15.4).

En un principio el intestino anterior, el medio y el posterior están en contacto amplio con el mesénquima de la pared abdominal posterior (Fig. 15.3). Sin embargo, hacia la quinta semana el puente de tejido conectivo se estrecha y la parte caudal del intestino anterior, del intestino medio y una parte importante del intestino posterior quedan suspendidas de la pared abdominal por medio del **mesenterio dorsal** (Figs. 15.3C y 15.4), el cual se extiende desde el extremo inferior del esófago hasta la región cloacal del intestino posterior. En la región del estómago forma el **mesogastrio dorsal** u **omeno mayor**; en la región del duodeno forma el **mesoduodeno** y en la región del colon, el **mesocolon dorsal**. El mesenterio dorsal de las asas yeyunal e ilial constituye el **mesenterio propiamente dicho**.

El **mesenterio ventral**, que existe sólo en la región de la parte terminal del esófago, estómago y la parte superior del duodeno (Fig. 15.4), tiene su origen en el **tabique transversal**. Cuando el hígado crece dentro del mesénquima del tabique transversal, el mesenterio dorsal queda dividido en: 1) el **omeno menor**, que se extiende desde la porción inferior del esófago, el estómago hasta la porción superior

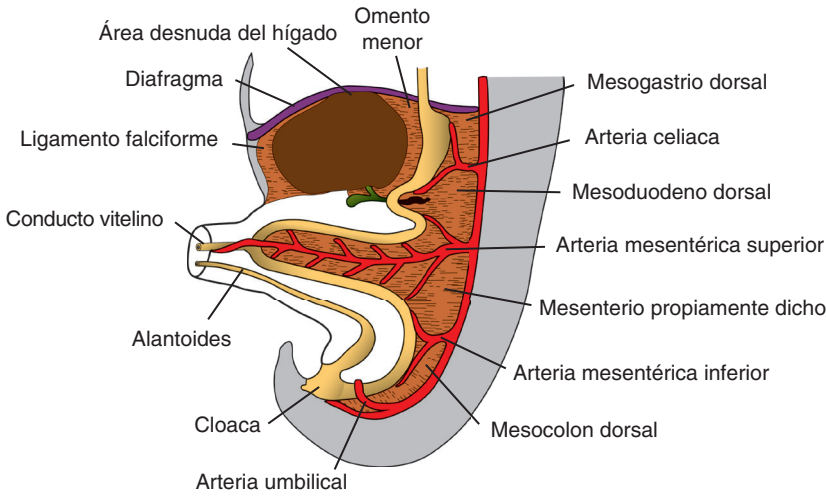


FIGURA 15.4 Mesenterios dorsal y ventral primitivos. El hígado está conectado a la pared abdominal ventral y al estómago mediante el ligamento falciforme y el omento menor, respectivamente. La arteria mesentérica superior cruza el mesenterio propiamente dicho, dirigiéndose después hacia el saco vitelino como arteria vitelina.

del duodeno, y de allí al hígado; 2) el **ligamento falciforme** que se extiende del hígado a la pared ventral del cuerpo (Fig. 15.4).

INTESTINO ANTERIOR

Esófago

Cuando el embrión tiene aproximadamente 4 semanas de vida, el **divertículo respiratorio (yema pulmonar)** aparece en la pared ventral del intestino anterior en el límite con el intestino faríngeo (Fig. 15.5). Poco a poco el **tabique traqueo-esofágico**

separa este **divertículo** de la porción dorsal del intestino anterior (Fig. 15.6). Y así el intestino anterior se divide en una porción ventral, el **primordio respiratorio** (capítulo 14) y una porción dorsal, el **esófago**.

Al inicio, el esófago es corto (Fig. 15.5A), pero se alarga rápidamente al descender el corazón y los pulmones. La capa muscular, constituida por el mesénquima esplácnico circundante, está estriado en sus dos tercios superiores e innervado por el vago; en el tercio inferior la capa muscular es lisa y está innervada por el plexo esplácnico.

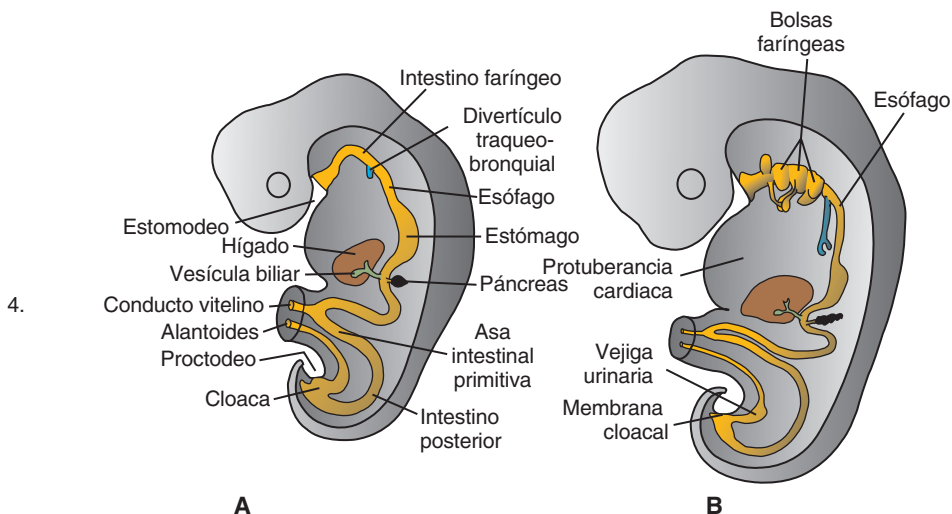


FIGURA 15.5 Embriones durante las semanas cuarta [A] y quinta [B] del desarrollo que muestran la formación del tubo gastrointestinal y varios derivados que se originan en la capa germinal endodérmica.

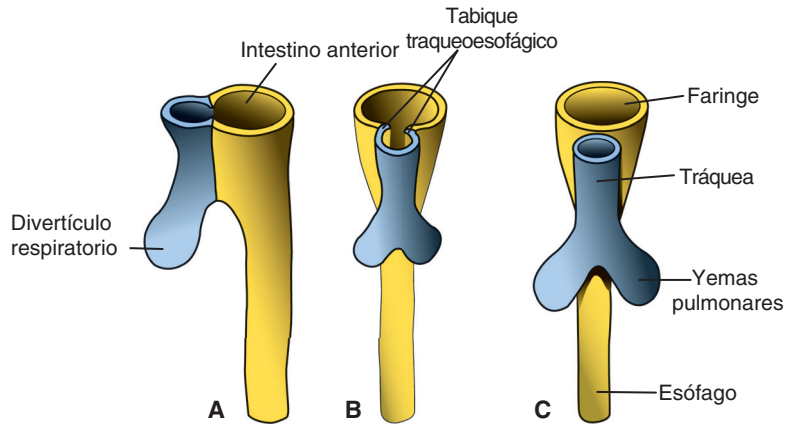


FIGURA 15.6 Fases sucesivas en el desarrollo del divertículo respiratorio y del esófago mediante la división del intestino anterior. **A.** Al final de la tercera semana [vista lateral]. **B,C.** Durante la cuarta semana [vista ventral].

Consideraciones clínicas

Anomalías esofágicas

La **atresia esofágica** y la **fístula traqueoesofágica** se deben a una desviación posterior espontánea del **tabique traqueoesofágico** o a algún factor mecánico que empuja la pared dorsal del intestino hacia la parte anterior. En su variante

más común la parte proximal del esófago termina como un saco ciego y la parte distal está unida a la tráquea mediante un conducto estrecho justo por arriba de la bifurcación (Fig. 15.7A). Otros tipos de defectos en esta región ocurren con mucha menor frecuencia (Fig. 15.7B-E) [capítulo 14].

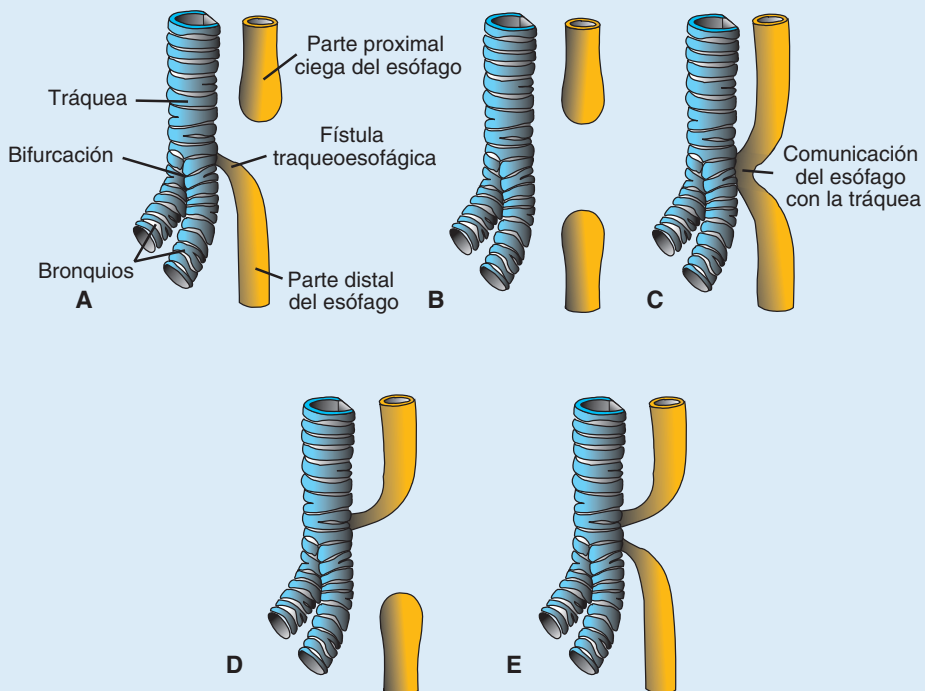


FIGURA 15.7 Variaciones de la atresia esofágica y de la fístula traqueoesofágica por orden de frecuencia: **A,** 90%; **B,** 4%; **C,** 4%; **D,** 1% y **E,** 1%.

[continúa]

La atresia del esófago impide el paso normal del líquido amniótico hacia el tubo intestinal, acumulando así demasiado líquido en el saco amniótico (**polihidramnios**). Aparte de las atresias, la luz del esófago puede estrecharse y causar **estenosis esofágica**, en general en el tercio inferior. La estenosis puede deberse a una recanalización incom-

pleta, a anomalías vasculares o accidentes que comprometen el flujo sanguíneo. En ocasiones el esófago no se alarga lo suficiente y el estómago es estirado hacia arriba, al interior del hiato esofágico a través del diafragma. Aparece entonces una **hernia hiatal congénita**.

Estómago

El estómago surge como una dilatación fusiforme del intestino anterior en la cuarta semana del desarrollo (Fig. 15.5A). En las siguientes semanas su aspecto y posición cambian mucho por la distinta rapidez con que crecen las regiones de su pared y con que se hacen los cambios de posición de los órganos circundantes. Los cambios de posición del estómago se explican muy fácilmente suponiendo que el estómago gira alrededor de un eje longitudinal y de un eje anteroposterior (Fig. 15.8).

El estómago gira 90° en dirección de las manecillas del reloj alrededor de su eje longitudinal, de modo que el lado izquierdo mira hacia la parte anterior y su lado derecho hacia la parte posterior (Fig. 15.8A,C). Por tanto, el nervio vago izquierdo, que inicialmente inervaba el lado izquierdo, ahora inerva la pared anterior; por su parte, el nervio

derecho inerva la pared posterior. Durante la rotación, la pared posterior primitiva del estómago crece más rápido que la anterior, formando así las **curvaturas mayor y menor** (Fig. 15.8C).

Los extremos cefálico y caudal del estómago inicialmente están situados en la línea media, pero al proseguir el desarrollo el estómago gira alrededor de un eje anteroposterior. Así, la **parte caudal o pilórica** se desplaza hacia la derecha y hacia arriba y la **porción cefálica o cardiaca** se desplaza hacia la izquierda y un poco hacia abajo hacia la izquierda y un poco hacia abajo (Fig. 15.8D,E). Entonces el estómago adopta su posición definitiva: su eje se dirige de la parte superior izquierda a la parte inferior derecha.

Como el estómago está unido a la pared dorsal del cuerpo por el **mesogastrio dorsal** y a la pared ventral del cuerpo por el **mesogastrio ventral** (Figs. 15.4 y

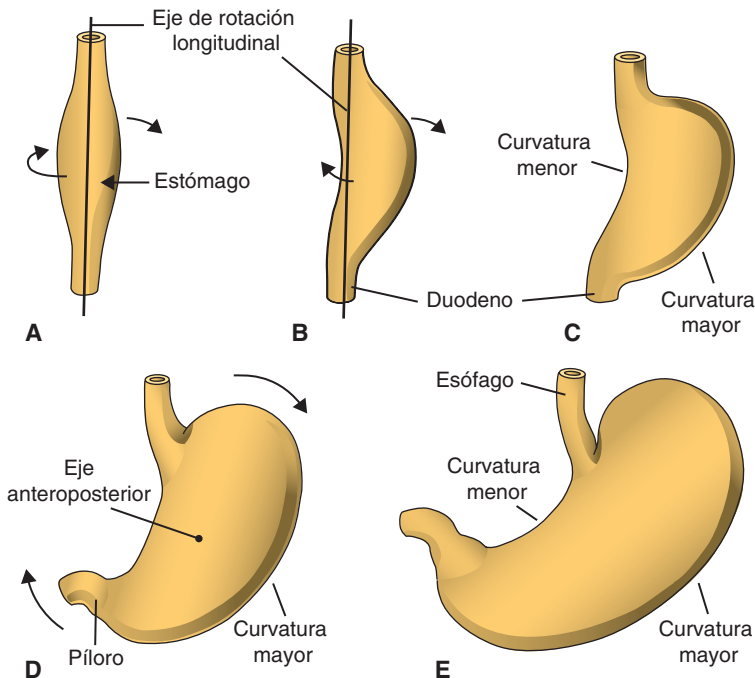


FIGURA 15.8 A-C. Rotación del estómago alrededor de su eje longitudinal visto desde la parte anterior. D,E. Rotación del estómago alrededor del eje anteroposterior. Nótese el cambio de posición del píloro y del cardias.

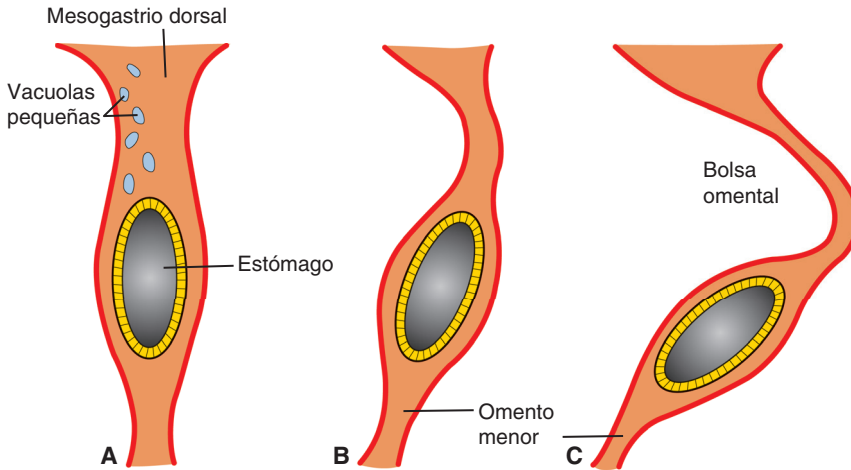


FIGURA 15.9 A. Sección transversal de un embrión de 4 semanas que muestra las hendidas intercelulares que aparecen en el mesogastrio dorsal. B,C. Las hendidas se fusionaron y la bolsa del omento se forma como extensión del lado derecho de la cavidad intraembrionaria detrás del estómago.

15.9A), su rotación y crecimiento desproporcionado alteran la posición de estos mesenterios. La rotación alrededor del eje longitudinal tira del mesogastrio dorsal a la izquierda, creando un espacio detrás del estómago llamado **bolsa omental (saco peritoneal menor)** (15.9 y 15.10). La rotación también tira del mesogastrio ventral a la derecha. Conforme avanza este proceso en la quinta semana del desarrollo, aparece el primordio del bazo como proliferación mesodérmica entre las dos hojas del mesogastrio dorsal (Fig. 15.10 y 15.11). Al proseguir la rotación del estómago, el mesogastrio dorsal se alarga y la porción entre el bazo y la línea media dorsal se dirige a la

izquierda fusionándose con el peritoneo de la pared abdominal posterior (Figs. 15.10 y 15.11). Degeneraron ya la hoja posterior del mesogastrio dorsal y el peritoneo a lo largo de esta línea de fusión. El bazo, que permanece dentro del peritoneo, se conecta entonces a la pared corporal en la región del riñón izquierdo por medio del **ligamento lienorrenal** y con el estómago por medio del **ligamento gastrolieal** (Figs. 15.10 y 15.11). El alargamiento y la fusión del mesogastrio dorsal con la pared posterior del cuerpo también determinan la posición definitiva del páncreas. Al inicio este órgano crece hasta el interior del mesoduodeno dorsal, pero su cola termina

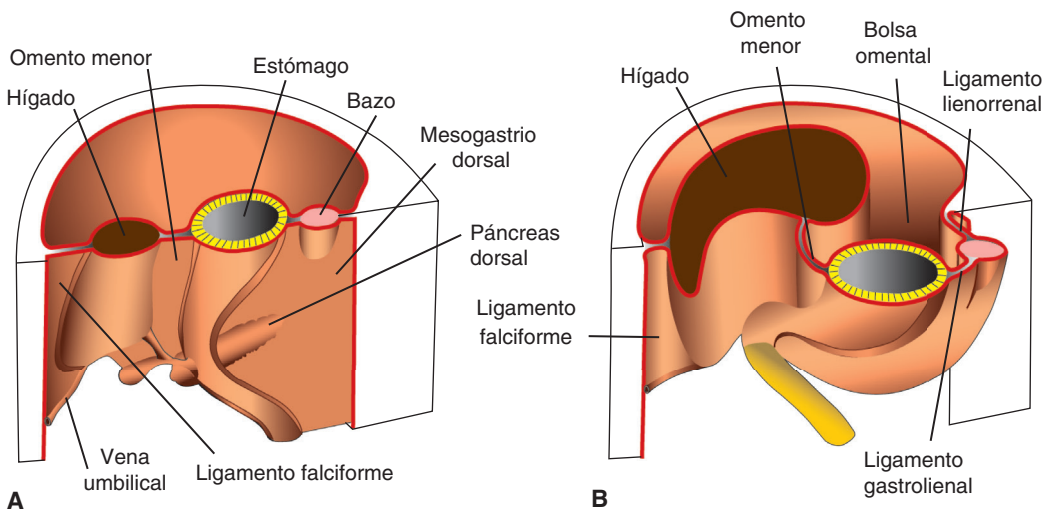


FIGURA 15.10 A. Posiciones del bazo, el estómago y el páncreas al final de la quinta semana. Obsérvese la posición del bazo y del páncreas en el mesogastrio dorsal. B. Posición del bazo y del estómago en la semana 11, también la formación de la bolsa omental [saco peritoneal menor].

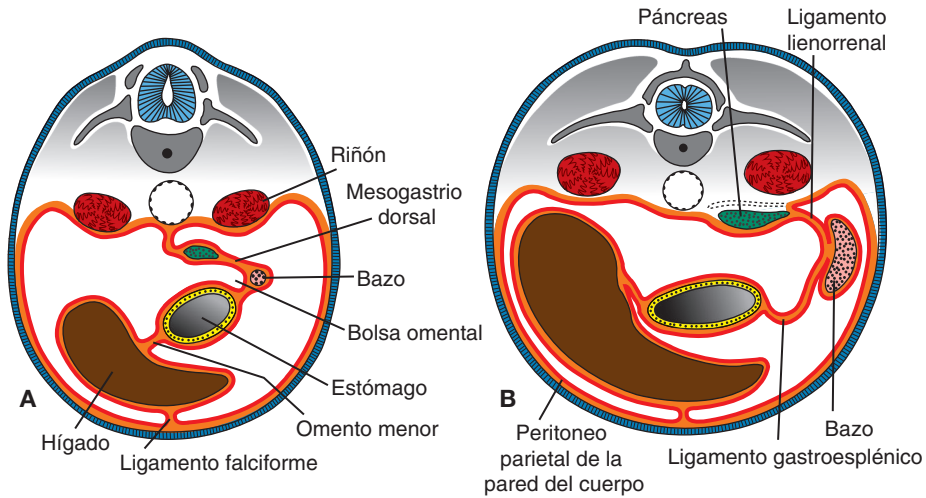


FIGURA 15.11 Secciones transversales de una región del estómago, del hígado y del bazo que muestra la formación de la bolsa omental [saco peritoneal menor], la rotación del estómago, la posición del bazo y de la cola del páncreas entre las dos hojas del mesogastrio dorsal. Al continuar el desarrollo, el páncreas adopta una posición retroperitoneal.

extendiéndose al interior del mesogastrio dorsal (Fig. 15.10A). Como esta porción del mesogastrio se fusiona con la pared corporal dorsal, la cola del páncreas yace contra esta región (Fig. 15.11). Una vez que la hoja posterior del mesogastrio dorsal y el peritoneo de la pared posterior del cuerpo degeneran a lo largo de la línea de fusión, la cola del páncreas queda recubierta por el peritoneo sólo en su superficie anterior; de ahí que adopte una posición **retroperitoneal**. Se llaman **secundariamente retroperitoneales** algunos órganos, como el páncreas, que al inicio están recubiertos con peritoneo, pero que más tarde se fusionan con la pared posterior del cuerpo para volverse retroperitoneales.

El mesogastrio dorsal sobresale hacia abajo debido a rotación del estómago alrededor de su eje anteroposterior (Fig. 15.12). Sigue haciéndolo y forma un saco de capa doble que se extiende como un delantal sobre el colon transverso y las asas del intestino delgado (Fig. 15.13A). Este delantal de capa doble es el **omento mayor**; más tarde sus capas se fusionan para producir una hoja que está suspendida de la curvatura mayor del estómago (Fig. 15.13B). La capa posterior del omento mayor se fusiona con el mesenterio del colon transverso (Fig. 15.13B).

El **omento menor** y el **ligamento falciforme** se originan en el mesogastrio ventral, que proviene del

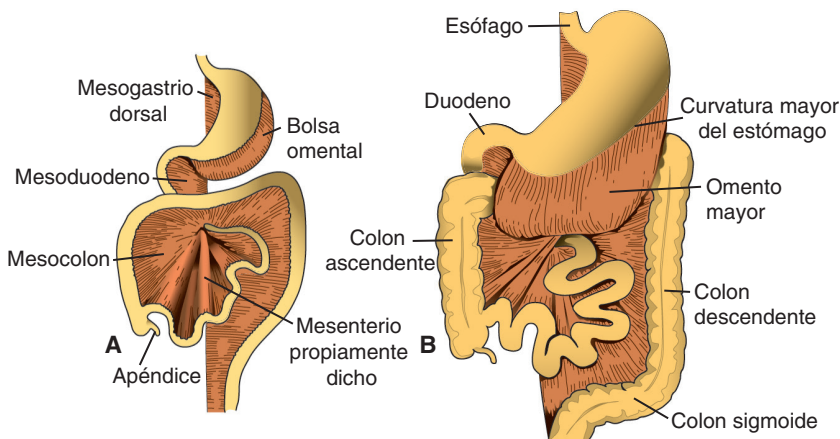


FIGURA 15.12 **A.** Derivados del mesenterio dorsal al final del tercer mes. El mesogastrio dorsal sobresale en el lado izquierdo del estómago, donde forma parte del borde de la bolsa omental. **B.** El omento mayor cuelga de la curvatura mayor del estómago delante del colon transverso.

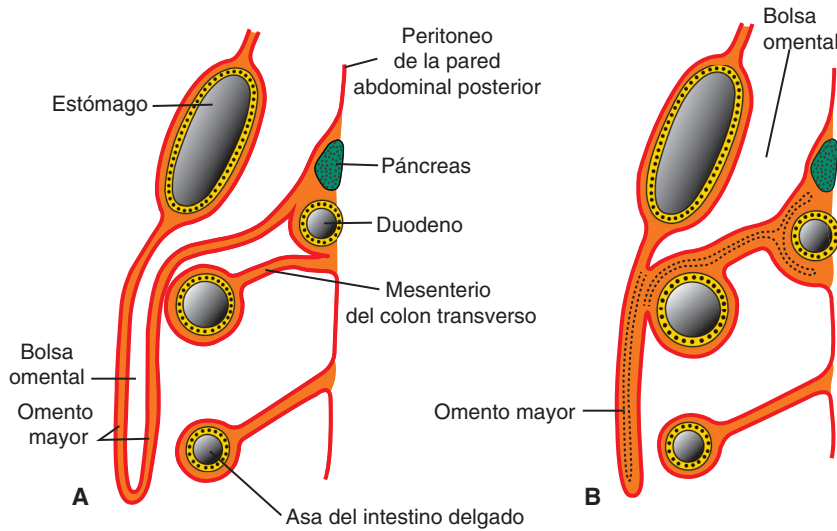


FIGURA 15.13 **A.** Sección sagital que muestra la relación entre el omento mayor, el estómago, el colon transverso y las asas del intestino delgado a los 4 meses de vida prenatal. El páncreas y el duodeno ya adquirieron una posición retroperitoneal. **B.** Sección similar a la de **A** en un recién nacido. Las hojas del omento mayor se fusionaron entre sí y con el mesocolon transverso. Éste cubre el duodeno que se fusiona con la pared posterior del cuerpo para adoptar una posición retroperitoneal.

mesodermo del tabique transverso. Cuando los cordones hepáticos crecen hacia el interior del tabique, éste se adelgaza para formar: 1) el peritoneo del hígado, 2) el **ligamento falciforme** que se extiende del hígado a la pared ventral del cuerpo, 3) el **omento menor** que se extiende desde el estómago y el duodeno superior hasta el hígado (Figs. 15.14 y 15.15). El borde libre del ligamento falciforme contiene la vena umbilical (Fig. 15.10A), que se oblitera

después del nacimiento para formar el **ligamento redondo del hígado**. El borde libre del omento menor que conecta el duodeno al hígado (**ligamento hepatoduodenal**) contiene el conducto biliar, la vena porta y la arteria hepática (**tríada porta**). Este borde da origen además al techo del **hiato epiploico de Winslow**, una abertura que conecta la bolsa omental (saco menor) al resto de la cavidad peritoneal (saco mayor) (Fig. 15.16).

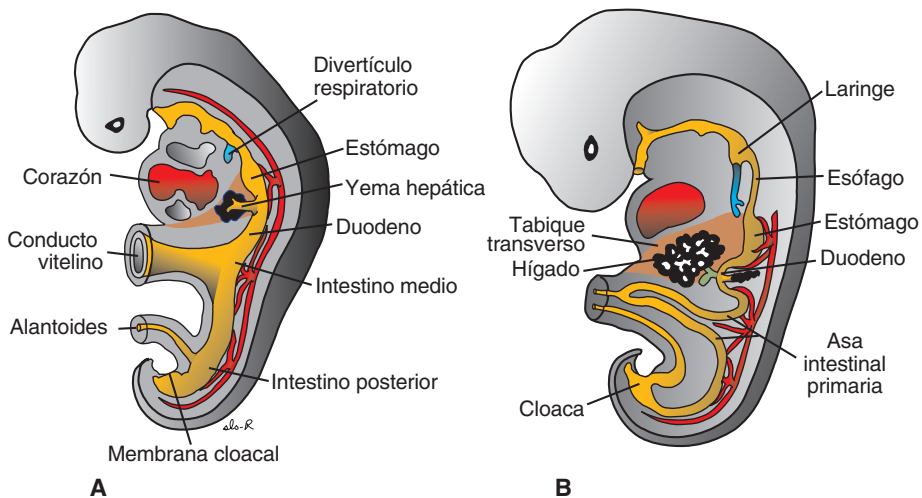


FIGURA 15.14 **A.** Embrión de 3 mm [aproximadamente de 25 días] que muestra el tubo gastrointestinal primitivo y la formación de la yema hepática. Ésta se forma a partir del endodermo que reviste el intestino anterior. **B.** Embrión de 5 mm [aproximadamente de 32 días]. Los cordones hepáticos epiteliales penetran en el mesénquima del tabique transverso.

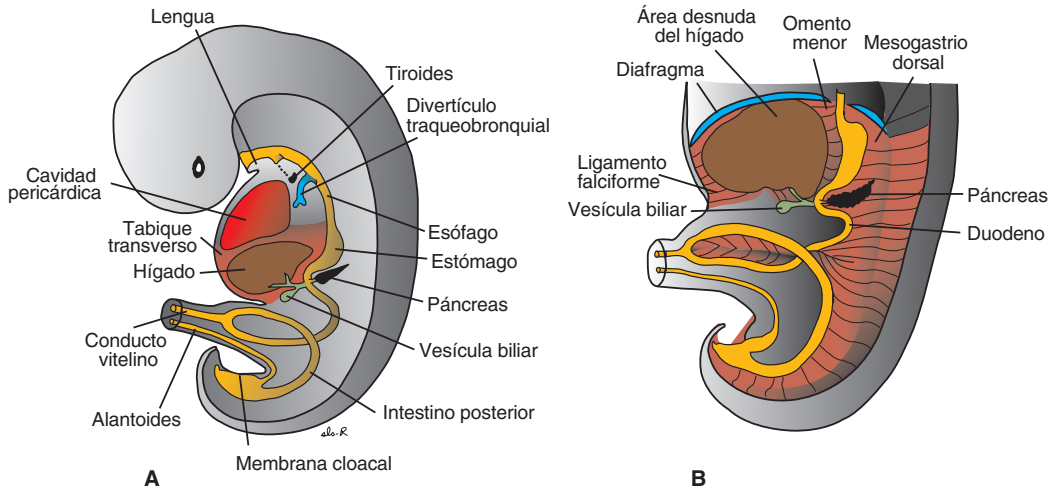


FIGURA 15.15 A. Embrión de 9 mm [de unos 36 días]. El hígado se expande caudalmente hacia el interior de la cavidad abdominal. Obsérvese la condensación del mesénquima en el área entre el hígado y la cavidad pericárdica, que prefigura la formación del diafragma a partir de una parte del tabique transverso. **B.** Embrión unos pocos días después. Obsérvese el ligamento falciforme que se extiende entre el hígado y la pared abdominal anterior; obsérvese también el omento menor que se extiende entre el hígado y el intestino anterior (estómago y duodeno). El hígado está rodeado por completo por el peritoneo, salvo el área de contacto con el diafragma. Ésa es el área desnuda del hígado.

Duodeno

La parte terminal del intestino anterior y la parte cefálica del intestino medio forman el duodeno. La unión de ambas partes está directamente distal del origen de la yema hepática (Figs. 15.14 y 15.15). Al

girar el estómago, el duodeno adopta la forma de un asa en forma de C y gira hacia la derecha. Este movimiento, junto con el rápido crecimiento de la cabeza del páncreas, desvía el duodeno de su posición inicial en la línea media al lado derecho de la cavidad

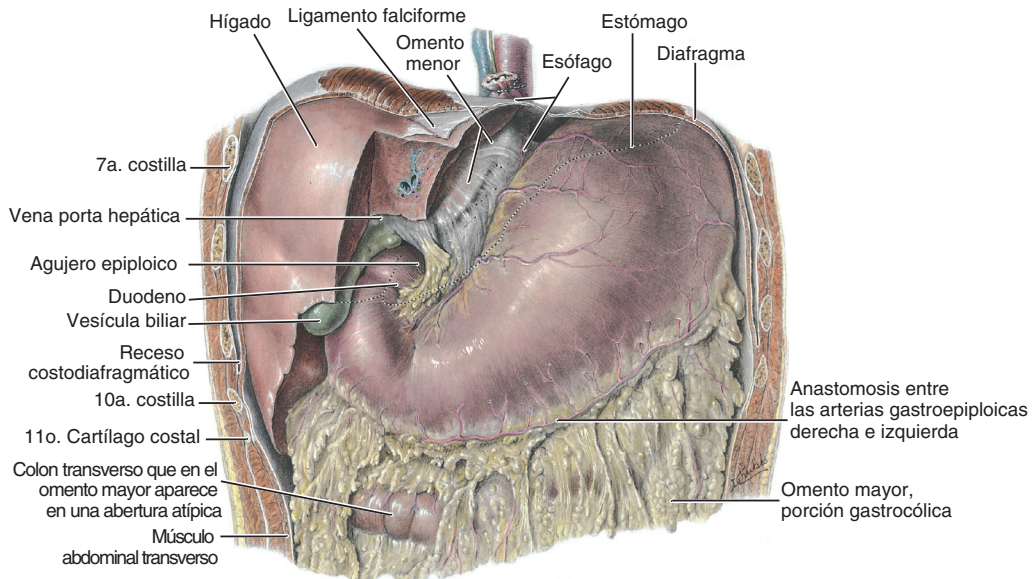


FIGURA 15.16 Omento menor que se extiende desde el hígado hasta la curvatura menor del estómago (ligamento hepatogástrico) y hasta el duodeno (ligamento hepatoduodenal). En su margen libre en posición anterior con el agujero omental [hiato epiploico de Winslow,] se localizan la arteria hepática, la vena porta y el conducto colédoco [tríada portal].

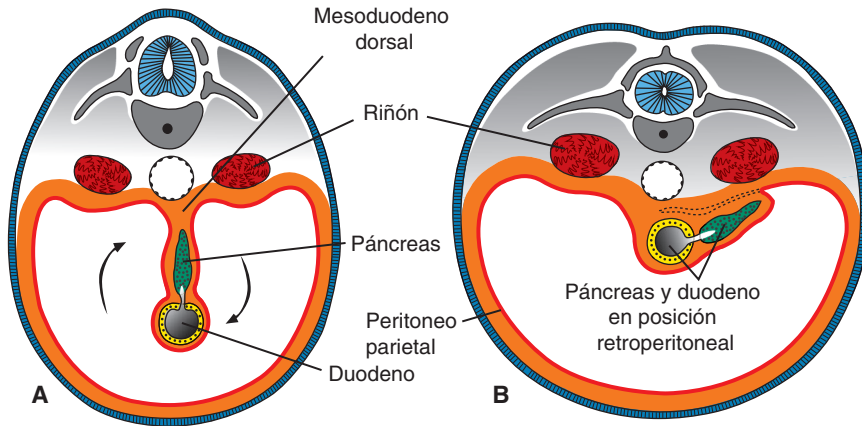


FIGURA 15.17 Secciones transversales de la región del duodeno en varias fases del desarrollo. Al inicio, el duodeno y la cabeza del páncreas se encuentran en el plano medio **(A)**, pero más tarde se dirigen a la derecha y ocupan una posición retroperitoneal **(B)**.

abdominal (Figs. 15.10A y 15.17). El duodeno y la cabeza del páncreas ejercen presión contra la pared dorsal del cuerpo, y la superficie derecha del mesoduodeno dorsal se fusiona con el peritoneo adyacente. Más tarde desaparecen ambas capas; el duodeno y la cabeza del páncreas quedan fijados en **posición retroperitoneal**. Así la totalidad del páncreas ocupa esa posición. El mesoduodeno dorsal desaparece enteramente, exceptuada la región del píloro del estómago donde una pequeña porción del duodeno (**bulbo duodenal**) conserva su mesenterio y sigue siendo intraperitoneal.

Durante el segundo mes la luz del duodeno se oblitera al proliferar las células en sus paredes. Sin embargo, la luz se recanaliza poco después (Fig. 15.18A,B). Como el **intestino anterior** está irrigado por la **arteria celiaca** y el intestino medio por la **arteria mesentérica superior**, las ramas de ambas arterias irrigan el duodeno (Fig. 15.14).

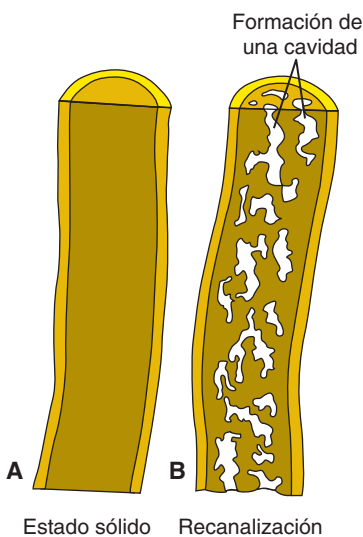


FIGURA 15.18 Porción superior del duodeno que muestra su estado sólido **(A)** y la formación de cavidades **(B)** producida por recanalización.

Consideraciones clínicas

Anomalías del estómago

La **estenosis pilórica** ocurre cuando se hipertrofia la musculatura circular y en menor medida la musculatura longitudinal del estómago en la región del píloro. Antaño se pensaba que la estenosis, una de las anomalías más comunes del estómago en el recién nacido, se presentaba sólo durante la vida fetal, a pesar de que los casos más comunes se dan entre 3 y 5 días después del nacimiento. No obstante, los datos recientes indican lo siguiente: una exposición posnatal [por ejemplo, el tratamiento con eritromicina en el periodo neonatal aumenta considerablemente el riesgo de estenosis pilórica, lo cual significa que algunas veces el defecto se desarrolla más tarde. La estenosis pilórica se caracteriza por un estrechamiento extremo de la luz pilórica; además el paso de alimento queda obstruido, lo que ocasiona graves vómitos en proyectil. En pocos casos el píloro es atrésico. Son poco frecuentes otras malformaciones del estómago como duplicaciones y un tabique prepilórico.

Hígado y vesícula biliar

El primordio del hígado aparece en la mitad de la tercera semana como una prominencia del epitelio endodérmico en el extremo distal del intestino anterior (Figs. 15.14 y 15.15). La prominencia, **divertículo hepático** o **yema hepática**, consta de células en proliferación rápida que penetran en el **tabique transverso**, o sea la placa mesodérmica situada entre la cavidad pericárdica y el pedículo del saco vitelino (Figs. 15.14 y 15.15). Mientras las células hepáticas continúan penetrando en el tabique, la conexión entre el divertículo hepático y el intestino anterior (duodeno) se estrecha produciendo el **conducto colédoco**. Una pequeña protuberancia ventral se forma mediante el colédoco, dando origen a la **vesícula biliar** y el **conducto cístico** (Fig. 15.15). Al proseguir el desarrollo, los cordones hepáticos se mezclan con las venas vitelina y umbilical que constituyen los sinusoides hepáticos. Los cordones hepáticos se diferencian en **parénquima (hepatocitos)** y producen el revestimiento de los conductos biliares. Las **células hematopoyéticas**, las **células de Kupffer** y las **células de tejido conectivo** derivan del mesodermo del tabique transverso.

Cuando las células hepáticas invaden la totalidad del tabique transverso, el órgano sobresale caudalmente hasta entrar en la cavidad abdominal, el mesodermo del tabique transverso queda entre el hígado y el intestino anterior, así como el que se dispone entre el hígado y la pared abdominal ventral se vuelven membranosos y dan origen al **omento menor** y al **ligamento falciforme**, respectivamente. A ambos se les da el nombre de **mesenterio ventral** luego de formar la conexión peritoneal entre el intestino anterior y la pared abdominal ventral (Fig. 15.15).

El mesodermo en la superficie del hígado se diferencia en el peritoneo visceral con excepción de su superficie craneal (Fig. 15.15B). En esta región el hígado permanece en contacto con el resto del ta-

bique transverso primitivo. Esta parte del tabique, constituida por un mesodermo denso, formará el tendón central del **diafragma**. La superficie del hígado que está en contacto con el futuro diafragma queda cubierto por el peritoneo; constituye el **área desnuda del hígado** (Fig. 15.15).

En la décima semana del desarrollo el hígado pesa aproximadamente 10% del peso corporal total. Aunque en parte esto puede atribuirse a la gran cantidad de sinusoides, otro factor importante es su **función hematopoyética**. Grandes centros de células en proliferación, que producen glóbulos rojos y blancos, se localizan entre los hepatocitos y las paredes de los vasos. Esta actividad desaparece de manera gradual en los últimos 2 meses de vida intrauterina; en el momento del nacimiento no quedan sino pequeños islotes hematopoyéticos. El peso del hígado representa apenas 5% del peso corporal total.

Otra función importante del hígado empieza aproximadamente en la semana 12, cuando las células hepáticas producen la bilis. Mientras tanto, la bilis puede entrar en el conducto gastrointestinal porque la **vesícula biliar** y el **conducto cístico** se han desarrollado y éste se unió ya al conducto hepático para crear el **colédoco** (Fig. 15.15). Por ello, sus contenidos adquieren un color verde oscuro. Debido a los cambios posicionales del duodeno, la entrada del colédoco paulatinamente deja su posición anterior inicial para ocupar una posición posterior y, en consecuencia, el colédoco pasa por detrás del duodeno (Figs. 15.19 y 15.20).

REGULACIÓN MOLECULAR DE LA INDUCCIÓN HEPÁTICA

Todo el endodermo del intestino anterior tiene la capacidad de expresar genes específicos del hígado y de diferenciarse en tejido hepático. Sin embargo, la expresión se ve bloqueada por factores producidos

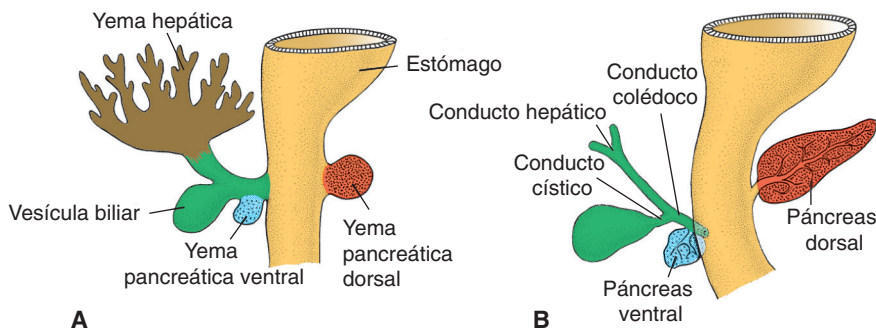


FIGURA 15.19 Fases del desarrollo del páncreas. **A.** 30 días [aproximadamente 5 mm]. **B.** 35 días [alrededor de 7 mm]. Al inicio, la yema pancreática ventral está cerca de la yema hepática, pero más tarde se desplaza en sentido posterior alrededor del duodeno hacia la yema pancreática dorsal.

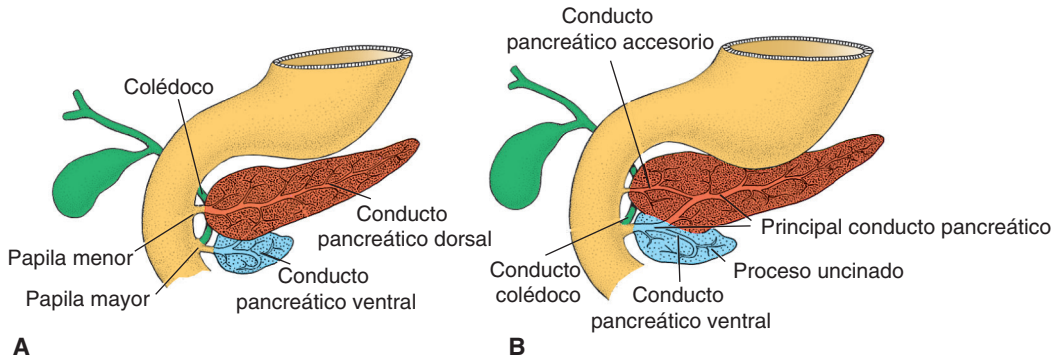


FIGURA 15.20 **A.** Páncreas durante la sexta semana del desarrollo. La yema pancreática ventral tiene estrecho contacto con la yema pancreática dorsal. **B.** Fusión de los conductos pancreáticos. El principal conducto entra en el duodeno junto con el colédoco en la papila mayor. El conducto pancreático accesorio [cuando existe] entra en el duodeno por la papila menor.

por los tejidos circundantes: ectodermo, mesodermo no cardíaco y sobre todo la notocorda (Fig. 15.21). La acción de estos inhibidores es bloqueada a su vez en la región hepática por **factores de crecimiento de los fibroblastos (FGF2)** que secretan el mesodermo cardíaco y las células endoteliales que forman vasos sanguíneos adyacentes al tubo intestinal en el sitio de las prominencias de la yema hepática. Así, el mesodermo cardíaco junto con las células endoteliales vasculares vecinas “ordenan” al endodermo intestinal expresar genes específicos del

hígado impidiendo la intervención de un factor inhibidor de esos mismos genes. Otros factores que participan en esta “orden” son las **proteínas morfogenéticas óseas (BMP)** secretadas en el tabique transversal. Al parecer, las proteínas mejoran la competencia del futuro endodermo hepático para responder a los factores FGF2. Recibida la orden, las células del campo hepático se diferencian en hepatocitos y linaje de células biliares, proceso que en parte está bajo el control de los **factores de transcripción nucleares de los hepatocitos (HNF3 y HNF4)**.

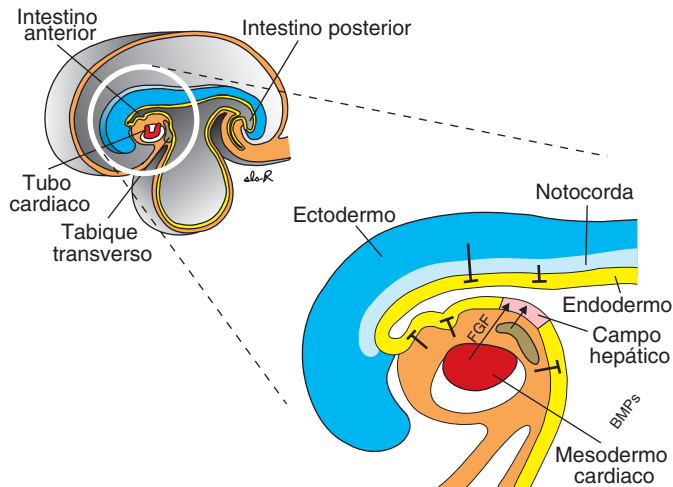


FIGURA 15.21 Diagramas de las regiones donde se forman el corazón e hígado que ilustran la inducción del desarrollo de este último. Todo el endodermo del intestino tiene la capacidad de producir tejido hepático, sólo que está reprimido por el mesodermo, el ectodermo y la notocorda. La estimulación del desarrollo hepático se logra mediante la secreción de las proteínas morfogenéticas óseas [BMP] por el tabique transversal y el factor de crecimiento de fibroblastos 2 [FGF2] en el mesodermo cardíaco. Las proteínas BMP aumentan la competencia del futuro endodermo hepático para responder a FGF2. Entonces, este factor impide la actividad de los inhibidores, con lo cual especifica el campo hepático y da inicio al desarrollo del hígado. Esta interacción demuestra que no todos los procesos inductivos son resultado de las señales directas de una molécula de inducción, sino que pueden deberse a la eliminación de una señal represora.

Consideraciones clínicas

Anomalías del hígado y de la vesícula biliar

Las variaciones en la lobulación del hígado son comunes pero carecen de importancia clínica. Los **conductos hepáticos accesorios** y la **duplicación de la vesícula biliar** [Fig. 15.22] también son comunes y en general asintomáticos. Sin embargo, adquieren importancia clínica en condiciones patológicas. En algunos casos no recanalizan los conductos que pasan por un estado sólido en su desarrollo [Fig. 15.22]. Este defecto, llamado **atresia biliar extrahepática**, ocurre en 1/15 000

nacimientos vivos. Entre 15 y 20% de los pacientes afectados presenta conductos proximales permeables y un defecto corregible, pero el resto casi siempre muere si no recibe un trasplante de hígado. Otro problema en la formación de los conductos reside en el propio hígado: la **atresia e hipoplasia del colédoco intrahepático**. Esta malformación poco frecuente [1/100 000 nacimientos vivos] puede deberse a infecciones fetales. Puede resultar mortal, pero normalmente presenta un curso prolongado benigno.

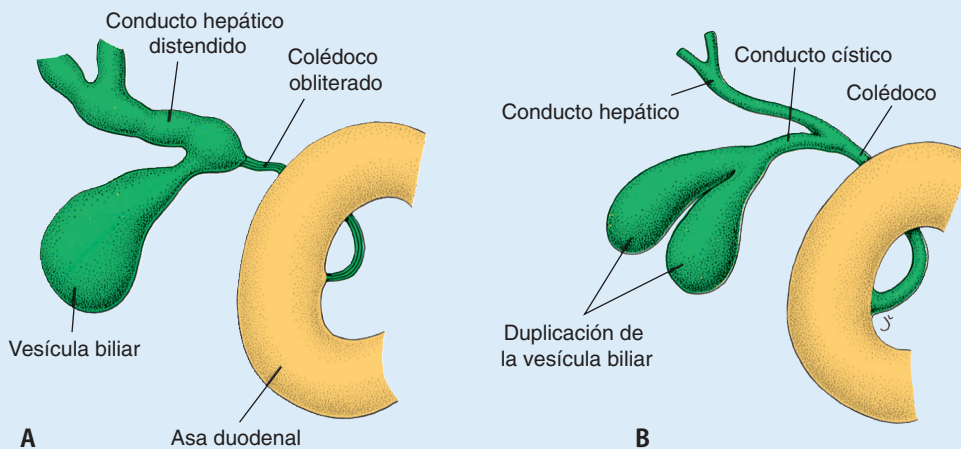


FIGURA 15.22 A. Obliteración del colédoco que distiende la vesícula biliar y los conductos hepáticos en la parte distal de la obliteración. B. Duplicación de la vesícula biliar.

■ PÁNCREAS

El páncreas consta de dos yemas –la dorsal y la ventral– que se originan en el endodermo que reviste al duodeno (15.19). A diferencia de la **yema pancreática dorsal** que se localiza en el mesenterio dorsal, la **yema pancreática ventral** está cerca del colédoco (Fig. 15.19). Cuando el duodeno gira a la derecha y adopta una forma de C, la yema pancreática ventral se desplaza dorsalmente de modo parecido a lo que ocurre con la entrada del colédoco (Fig. 15.19). La yema ventral termina situándose de inmediato por debajo y detrás de la yema dorsal (Fig. 15.20). Más tarde el parénquima se fusiona con el sistema de conductos de las yemas pancreáticas dorsal y ventral (Fig. 15.20B). La yema ventral forma el **proceso o apófisis unciforme**, así como la parte inferior de la cabeza del páncreas. La parte restante de la glándula deriva de la yema dorsal. El **conducto pancreático**

principal (de Wirsung) se compone de la parte distal del conducto pancreático dorsal y todo el conducto pancreático ventral (Fig. 15.20B). La parte proximal se oblitera o persiste como un canal pequeño conocido como **conducto pancreático accesorio** (de Santorini). Junto con el colédoco el conducto pancreático principal entra al duodeno en el sitio de la **papila mayor**; el conducto accesorio (cuando existe) entra por la **papila menor**. En cerca de 10% de los casos el sistema de conductos no se fusiona y persiste el sistema doble original.

En el tercer mes de vida fetal los **islotos pancreáticos** (de Langerhans) se desarrollan a partir del tejido pancreático parenquimatoso y se dispersan a través del páncreas. La **secreción de insulina** comienza aproximadamente en el quinto mes. Las células que secretan glucagón y somatostatina también se desarrollan a partir de las células paren-

quimatosas. El mesodermo visceral que se encuentra alrededor de las yemas pancreáticas forma el tejido conectivo pancreático.

Regulación molecular del desarrollo del páncreas

El **factor de crecimiento de los fibroblastos 2 (FGF2)** y la **activina** (un miembro de la familia TGFbeta) producidos por la notocorda y el endotelio de la aorta dorsal reprimen la expresión de **SHH** en el endodermo intestinal, destinado a formar la yema pancreática dorsal. La yema ventral es inducida por el mesodermo visceral. Así, se estimula la expresión del **gen de homeosecuencia 1 duodeno-pancreático (PDX)**. Aunque todavía no se han determinado todos los efectores del desarrollo del páncreas en dirección 3', al parecer la expresión de los genes de la homeosecuencia **PAX4** y **PAX6** especifica el linaje de las células endocrinas, de modo que las que expresen ambos genes se convierten en **células β (insulina)**, en **células δ (somatostatina)** y en **células γ (polipéptido pancreático)**. En cambio,

las que expresen sólo el gen **PAX6** se convierten en **células α (glucagón)**.

INTESTINO MEDIO

En un embrión de 5 semanas, el intestino medio está suspendido de la pared abdominal dorsal mediante un mesenterio corto y se comunica con el saco vitelino a través del **conducto vitelino** o del **conducto umbilical** (Figs. 15.1 y 15.24). En el adulto el intestino medio comienza en la parte distal de la entrada del colédoco al duodeno (Fig. 15.15) y termina en la unión de los dos tercios proximales del colon transversal con el tercio distal. Lo irriga en toda su extensión la **arteria mesentérica superior** (Fig. 15.24).

El desarrollo del intestino medio se caracteriza por un alargamiento rápido, tanto de éste como de su mesenterio, de modo que da origen al **asa intestinal primaria** (Figs. 15.24 y 15.25). En el ápice el asa se conecta con el saco vitelino por medio del **conducto vitelino** estrecho (Fig. 15.24). La rama cefálica del asa crece y penetra en la parte distal del duodeno, el yeyuno y una parte del íleon. La rama caudal se

Consideraciones clínicas

Anomalías pancreáticas

La yema pancreática ventral consta de dos componentes que normalmente se fusionan y giran alrededor del duodeno, de manera que se sitúan al final por debajo de la yema pancreática dorsal. Sin embargo, algunas veces la porción derecha de la yema ventral migra a lo largo de su ruta normal, pero la izquierda lo hace en dirección contraria. Por tanto, el duodeno queda rodeado de tejido

pancreático y aparece un **páncreas anular** (Fig. 15.23). En ocasiones la malformación constriñe al duodeno provocando una obstrucción total.

El **tejido pancreático accesorio** puede aparecer en cualquier lugar desde el extremo distal del esófago hasta la punta del asa intestinal primaria. Por lo regular se localiza en la mucosa del estómago y en el divertículo de Meckel, donde puede presentar todas las características histológicas del páncreas.

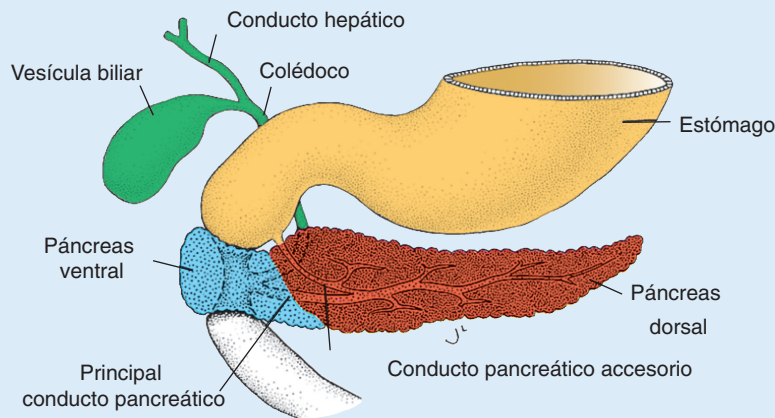
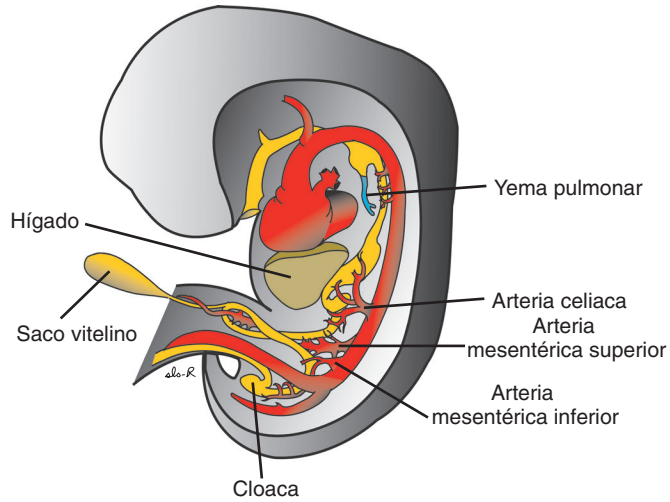


FIGURA 15.23 Páncreas anular. El páncreas ventral se divide y forma un anillo alrededor del duodeno, provocando a veces estenosis duodenal.

FIGURA 15.24 Embrión durante la sexta semana de desarrollo que muestra el aporte de sangre a los segmentos del intestino, la formación y rotación del asa intestinal primaria. La arteria mesentérica superior constituye el eje de esta rotación e irriga el intestino medio. Las arterias celiaca y mesentérica inferior irrigan el intestino anterior y el intestino posterior, respectivamente.



convierte en la porción inferior del íleon, el ciego, el apéndice, el colon ascendente y los dos tercios proximales del colon transverso.

Hernia fisiológica

El desarrollo del asa intestinal primaria se caracteriza por un rápido alargamiento, particularmente de la rama cefálica. A raíz del crecimiento y expansión acelerados del hígado, por un tiempo sólo la cavidad abdominal se vuelve demasiado pequeña para alojar todas las asas intestinales, de manera que entran en la cavidad extraembrionaria a través del cordón umbilical durante la sexta semana del desarrollo (**hernia umbilical fisiológica**) (Fig. 15.26).

Rotación del intestino medio

Al mismo tiempo que se alarga, el asa intestinal primaria gira alrededor de un eje constituido por la **arteria mesentérica superior** (Fig. 15.25). Vista desde el frente la rotación se realiza en sentido contrario a las manecillas del reloj; llega a unos 270° cuando finaliza (Figs. 15.25 y 15.27). Incluso durante la rotación, prosigue el alargamiento del asa del intestino delgado; el yeyuno y el íleon forman varias asas enrolladas (Fig. 15.26). También el intestino grueso se alarga de manera considerable, sólo que no participa en el fenómeno del enrollamiento. La rotación (de unos 90°) se efectúa durante el proceso de herniación, lo mismo que durante el retorno de

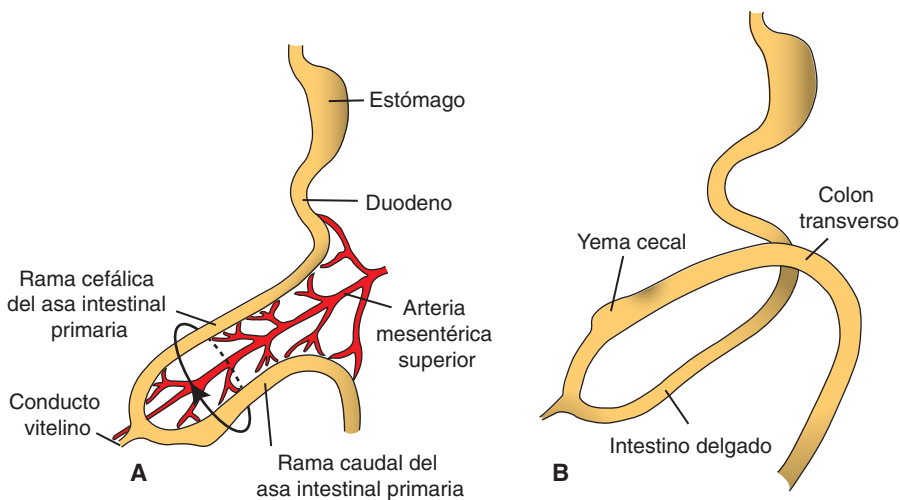


FIGURA 15.25 **A.** Asa intestinal primaria antes de la rotación [vista lateral]. La arteria mesentérica superior forma el eje del asa. *Flecha:* rotación en sentido antihorario. **B.** Vista similar a la de **(A)** que muestra el asa intestinal primaria después de una rotación de 90° en sentido contrario a las manecillas del reloj. El colon transverso pasa por delante del duodeno.

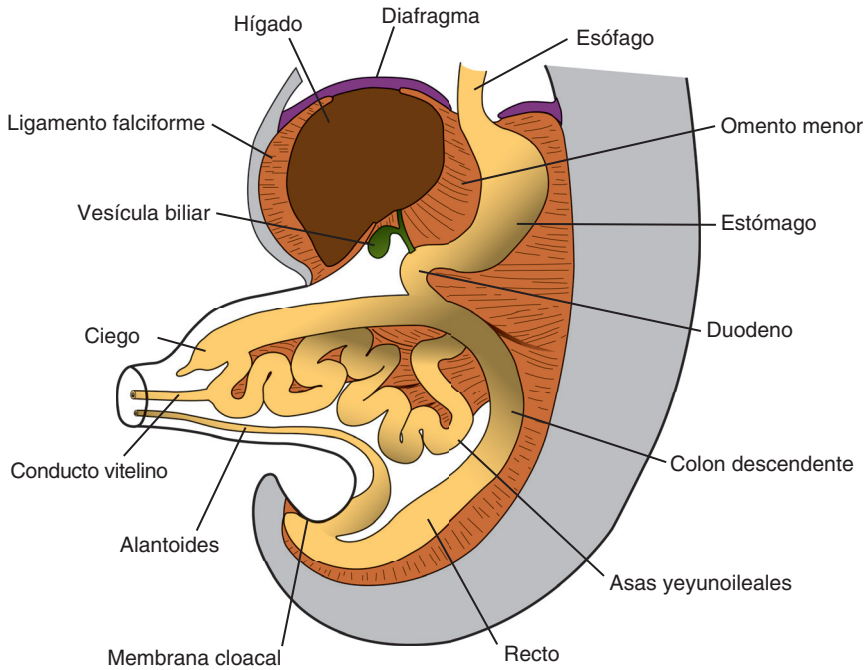


FIGURA 15.26 Hernia umbilical de las asas intestinales en un embrión de unas 8 semanas (longitud cefalocaudal, 35 mm). El enrollamiento de las asas del intestino delgado y la formación del ciego ocurren durante el proceso de herniación. Los primeros 90° de rotación se efectúan durante el proceso; los 180° restantes lo hacen durante el retorno del intestino a la cavidad abdominal en el tercer mes.

las asas intestinales a la cavidad abdominal (los 180° restantes) (Fig. 15.27).

Retracción de las asas herniadas

En el transcurso de la semana 10 del desarrollo, las asas intestinales herniadas empiezan a retornar

a la cavidad abdominal. Aunque no se conocen con exactitud los factores causales del retorno, se supone que la regresión del riñón mesonéfrico, el menor crecimiento del hígado y la expansión de la cavidad abdominal desempeñan un papel importante.

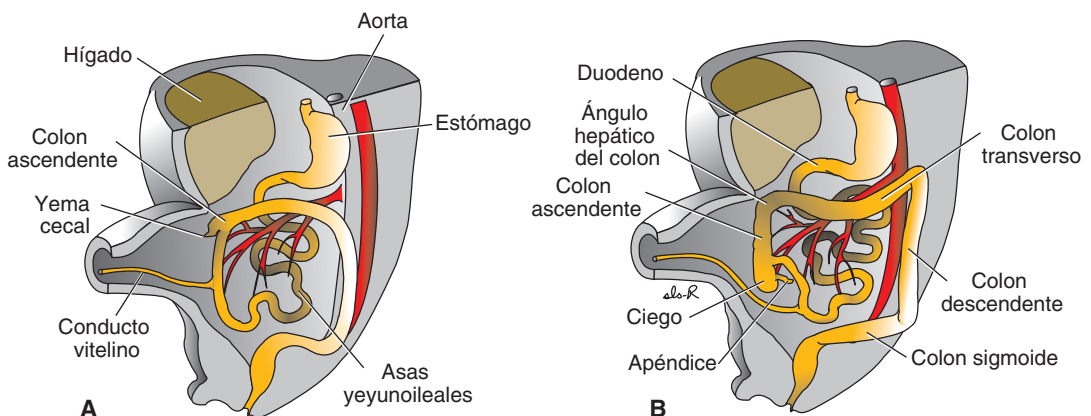


FIGURA 15.27 **A.** Vista anterior de las asas intestinales después de una rotación de 270° en sentido de las manecillas del reloj. Obsérvense las asas del intestino delgado y la posición de la yema cecal en el cuadrante superior derecho del abdomen. **B.** Vista similar a la de **A** con las asas intestinales en su posición definitiva. El desplazamiento caudal del ciego y del apéndice los colocan en el cuadrante inferior derecho del abdomen.

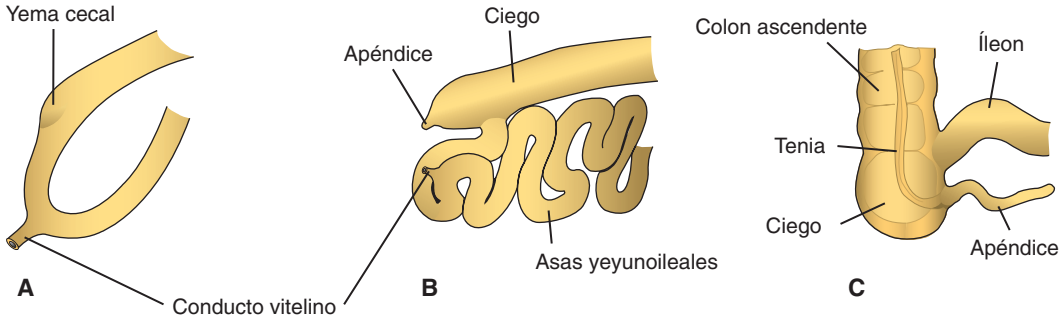


FIGURA 15.28 Fases sucesivas en el desarrollo del ciego y del apéndice. **A.** 7 semanas. **B.** 8 semanas. **C.** Recién nacido

La porción proximal del yeyuno, primera parte que regresa en la cavidad abdominal, termina situándose en el lado izquierdo (Fig. 15.27A). Las asas que retornan más tarde van colocándose cada vez más a la derecha. La **yema cecal**, que aparece aproximadamente en la sexta semana como pequeña dilatación cónica de la rama caudal del asa intestinal primaria, es la última parte del intestino en regresar en la cavidad abdominal. Por un tiempo se ubica en el cuadrante superior derecho por abajo del lóbulo derecho del hígado (Fig. 15.27A). De aquí desciende al interior de la fosa iliaca, colocando el **colon ascendente** y el **ángulo hepático del colon** en el lado derecho de la cavidad abdominal (Fig. 15.27B). Durante este proceso el extremo distal de la yema cecal forma un divertículo estrecho: el **apéndice** (Fig. 15.28).

Como el apéndice se desarrolló durante el descenso del colon, a menudo acaba situándose detrás del ciego o del colon. Estas posiciones se llaman **retrocecal** o **retrocólica**, respectivamente (Fig. 15.29).

Mesenterios de las asas intestinales

El mesenterio del asa intestinal primaria –el **mesenterio propiamente dicho**– pasa por profundos cambios con la rotación y enrollamiento de los intestinos. Cuando la rama caudal del asa se desplaza al lado derecho de la cavidad abdominal, el mesenterio dorsal gira alrededor del origen de la **arteria mesentérica superior** (Fig. 15.24). Más tarde, cuando las porciones ascendente y descendente del colon ocupan la posición definitiva, sus mesenterios oprimen el peritoneo de la pared abdominal posterior (Fig. 15.30). Tras fusionarse estas capas, el colon ascendente y el descendente quedan anclados de manera permanente en la posición retroperitoneal. Por el contrario, el apéndice, el

extremo inferior del íleon y el colon sigmoide conservan sus mesenterios libres (Fig. 15.30B).

El destino del mesocolon transverso es distinto. Se fusiona con la pared posterior del omento mayor (Fig. 15.30), pero sin perder su movilidad. Su línea de anclaje finalmente se extiende desde el ángulo hepático del colon ascendente hasta el ángulo esplénico del colon descendente (Fig. 15.30B).

En un principio el mesenterio de las asas yeyunoileales se continúa con el del colon ascendente (Fig. 15.30A). Cuando el mesenterio del mesocolon ascendente se fusiona con la pared abdominal posterior, el mesenterio de las asas yeyunoileales alcanzan una nueva línea de anclaje que se extiende desde el área donde el duodeno se torna intraperitoneal hasta la unión ileocecal (Fig. 15.30B).

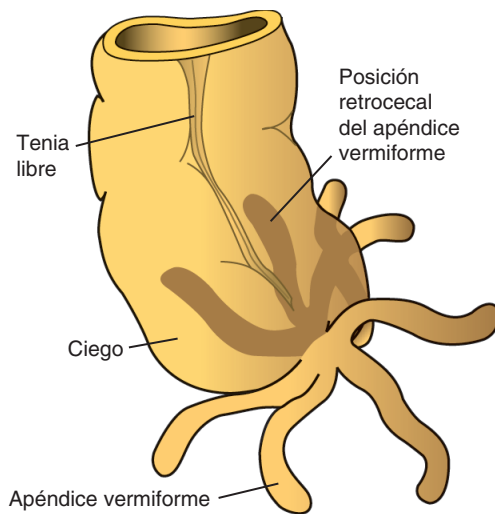


FIGURA 15.29 Varias posiciones del apéndice. En cerca de 50% de los casos el apéndice es retrocecal o retrocólico.

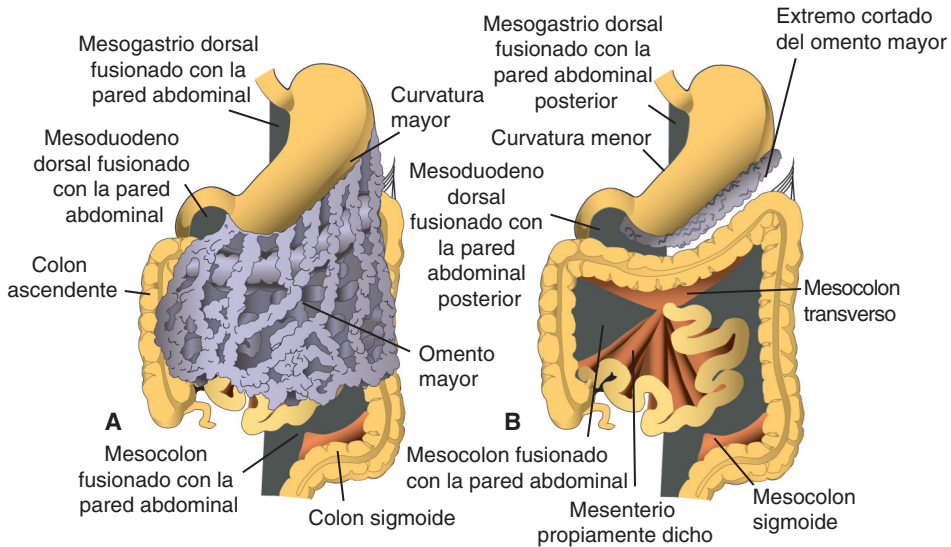


FIGURA 15.30 Vista frontal de las asas intestinales con omento mayor **(A)** y sin omento mayor **(B)**. Áreas grises: partes del mesenterio dorsal que se fusionan con la pared abdominal posterior. Obsérvese la línea de anclaje del mesenterio propiamente dicho.

Consideraciones clínicas

Anomalías de los mesenterios

En condiciones normales, el colon ascendente, con excepción de la parte más caudal (aproximadamente de 2.5 cm), se fusiona a la pared abdominal posterior y está cubierto por el peritoneo en su superficie anterior y a los lados. La persistencia de una porción del mesocolon dan origen a un **ciego móvil**. En su forma más extrema, el mesenterio del colon ascendente no se fusiona con la pared corporal posterior. Un mesenterio tan largo permite movimientos anormales del intestino o incluso un **vólvulo** del ciego y del colon. Asimismo la fusión incompleta del mesenterio con la pared corporal posterior puede producir bolsas retrocólicas detrás del mesocolon ascendente. En una **hernia retrocólica** quedan atrapadas algunas partes del intestino delgado detrás del mesocolon.

Anomalías de la pared corporal

El **onfalocele** (Fig. 15.31A,B) consiste en una hernia de las vísceras abdominales a través de un anillo umbilical agrandado. Están cubiertas con el amnios las vísceras que pueden incluir hígado, intestinos delgado y grueso, estómago, bazo o vesícula biliar. El origen de la anomalía es que el intestino no retorna a la cavidad corporal desde su hernia fisiológica entre la sexta y décima semanas. Mediante la ecografía puede diagnosticarse en el útero más tarde en la gestación (Fig. 15.31D). El onfalocele ocurre en 2.5/10 000 nacimientos y se

acompaña de alta tasa de mortalidad [25%] y de malformaciones graves, como las anomalías cardíacas [50%] y defectos del tubo neural [40%]. Se aprecian anomalías cromosómicas en alrededor de 15% de los niños afectados que nacen vivos.

La **gastroquisis** (Fig. 15.31C) se refiere a una protrusión de los contenidos abdominales a través de la pared corporal hasta el interior de la cavidad amniótica. Ocurre en un lado del ombligo, en general en el lado derecho; casi siempre se debe al cierre anormal de la pared corporal alrededor del pedículo de fijación [capítulo 7]. Las vísceras no quedan cubiertas por el peritoneo o el amnios, y el intestino posiblemente resulte dañado por la exposición al líquido amniótico. Al igual que el onfalocele, se diagnostica más tarde con la ecografía (Fig. 15.31E). La gastroquisis ocurre en 1/10 000 nacimientos, aunque su frecuencia va en aumento, sobre todo entre madres jóvenes (< 20 años de edad). No se conoce la causa del incremento ni de su prevalencia en los hijos de mujeres más jóvenes. A diferencia del onfalocele, la gastroquisis no se acompaña de anomalías cromosómicas ni de otros defectos graves, por lo cual la tasa de supervivencia es excelente. El vólvulo [rotación del intestino] que compromete el aporte sanguíneo puede destruir grandes regiones del intestino y ocasionar muerte fetal.

[continúa]

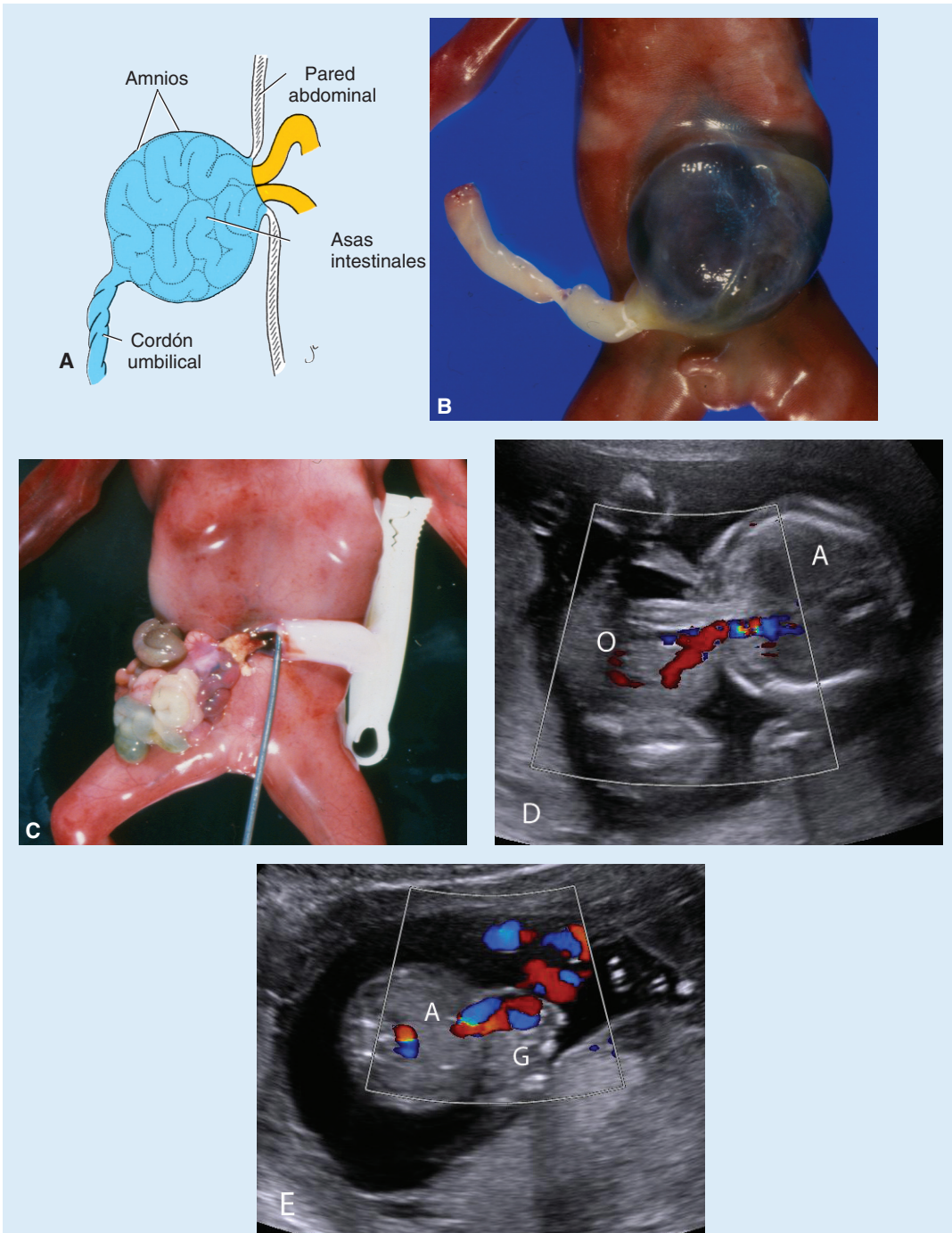


FIGURA 15.31 **A.** Onfalocelo que muestra el no retorno de las asas intestinales a la cavidad corporal después de una hernia fisiológica. Las asas herniadas están cubiertas por el amnios. **B.** Onfalocelo de un recién nacido. **C.** Recién nacido con gastrosquisis. Las asas del intestino se extienden a través de un defecto de cierre en la pared ventral del cuerpo sin quedar cubiertas por el amnios [capítulo 7]. **D.** Ecografía de 22 semanas que muestra un feto con onfalocelo [O] que sobresale de la pared abdominal [A]. La naturaleza esférica del defecto se debe a que un revestimiento de amnios mantiene las asas del intestino en su sitio. **E.** Ecografía de 16 semanas de un feto con gastrosquisis [G]. Las asas del intestino sobresalen a través de la pared abdominal [A] sin estar cubiertas por el amnios; de ahí su apariencia rugosa. Tanto en **[D]** como en **[E]** los colores rojo y azul indican el flujo sanguíneo en la circulación umbilical.

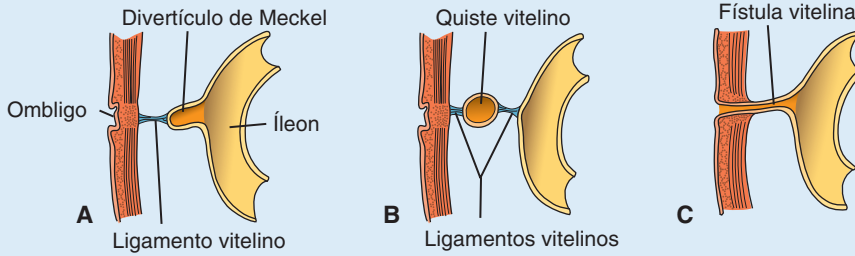


FIGURA 15.32 Restos del conducto vitelino. **A.** Divertículo ileal o de Meckel combinado con cordones fibrosos [ligamento vitelino]. **B.** Quiste vitelino unido al ombligo y a la pared de íleon mediante ligamentos vitelinos. **C.** Fístula vitelina que conecta la luz del íleon al ombligo.

Anomalías del conducto vitelino

En un porcentaje de entre 2 y 4% de las personas, persiste una pequeña porción del **conducto vitelino** formando una bolsa del íleon: el **divertículo ileal o de Meckel** (Fig. 15.32A). En el adulto este divertículo –situado a unos 40 o 60 cm de la válvula ileocecal en el límite antimesentérico del íleon– generalmente no causa síntomas. Pero cuando contiene tejido pancreático heterotópico o mucosa gástrica, puede producir úlceras, hemorragias o hasta una perforación. A veces ambos extremos del conducto vitelino se convierten en cordones fibrosos; entonces la porción media forma un quiste grande: el **enteroquistoma** o **quiste vitelino** (Fig. 15.32B). Puesto que los cordones fibrosos cruzan la cavidad peritoneal, las asas intestinales pueden enrollarse alrededor de las hebras fibrosas y se obstruyen, produciendo estrangulamiento o vólvulo. En otra variante el conducto vitelino permanece abierto en toda su extensión, originando una comunicación directa entre el ombligo y el intestino. Esta anomalía se conoce como **fístula umbilical** o **fístula vitelina** (Fig. 15.32C). A veces hay excremento en el ombligo.

Anomalías de rotación del intestino

La rotación anómala del asa intestinal puede hacer que el intestino se enrolle (**vólvulo**) y que haya insuficiencia del aporte sanguíneo. En condiciones normales el asa intestinal primaria gira 270° en sentido contrario a las manecillas del reloj. Pero en ocasiones la rotación llega apenas a 90°. Cuando eso sucede, el colon y el ciego son las primeras partes del intestino en regresar del cordón umbilical, estableciéndose en el lado izquierdo de la cavidad abdominal (Fig. 15.33A). Entonces las asas que retornan más tarde se desplazan más y más a la derecha, dando origen a un **colon izquierdo**.

La **rotación inversa del asa intestinal** ocurre cuando el asa primaria gira 90° en sentido de las manecillas del reloj. En esta anomalía el colon transversal se sitúa detrás del duodeno (Fig. 15.33B) y de la arteria mesentérica superior.

La **duplicación de las asas intestinales y los quistes** pueden ocurrir en cualquier lugar a lo largo del tubo intestinal. Por lo regular se localizan en la región del íleon, donde pueden formar desde un segmento largo hasta un divertículo

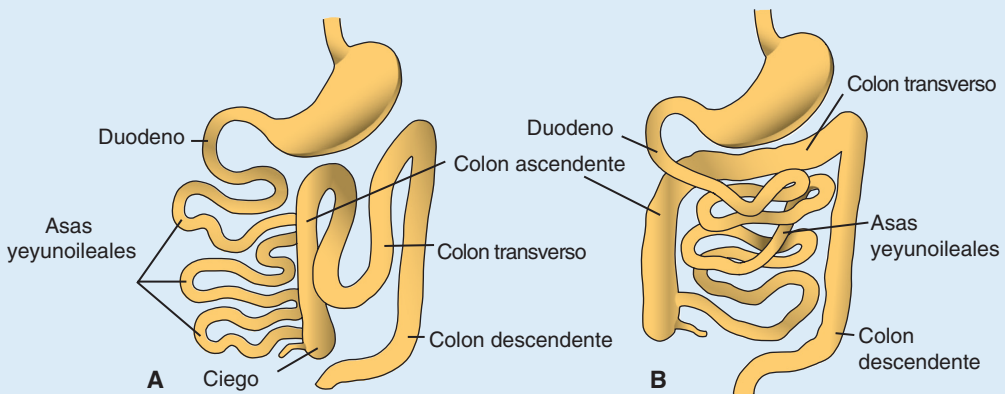


FIGURA 15.33 **A.** Rotación anómala del asa intestinal primaria. El colon está situado en el lado izquierdo del abdomen y las asas pequeñas están en el lado derecho. El íleon entra en el ciego desde la derecha. **B.** Se gira el asa intestinal primaria 90° en sentido de las manecillas del reloj (rotación inversa). El colon transversal pasa detrás del duodeno.

[continúa]

pequeño. Los síntomas suelen ocurrir al inicio de la vida; 33% se acompaña de otros defectos como atresia intestinal, ano imperforado, gastrosquisis y onfalocele. Se desconoce su origen pero tal vez provenga de la proliferación anómala del parénquima intestinal.

Atresias y estenosis intestinales

Las **atresias** y las **estenosis** pueden ocurrir en cualquier lugar del intestino. La mayoría se localiza en el duodeno, la minoría en el colon, un número igual en el yeyuno y en el íleon (1/1 500 nacimientos). Las que se extienden desde la porción distal del duodeno hasta su porción caudal se atribuyen a “**accidentes**” **vasculares** que comprometían el aporte sanguíneo y necrosaban los tejidos en una sección del intestino. Se pensaba que los accidentes podían deberse a factores como rotación anómala, vólvulo, gastrosquisis u onfalocele. Pero según los datos más recientes los problemas de diferenciación del intestino también pueden ocasionar esos defectos. Así la expresión errónea de algunos genes *HOX*, de los genes y receptores en la familia *FGF* producen atresias intestinales. En 50% de los casos se pierde una región del intestino y en 20% subsiste un cordón fibroso [Fig. 15.34A,B]. En otro 20% se aprecia estrechamiento: un diafragma delgado separa los segmentos más grandes y pequeños del intestino [Fig. 15.34C]. De estos defectos, 10% corresponde a las estenosis y atresias múltiples, con una frecuencia de 5% cada uno [Fig. 15.34D]. La **atresia en cáscara**

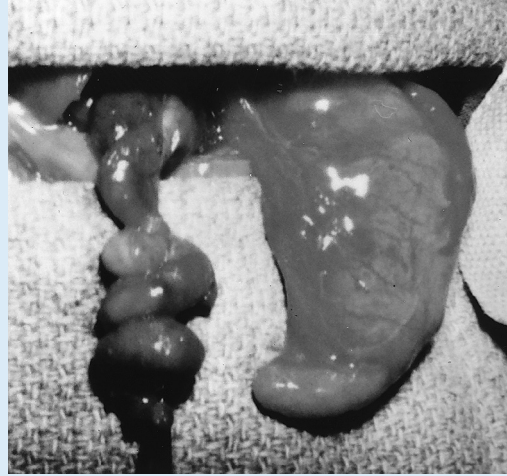


FIGURA 15.35 Atresia en cáscara de manzana: se localiza en el yeyuno y representa 10% de las atresias intestinales. La porción afectada del intestino está enrollada alrededor de un resto del mesenterio.

de manzana representa 10%. La atresia está en el yeyuno proximal y el intestino es corto, con la porción distal a la lesión enrollada alrededor del resto mesentérico [Fig. 15.35]. Los efectos que las atresias tienen en el recién nacido depende de cuánto intestino resulta dañado y de su ubicación. Algunos neonatos con importante daño presentan bajo peso y otras anomalías.

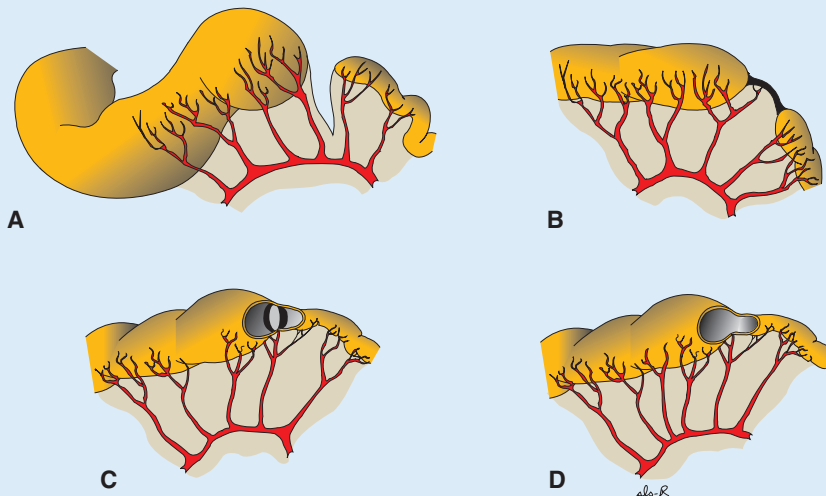


FIGURA 15.34 Atresias y estenosis más comunes. La **A**, que es la más común, ocurre en 50% de los casos; la **B** y la **C**, en 20% de éstos, y la **D**, en 5%. Pueden deberse a problemas en la expresión de *HOX* y algunos genes *FGF* durante la diferenciación del intestino o bien a accidentes vasculares. Los que afectan al duodeno superior pueden deberse a falta de recanalización. Las atresias **A-C** ocurren en 95% de los casos y las estenosis **D** apenas en 5 por ciento.

■ INTESTINO POSTERIOR

El intestino posterior da origen a lo siguiente: tercio distal del colon transversal, colon descendente, colon sigmoide, recto y parte superior del conducto anal. El endodermo del intestino posterior también produce el revestimiento interno de la vesícula y la uretra (capítulo 16).

La porción terminal del intestino posterior entra en la región posterior de la cloaca: **conducto ano-rectal** primitivo; el alantoides penetra en la porción anterior: el **seno urogenital** primitivo (Fig. 15.36A). También la cloaca es una cavidad recubierta de endodermo cuyo límite ventral está revestido por el ectodermo superficial. Esta frontera entre el endodermo y el ectodermo da origen a la **membrana cloacal** (Fig. 15.36). Una capa de mesodermo, el **tabique urorectal**, separa la región situada entre el alantoides y el intestino posterior. El tabique proviene de una capa de mesodermo, el tabique urorectal, separa la región entre el alantoides y el intestino posterior. Este tabique deriva del mesodermo que cubre el saco vitelino y rodea al alantoides (Fig. 15.36). A medida que el embrión crece y el pliegue caudal continúa desarrollándose, la punta del tabique urorectal se coloca cerca de la membrana cloacal (Fig. 15.36B,C). Al final de la séptima semana la membrana se rompe creando la abertura anal para el intestino posterior y una abertura ventral para el seno urogenital. Entre ambas la punta del tabique urogenital da origen al cuerpo perineal (Fig. 15.36C). La parte superior (dos tercios) del conducto anal deriva del endodermo del intestino posterior; la parte inferior (un tercio) deriva del ectodermo que rodea al **proctodeo** (Fig. 15.36B,C). El ectodermo en la región del proctodeo sobre la superficie de una parte de la cloaca prolifera invaginándose para crear la **depresión anal** (Fig. 15.37D). Después, al degenerar la **membrana cloacal** (llamada ahora **membrana anal**), establece continuidad entre las partes superior e inferior del conducto anal. Como la parte caudal del conducto se origina en el ectodermo, está irrigada por las **arterias rectales inferiores** que son ramas de las **arterias pudendas internas**. Sin embargo, la parte craneal del conducto anal se origina en el endodermo y por lo mismo está irrigado por la **arteria rectal superior**, prolongación de la **arteria mesentérica inferior**: la arteria del intestino posterior. La unión entre las regiones endodérmica y ectodérmica del conducto anal está delimitada por la **línea pectínea**, justo por debajo de las columnas anales. En la línea el epitelio cilíndrico se transforma en un epitelio escamoso estratificado.

Consideraciones clínicas

Anomalías del intestino posterior

Las **fístulas rectouretrales y rectovaginales**, que ocurren en 1/5 000 nacimientos vivos, pueden deberse a anomalías en la formación de la cloaca o del tabique urorectal. Por ejemplo, si la cloaca es demasiado pequeña o si el tabique no se extiende lo suficiente hacia la parte caudal, la abertura del intestino posterior se desplaza hacia la parte anterior, lo que crea una abertura del intestino posterior hasta dentro de la uretra o la vagina [Fig. 15.37A,B]. Las **fístulas y atresias rectoanales** presentan una gravedad variable y pueden dejar un tubo estrecho o el resto fibroso conectado a la superficie perineal [Fig. 15.37C]. Estos defectos probablemente son causados por la expresión anómala de los genes durante la señalización epitelio-mesenquimatoso. El **ano imperforado** ocurre cuando la membrana anal no se rompe [Fig. 15.37D].

El **megacolon congénito** se debe a la ausencia de ganglios parasimpáticos en la pared intestinal (**megacolon aganglionar** o **enfermedad de Hirschsprung**). Estos ganglios derivan de las células de la cresta neural que migran de los pliegues neurales a la pared del intestino. Las mutaciones en el gen *RET*, receptor de cinasa de tirosina que interviene en la migración de las células de la cresta [capítulo 18], puede producir megacolon congénito. En la generalidad de los sucesos ocurridos el defecto se extiende hasta el punto medio del colon sigmoide. En un porcentaje de entre 10 y 20% de los casos participan los segmentos del colon transversal y del lado derecho; en 3% todo el colon está afectado.

RESUMEN

El epitelio del aparato digestivo y el **parénquima** de sus derivados se originan en el endodermo; el tejido conectivo, los componentes musculares y los peritoneales se originan en el mesodermo. Las regiones del tubo intestinal como esófago, estómago, duodeno son especificadas por un gradiente de ácido retinoico cuya acción hace que se expresen factores de transcripción específicos de cada región (Fig. 15.2A). Entonces la diferenciación del intestino y sus derivados se basa en las interacciones recíprocas del endodermo intestinal (epitelio) con el mesodermo circundante (interacción epitelio-mesenquimatoso). Los genes *HOX* del mesodermo son inducidos por los genes *sonic hedgehog* (SHH), secretados en el endodermo intestinal que regulan la organización craneocaudal del intestino y de sus derivados. El

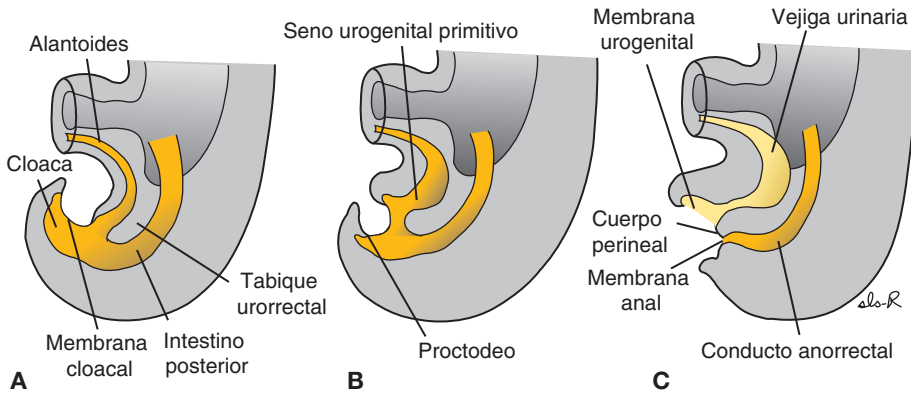


FIGURA 15.36 Región cloacal de embriones en fases sucesivas del desarrollo. **A.** El intestino posterior entra en la porción posterior de la cloaca, futuro conducto anorrectal; el alantoides entra en la porción anterior, futuro seno urogenital. El tabique uorrectal se forma con una cuña de mesodermo entre el alantoides y el intestino posterior. La membrana cloacal que establece el límite ventral de la cloaca, se compone de ectodermo y endodermo. **B.** Al continuar desarrollándose los pliegues caudales del embrión, el tabique uorrectal se acerca a la membrana cloacal. **C.** El alargamiento del tubérculo genital jala la porción urogenital de la cloaca hacia la parte anterior; la rotura de la membrana cloacal crea una abertura para el intestino posterior y otra para el seno urogenital. La punta del tabique uorrectal da origen al cuerpo perineal.

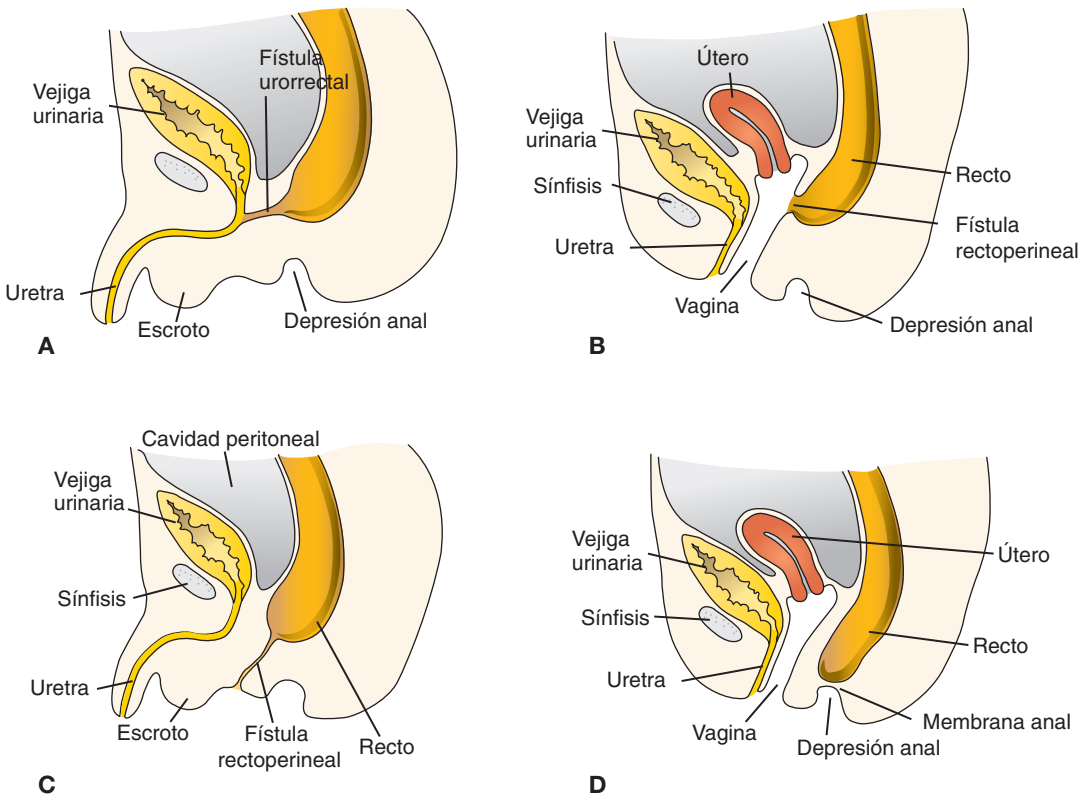


FIGURA 15.37 Fístulas uorrectal **(A)** y rectovaginal **(B)** causadas por la separación incompleta del intestino posterior del seno urogenital por parte del tabique uorrectal. Es posible que estas anomalías se presenten cuando la cloaca es demasiado pequeña, lo cual hace que la abertura del intestino posterior se desplace en la parte anterior. **C.** Fístula rectoperineal. El defecto probablemente se deba a la expresión errónea de genes durante la señalización epitelio-mesenquimatoso en esta región. **D.** Ano imperforado que se debe a que la membrana anal no se rompe.

sistema intestinal se extiende desde la membrana bucofaríngea hasta la membrana cloacal (Fig. 15.5) y se divide en intestino faríngeo, intestino anterior, intestino medio e intestino posterior. El intestino faríngeo da origen a la faringe y glándulas relacionadas (capítulo 17).

A partir del **intestino anterior** se desarrollan el esófago, la tráquea, las yemas pulmonares, el estómago y el duodeno proximal a la entrada de colédoco. Además el hígado, el páncreas y las vías biliares se desarrollan como protuberancias del epitelio endodérmico en la parte superior del duodeno (15.15). La parte superior del intestino anterior está dividida por un tabique (el **tabique traqueoesofágico**) en esófago en la parte posterior y una tráquea y unas yemas pulmonares en la parte anterior; por ello la desviación del tabique puede producir aberturas anómalas entre la tráquea y el esófago. Se diferencian en el parénquima los cordones epiteliales y las vías biliares que crecen adentrándose en el tabique transversal (Fig. 15.15). En el mesodermo se originan las **células hematopoyéticas** (presentes en el hígado en cantidades mayores antes del nacimiento que después), las células de Kupffer y las del tejido conectivo. El **páncreas** se desarrolla a partir de la **yema ventral** y de la **yema dorsal** que más tarde se fusionarán para formar el páncreas definitivo (Figs. 15.19 y 15.20). A veces las dos partes rodean el duodeno (páncreas anular) construyendo el intestino (Fig. 15.23).

El **intestino medio** da origen al **asa intestinal primaria** (Fig. 15.24), al duodeno distal a la entrada del colédoco; llega a la unión de los dos tercios proximales del colon transversal con el tercio distal. En su ápice el asa primaria se comunica temporalmente con el saco vitelino a través del **conducto vitelino**. Durante la sexta semana el asa crece con tanta rapidez que sobresale dentro del cordón umbilical (**hernia fisiológica**) (Fig. 15.26). Durante la décima semana regresa a la cavidad abdominal. Mientras estos procesos tienen lugar, el asa del intestino medio gira 270° en sentido contrario a las manecillas del reloj (Fig. 15.27). He aquí algunas anomalías comunes: restos del conducto vitelino, incapacidad del intestino medio para volver a la

cavidad abdominal, rotación errónea, duplicación de algunas partes del intestino. El **intestino posterior** produce la región comprendida entre el tercio distal del colon transversal y la parte superior del **conducto anal**; la parte distal de este conducto se origina en el ectodermo. El intestino posterior entra en la región posterior de la **cloaca** (futuro conducto anorrectal) y el **alantoides** entra en la región anterior (futuro **seno urogenital**). El **tabique uorrectal** dividirá las dos regiones (Fig. 15.36) y la rotura de la membrana cloacal que recubre esta área permite que se comuniquen con el exterior el ano y el seno urogenital. Las anomalías de tamaño de la región posterior cambian la entrada del ano en la parte anterior, produciendo tanto fístulas como atresias rectovaginales y rectouretrales (Fig. 15.37).

El conducto anal deriva del endodermo (parte craneal) y del ectodermo (parte caudal). Esta última está constituida por el ectodermo que se invagina alrededor del **proctodeo**. La vascularización del conducto anal refleja su origen doble. Así, la parte craneal está irrigada por la **arteria rectal superior** procedente de la arteria mesentérica inferior –arteria del intestino posterior. En cambio, la parte caudal está irrigada por la **arteria rectal inferior**, una rama de la arteria pudenda interna.

■ Resolución de problemas

1. Una ecografía prenatal reveló polihidramnios a las 36 semanas; en el momento del nacimiento, el neonato tenía demasiados líquidos en la boca y dificultad para respirar. ¿A qué anomalía congénita se deben ambos problemas?
2. Una ecografía prenatal a las 20 semanas reveló una masa en la línea media que, al parecer, contenía intestinos y estaba delimitada por una membrana. ¿Qué anomalía congénita diagnosticaría y cuál sería su pronóstico para el niño?
3. En el momento del nacimiento, una niña tiene meconio en la vagina sin abertura anal. ¿Qué tipo de anomalía congénita tiene y cuál fue su origen embrionario?

Sistema urogenital

Desde una perspectiva funcional, el sistema urogenital puede dividirse en dos componentes por completo distintos: el **sistema urinario** y el **sistema genital**. Desde una perspectiva embrionaria y anatómica están interrelacionados de manera estrecha. Los dos se desarrollan a partir de una cresta mesodérmica común (**mesodermo intermedio**) a lo largo de la pared posterior de la cavidad abdominal; en un principio los conductos excretores de ambos sistemas entran en una cavidad común: la cloaca.

SISTEMA URINARIO

Sistemas renales

En el ser humano tres sistemas renales ligeramente superpuestos se forman en una secuencia craneal a caudal durante la vida intrauterina: **pronefros**, **mesonefros** y **metanefros**. El primero de los tres es rudimentario y no funcional, el segundo puede

funcionar corto tiempo durante el periodo fetal temprano, el tercero forma el riñón permanente.

Pronefros

Al inicio de la cuarta semana el pronefros está representado por 7 o 10 grupos celulares sólidos en la región cervical (Figs. 16.1 y 16.2). Los grupos constituyen unidades excretorias vestigiales –los nefrotomas– que muestran regresión antes que aparezcan más grupos caudales. Hacia el final de la cuarta semana ya desaparecieron los indicios del sistema pronefrico.

Mesonefros

El mesonefros y los conductos mesonefricos se originan en el mesodermo intermedio desde los segmentos torácico y lumbar superiores (L3) (Fig. 16.2). Al comenzar la cuarta semana del desarrollo, los primeros túbulos excretores del mesonefros aparecen durante la regresión del sistema pronefrico. Se alargan con rapidez, producen un asa en forma de S y adquieren una red de capilares que desarrollarán

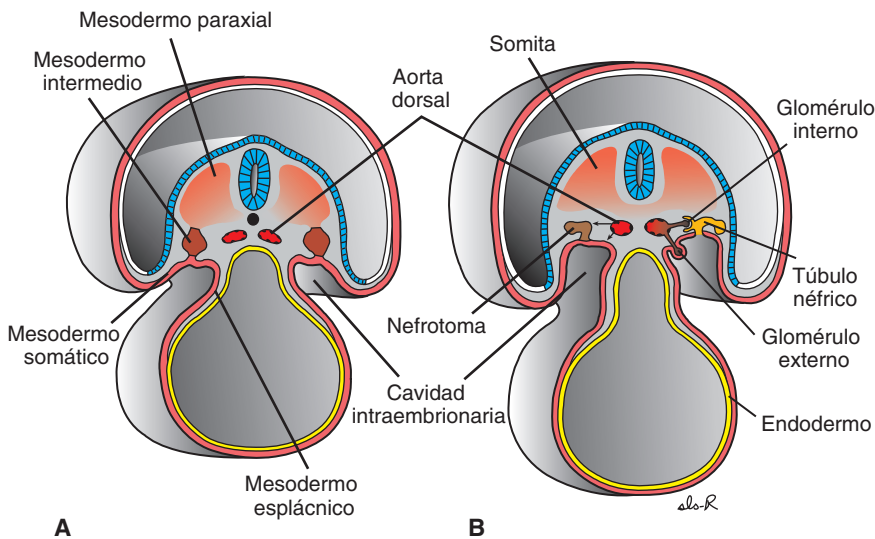


FIGURA 16.1 Secciones transversales de embriones en varias fases del desarrollo que muestran la formación de los túbulos néfricos. **A.** 21 días. **B.** 25 días. Obsérvese la aparición de los glomérulos externos e internos y la conexión abierta entre la cavidad intraembrionaria y el túbulo néfrico.

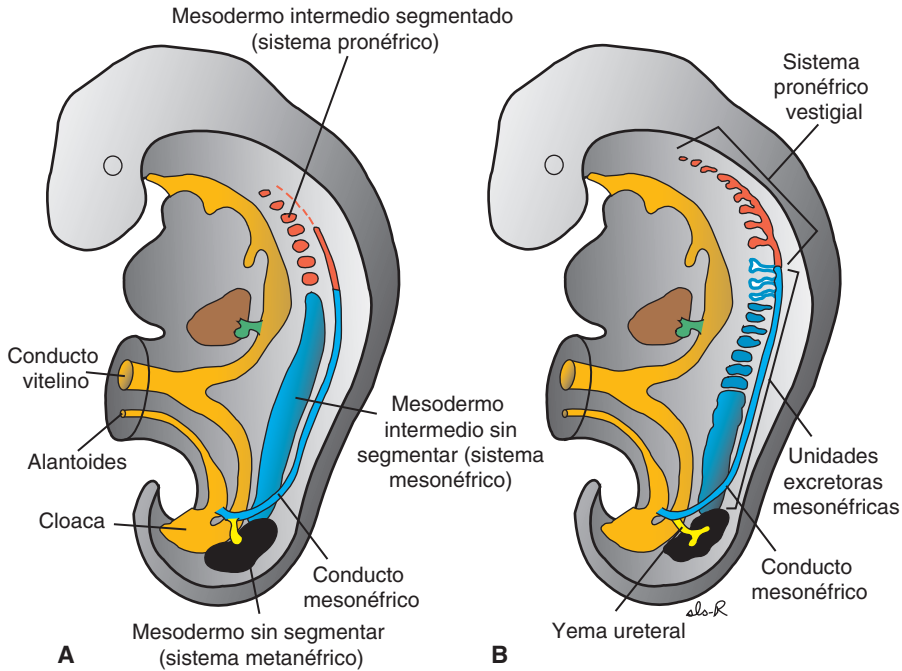


FIGURA 16.2 A. Relación del mesodermo intermedio de los sistemas pronéfrico, mesonéfrico y metanéfrico. En las regiones cervical y torácica superior el mesodermo intermedio está segmentado, en las regiones torácica inferior, lumbar y sacra forma una masa de tejido sólido sin segmentar: el cordón nefrogénico. Obsérvese el conducto colector longitudinal, compuesto inicialmente por pronefros pero después por mesonefros [conducto mesonéfrico]. B. Túbulos excretores de los sistemas pronéfrico y mesonéfrico en un embrión de 5 semanas.

un glomérulo en su extremidad medial (Fig. 16.3A). Alrededor del glomérulo los túbulos dan origen a la **cápsula de Bowman** y juntas estas estructuras constituyen un **corpúsculo renal**. Lateralmente el túbulo penetra en el conducto colector longitudinal llamado **mesonéfrico** o **conducto de Wolff** (Figs. 16.2 y 16.3).

A mitad del segundo mes el mesonefros forma un órgano ovoide grande a ambos lados de la línea medial (Fig. 16.3). Como la gónada se desarrolla en su lado medio, la prominencia formada por los dos órganos se llama **cresta urogenital** (Fig. 16.3). Mientras los túbulos caudales siguen diferenciándose, los craneales junto con los glomérulos presentan cambios degenerativos, hacia el final del segundo mes la mayoría ya desapareció. En el varón unos cuantos túbulos caudales y el conducto mesonéfrico persisten en la constitución del sistema genital; desaparecen en la mujer.

Metanefros: el riñón definitivo

El **metanefros** o **riñón permanente**, tercer órgano urinario, aparece en la quinta semana. Sus unidades excretoras se desarrollan a partir del **mesodermo metanéfrico** (Fig. 16.4) de la misma manera que en

el sistema mesonéfrico. El desarrollo del sistema de conductos no es igual al de otros sistemas renales.

Sistema colector

Los conductos colectores del riñón permanente se originan en la **yema ureteral**, una excrecencia del conducto mesonéfrico cercano a su entrada en la cloaca (Fig. 16.4). La yema penetra en el tejido metanéfrico, que en su extremo distal adquiere la forma de un casquete (Fig. 16.4). Más tarde la yema se dilata formando la **pelvis renal** primitiva; se divide en porciones craneal y caudal: los futuros **cálices mayores** (Fig. 16.5A,B).

Cada cáliz produce dos yemas mientras penetra en el tejido metanéfrico. Las yemas continúan subdividiéndose hasta crear 12 o más generaciones de túbulos (Fig. 16.5). Mientras tanto, en la periferia aparecen más túbulos antes del final del quinto mes. Los túbulos del segundo orden se agrandan absorbiendo los de tercera y cuarta generaciones, produciendo así los **cálices menores** de la pelvis renal. Al proseguir el desarrollo, los túbulos colectores de la quinta generación y de las posteriores se alargan mucho y convergen en el cáliz formando la

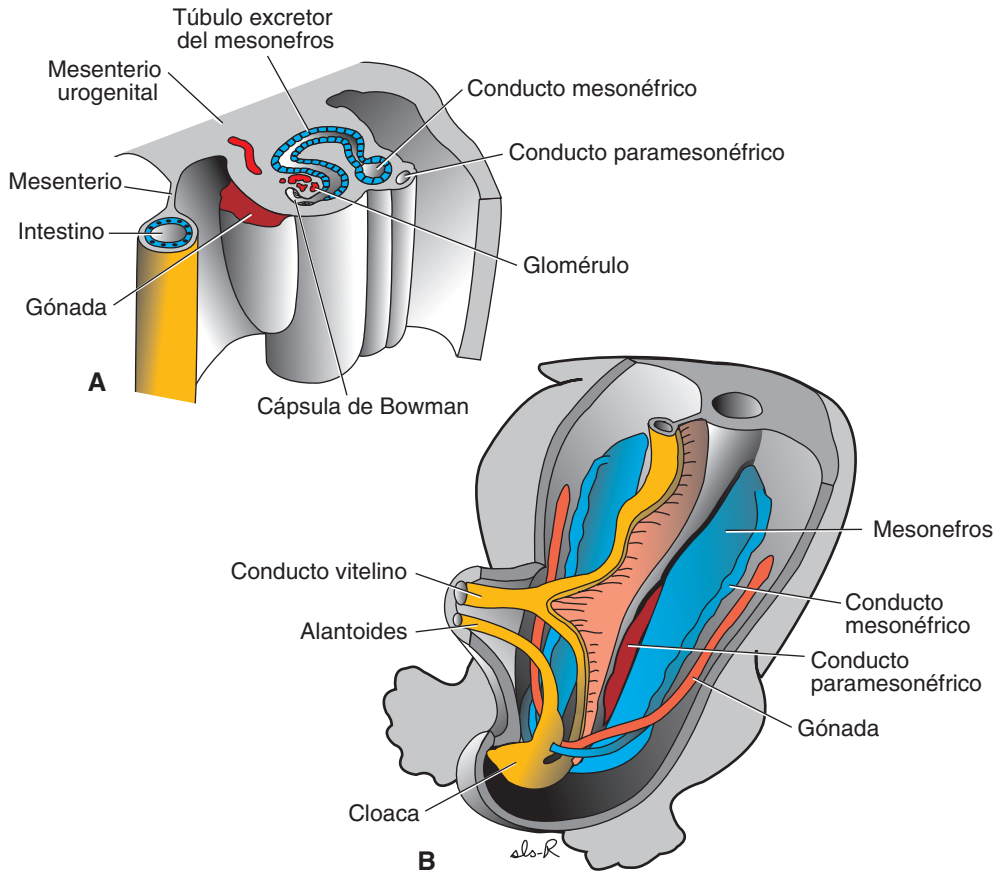
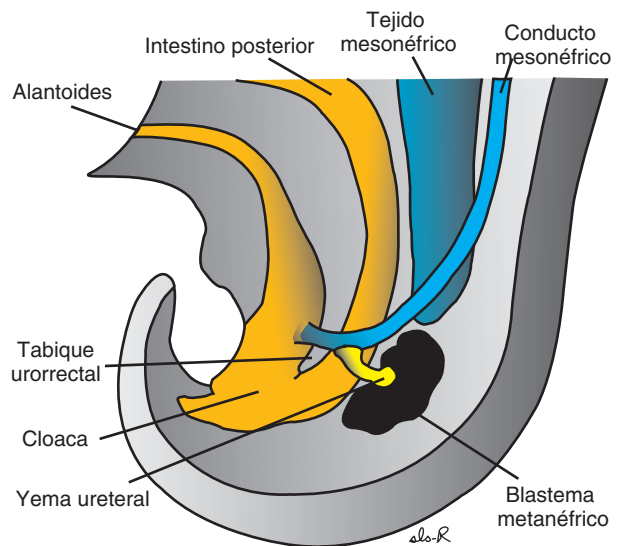


FIGURA 16.3 **A.** Sección transversal de la cresta urogenital en la región torácica inferior de un embrión de 5 semanas. Se muestra la formación de un túbulo excretor en el sistema mesonéfrico. Obsérvese el aspecto de la cápsula de Bowman y la cresta gonadal. El mesonefros y la gónada están unidos a la pared abdominal posterior mediante un ancho mesenterio urogenital. **B.** Relación de la gónada con el mesonefros. Obsérvese el tamaño de este órgano. El conducto mesonéfrico [conducto de Wolff] se desplaza por el lado lateral del mesonefros.

FIGURA 16.4 Relación del intestino posterior y de la cloaca al final de la quinta semana. La yema ureteral penetra en el mesodermo metanéfrico [blastema].



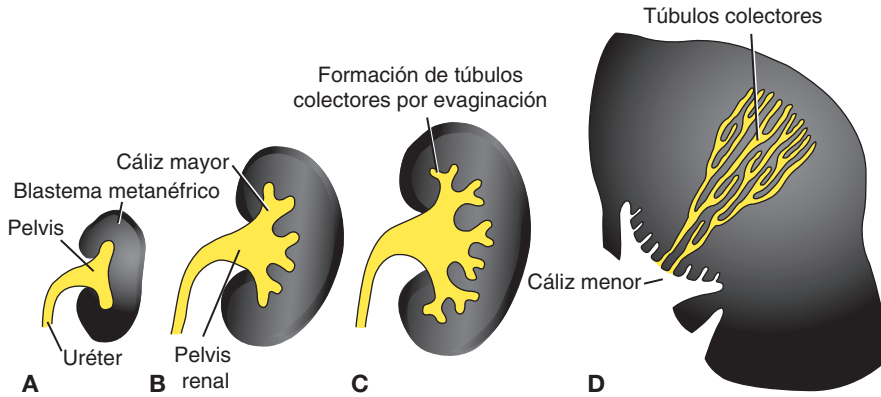


FIGURA 16.5 Desarrollo de la pelvis renal, de los cálices y túbulos colectores en el metanefros. **A.** 6 semanas. **B.** Al final de la sexta semana. **C.** 7 semanas. **D.** Recién nacido. Obsérvese la forma de pirámide de los túbulos colectores que entran en el cáliz menor.

pirámide renal (Fig. 16.5D). La yema ureteral da origen a las siguientes estructuras: uréter, pelvis renal, cálices mayores y menores, aproximadamente de 1 a 3 millones de túbulos colectores.

Sistema excretor

Los túbulos colectores recién formados están recubiertos en su extremo distal por un **casquete de tejido metanéfrico** (Fig. 16.6A). Bajo la influencia inductiva del túbulo, las células del casquete tisular producen pequeñas vesículas –las **vesículas renales**– que dan origen a túbulos pequeños en forma de S (Fig. 16.6B,C). Los capilares crecen hasta dentro del espacio delimitado en un extremo de la S, diferenciándose allí en **glomérulos**. Esos túbulos junto con sus glomérulos forman **nefronas** o **unidades excretoras**. El extremo proximal de cada nefrona da origen a la **cápsula de Bowman** profundamente hendida por un glomérulo (Fig. 16.6C,D). El extremo distal forma una comunicación abierta con uno de los túbulos colectores, creando un paso desde la cápsula de Bowman hasta la unidad colectora. El constante alargamiento del túbulo excretor crea el **túbulo contorneado proximal**, el **asa de Henle** y el **túbulo contorneado distal** (Fig. 16.6E,F). Así, el riñón se desarrolla a partir de dos fuentes: 1) el mesodermo metanéfrico que aporta las unidades excretoras y 2) la yema ureteral que crea el sistema colector.

Las nefronas se forman en el nacimiento, momento en que existe cerca de 1 millón en cada riñón. La producción de orina comienza temprano en la gestación, poco después de diferenciarse los capilares glomerulares que comienzan a formarse hacia la décima semana. En el momento del nacimiento, los riñones presentan un aspecto lobulado; pero desaparece durante la infancia a consecuencia

del crecimiento ulterior de las nefronas, aunque su número permanezca estable.

Regulación molecular del desarrollo del riñón

Igual que en la mayoría de los órganos, la diferenciación del riñón requiere interacciones epitelio–mesenquimatosas. En el ejemplo de la figura, el epitelio de la yema ureteral proveniente del mesonefros interactúa con el mesénquima del blastema metanéfrico (Fig. 16.7). El mesénquima expresa *WT1*, factor de transcripción que da a este tejido la competencia de responder a la inducción procedente de la yema ureteral. Mediante el mesénquima, ese factor controla además la producción del **FACTOR NEURÓTRÓFICO DERIVADO DE LAS CÉLULAS GLIALES (GDNF)** y el **FACTOR DE CRECIMIENTO (HGF o FACTOR DE DISPERSIÓN)**. A su vez, esta proteína estimula la ramificación y crecimiento de las yemas ureterales (Fig. 16.7A). Los **receptores de la cinasa de tirosina RET** para GDNF y **MET** para HGF se sintetizan en el epitelio de las yemas ureterales, para crear vías de señalización entre los dos tejidos. A su vez las yemas inducen el mesénquima a través del **FACTOR DE CRECIMIENTO DE LOS FIBROBLASTOS 2 (FGF2)** y de la **PROTEÍNA MORFOGENÉTICA ÓSEA 7 (BMP7)** (Fig. 16.7A). Ambos factores del crecimiento bloquean la apoptosis y estimulan la proliferación en el mesénquima metanéfrico manteniendo al mismo tiempo la producción de *WT1*. La conversión del mesénquima en epitelio para producir nefronas también está medida por las yemas ureterales mediante la expresión de *WNT9B* y de *WNT6* que regulan al alza *PAX2* y *WNT4* en el mesénquima metanéfrico. *PAX2* favorece la condensación del mesénquima previa a la producción de túbulos, mientras que *WNT4* hace que

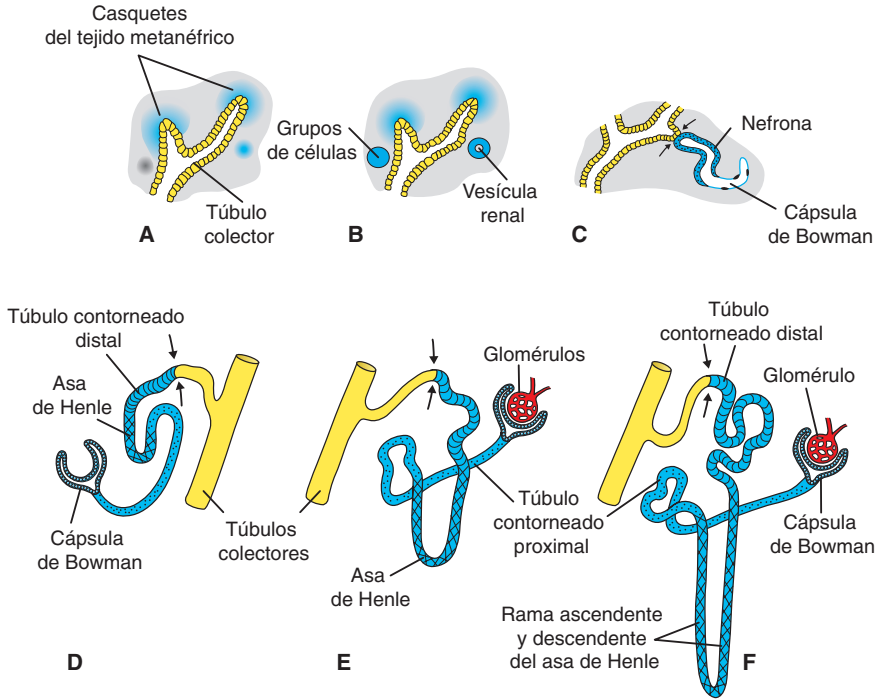


FIGURA 16.6 A-F. Desarrollo de una unidad excretora metanéfrica. *Flechas:* lugar donde la unidad excretora (azul) crea una comunicación abierta con el sistema colector (amarillo), permitiendo el flujo de orina del glomérulo al interior de los conductos colectores.

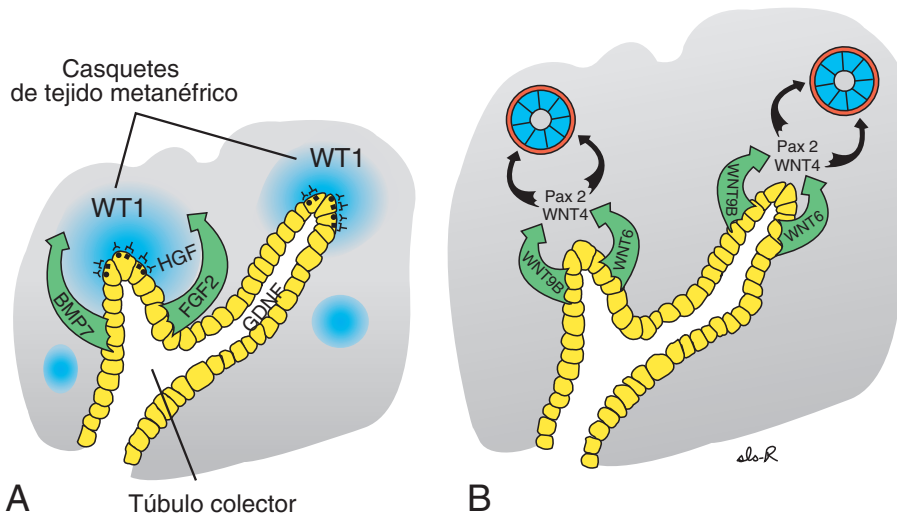


FIGURA 16.7 Genes que intervienen en la diferenciación del riñón. **A.** *WT1*, expresado por el mesénquima, permite a este tejido responder a la inducción por parte de la yema ureteral. El factor neurotrófico derivado de células gliales (GDNF) y el factor de crecimiento de los hepatocitos (HGF), también producidos por el mesénquima, interactúan a través de sus receptores RET y MET, respectivamente, en el epitelio de la yema ureteral para estimular el crecimiento de la yema y mantener las interacciones. El factor de crecimiento de los fibroblastos 2 (FGF2) y la proteína morfogenética ósea 7 (BMP7) estimulan la proliferación del mesénquima y mantienen la expresión de *WT1*. **B.** *WNT9B* y *WNT6*, secretados por las ramas del epitelio de la yema ureteral, controlan rigurosamente *PAX2* y *WNT4* en el mesénquima circundante. A su vez, estos genes hacen que el mesénquima se epitelice [*PAX2*] y luego crean túbulos [*WNT4*]. También se dan cambios en la matriz extracelular, así que la laminina y el colágeno de tipo IV aparecen en la membrana basal (anaranjado) para las células epiteliales.

el mesénquima condensado se epitelice para formar túbulos (Fig. 16.7B). A causa de estas interacciones se producen modificaciones en la matriz extracelular. Por ejemplo, la **fibronectina**, el **colágeno I** y el **colágeno III** son sustituidos por **laminina** y **colágeno de**

tipo IV, que caracterizan una lámina basal epitelial (Fig. 16.7B). Además se sintetizan las moléculas de adhesión celular **sindecán** y **cadherina E**, las cuales son indispensables para que el mesénquima se condense en un epitelio.

Consideraciones clínicas

Tumores y anomalías renales

El **tumor de Wilms** es un cáncer de los riñones que suele afectar a niños de 5 años de edad, pero que también afecta al feto. Se debe a mutaciones en el gen *WT1* en 11p13 y puede acompañarse de otras anomalías y síndromes. Por ejemplo, el **síndrome WAGR** se caracteriza por el tumor de Wilms, **aniridia**, **gonadoblastomas** (tumores de las gónadas) y **retraso mental** [discapacidad intelectual]. La constelación de defectos proviene de una microdelección en el cromosoma 11 que incluye tanto *PAX* (aniridia) como los genes *WT1* separados apenas por 700 kb. Asimismo, el **síndrome de Denys-Drash** se caracteriza por insuficiencia renal, pseudohermafroditismo y tumor de Wilms.

Las **displasias renales** y la **agenesia** son un espectro de malformaciones graves y de las enfermedades primarias que requieren diálisis y trasplante en los primeros años de vida. El **riñón displásico multiquistico** constituye un ejemplo de este grupo de anomalías en las que muchos conductos están rodeados por células indiferenciadas. Las nefronas no se desarrollan y las yemas ureterales tampoco se ramifican, de manera que nunca se forman los conductos colectores. En algunos casos, esos defectos causan involución de los riñones y **agenesia renal**. Este último defecto puede aparecer si no se realiza la interacción entre el mesodermo metanéfrico y la yema ureteral. En condiciones normales, durante la interacción, el factor **GDNF** producido en el mesodermo metanéfrico hace que la yema se ramifique y crezca. Por tanto, las mutaciones de los genes que regulan la expresión del *GDNF* de señalización pueden ocasionar agenesia renal. Algunos ejemplos son el gen *SALL1*, causante del síndrome de Townes-Brock, *PAX2*, que produce el síndrome de renal-coloboma, y *EYA1*, que ocasiona el síndrome branquiotorrenal. La agenesia renal bilateral, que ocurre en 1/10 000 nacimientos, provoca insuficiencia renal. El neonato presenta la **secuencia de Potter**, caracterizada por anuria, oligohidramnios [disminución del líquido amniótico] y pulmones hipoplásicos debidos a oligohidramnios. En 85% de los casos, esta enfermedad se acompaña de otros defectos graves como ausencia o anomalías de la vagina y útero, conductos deferentes y

vesículas seminales. Entre los defectos comunes asociados en otros sistemas figuran: anomalías cardíacas, atresia traqueal y duodenal, labio hendidado y fisura palatina, anomalías cerebrales. A causa del oligohidramnios, la cavidad uterina está comprimida, lo cual le da un aspecto característico al feto; por ejemplo, cara achatada [facies de Potter] y pies zambos.

Aparecen numerosos quistes en la **enfermedad renal poliquística congénita** (Fig. 16.8). La enfermedad puede heredarse como trastorno autosómico recesivo, autosómico dominante o bien deberse a otros factores. La **enfermedad renal poliquística autosómica recesiva (ARPKD)**, que ocurre en 1/5 000 nacimientos, es un trastorno progresivo en que se forman quistes a partir de los conductos colectores. Los riñones se agrandan mucho y ocurre insuficiencia renal en la infancia o en la niñez. En la **enfermedad renal poliquística autosómica dominante (ADPKD)** aparecen quistes a partir de todos los segmentos de la nefrona, sin que casi nunca causen insuficiencia renal antes de la edad adulta. Esta enfermedad es más común [de 1/500 a 1/1 000 nacimientos], pero menos progresiva que la enfermedad autosómica recesiva. Ambos tipos se relacionan con las mutaciones de los genes que codifican las proteínas localizadas en los cilios y que son importantes para el funcionamiento ciliar. Estas anomalías pertenecen a un grupo creciente de enfermedades llamadas **ciliopatías** que provienen de las mutaciones relacionadas con los cilios. Incluyen el **síndrome**

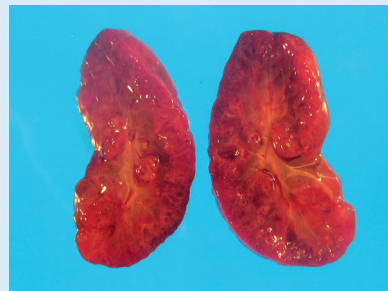


FIGURA 16.8 Vista superficial de un riñón fetal con quistes múltiples que caracterizan la enfermedad del riñón poliquístico. [continúa]

de Bardet-Biedl, que se caracteriza por quistes renales, obesidad, retraso mental y defectos en las extremidades; también incluyen el **síndrome de Meckel-Gruber**, que se caracteriza por quistes renales, hidrocefalia, microftalmia, fisura palatina, ausencia de la cintilla olfativa y polidactilia. Como los cilios se hallan en la mayoría de los tipos de célula y de los tejidos, muchos aparatos y sistemas pueden verse afectados por anomalías en la estructura y el funcionamiento de los cilios.

La duplicación del uréter se debe a la división temprana de la yema ureteral [Fig. 16.9]. La división es parcial o completa; el tejido metanéfrico

puede dividirse en dos partes, cada una con su propia pelvis renal y uréter. Sin embargo, más frecuentemente las dos partes tienen en común varios lóbulos, debido al entrelazado de los túbulos colectores. Rara vez el uréter desemboca en la vejiga y el otro es ectópico: entra en la vagina, la uretra o el vestíbulo [Fig. 16.9C]. Esta anomalía se origina en el desarrollo de dos yemas ureterales. Una de ellas suele ocupar una posición normal, mientras que la yema anómala baja junto con el conducto mesofrénico. Por eso tiene una entrada baja anormal en la vejiga, la uretra, la vagina y la región del epidídimo.

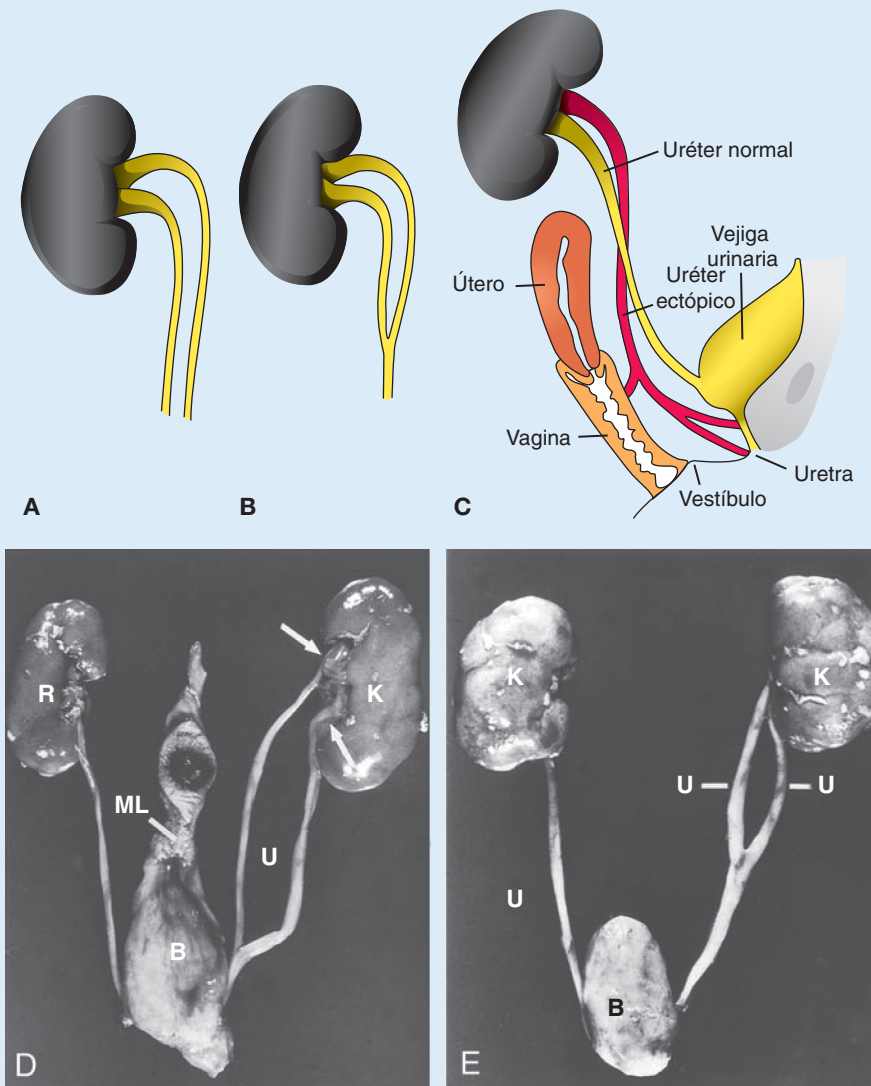


FIGURA 16.9 A,B. Un uréter doble completo y un uréter doble parcial. C. Sitios posibles de las aberturas ureterales ectópicas en la vagina, uretra y vestíbulo. D,E. Fotomicrografías de las duplicaciones completa y parcial de los uréteres [U]. Flechas: hilio duplicado; B, vejiga, R, riñones; LM, Ligamento umbilical medio.

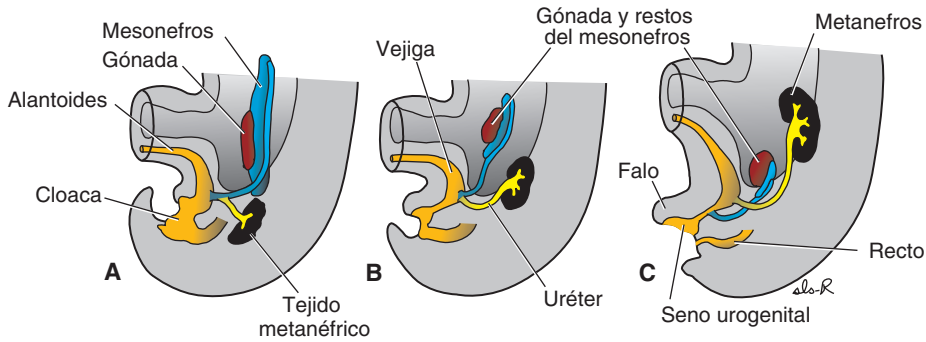


FIGURA 16.10 A-C. Ascenso de los riñones. Obsérvese el cambio de posición entre los sistemas mesonéfrico y metanéfrico. El sistema mesonéfrico degenera casi enteramente, y sólo unos cuantos restos persisten en contacto estrecho con la gónada. En el embrión tanto masculino como femenino las gónadas descienden de su nivel original a una posición mucho más baja.

Posición del riñón

El riñón, situado inicialmente en la región pélvica, más tarde se desplaza a una posición más craneal en el abdomen. Este **ascenso del riñón** se da por la disminución de la curvatura corporal y el crecimiento del cuerpo en las regiones lumbar y sacra (Fig. 16.10). En la pelvis, el metanefros recibe su aporte arterial de una rama pélvica de la aorta. Durante el ascenso al nivel abdominal, lo vascularizan las arterias que provienen de la aorta en niveles cada vez más altos. Los vasos inferiores suelen degenerar, aunque algunos subsisten.

Función del riñón

El riñón definitivo formado a partir del metanefros se vuelve funcional cerca de la duodécima semana. Se envía la orina a la cavidad amniótica donde se mezcla con el líquido amniótico. El feto la ingiere y el líquido

se recicla a través de los riñones. Durante la vida fetal los riñones no se encargan de secretar los productos de desecho porque la placenta cumple esa función.

Vejiga y uretra

Entre la cuarta y la séptima semanas del desarrollo, la **cloaca** se divide en el **seno urogenital** en la parte anterior y en el **conducto anal** en la parte posterior (Fig. 16.12) (capítulo 15, p. 247). El **tabique uorrectal** es una capa de mesodermo situada entre el conducto anal primitivo y el seno urogenital. La punta del tabique constituirá el **cuerpo perineal, sitio donde se insertan varios músculos perineales** (Fig. 16.12C). Se distinguen tres partes del seno urogenital: la parte superior y más grande es la **vejiga urinaria** (Fig. 16.13A). Al inicio la vejiga se continúa con el alantoides, pero cuando la luz de éste se oblitera un cordón fibroso y grueso –el **uraco** (Fig. 16.13B)

Consideraciones clínicas

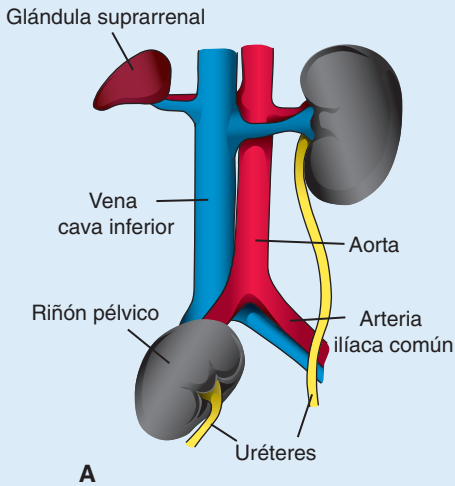
Localización anómala de los riñones

Durante su ascenso los riñones cruzan la bifurcación formada por las arterias umbilicales, pero a veces uno de ellos no lo hace. Como permanece en la pelvis cerca de la arteria ilíaca común, recibe el nombre de **riñón pélvico** [Fig. 16.11A]. En ocasiones, los riñones se ven empujados tan cerca al atravesar la bifurcación arterial que los polos inferiores se fusionan formando un **riñón en herradura** [Fig. 16.11B,C]. Éste suele localizarse en el nivel de las vértebras lumbares inferiores porque su ascenso lo impide la raíz de la arteria mesen-

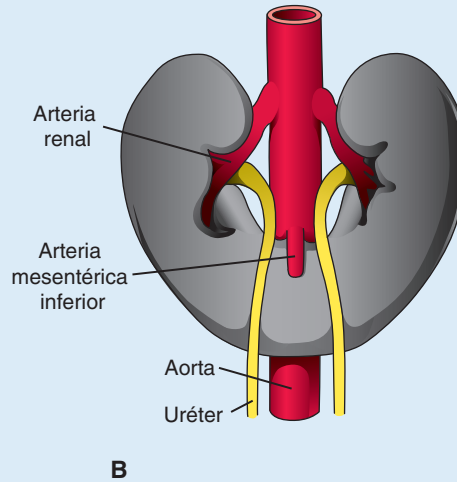
térica inferior [Fig. 16.11B]. Los uréteres se originan en la superficie anterior del riñón y cruzan la región ventral hacia el istmo en dirección caudal. El riñón en herradura afecta a 1/600 personas.

Las **arterias renales accesorias** son frecuentes; derivan de la persistencia de los vasos embrionarios que aparecieron durante el ascenso de los riñones. Lo normal es que se desarrollen a partir de la aorta y entren en los polos inferior o superior de los riñones.

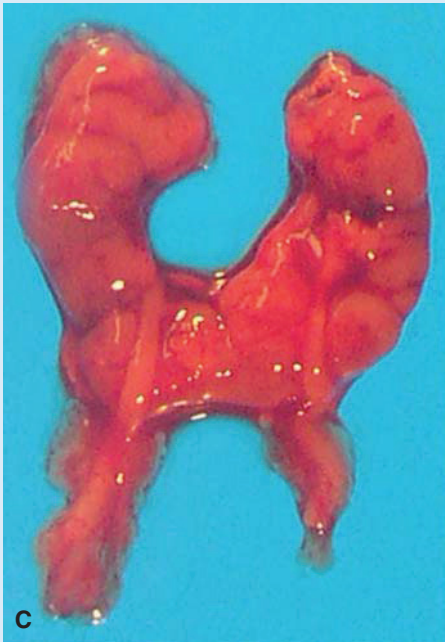[continúa]



A



B



C

FIGURA 16.11 **A.** Riñón pélvico unilateral que muestra la posición de la glándula suprarrenal en el lado afectado. **B,C.** Dibujo y microfotografía, respectivamente, de los riñones en herradura que muestran la posición de la arteria mesentérica inferior.

persiste y conecta el ápice de la vejiga al ombligo (Fig. 16.13B). En el adulto forma el **ligamento umbilical medio**. La siguiente parte es un conducto bastante estrecho: la **parte pélvica del seno urogenital** que en el varón da origen a las partes **prostáticas** y **membranosas** de la **uretra**. El último segmento es la **parte fállica** del seno urogenital. Está aplanada a ambos lados y al crecer el tubérculo genital esta parte del seno será estirada ventralmente (Fig. 16.13A). (El desarrollo de la parte fállica del seno urogenital difiere mucho entre ambos sexos.)

Durante la diferenciación de la cloaca las porciones caudales de los conductos mesonéfricos son absorbidos dentro de la pared de la vejiga urinaria (Fig. 16.14). En consecuencia, los uréteres que al inicio eran excrecencias de los conductos mesonéfricos entran en la vejiga por separado (Fig. 16.14B). A causa del ascenso de los riñones, los orificios de los uréteres se alejan más en dirección craneal; los de los conductos mesonéfricos se acercan para entrar en la uretra prostática y –en el varón– se convierten en los **conductos eyaculadores** (Fig. 16.14C,D).

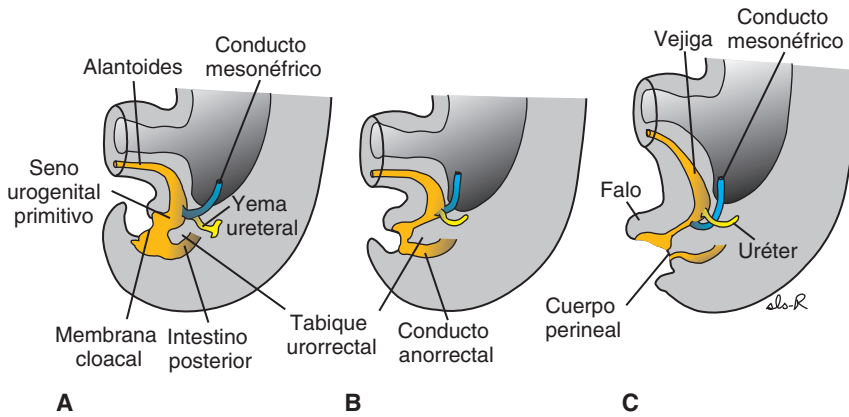


FIGURA 16.12 Divisiones de la cloaca en el seno urogenital y conducto anorrectal. Poco a poco el conducto mesonéfrico va siendo absorbido en la pared del seno urogenital, y los uréteres entran por separado. **A.** Al final de la quinta semana. **B.** 7 semanas. **C.** 8 semanas.

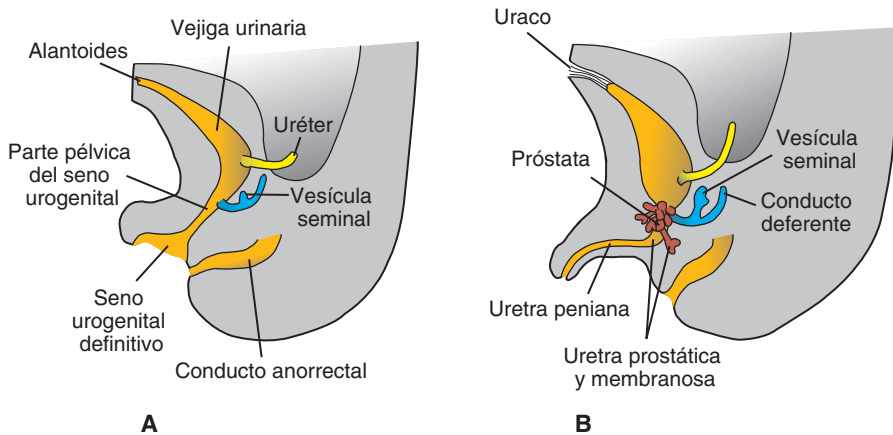


FIGURA 16.13 **A.** Desarrollo del seno urogenital en la vejiga urinaria y en el seno urogenital. **B.** En el varón el seno urogenital definitivo se convierte en la uretra peniana. La glándula prostática se desarrolla a partir de las yemas de la uretra; las vesículas seminales, a partir de la gemación del conducto deferente.

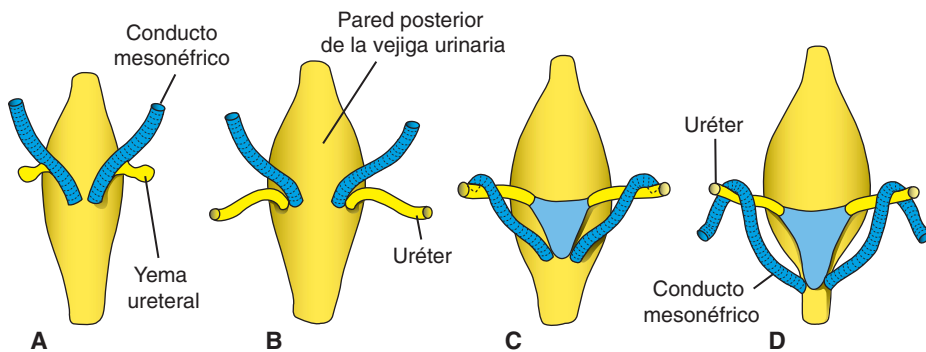


FIGURA 16.14 Vistas dorsales de la vejiga que muestran la relación de los uréteres con los conductos mesonéfricos durante el desarrollo. Al inicio, los uréteres se forman con una excrecencia de los conductos mesonéfricos **(A)**, pero con el tiempo entran por otra vía en la vejiga urinaria **(B-D)**. Obsérvese el trigono de la vejiga formado por la incorporación de los conductos mesonéfricos **(C,D)**.

Dado que tanto los conductos mesonéfricos como los uréteres se originan en el mesodermo, la mucosa de la vejiga formada por la incorporación de los conductos (el **trígono** de la vejiga) también es mesodérmica. Con el tiempo el epitelio endodérmico reemplaza al revestimiento mesodérmico del trígono, así que finalmente el interior de la vejiga queda recubierto por completo por el epitelio endodérmico. En ambos sexos el epitelio de la uretra se

origina en el endodermo; el tejido conectivo y el tejido muscular liso circundantes provienen del mesodermo visceral. Al final del tercer mes, el epitelio de la uretra prostática empieza a proliferar, produciendo varias excrescencias que penetran en el mesénquima circundante. En el varón esas yemas constituyen la **glándula prostática** (Fig. 16.13B). En la mujer la parte craneal de la uretra da origen a las **glándulas uretral y parauretral**.

Consideraciones clínicas

Anomalías de la vejiga

Cuando persiste la luz de la parte intraembrionaria del alantoides, una **fístula uracal** puede hacer que la orina drene desde el ombligo (Fig. 16.15A). Cuando sólo persiste un área local del alantoides, la actividad secretora de su revestimiento produce una dilatación quística: el **quiste uracal** (Fig. 16.15B). Si persiste la luz de la parte superior, se forma un **seno uracal**. Éste suele continuarse con la vejiga urinaria (Fig. 16.15C).

La **extrofia de la vejiga** (Fig. 16.16A) es una anomalía de la pared ventral del cuerpo en la que la mucosa de la vejiga queda expuesta. El epispa-dias es una característica constante (Fig. 16.34), y el tracto urinario abierto se extiende a lo largo de la cara dorsal del pene desde la vejiga hasta el ombligo. La extrofia probablemente se deba a que

los pliegues de la pared lateral del cuerpo no se cierran en la línea media de la región pélvica [capítulo 7, p. 99]. Este defecto es poco frecuente pues ocurre en 2/10 000 nacimientos vivos.

La **extrofia de la cloaca** (Fig. 16.16B) es un defecto más grave de la pared ventral del cuerpo, en el que la progresión y cierre de los pliegues de la pared lateral del cuerpo se interrumpe más de lo observado en la extrofia de la vejiga [capítulo 7, p. 99]. Aparte del defecto de cierre, se altera el desarrollo normal del tabique urorectal, de modo que ocurren malformaciones del conducto anal y ano imperforado [capítulo 15, p. 247]. Más aún, como no se fusionan los pliegues corporales, las protuberancias genitales permanecen muy espaciadas, lo que ocasiona defectos en los genitales externos (Fig. 16.16B). Esta anomalía es poco frecuente (1/30 000).

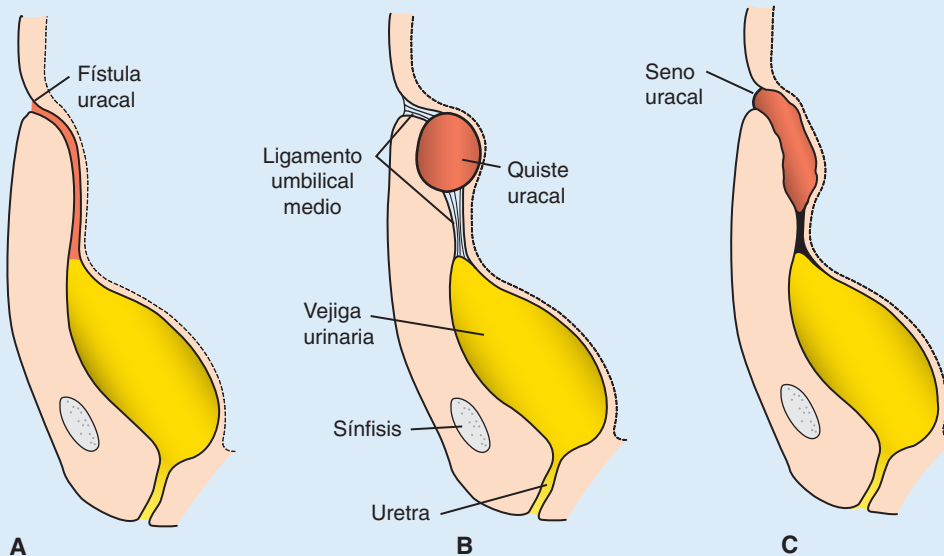


FIGURA 16.15 A. Fístula uracal. B. Quiste uracal. C. Seno uracal. El seno mayor puede tener o no tener comunicación abierta con la vejiga urinaria.

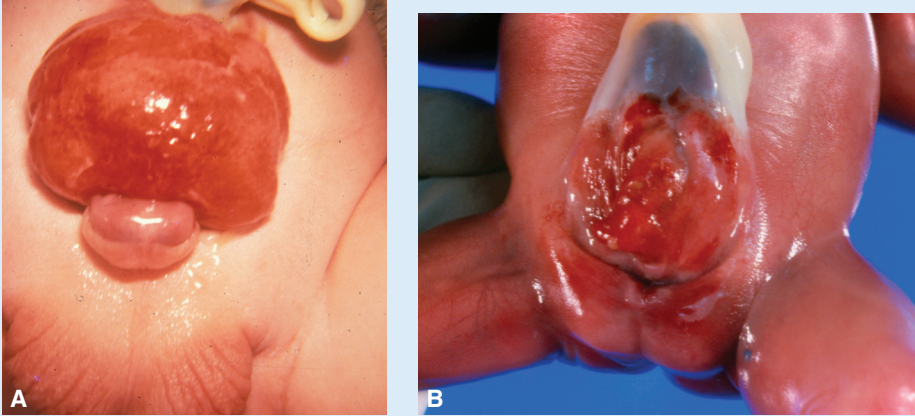


FIGURA 16.16 A. Extrofia de la vejiga. B. Extrofia cloacal en un recién nacido.

SISTEMA GENITAL

La diferenciación sexual es un proceso complejo en el que intervienen muchos genes, entre ellos algunos autosómicos. La clave del dimorfismo sexual es el cromosoma Y; éste contiene el gen que rigiere la formación de testículos y que se llama **gen SRY (región de Y que determina el sexo) en su brazo corto (Yp11)**. El producto proteico de este gen es un factor de transcripción, el cual inicia una cascada de genes en dirección 3' que determina el destino de los órganos sexuales rudimentarios. La proteína SRY es el **factor que rigiere la formación de los testículos**; bajo su influencia se efectúa el desarrollo masculino. En su ausencia se establece el desarrollo femenino.

Gónadas

Aunque el sexo del embrión se decide por mecanismos genéticos en el momento de la fecundación, las

gónadas no adquieren características morfológicas masculinas o femeninas antes de la séptima semana del desarrollo.

En un principio las gónadas aparecen como un par de crestas longitudinales: las **crestas genitales o gonadales** (Fig. 16.17). Se forman mediante la proliferación del epitelio y una condensación del mesénquima subyacente. Las **células germinales** no aparecen en las crestas genitales antes de la sexta semana del desarrollo.

Las **células germinales primordiales** se originan en el epiblasto, migran a través de la línea primitiva y hacia la tercera semana se alojan entre las células endodérmicas de la pared del saco vitelino cerca del alantoides (Fig. 16.18A). Durante la cuarta semana migran con un movimiento ameboideo a través del mesenterio dorsal del intestino posterior (Fig. 16.18A,B). Llegan a las gónadas primitivas al comenzar la quinta semana e invaden las crestas genitales

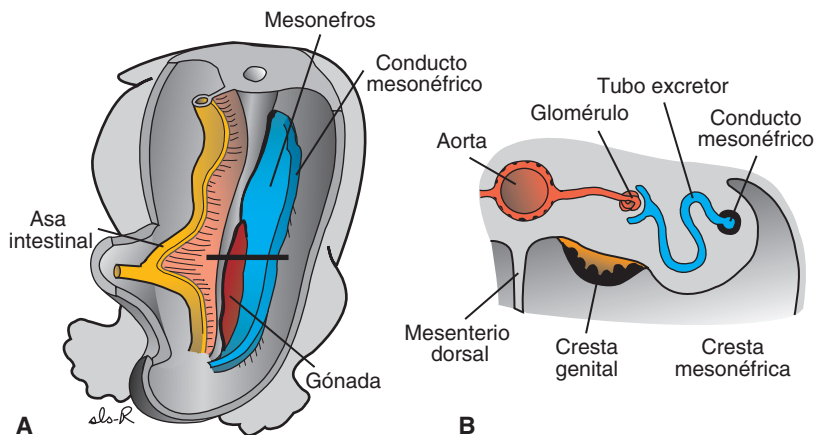


FIGURA 16.17 A. Relación de la cresta genital con el mesonefros que muestra la ubicación del conducto mesonéfrico. B. Sección transversal del mesonefros y de la cresta genital en el nivel indicado en [A].

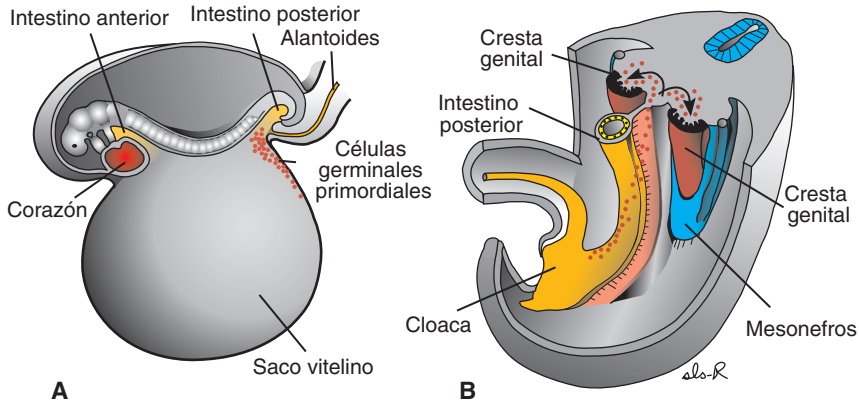


FIGURA 16.18 **A.** Embrión de 3 semanas que muestra las células germinales primordiales en la pared del saco vitelino cerca de la unión del alantoides. **B.** Ruta migratoria de las células germinales a lo largo de la pared del intestino posterior y del mesenterio dorsal hacia la cresta genital.

en la sexta semana. Si no alcanzan las crestas, no se desarrollan las gónadas. Por eso las células germinales primordiales ejercen una influencia inductiva sobre la conversión de las gónadas en ovario o testículo.

Poco antes y durante la llegada de las células germinales primordiales, el epitelio de la cresta genital prolifera y las células epiteliales penetran en el mesénquima subyacente. Aquí forman varios cordones de forma irregular: los **cordones sexuales primitivos** (Fig. 16.19). En embriones masculinos y femeninos, esos cordones están conectados al epitelio superficial; es imposible distinguir una gónada masculina de una femenina. Por eso se emplea la designación **gónada indiferenciada**.

Testículo

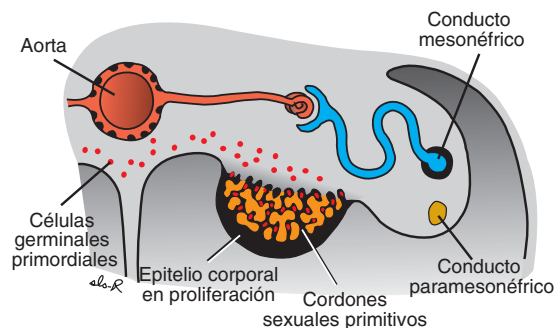
Si el embrión es genéticamente masculino, las células germinales primordiales llevan un complejo cromosómico sexual XY. Bajo la influencia del gen **SRY** en el cromosoma Y que codifica el factor determinante de la formación del testículo, los cordones sexuales primitivos siguen proliferando y penetran en lo profundo de la médula para constituir el

testículo o cordones medulares (Fig. 16.20A y 16.21). En dirección del hilio de la glándula los cordones se dividen en una red de diminutas líneas celulares que más tarde darán origen a los túbulos de la **red testicular** (Fig. 16.20A,B). Al proseguir el desarrollo una capa densa de tejido conectivo fibroso, la **túnica albugínea**, separa los cordones testiculares del epitelio superficial (Fig. 16.20).

En el cuarto mes, los cordones testiculares adquieren una forma de herradura, y sus extremidades se continúan con las de la red testicular (Fig. 16.20B). Los cordones testiculares se componen de células germinales primitivas y las **células sustentculares** o **células de Sertoli** que provienen del epitelio superficial de la glándula.

Las **células intersticiales de Leydig**, procedentes del mesénquima original de la cresta gonadal, están situadas entre los cordones testiculares. Comienzan su desarrollo poco después de iniciarse la diferenciación de los cordones. Hacia la octava semana de gestación, las células de Leydig comienzan a producir **testosterona** y el testículo influye en la diferenciación sexual de los conductos genitales y los genitales externos.

FIGURA 16.19 Sección transversal de la región lumbar de un embrión de 6 semanas, que muestra la gónada indiferenciada con los cordones sexuales primitivos. Las células de éstos rodean algunas de las células germinales primordiales.



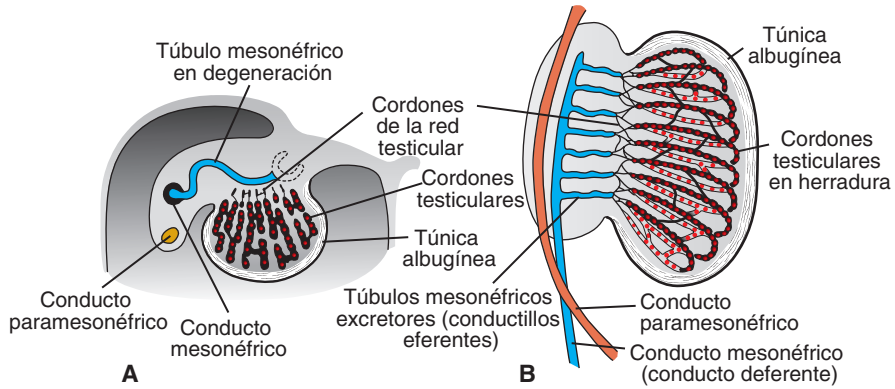


FIGURA 16.20 **A.** Sección transversal del testículo en la octava semana, que muestra la túnica albugínea, los cordones testiculares, la red testicular y las células germinales primigenias. Están degenerando el glomérulo y la cápsula de Bowman en el túbulo excretor del mesonefro. **B.** Testículo y conducto genital en el cuarto mes. Los cordones testiculares en herradura se continúan con los de la red testicular. Obsérvese los conductillos eferentes [tubulos excretores del mesonefro] que entran en el conducto mesonefrico.

Los cordones testiculares permanecen sólidos hasta antes de la pubertad cuando adquieren una luz, dando origen a los **tubulos seminíferos**. Una vez canalizados éstos, se unen a los tubulos de la red testicular, que a su vez entra en los **conductillos eferentes**, que constituyen las paredes restantes de los tubulos excretores del sistema mesonefrico. Conectan la red testicular con el conducto mesonefrico o de Wolff, que entonces se convierte en el **conducto deferente** (Fig. 16.20B).

Ovario

En los embriones femeninos con una dotación cromosómica sexual XX y sin cromosomas Y, los cordones sexuales primitivos se disocian en grupos celulares irregulares (Figs. 16.21 y 16.22A). Estos grupos, que contienen otros de células germinales primitivas, ocupan la parte medular del ovario. Más tarde desaparecerán y serán reemplazados por

un estroma vascular que dará origen a la **médula ovárica** (Fig. 16.22).

El epitelio superficial de la gónada femenina continúa proliferando a diferencia del epitelio del varón. En la séptima semana crea una segunda generación de cordones –los **cordones corticales**– que penetran en el mesénquima subyacente, pero permaneciendo cerca de la superficie (Fig. 16.22A). En el tercer mes, los cordones se dividen en grupos aislados de células. Éstas continuarán proliferando y comenzarán a rodear cada ovogonio con una capa de células epiteliales llamadas **células foliculares**. Éstas junto con los ovogonios constituyen un **folículo primario** (Fig. 16.22B y capítulo 2, p. 26).

Por tanto, puede decirse que el sexo genético de un embrión depende del tiempo de fecundación, según que el espermatozoido lleve un cromosoma X o Y. En embriones con una configuración cromosómica sexual XX, los cordones medulares de las gónadas

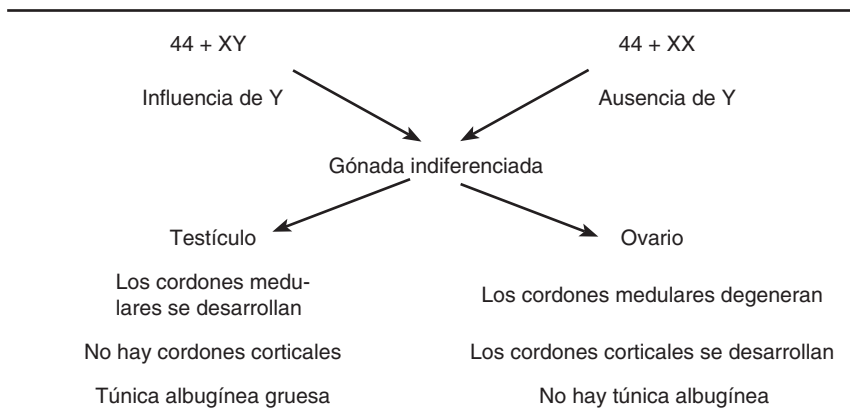


FIGURA 16.21 Influencia de las células germinales primordiales en una gónada indiferenciada.

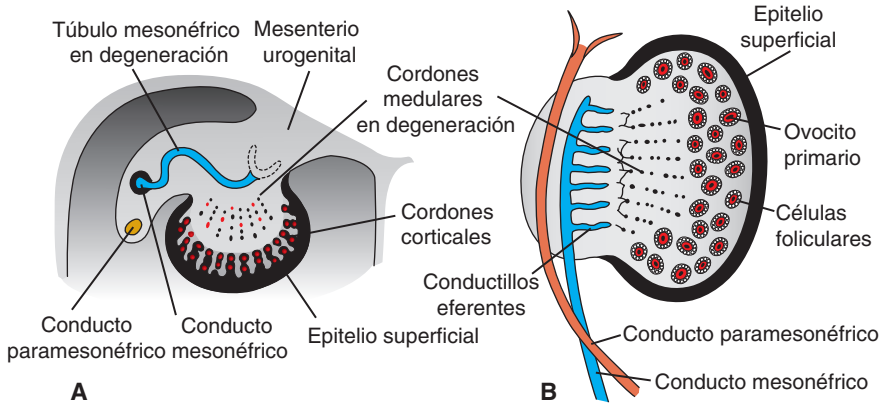


FIGURA 16.22 **A.** Sección transversal del ovario en la séptima semana, que muestra la degeneración de los cordones sexuales primitivos [medulares] y la formación de los cordones corticales. **B.** Ovario y conductos genitales en el quinto mes. Obsérvese la degeneración de los cordones medulares. Los túbulos mesonéfricos excretores [conductillos eferentes] no se comunican con la red. La zona cortical del ovario contiene grupos de ovogonios rodeados de células foliculares.

muestran regresión, apareciendo entonces una generación secundaria de cordones corticales (Figs. 16.21 y 16.22). En embriones con un complejo cromosómico sexual XY los cordones medulares se convierten en cordones testiculares, sin que se desarrollen los cordones corticales secundarios (Fig. 16.20 y 16.21).

Conductos genitales

Fase indiferenciada

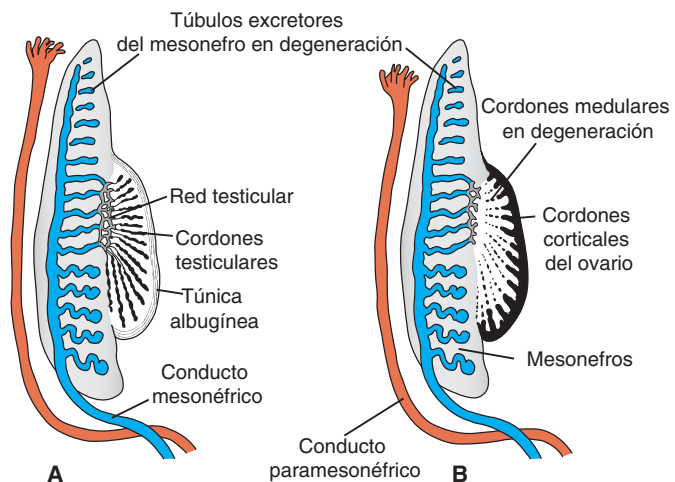
Al inicio los embriones masculino y femenino tienen dos pares de conductos genitales: **conductos mesonéfricos (de Wolff)** y **conductos paramesonéfricos (de Müller)**. Los paramesonéfricos aparecen como una invaginación longitudinal del epitelio sobre la superficie anterolateral de la cresta genital (Fig. 16.23). En la región craneal el conducto paramesonéfrico desemboca en la cavidad

abdominal con una estructura de tipo embudo. En la región caudal primero se desplaza en sentido lateral con el conducto mesonéfrico para luego cruzarlo ventralmente y crecer en la parte caudomedial (Fig. 16.23). En la línea media entra en contacto estrecho con el conducto paramesonéfrico desde el lado contrario. La punta caudal de ambos conductos se proyecta al interior de la pared posterior del **seno urogenital**, donde produce una pequeña protuberancia: el **tubérculo paramesonéfrico** o de **Müller** (Fig. 16.24A). Los conductos mesonéfricos desembocan en el seno urogenital a ambos lados del tubérculo.

Conductos genitales en el sexo masculino

La testosterona estimula el desarrollo de los conductos genitales; éstos derivan de varias partes del sistema renal mesonéfrico (Fig. 16.25). Algunos

FIGURA 16.23 Conductos genitales en la sexta semana de desarrollo del varón **(A)** y de la mujer **(B)**. En ambos se encuentran los conductos mesonéfrico y paramesonéfrico. Obsérvese los túbulos excretores del mesonefro y su relación con la gónada en desarrollo de ambos sexos.



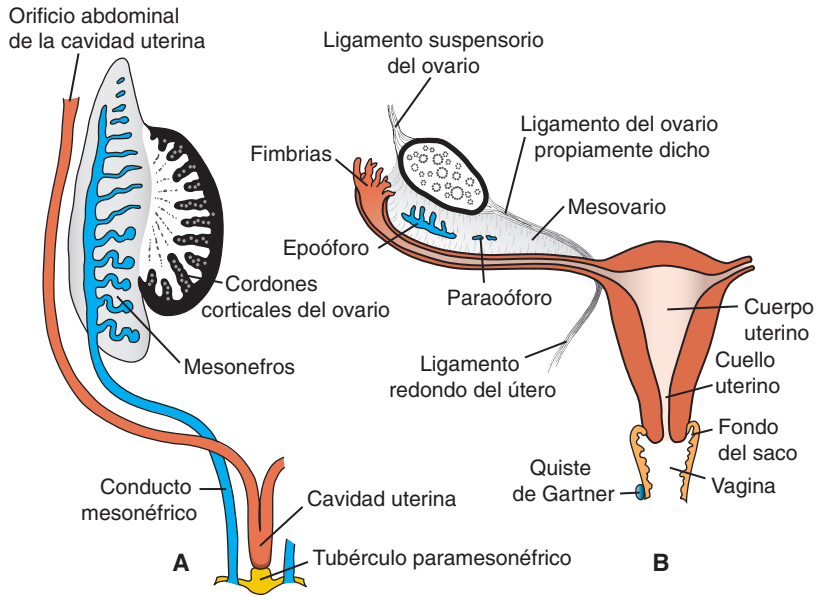


FIGURA 16.24 **A.** Conductos genitales en el sexo femenino al final del segundo mes. Obsérvense el tubérculo paramesonefrico [de Müller] y la formación de la cavidad uterina. **B.** Conductos genitales tras el descenso del ovario. Las únicas partes restantes del sistema mesonefrico son el epoóforo, el paraoóforo y el quiste de Gartner. Obsérvense el ligamento suspensorio del ovario, el ligamento del ovario propiamente dicho y el ligamento redondo del útero.

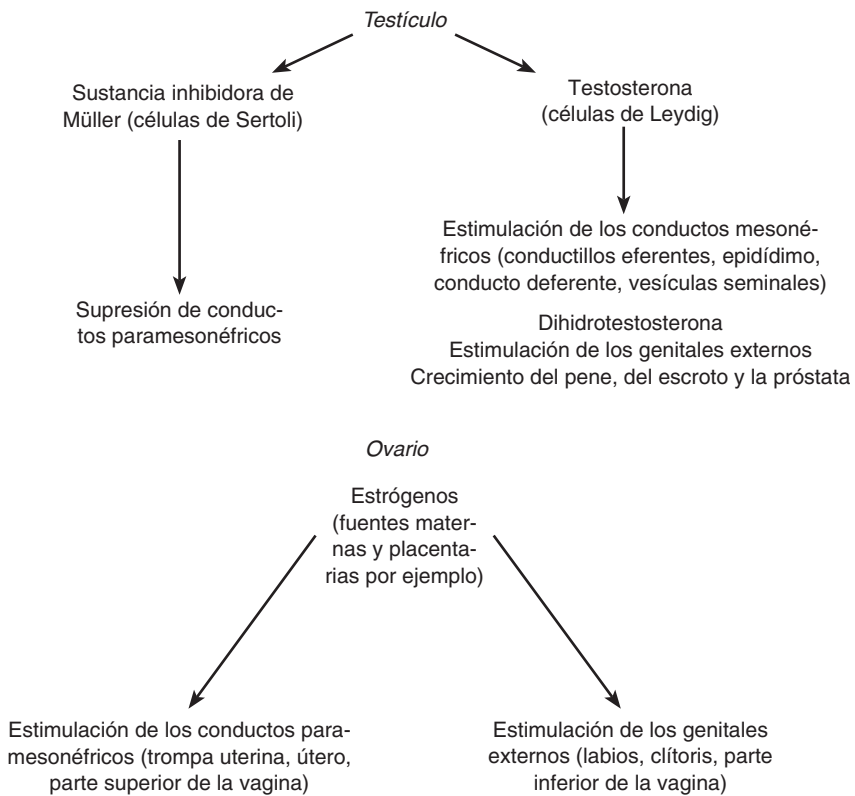


FIGURA 16.25 Influencia de las glándulas sexuales en la diferenciación sexual ulterior.

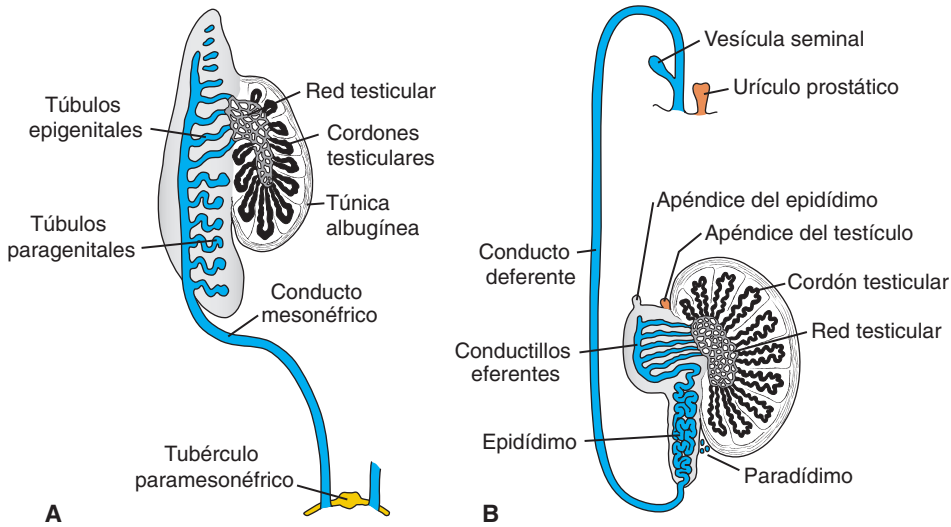


FIGURA 16.26 **A.** Conductos genitales del sexo masculino en el cuarto mes. Involucionan los segmentos craneal y caudal [túbulo paragenital] del sistema mesonéfrico. **B.** Conductos genitales tras el descenso del testículo. Obsérvense los cordones del testículo en herradura, la red testicular y los conductillos eferentes que entran en el conducto deferente. El paradídimo se forma con los restos de los túbulos mesonéfricos paragenitales. El conducto paramesonéfrico ha degenerado con excepción del apéndice del testículo. El utrículo prostático es una evaginación de la uretra.

túbulos excretores primitivos –los **túbulos epigenitales**–, entran en contacto con los cordones de la red testicular y forman los **conductillos eferentes** del testículo (Fig. 16.26). Los túbulos excretores a lo largo del polo caudal del testículo –los **túbulos paragenitales**– no se unen los cordones de la red testicular (Fig. 16.26). En conjunto, a sus vestigios se les da el nombre de **paradídimo**.

Con excepción de la porción más craneal, el **apéndice del epidídimo**, los conductos mesonéfricos persisten y forman los principales **conductos genitales** (Fig. 16.26). Inmediatamente por debajo de la entrada de los conductillos eferentes, los conductos mesonéfricos se alargan y se contornean mucho, formando el **epidídimo (conducto)**. Desde la cola de éste hasta la yema de la **vesícula seminal**, los conductos mesonéfricos reciben una gruesa capa muscular y crean el **conducto deferente**. La región de los conductos detrás de las vesículas seminales es el **conducto eyaculador**. Bajo la influencia de la hormona **antimülleriana (AMH, llamada también sustancia inhibidora de Müller [MIS])** producida por las **células de Sertoli**, los conductos paramesonéfricos en el varón degeneran menos una parte pequeña en los extremos craneales: el **apéndice del testículo** (Figs. 16.25 y 16.26B).

Conductos genitales en el sexo femenino

En la presencia de **estrógeno** y en la ausencia de testosterona y de la hormona antimülleriana, los **conductos paramesonéfricos** se convierten en los

principales conductos genitales de la mujer (Fig. 16.25). Al inicio se distinguen tres partes en cada conducto: 1) una parte vertical craneal que desemboca en la cavidad abdominal, 2) una parte horizontal que cruza el conducto mesonéfrico y 3) una parte vertical caudal que se fusiona con su homólogo de la parte contraria (Fig. 16.24A). Tras el descenso del ovario, las dos primeras partes se convierten en la **tuba uterina** o **trompa de Falopio** (Fig. 16.24B) y las partes caudales se fusionan dando origen a la **cavidad uterina**. Cuando la segunda parte de los conductos paramesonéfricos se desplazan en sentido medio-caudal, las crestas urogenitales paulatinamente se ubican en el plano transversal (Fig. 16.27A,B). Después que los conductos se fusionan en la línea media, se crea un amplio pliegue pélvico transversal (Fig. 16.27C). Se llama **ligamento ancho del útero** a este pliegue que se extiende desde los lados laterales de los conductos paramesonéfricos fusionados hacia la pared de la pelvis. La tuba uterina se localiza en el borde superior y el ovario en la superficie posterior (Fig. 16.27C). El útero y los ligamentos anchos dividen la cavidad pélvica en **bolsa uterorrectal** y en **bolsa uterovesical**. Los conductos paramesonéfricos fusionados dan origen al **cuerpo y cuello** del útero, también a la porción superior de la **vagina**. El útero está rodeado por una capa de mesénquima que forma tanto la cubierta muscular –el **miometrio**– como su revestimiento peritoneal: el **perimetrio**. Sin testosterona degeneran los conductos mesonéfricos de la mujer.

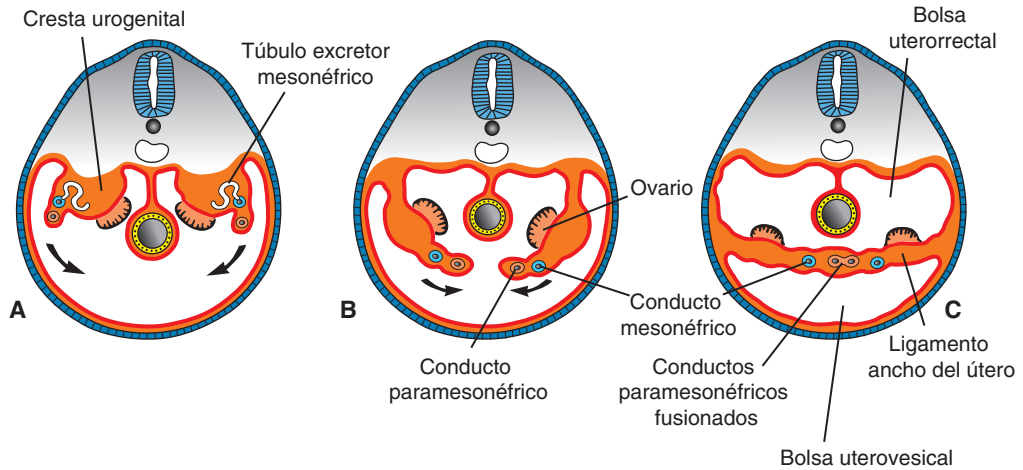


FIGURA 16.27 Secciones transversales de la cresta urogenital en niveles cada vez más bajos. **A,B.** Los conductos paramesonéfricos se acercan entre sí en la línea media y se fusionan. **C.** A raíz de la fusión, un pliegue transversal –el ligamento ancho de útero– aparece en la pelvis. Las gónadas se sitúan en la cara posterior de ese pliegue.

Regulación molecular del desarrollo de los conductos genitales

SRY es un factor de transcripción y el gen maestro del desarrollo testicular. Al parecer actúa junto con el gen autosómico *SOX9*, un regulador de la transcripción que también puede inducir la diferenciación testicular (en la figura 16.28 se muestra una posible vía de ambos genes). Se sabe que *SOX9* se une a la región promotora del gen de la hormona antimülleriana (*AMH*) y probablemente controle su expresión. Al inicio, *SRY* o *SOX9* hacen que los testículos secreten *FGF9*, que funciona como un factor quimiotáctico cuya acción logra que los túbulos procedentes del conducto mesonéfrico entren en la cresta gonadal.

Sin esa penetración, no continúa la diferenciación de los testículos. En seguida, *SRY* hace aumentar de manera directa o indirecta (mediante *SOX9*) la producción del **FACTOR DE ESTEROIDOGÉNESIS 1 (SF1)**, que estimula la diferenciación de las células de Sertoli y Leydig. *SF1* en combinación con *SOX9* eleva la concentración de **AMH**, lo que causa la **involución de los conductos paramesonéfricos (müllerianos)**. En las células de Leydig, *SF1* regula al alza los genes para las enzimas que sintetizan la **testosterona**. Esta hormona entra en las células de los tejidos blanco, donde puede permanecer intacta o bien convertirse en **dihidrotestosterona** por una enzima **5- α reductasa**. La testosterona y la dihidrotestosterona se unen

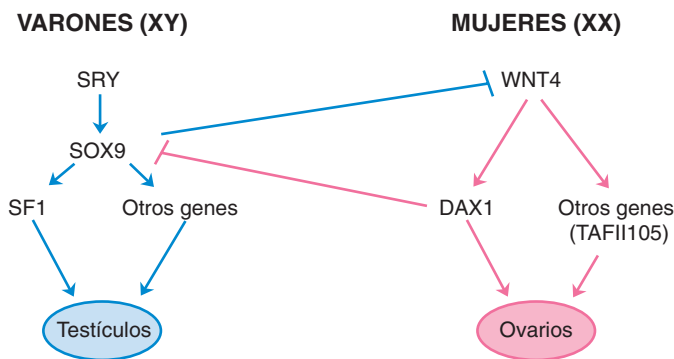


FIGURA 16.28 Esquema con los genes que diferencian los testículos y los ovarios. En ambos sexos, *SOX9* y *WNT4* se expresan en las crestas gonadales. En los varones, la expresión de *SRY* regula al alza *SOX9*, que a su vez activa la expresión de *SF1* y de otros genes causantes de la diferenciación testicular, lo que inhibe al mismo tiempo la expresión de *WNT4*. En las mujeres, la expresión no inhibida de *WNT4* controla *DAX1*, que a su vez inhibe la expresión de *SOX9*. Después, bajo la influencia constante de *WNT4*, otros genes blanco dirección 3' [quizá *TAFII105*] inducen la diferenciación ovárica.

a un receptor intracelular específico de gran afinidad; este **complejo hormona-receptor** es transportado al núcleo donde se une a ADN para controlar la transcripción de los genes tisulares específicos junto con sus productos proteicos. Los **complejos testosterona-receptor intervienen en la diferenciación de los conductos mesonéfricos** para formar los conductos deferentes, las vesículas seminales, los conductos eferentes y el epidídimo. Los **complejos dihidrotestosterona-receptor modulan la diferenciación de los genitales externos masculinos** (Fig. 16.25).

WNT4 es un gen que determina el ovario. Regula al alza *DAX1*, un miembro de la familia de **receptores hormonales nucleares**, que inhibe la función de *SOX9*. Además, *WNT4* controla la expresión de otros genes causantes de la diferenciación ovárica, sólo que todavía no se han identificado. Un blanco puede ser el gen *TAFII105*, cuyo producto proteico es una subunidad de la proteína que se une a TATA para la ARN polimerasa en las células foliculares del ovario. Las ratas que no sintetizan esta subunidad tampoco tienen ovarios.

Los **estrógenos** intervienen en la diferenciación sexual y es bajo su influencia que los **conductos paramesonéfricos (müllerianos)** son estimulados con el fin de formar las tubas uterinas, el útero, el cuello uterino, así como la vagina superior. Además, los estrógenos actúan sobre los genitales externos, en la fase indiferenciada, para formar los labios mayores, los labios menores, el clítoris, así como también la vagina inferior (Fig. 16.25).

Vagina

Poco después que la punta sólida de los conductos paramesonéfricos entra en contacto con el seno urogenital (Figs. 16.29A y 16.30A), dos evaginaciones sólidas aparecen a partir de la parte pélvica del seno (Figs. 16.29B y 16.30B). Estas evaginaciones, los **bulbos senovaginales**, proliferan dando origen a una **placa vaginal** sólida. La proliferación prosigue en el extremo craneal de la placa, aumentando la distancia entre el útero y el seno urogenital. Hacia el quinto mes, la evaginación está canalizada por completo. Las expansiones aladas de la vagina alrededor del extremo del útero –**fondos de saco vaginales**– se desarrollan a partir del paramesonefros (Fig. 16.30C). Así, la vagina tiene origen doble: la parte superior deriva de la cavidad uterina y la parte inferior del seno urogenital.

La luz de la vagina y la del seno urogenital están separadas por una delgada placa tisular: el **himen** (Figs. 16.29C y 16.30C). Éste consta del revestimiento epitelial del seno y una capa delgada de células vaginales. El himen suele crear una pequeña abertura durante la vida prenatal.

La mujer puede retener algunos restos de los túbulos excretorios craneales y caudales en el mesovario, donde forman el **epoóforo** y el **paroóforo**, respectivamente (Fig. 16.24B). El conducto mesonéfrico desaparece, salvo una pequeña parte craneal en el epoóforo y a veces una pequeña parte caudal que puede localizarse en la pared del útero o de la vagina. Más tarde en la vida puede producir el **quiste de Gartner** (Fig. 16.24B).



FIGURA 16.29 Formación del útero y de la vagina. **A.** 9 semanas. Obsérvese la desaparición del tabique uterino. **B.** Al final del tercer mes. Obsérvese el tejido de los bulbos senovaginales. **C.** Recién nacida. Los fondos de saco y la parte superior de la vagina se forman por la vacuolización del tejido paramesonéfrico y la porción inferior se forma por vacuolización de los bulbos senovaginales.

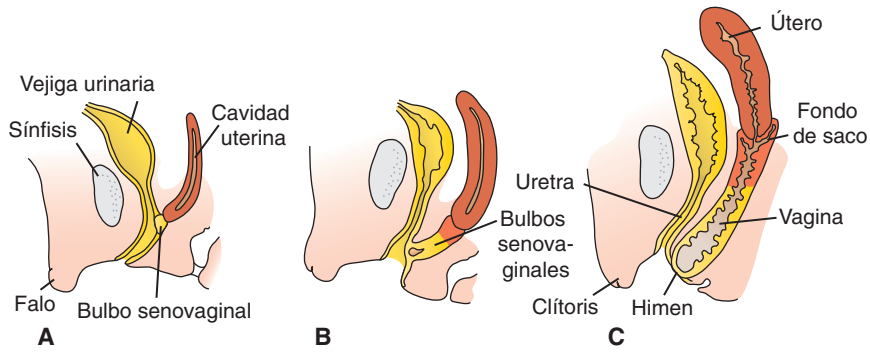


FIGURA 16.30 Secciones sagitales que muestran la formación del útero y de la vagina en varias fases del desarrollo. **A.** 9 semanas. **B.** Final del tercer mes. **C.** Recién nacida.

Consideraciones clínicas

Anomalías uterinas y vaginales

Las **duplicaciones del útero** se deben a falta de fusión de los conductos paramesonéfricos en un área o en toda su línea normal de fusión. En la forma más extrema, el útero se duplica en su totalidad (**útero didelfo**) [Fig. 16.31A]; en la forma menos severa, está ligeramente hendido en el medio (**útero arqueado**) [Fig. 16.31B]. Una de las anomalías comunes es el **útero bicorne**: dos cuernos del útero penetran en la misma vagina [Fig. 16.31C]. Se trata de algo normal en muchos mamíferos inferiores a los primates.

En pacientes con atresia total o parcial en uno de los conductos paramesonéfricos, la parte rudi-

mentaria aparece como apéndice del lado bien desarrollado. Como su luz no suele comunicarse con la vagina, las complicaciones son frecuentes [útero bicorne unicervical con un cuerno primitivo] [Fig. 16.31D]. Si la atresia afecta a ambos lados, puede aparecer artresia en el cuello uterino [Fig. 16.31E]. Cuando los bulbos senovaginales no se fusionan o no se desarrolla en absoluto, se observa una vagina doble o atresia vaginal, respectivamente [Fig. 16.31A,F]. En el segundo caso, una pequeña bolsa vaginal que se origina a partir de los conductos paramesonéfricos suele rodear la abertura del cuello uterino.

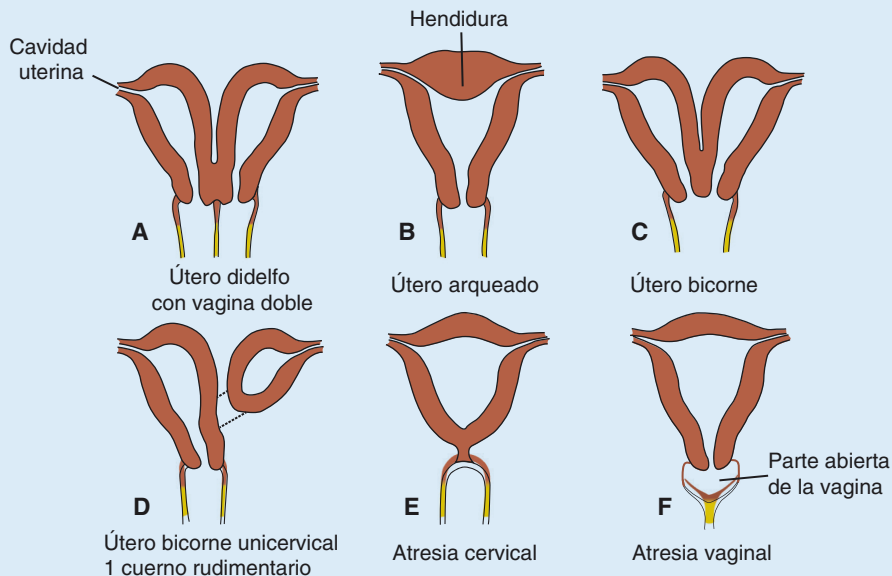


FIGURA 16.31 Principales anomalías del útero y de la vagina, causadas por la persistencia del tabique uterino o la obliteración de la luz en el conducto uterino.

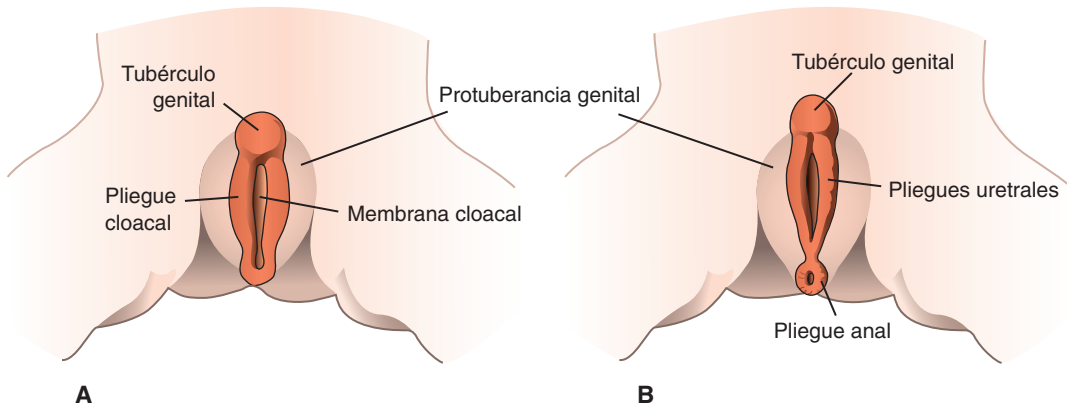


FIGURA 16.32 Fases indiferenciadas de los genitales externos. **A.** Alrededor de 4 semanas. **B.** Aproximadamente 6 semanas.

Genitales externos

Fase indiferenciada

En la tercera semana del desarrollo, las células mesenquimatosas en la región de la línea primitiva migran alrededor de la membrana cloacal para formar un par de **pliegues cloacales** un poco elevados (Fig. 16.32A). En posición craneal con la membrana cloacal, los pliegues se unen para constituir el **tubérculo genital**. En la región caudal, se subdividen en **pliegues uretrales** anteriores y en **pliegues anales** posteriores (Fig. 16.32B).

Mientras tanto, otro par de elevaciones, las **protuberancias genitales**, se vuelven visibles a ambos lados de los pliegues uretrales. Más tarde, darán origen a las **protuberancias escrotales** en el sexo masculino (Fig. 16.33A) y a los **labios mayores** en el sexo femenino (Fig. 16.35B). Al final de la sexta

semana resulta imposible distinguir entre ambos sexos.

Genitales externos en el sexo masculino

El desarrollo de los genitales externos en el varón está bajo la influencia de los andrógenos secretados por los testículos fetales; se caracteriza por el rápido alargamiento del tubérculo genital que ahora se llama **falo** (Figs. 16.33A). Durante este alargamiento, el falo tira de los pliegues uretrales hacia adelante, de modo que formen las paredes laterales del **surco uretral**. Éste se extiende a través de la cara caudal del falo alargado, pero sin alcanzar la parte más distal: el glande. El revestimiento epitelial del surco, que se origina en el endodermo, constituye la **placa uretral** (Fig. 16.33B).

Al final del tercer mes, los dos pliegues laterales se cierran sobre la placa uretral creando la **uretra peniana** (Fig. 16.33B), la cual no se extiende hasta la

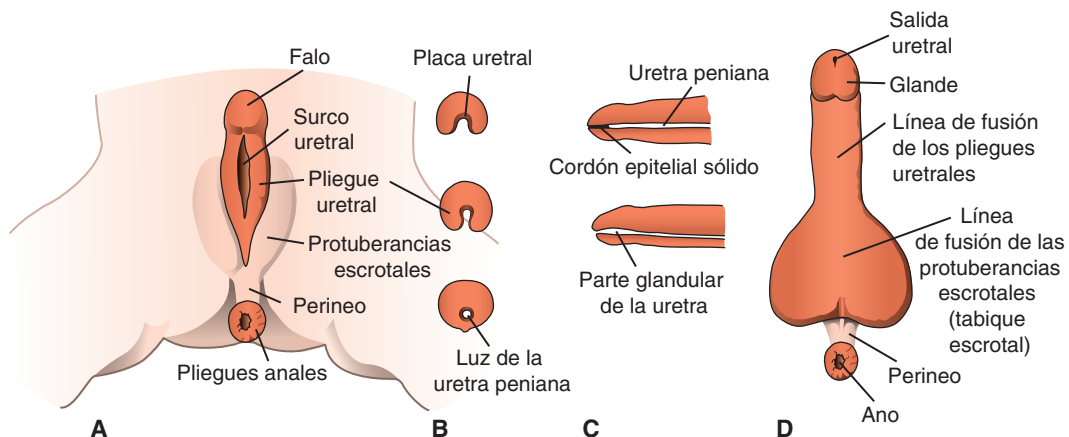


FIGURA 16.33 **A.** Desarrollo de los genitales externos del varón a las 10 semanas. Obsérvese el profundo surco uretral flanqueado por los pliegues uretrales. **B.** Secciones transversales del falo durante la formación de la uretra peniana. El surco urogenital está recubierto por los pliegues uretrales. **C.** Desarrollo de la porción glandular de la uretra peniana. **D.** Recién nacido.

punta del falo. Esta porción más distal de la uretra aparece durante el cuarto mes, cuando las células ectodérmicas procedentes de la punta del glande penetran para dar origen a un corto cordón epitelial. Más tarde éste recibe una luz, formando así el **meato uretral externo** (fig. 16.33C).

Las protuberancias genitales, conocidas en el varón como **protuberancias escrotales**, se desarrollan en la región inguinal. Al proseguir el desarrollo se desplazan en sentido caudal, y cada una constituirá la mitad del escroto. Ambas están separadas por el **tabique escrotal** (Fig. 16.33D).

Consideraciones clínicas

Anomalías en los genitales masculinos

En la **hipospadias**, los pliegues uretrales no se fusionan por completo; las aberturas anómalas de la uretra aparecen en la cara inferior del pene –generalmente cerca del glande–, a lo largo del

cuerpo o cerca de la base del pene [Fig. 16.34]. En pocos casos el meato uretral se extiende a rafe escrotal. Cuando los pliegues uretrales no se fusionan en absoluto, se observa una amplia hendidura sagital a lo largo del pene y el escroto.

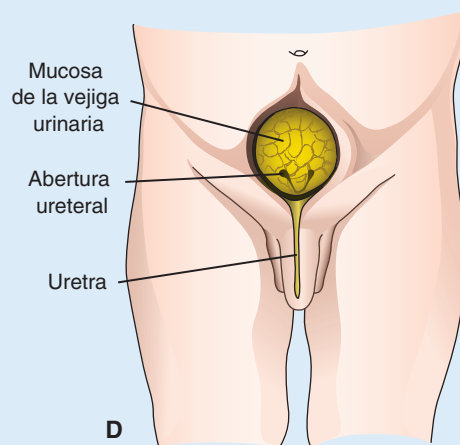
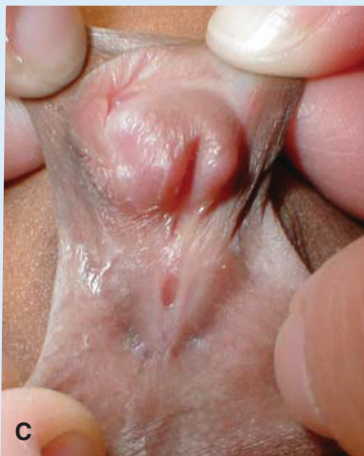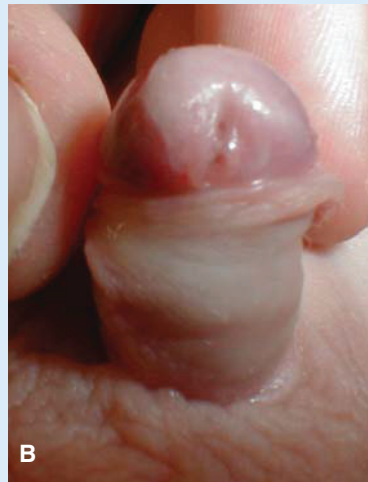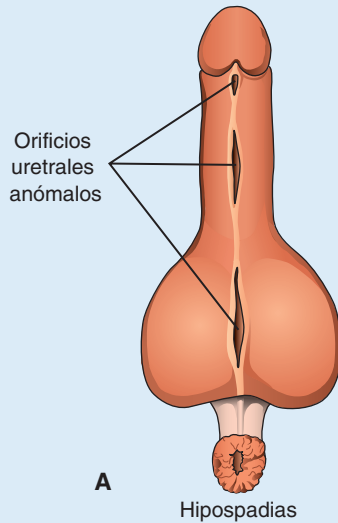


FIGURA 16.34 **A.** Hipospadias que muestra varias localizaciones de los orificios uretrales anómalos. **B.** Paciente con hipospadias glandular. La uretra se abre en la superficie ventral del glande del pene. **C.** Paciente con hipospadias que afecta el glande y el cuerpo del pene. **D.** Epispadia combinada con extrofia de la vejiga. La mucosa vesical está expuesta.

[continúa]

Entonces, las dos protuberancias escrotales se asemejan mucho a los labios mayores. La incidencia de hipospadias es 3-5/1 000 nacimientos, frecuencia que se ha duplicado en los últimos 15 a 20 años. Se desconocen las causas del aumento, pero según una hipótesis podría deberse a un aumento de los estrógenos ambientales [interferidores endocrinos, capítulo 9].

La **epispadias** es una anomalía poco frecuente [1/30 000 nacimientos], en la que el meato uretral aparece en el dorso del pene [Fig. 16.34D]. Aunque puede ocurrir como defecto aislado, casi siempre

se acompaña de extrofia de la vesícula y cierre anómalo de la pared ventral del cuerpo [Fig. 16.16].

El **micropene** aparece cuando los andrógenos no estimulan bastante el crecimiento de los genitales externos. Generalmente se debe a hipogonadismo primario, o disfunción hipotalámica o hipofisaria. Por definición, la longitud del pene está 2.5 desviaciones estándar por debajo de la media de la longitud normal medida sobre la superficie dorsal desde el pubis hasta la punta del pene extendido al máximo. Ocurre el **pene bifido** o **doble** cuando el tubérculo genital se divide.

Genitales externos en el sexo femenino

Los estrógenos estimulan el desarrollo de los genitales externos en la mujer. El tubérculo genital se alarga un poco para crear el **clítoris** (Fig. 16.35A); los pliegues uretrales no se fusionan como en el varón, sino que se convierten en **labios menores**. Las protuberancias genitales se agrandan para dar origen a los **labios mayores**. El surco urogenital se abre y produce el **vestíbulo** (Fig. 16.35B). Aunque el tubérculo genital no se alargue mucho en la mujer, es más grande que en el varón durante las fases tempranas del desarrollo. De hecho, al usar su longitud como criterio (monitoreado mediante ecografía), se ha incurrido en errores de identificación del sexo durante el tercer y cuarto meses de gestación.

Descenso de los testículos

Los testículos se desarrollan en dirección retroperitoneal dentro de la región abdominal; deben desplazarse caudalmente y cruzar la pared abdominal para llegar al escroto. Atraviesan la pared abdominal a

través del **conducto inguinal** que mide unos 4 cm de largo y se halla justo por arriba de la mitad medial del ligamento inguinal. La entrada al canal es por el anillo inguinal profundo (interno) y la salida es por el anillo inguinal superficial (externo), cerca del tubérculo púbico.

Hacia el final del segundo mes el **mesenterio urogenital** une el testículo y el mesonefros a la pared abdominal posterior (Fig. 16.3A). Al degenerarse el mesonefros, la unión sirve de mesenterio a la gónada (Fig. 16.27B). En la parte caudal se vuelve ligamentoso y se conoce como **ligamento genital caudal**. Desde el polo caudal del testículo se extiende una condensación mesenquimatosa rica en matrices extracelulares: el **gubernáculo** (Fig. 16.37). Antes del descenso del testículo, esta banda de mesénquima termina en la región inguinal entre los músculos abdominales oblicuos internos y externos en proceso de diferenciación. Más tarde, cuando el testículo empieza a descender hacia el anillo inguinal interno, una porción extraab-

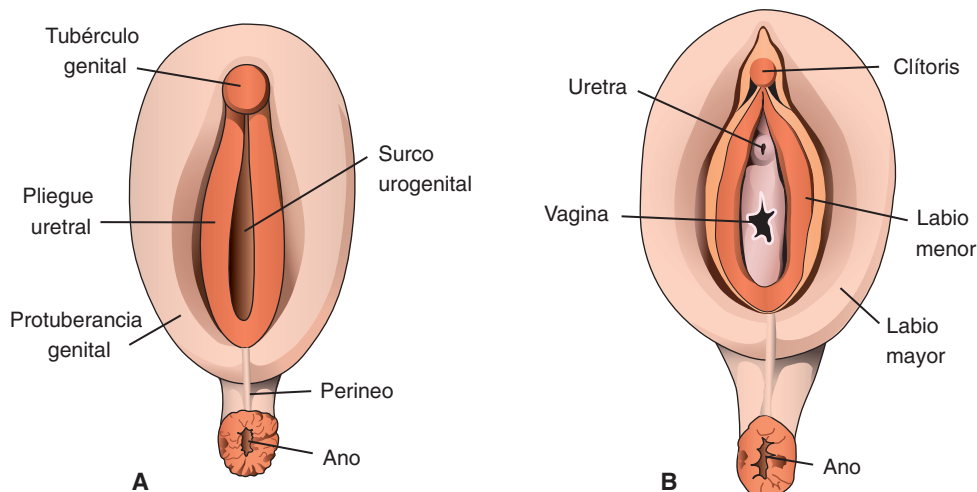


FIGURA 16.35 Desarrollo de los genitales externos en la lactante a los 5 meses **(A)** y en la recién nacida **(B)**.

Consideraciones clínicas

Trastornos del desarrollo sexual

El desarrollo sexual de hombres y mujeres comienza de la misma manera; por eso no sorprende que ocurran anomalías en la diferenciación y en la determinación del sexo. Los **genitales ambiguos** (Fig. 16.36) pueden aparecer como un clítoris grande o un pene pequeño. Un niño puede nacer con un aspecto típicamente femenino, pero con un clítoris grande (hipertrofia clitoral) o con un aspecto típicamente masculino pero con un pene pequeño que se abre en su superficie ventral (hipospadias). En algunos casos, estas anomalías producen individuos con características de ambos sexos y se los llama **hermafroditas**. Sin embargo, los verdaderos hermafroditas tienen tanto testículos como ovarios; esos individuos no se han identificado en la especie humana. En cambio, sí tienen **ovotestes** con tejido testicular y ovárico. Desde la perspectiva del desarrollo genital, pueden considerarse típicamente varones, mujeres o intermedios. En 70% de los casos, el cariotipo es 46,XX y suele haber un útero. Los genitales externos son ambiguos o bien predominantemente femeninos; a la mayoría de esas personas se las cría como mujeres.

Algunas veces, el sexo genotípico (cromosómico) no corresponde al fenotipo (aspecto físico). Por ejemplo, la causa más común de ambigüedad sexual es la **hiperplasia suprarrenal congénita (HSC)**. Las anomalías bioquímicas en las glándulas suprarrenales disminuyen la producción de hormonas esteroideas y aumentan la hormona adrenocorticotrópica (ACTH). En la generalidad de los casos, queda inhibida la 21-hidroxilación. Las mujeres afectadas muestran características sexuales que abarcan desde una masculiniza-

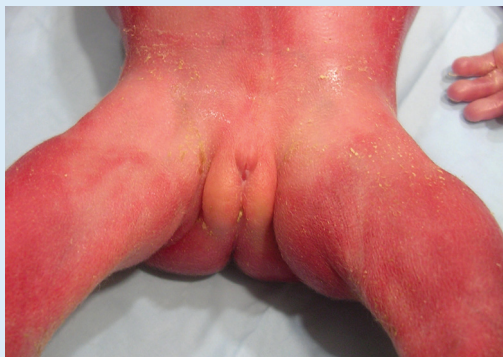

FIGURA 16.36 Lactante de sexo masculino [46,XY] con genitales ambiguos. Obsérvese la fusión parcial de las prominencias escrotales y un pene pequeño con hipospadias.

ción parcial con clítoris grande hasta virilización y aspecto masculino. En una forma menos común de la hiperplasia suprarrenal congénita, se observa deficiencia de 17- α -hidroxilasa. Entonces las mujeres tienen al nacer una anatomía femenina tanto interna como externa, pero sin que aparezcan durante la pubertad las características sexuales secundarias porque las suprarrenales o los ovarios no son capaces de producir las hormonas sexuales. En consecuencia, las mamas no se desarrollan ni crece el vello púbico. La virilización queda inhibida en los varones con deficiencia de 17- α -hidroxilasa.

Otra causa de ambigüedad sexual es el **síndrome de insensibilidad a los andrógenos (SIA)**. Los individuos afectados son varones (tienen un cromosoma Y y testículos), pero carecen de receptores de andrógenos o los tejidos no responden a los complejos receptor-dihidrotestosterona. En consecuencia, los andrógenos producidos por los testículos no logran inducir la diferenciación de los genitales masculinos. Como estos pacientes tienen testículos y se presenta el MIS, el sistema paramesonérfico queda suprimido; tampoco hay trompas de Falopio ni útero. En los pacientes con **síndrome de insensibilidad completa a andrógenos (SICA)**, la vagina está presente sólo que generalmente corta o mal desarrollada. Los testículos a menudo se localizan en las regiones inguinal o labial, pero sin que se efectúe la espermatogénesis. Más aún, aumenta el riesgo de tumores testiculares, y 33% de estos individuos sufre tumores malignos antes de cumplir 50 años. Otros pacientes tienen el **síndrome de insensibilidad leve a andrógenos (SILA)** o el **síndrome de insensibilidad parcial a andrógenos (SIPA)**. En la forma leve, se aprecian diversos grados de virilización; en la forma parcial, puede haber genitales ambiguos; por ejemplo, clitoromegalia o un pene pequeño con hipospadias. Los testículos no suelen descender en estos casos.

La **deficiencia de 5- α -reductasa (5-ARD)** es otro trastorno que produce genitales ambiguos en el varón y se debe a la incapacidad de convertir testosterona en dihidrotestosterona por falta de la enzima reductasa. Sin dihidrotestosterona los genitales externos no se desarrollan normalmente y pueden tener aspecto masculino, pero estar subdesarrollados con hipospadias o tener aspecto femenino con clitoromegalia.

Otros trastornos pueden estar relacionados con una diferenciación sexual anómala. Por ejemplo, el **síndrome de Klinefelter**, con un cariotipo

[continúa]

de 47,XXY [u otras variantes como XXXY], es el trastorno más común de los cromosomas sexuales, pues ocurre con una frecuencia de 1 en cada 1 000 varones. Los pacientes tienen menor fecundidad, testículos pequeños y concentraciones bajas de testosterona. La ginecomastia (mamas agrandadas) se observa en cerca de 33% de las personas afectadas. La no disyunción de los homólogos XX constituye el factor causal más común.

En la **disgenesia gonadal** no hay ovocitos y los ovarios parecen gónadas lineales. Las personas pertenecen fenotípicamente al sexo femenino,

pero poseen varios complementos cromosómicos, entre ellos XY. La **disgenesia gonadal femenina (síndrome de Swyer)** proviene de las mutaciones o deleciones puntuales del gen SRY. Las personas parecen mujeres normales, sólo que no menstrúan ni adquieren las características sexuales secundarias durante la pubertad. Los pacientes con el **síndrome de Turner** también presentan disgenesia gonadal. Tienen un cariotipo 45,X y estatura baja, paladar arqueado y alto, cuello ancho y alado, tórax de tipo escudo, anomalías cardíacas y renales y pezones invertidos [capítulo 2, p. 21].

dominal del gubernáculo aparece y crece desde la región inguinal hacia las protuberancias escrotales. Cuando el testículo cruza el conducto inguinal, esa porción entra en contacto con el suelo escrotal (el gubernáculo también se forma en las mujeres, aunque permanece rudimentario en los casos normales).

Los factores que controlan el descenso de los testículos no se conocen a fondo. Pero al parecer la excrecencia de la porción extraabdominal del gubernáculo produce migración intraabdominal. Además, el aumento de la presión intraabdominal causada por el crecimiento de los órganos da origen

a un paso por el conducto inguinal; la involución del gubernáculo completa el desplazamiento del testículo hacia el interior del escroto. En condiciones normales, los testículos llegan a la región inguinal aproximadamente a las 12 semanas de gestación, migran a través del conducto inguinal a las 28 semanas y alcanzan el escroto a las 33 semanas (Fig. 16.37). En el proceso influyen las hormonas, entre ellas los andrógenos y la MIS. Durante el descenso se mantiene el aporte sanguíneo a los testículos proveniente de la aorta; los vasos testiculares se extienden desde su posición lumbar original hasta el testículo en el escroto.

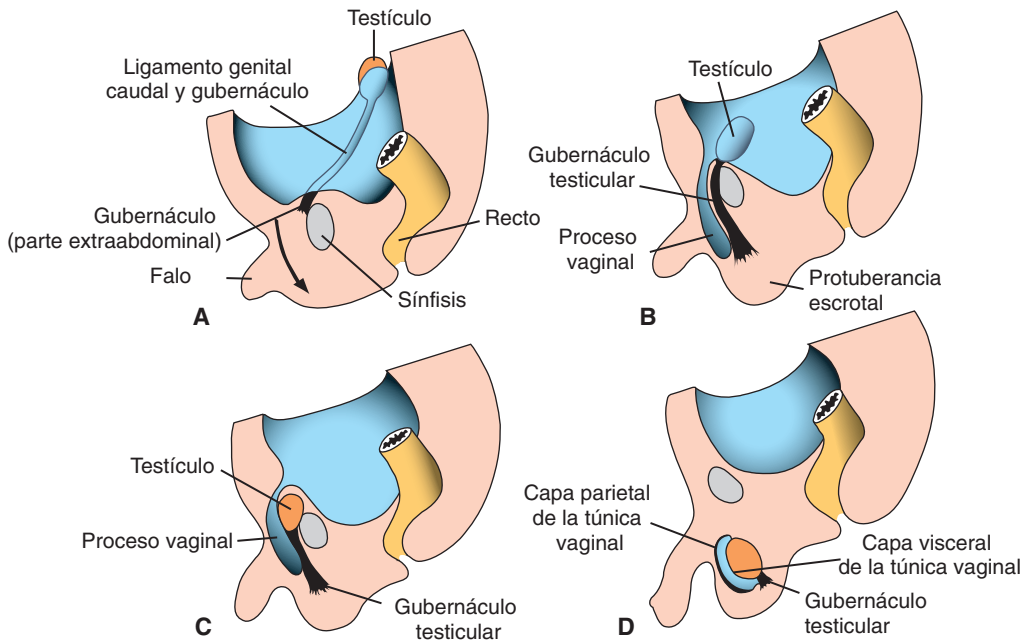


FIGURA 16.37 Descenso del testículo. **A.** Durante el segundo mes. **B.** En la mitad del tercer mes. El peritoneo que reviste la cavidad corporal se introduce en el interior de la protuberancia escrotal, donde forma el proceso vaginal [túnica vaginal]. **C.** Séptimo mes. **D.** Poco después del nacimiento.

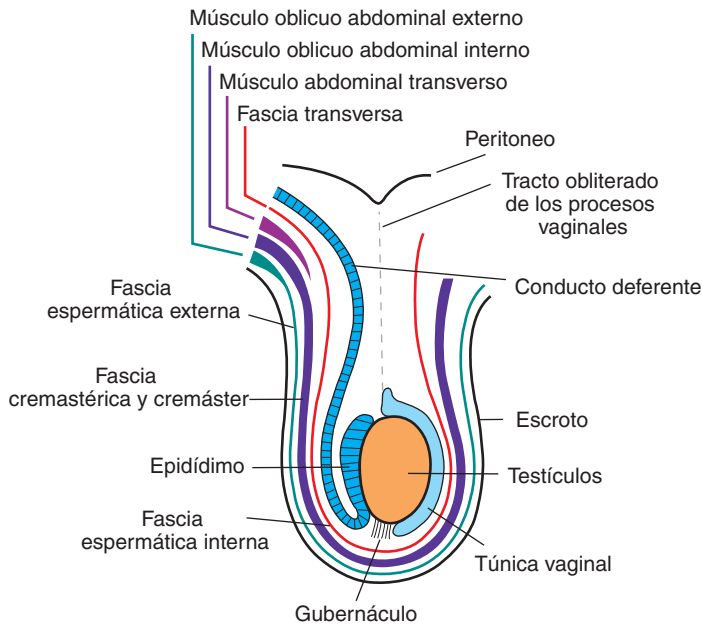


FIGURA 16.38 Dibujo que muestra los revestimientos del testículo que se originan en los elementos de la pared abdominal. Los revestimientos aparecen a medida que los testículos migran por la pared desde su ubicación retroperitoneal en la cavidad abdominal hasta el escroto.

Independientemente del descenso del testículo, el peritoneo de la cavidad abdominal forma una evaginación a ambos lados de la línea media en la pared abdominal ventral. La evaginación —**proceso vaginal**— sigue la trayectoria del testículo del gubernáculo testicular (Fig. 16.37B). Por ello, el proceso vaginal, acompañado de las capas muscular y fascial de la pared corporal, da origen al **conducto inguinal** por evaginación dentro de la protuberancia escrotal (Fig. 16.38).

El testículo desciende por el anillo inguinal y sobre el borde del hueso púbico; allí es empujado dentro del escroto en el momento del nacimiento. Después lo cubre un pliegue reflejado del proceso vaginal (Fig. 16.37D). La capa peritoneal que cubre al testículo es la **capa visceral de la túnica vaginal**; el resto del saco peritoneal forma la **capa parietal de**

la **túnica vaginal** (Fig. 16.37D). En el momento del nacimiento o poco después se oblitera el estrecho conducto que conecta la luz del proceso vaginal a la cavidad peritoneal.

Además de estar recubierto por las capas vaginales del proceso vaginal, el testículo queda enfundado dentro de las capas peritoneales procedentes de la pared abdominal por donde pasa. Así, la **fascia transversa** forma la **fascia espermática interna**, el **músculo oblicuo abdominal interno** da origen a la **fascia cremastérica** y al **músculo cremáster**, el **músculo oblicuo abdominal externo** produce la **fascia espermática externa** (Fig. 16.38). El músculo abdominal transverso no contribuye a la creación de la capa porque se arquea sobre esta región sin recorrer la trayectoria de la migración.

Consideraciones clínicas

Hernias y criptorquidia

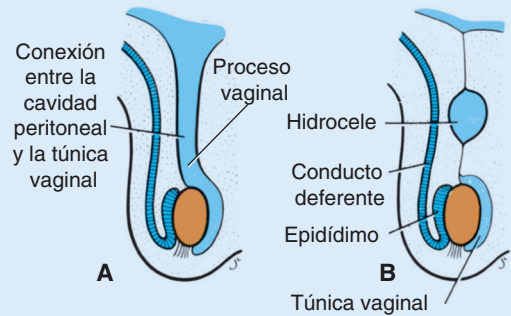
En condiciones normales, la conexión entre la cavidad abdominal y el proceso vaginal a través del conducto inguinal y hacia el interior del saco escrotal se cierra en el primer año después del nacimiento (Fig. 16.37D). Si este paso permanece abierto, las asas intestinales pueden descender hasta el escroto, causando una **hernia inguinal**

indirecta congénita (Fig. 16.39A). A veces la obliteración del paso es irregular, dejando tras de sí pequeños quistes que pueden segregar líquido, formando un **hidrocele del testículo o del cordón espermático** (Fig. 16.39B).

Antes del nacimiento, los testículos están presentes en el escroto de 97% de los recién nacidos. En la mayoría de los demás, el descenso concluye

[continúa]

FIGURA 16.39 A. Hernia inguinal. El proceso vaginal mantiene comunicación abierta con la cavidad peritoneal. En este caso partes de las asas intestinales a menudo descienden hasta el escroto, lo que ocasiona una hernia inguinal. **B.** Hidrocele.



durante los primeros 3 meses del periodo posnatal. Sin embargo en < 1% de los lactantes no descendiendo un testículo o los dos. Esta anomalía recibe el nombre de **criptorquidia** y puede deberse a

menor producción de andrógenos (testosterona). Los testículos no descendidos no producen espermatozoides maduros, lo cual ocasiona una incidencia de 3 a 5% de anomalías renales.

Descenso de los ovarios

El descenso de las gónadas es mucho menor en la mujer que en el hombre, y los ovarios terminan situándose debajo del borde de la pelvis verdadera. El ligamento genital craneal produce el **ligamento suspensorio** del ovario y el ligamento genital caudal forma tanto el **ligamento del ovario propiamente dicho** como el **ligamento redondo del útero** (Fig. 16.24). Este último se extiende hasta los labios mayores.

RESUMEN

Los sistemas urinario y genital tienen su origen en el tejido mesodérmico. Tres sistemas urinarios se desarrollan en una secuencia temporal, desde el segmento craneal hasta el segmento caudal.

El **pronefros** –que se forma en la región cervical– es de tipo vestigial.

El **mesonefros**, que se forma en las regiones torácica y lumbar, es grande y se caracteriza por **unidades excretoras (nefronas)** y por su propio conducto colector: el conducto **mesonéfrico** o de **Wolff**. En el ser humano puede funcionar brevemente, aunque la mayor parte desaparece. Los conductos y túbulos del mesonefros crean el conducto de los espermatozoides que va de los testículos a la uretra. En la mujer involucionan estos conductos.

El **metanefros**, o riñón permanente, se desarrolla a partir de dos fuentes. Produce sus propios túbulos excretorios o nefronas como el mesonefros, sólo que su sistema colector se origina en la **yema ureteral**, excrecencia del conducto

mesonéfrico. La yema da origen a las siguientes estructuras: **uréter**, **pelvis renal**, **cálices** y todo el **sistema colector** (Fig. 16.5). La conexión entre los sistemas de túbulos colectores y excretorios es indispensable para un desarrollo normal (Fig. 16.6). **WT1**, expresado por el mesénquima, permite a este tejido responder a la inducción por parte de la yema ureteral. Las interacciones entre la yema y el mesénquima se realizan gracias a la producción de GDNF y HGF por el mesénquima con sus receptores de cinasa de tirosina RET y MET, respectivamente, producidos por el epitelio ureteral. PAX2 y WNT4, elaborados en el mesénquima metanéfrico, epitelizan y diferencian los túbulos excretorios (Fig. 16.7). La división temprana de la yema ureteral puede originar riñones bíficos o supernumerarios con **uréteres ectópicos** (Fig. 16.9). Los riñones se desarrollan en la región pélvica y luego “ascienden” a su ubicación en el área lumbar, pueden ocurrir posiciones anómalas del riñón como **riñón pélvico** o **riñón en herradura** (Fig. 16.11).

La vejiga se forma entre la cuarta y la séptima semanas, a medida que el **tabique urorectal** divide la **cloaca** –depósito común de los riñones primitivos y del sistema intestinal– en **seno urogenital** en la parte anterior y en **conducto anal** en la parte posterior (Fig. 16.12). Luego la porción anterior del seno se diferencia en la vejiga. La porción restante se diferencia en las partes **prostática** y **membranosa** de la **uretra** en el varón y en la uretra en la mujer (Fig. 16.13).

El **sistema genital** consta de: 1) gónadas o glándulas sexuales primitivas, 2) conductos genitales y 3) genitales externos. Los tres componentes pasan por una **fase indiferenciada** en la cual pueden convertirse en una persona de sexo masculino o de sexo femenino. El gen **SRY** del cromosoma Y produce el **factor que determina la formación de los testículos** y que además regula el desarrollo sexual masculino. Entre los genes en dirección 3' de **SRY** figuran **SOX9** y **SFI** que estimulan la diferenciación de las **células de Sertoli** y de **Leydig** en los testículos. La expresión del gen **SRY** produce: 1) el desarrollo de los **cordones medulares (testiculares)**, 2) la formación de la **túnica albugínea** y 3) la **falta de desarrollo de los cordones corticales (ováricos)**.

El desarrollo de los ovarios se realiza sin el gen **SRY** y con el gen maestro **WNT4** en este proceso de diferenciación. El segundo controla rigurosamente **DAX1** que inhibe la expresión de **SOX9** y después **WNT4** junto con otros genes en dirección 3' **da origen a los ovarios con: 1) cordones corticales típicos, 2) desaparición de los cordones medulares (testiculares) y 3) incapacidad de que se desarrolle la túnica albugínea** (Fig. 16.21). El desarrollo tanto de los testículos como de los ovarios depende de la inducción de las **células germinales primordiales** que migran desde el saco vitelino hasta las crestas genitales durante la **cuarta y quinta semanas**. Si no alcanzan la gónada indiferenciada, ésta seguirá siéndolo o no existirá.

El sistema de conductos indiferenciados y de los genitales externos se desarrolla bajo la influencia de hormonas. Durante la **fase indiferenciada** hay dos sistemas de conductos: **conducto mesonéfrico** y **conducto paramesonéfrico**. La **testosterona**, hormona producida por las **células de Leydig** en los testículos, estimula el desarrollo de los conductos mesonéfricos para que formen las siguientes estructuras: **conductos eferentes, epidídimo, conductos deferentes** y **conducto eyaculador**. La **sustancia inhibidora mülleriana (MIS, también llamada hormona antimülleriana)**, producida por las **células de Sertoli** en los testículos hace involucionar los conductos paramesonéfricos. La hormona **dihidrotestosterona** estimula el desarrollo de los genitales externos, entre ellos el pene y el escroto (Fig. 16.25). Los **estrógenos** (combinados con la ausencia de testosterona) controlan el desarrollo de los conductos paramesonéfricos que constituyen la **trompa de Falopio**, el **útero**, el **cuello uterino** y la **parte**

superior de la vagina. Estas estructuras involucionan porque no se produce testosterona que estimule el desarrollo de los conductos mesonéfricos. Los estrógenos además estimulan la diferenciación de los genitales externos: **clítoris, labios y parte inferior de la vagina** (Fig. 16.25). Cuando ocurren errores en la producción o en la sensibilidad a las hormonas de los testículos, predominarán los rasgos femeninos bajo la influencia de los estrógenos maternos o placentarios.

Los genitales externos aparecen en una fase indiferenciada. Al inicio un **tubérculo genital**, dos **protuberancias genitales** y dos **pliegues cloacales** se forman en el exterior del suelo de la pelvis. Cuando el tabique urorectal llega al interior del piso para separar el conducto anal del seno urogenital primitivo (pronto la vejiga futura), los pliegues cloacales reciben el nombre de **pliegues uretrales** (Fig. 16.32). En los varones, el tubérculo genital crece y se llama **falo**. Al ir creciendo, oprime los pliegues uretrales que se fusionan para constituir el cuerpo del pene. Mientras tanto, las protuberancias genitales se agrandan para formar las **protuberancias escrotales** que también se juntan fusionándose en la línea media. En las mujeres el tubérculo genital da origen al **clítoris**, los pliegues uretrales y los **labios menores**; en las protuberancias genitales se originan los **labios mayores**. Adviértase que en las mujeres las estructuras primigenias no se fusionan. Además, existen **estructuras análogas** en ambos sexos: pene = clítoris y escroto = labios mayores.

■ Resolución de problemas

1. Durante el desarrollo del sistema urinario se forman tres sistemas. ¿Cuáles son y qué partes de cada uno permanecen en el recién nacido?
2. En el momento del nacimiento, un neonato evidentemente de sexo masculino no tiene testículos en el escroto. Más tarde se descubre que están en la cavidad abdominal. ¿Qué nombre se da a esta anomalía? Explique su origen embriológico.
3. Se dice que los genitales externos de ambos sexos tienen homólogos. ¿Cuáles son y cuál es su origen embriológico?
4. Luego de varios años de intentar embarazarse, una joven busca asesoría. El examen revela la presencia de un útero bicorne. ¿A qué se debe la anomalía?

Cabeza y cuello

El mesénquima con que se forman la cabeza y el cuello se origina en el **mesodermo de la placa lateral y paraxial**, en la **cresta neural** y en las regiones engrosadas del ectodermo conocidas como **placodas ectodérmicas**. El mesodermo paraxial (**somitas y somitómeros**) forma las siguientes estructuras: una parte importante de los componentes membranosos y cartilaginosos del neurocráneo (el cráneo propiamente dicho) (Fig. 17.1, capítulo 10 y Fig. 10.6), los músculos voluntarios de la región craneofacial (Tabla 17.1, p. 279), la dermis y los tejidos conectivos en la región dorsal de la cabeza, y las meninges en posición caudal con el prosencéfalo. El mesodermo de la placa lateral forma los cartílagos laríngeos (aritenoides y cricoides) junto con el tejido conectivo en esta región. Las células de la cresta neural se originan en las regiones neuroectodermo de las áreas del prosencéfalo, del mesencéfalo y del rombencéfalo. Después migran en dirección ventral hacia los arcos faríngeos y en dirección rostral alrededor del prosencéfalo y la cúpula óptica hacia el interior de la región facial (Fig. 17.2). En estos lugares forman la totalidad del viscerocráneo (cara) y algunas partes de las regiones membranosas y cartilaginosas del neurocráneo (cráneo) (Fig. 17.1, capítulo 10 y figura 10.6). También forman aquí el resto de los tejidos: cartílago, hueso, dentina, tendones, dermis, piamadre y aracnoides, neuronas sensitivas y tejido conectivo glandular. Las células

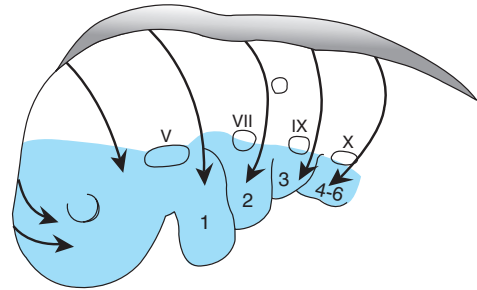


FIGURA 17.2 Rutas migratorias de las células de la cresta neural desde las regiones del prosencéfalo, del mesencéfalo y el rombencéfalo, hasta su ubicación final [áreas en azul] dentro de los arcos faríngeos y la cara. También se muestran las regiones de los engrosamientos ectodérmicos [placodas epifaríngeas] que ayudarán a las células de la cresta a formar los ganglios sensitivos craneales quinto [V], séptimo [VII], noveno [IX] y décimo [X].

procedentes de las **placodas ectodérmicas (placodas epifaríngeas)** junto con la cresta neural producen las neuronas del quinto, séptimo, noveno y décimo ganglios sensitivos craneales (Fig. 17.2).

La característica más notoria en el desarrollo de la cabeza y del cuello es la presencia de los **arcos faríngeos** (antaño estas estructuras se llamaban **arcos branquiales** por su semejanza con las branquias o agallas de los peces). Los arcos aparecen en la cuarta y quinta semanas del desarrollo, contribuyendo al

FIGURA 17.1 Estructuras esqueléticas de la cabeza y de la cara. El mesénquima de ellas se origina en la cresta neural [azul], en el mesodermo de la placa lateral [amarillo] y en el mesodermo paraxial [somitas y somitómeros] [rojo].

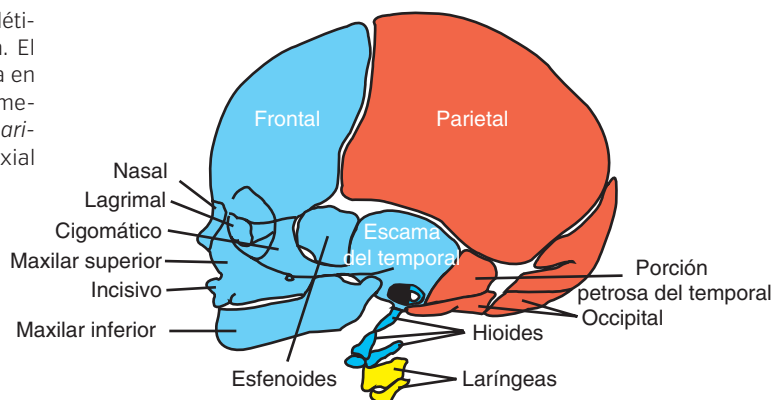


TABLA 17.1 Estructuras derivadas de los arcos faríngeos y su inervación.

Arco faríngeo	Nervio	Músculos	Esqueleto
1. Maxilar superior [apófisis maxilar y mandibular]	V. Trigémino: divisiones maxilares y mandibulares	Masticación [temporal, masetero, pterigoideo medial y lateral], milohioideo, vientre anterior del digástrico, tensor del velo del paladar, tensor del tímpano	Premaxilar, maxilar, hueso cigomático, parte del hueso temporal, cartílago de Meckel, mandíbula, martillo, yunque, ligamento anterior del martillo, ligamento esfenomandibular
2. Hioides	VII Facial	Expresión facial [bucal, auricular, frontal, cutáneo del cuello, orbicular bucal, orbicular de los párpados], vientre posterior del digástrico, estilohioideo, estapedio	Estribo, apófisis estiloideas, ligamento estilohioideo, asta menor y porción superior del cuerpo del hueso hioideo
3.	IX. Glossofaríngeo	Estilofaríngeo	Asta mayor y porción inferior del cuerpo del hueso hioides
4-6.	X. Vago ■ Rama laríngea superior [nervio del cuarto arco] ■ Rama laríngea recurrente [nervio del sexto arco]	Cricotiroides, elevador del velo del paladar, constrictores de la faringe Músculos intrínsecos de la laringe	Cartílagos laríngeos [tiroideos, cricoides, aritenoides, corniculado, cuneiforme]

típico aspecto externo del embrión (Tabla 17.1 y Fig. 17.3). Al inicio constan de barras de tejido mesenquimatoso separadas por hendiduras profundas, **hendiduras faríngeas** (Figs. 17.3C y 17.6). Al mismo tiempo que se desarrollan los arcos y hendiduras, aparece una serie de evaginaciones –las **bolsas faríngeas**– a lo largo de las paredes laterales de la faringe,

la parte más craneal del intestino anterior (Figs. 17.4 y 17.6). Las bolsas penetran en el mesénquima circundante, pero sin crear una comunicación abierta con las hendiduras externas (Fig. 17.6). Por ello, en el ser humano nunca se forman agallas verdaderas, aunque el desarrollo de los arcos faríngeos, de las hendiduras y bolsas se asemeja a la de las agallas de

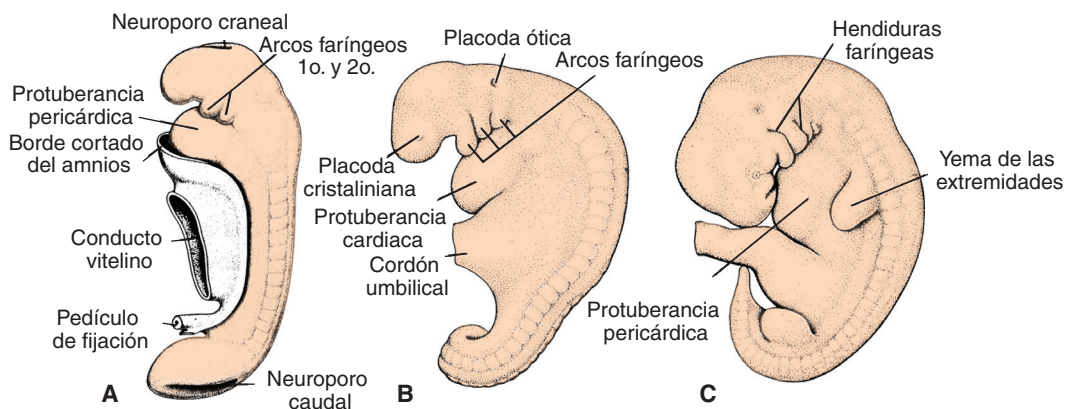


FIGURA 17.3 Desarrollo de los arcos faríngeos. **A.** 25 días. **B.** 28 días. **C.** 5 semanas.

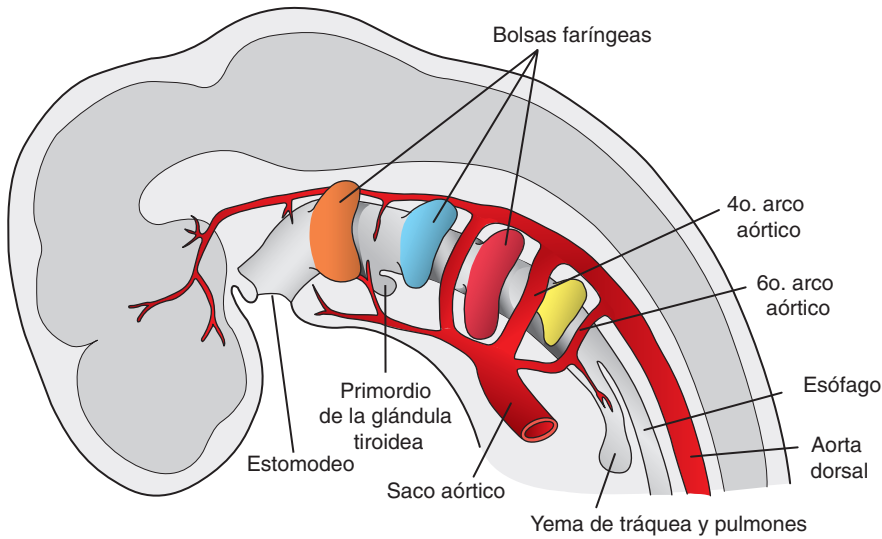


FIGURA 17.4 Bolsas faríngeas como evaginaciones del intestino anterior y del primordio de la glándula tiroidea y de los arcos aórticos.

los peces y anfibios. De ahí que el adjetivo **faríngeo** (arcos, hendiduras y bolsas) se aplique al embrión humano.

Los arcos faríngeos no sólo contribuyen a la formación del cuello, sino que además intervienen de modo importante en la formación de la cara. Al final de la cuarta semana, el centro de la cara está formado por estomodeo, al que rodea el primer par de arcos faríngeos (Fig. 17.5). Cuando el embrión tiene 42 días de vida, se distinguen cinco prominencias mesenquimatosas: las **prominencias maxilares inferiores** (primer arco faríngeo) en posición caudal respecto al estomodeo, las **prominencias maxilares superiores** (porción dorsal del primer arco faríngeo) en posición lateral con el estomodeo y la **prominencia frontonasal**, elevación ligeramente redondeada en posición craneal con el estomodeo. El desarrollo de la cara se complementa más tarde con la aparición de las **prominencias nasales** (Fig. 17.5). La diferenciación de las estructuras derivadas de arcos, bolsas, hendiduras y prominencias depende de las interacciones epitelio-mesenquimatosas.

■ ARCOS FARÍNGEOS

Cada arco consta de un núcleo de tejido mesenquimatoso cubierto en el exterior por un ectodermo superficial y en el interior por un epitelio de origen endodérmico (Fig. 17.6). Además del mesénquima derivado del mesodermo de la placa lateral y paraxial, el núcleo de los arcos recibe grandes cantidades

de **células de la cresta neural** que migran hacia el interior de los arcos para contribuir a los **componentes esqueléticos** de la cara. El mesodermo original de los arcos da origen a la musculatura del cuello y de la cara. Así pues, cada arco se caracteriza por sus propios **componentes musculares**. Éstos, a su vez, poseen un **nervio craneal** y llevan consigo su **componente nervioso** a donde migran (Figs. 17.6 y 17.7). Además, los arcos tienen su propio **componente arterial** (Figs. 17.4 y 17.6). (En la Tabla 17.1 se describen las estructuras derivadas de los arcos faríngeos junto con su inervación.)

Primer arco faríngeo

El **primer arco faríngeo** se compone de una porción dorsal –**apófisis maxilar superior**– que se extiende hacia adelante por debajo de la región ocular y de una porción ventral –**apófisis maxilar inferior** que contiene al **cartilago de Meckel** (Figs. 17.5 y 17.8A). Al proseguir el desarrollo, el cartilago de Meckel desaparece, con excepción de dos partes pequeñas en el extremo dorsal que persisten para constituir el **yunque** y el **martillo** (Figs. 17.8B y 17.9). En el mesénquima de la apófisis maxilar se originan el **premaxilar superior**, el **maxilar superior**, el **hueso cigomático** y parte del **hueso temporal** a través de la osificación membranosa (Fig. 17.8B). El **maxilar inferior** también se forma mediante la osificación membranosa del tejido mesenquimatoso que rodea al cartilago de Meckel. Además el primer arco contribuye a la formación de los huesos del oído medio (capítulo 19.).

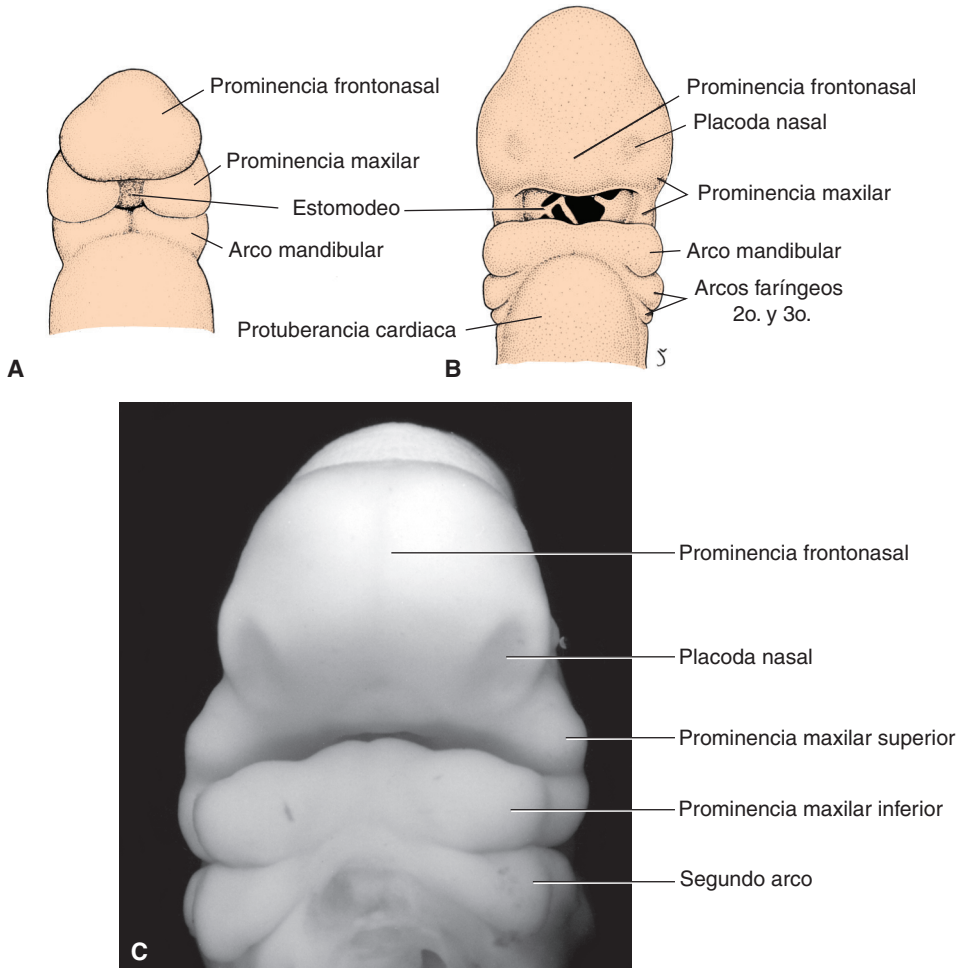


FIGURA 17.5 **A.** Vista frontal de un embrión de alrededor de 24 días. El estomodeo, cerrado en forma temporal por la membrana bucofaríngea, está rodeado por cinco prominencias mesenquimatosas. **B.** Vista frontal de un embrión de 30 días aproximadamente que muestra la rotura de la membrana bucofaríngea y la formación de las placodas nasales en la prominencia frontonasal. **C.** Fotografía de un embrión humano en una fase [28 días] similar a la de **[B]**.

La musculatura del primer arco faríngeo abarca lo siguiente: **músculos de masticación** (temporal, masetero y pterigoideo), **vientre anterior del digástrico**, **milohioideo**, **tensor del tímpano** y **tensor del velo del paladar**. La **inervación** de los músculos del primer arco proviene de la **rama mandibular del nervio trigémino** (Fig. 17.7). Como el mesénquima del primer arco también contribuye a formar la dermis de la cara, la **inervación sensitiva** de la piel se obtiene de las ramas **oftálmica**, la **maxilar superior** y la **maxilar inferior del nervio trigémino**.

Los músculos de los arcos no siempre se unen a los componentes óseos o cartilagosos de su arco, pero a veces migran hacia las regiones contiguas.

Pese a ello, su origen siempre puede rastrearse porque su **inervación** deriva del arco de origen.

Segundo arco faríngeo

El cartílago del **segundo arco**, llamado también **arco hioideo** (**cartílago de Reichert**) (Fig. 17.8B) da origen a las siguientes estructuras: **estribo**, **apófisis estiloideas del hueso temporal**, **ligamento estilohioideo** y en la parte ventral al **asta menor** y a la **parte superior del cuerpo del hueso hioideo** (Fig. 17.9). Los músculos del arco hioideo son **músculo del estribo**, **estilohioideo**, **vientre posterior del digástrico**, **músculo auricular** y **músculos de la expresión facial**. El **nervio facial**, el del segundo arco, **inerva** todos los músculos anteriores.

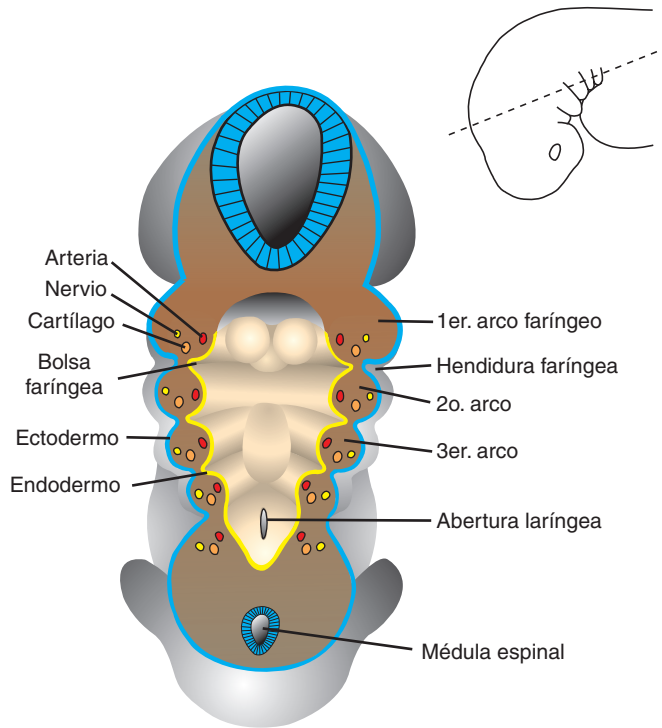


FIGURA 17.6 Dibujo que muestra los arcos faríngeos cortados en sección transversal. Cada arco consta de un núcleo mesenquimatoso procedente del mesodermo y de las células de la cresta neural; está revestido de manera interna por el endodermo y externamente por el ectodermo. Contiene además una arteria (una de los arcos aórticos) y un nervio craneal. Cada arco les aporta componentes esqueléticos y musculares específicos a la cabeza y al cuello. Entre los arcos, hay bolsas sobre la superficie interna y en las hendiduras externas.

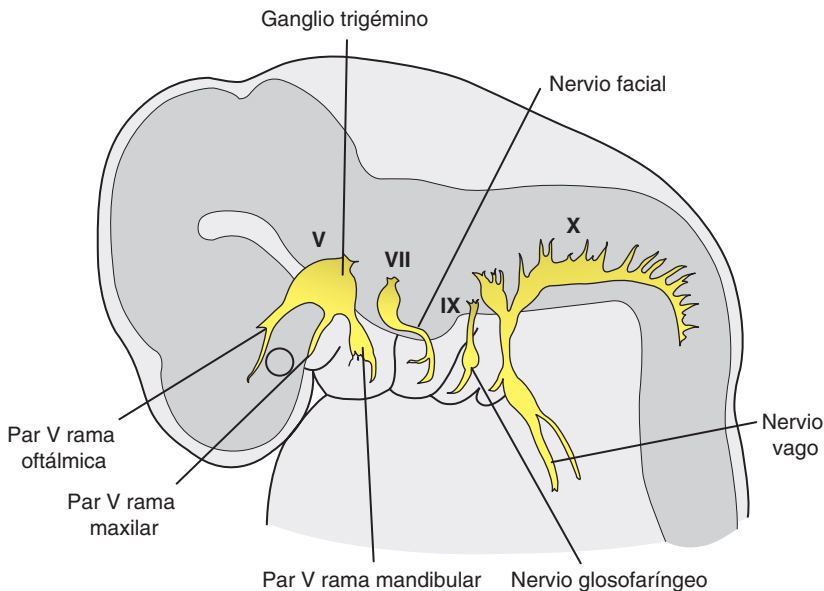


FIGURA 17.7 Cada arco faríngeo está inervado por su propio nervio craneal. El nervio trigémino, que inerva el primer arco faríngeo, se compone de tres ramas: oftálmica, maxilar y mandibular. El nervio del segundo arco es el nervio facial, el del tercer arco es el nervio glossofaríngeo. La musculatura del cuarto arco está inervada por la rama laríngea superior del nervio vago y la del sexto arco, por la rama recurrente de ese nervio.

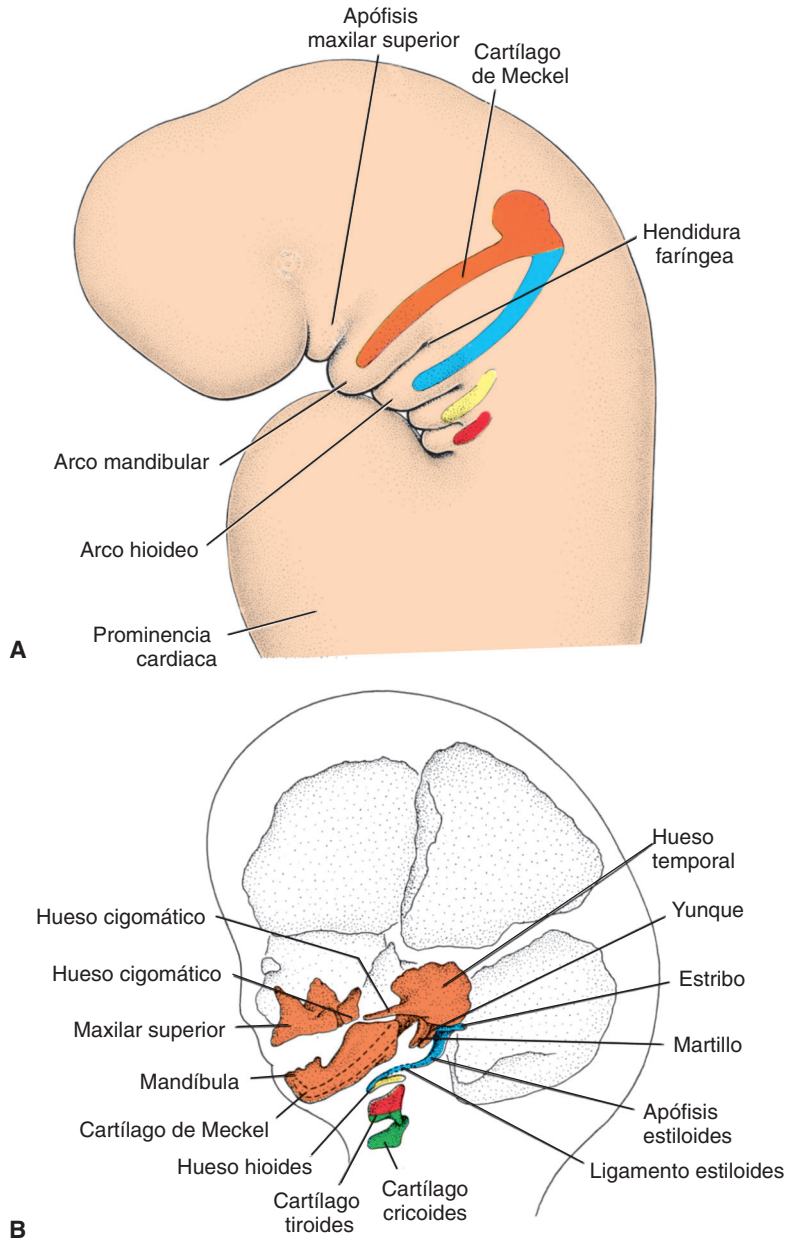


FIGURA 17.8 **A.** Vista lateral de la región de la cabeza y el cuello; se muestran los cartílagos de los arcos faríngeos que participan en la formación de los huesos del cuello y de la cara. **B.** Los componentes de los arcos faríngeos en una fase más avanzada. Algunos componentes se osifican; otros desaparecen o se vuelven ligamentosos. La apófisis maxilar y el cartílago de Meckel se reemplazan con la maxila y la mandíbula respectivamente, y se desarrollan por osificación membranosa.

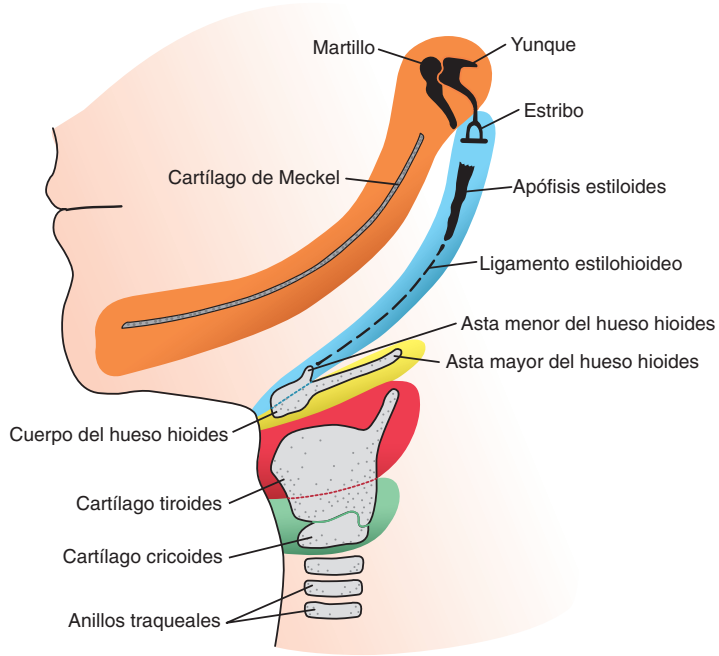
Tercer arco faríngeo

El **cartílago** del tercer arco faríngeo produce la **parte inferior del cuerpo** y el **asta mayor del hueso hioides** (Fig. 17.9). La **musculatura** se compone exclusivamente de **músculos estilofaríngeos**. Estos se inervan mediante el **nervio glossofaríngeo**, el nervio del tercer arco (Fig. 17.7).

Cuarto y sexto arcos faríngeos

Los **componentes cartilaginosos** de estos arcos se fusionan para formar los cartílagos **tiroides**, **cricoides**, **aritenoides**, **corniculado** y **cuneiforme** de la **laringe** (Fig. 17.9). Los **músculos** del cuarto arco (**cricotiroideo**, **elevador del velo del paladar** y **constrictores de la faringe**) se inervan mediante la

FIGURA 17.9 Estructuras definitivas formadas por componentes cartilagosos de varios arcos faríngeos.



rama laríngea superior del vago, o sea el nervio del cuarto arco. Los músculos intrínsecos de la laringe lo inerva la **rama laríngea recurrente del nervio vago**: el nervio del sexto arco.

epitelial de las bolsas produce varios órganos importantes, se explica por separado el destino de cada una. Las estructuras derivadas de ellas se resumen en la tabla 17.2, p. 285.

BOLSAS FARÍNGEAS

El embrión humano consta de cuatro pares de bolsas faríngeas: la quinta es rudimentaria (Figs. 17.6 y 17.10). Como el **revestimiento endodérmico**

Primera bolsa faríngea

La primera bolsa forma un divertículo parecido a un tallo, **receso tubotimpánico** que entra en contacto con el revestimiento epitelial de la primera hendidura faríngea: el futuro **conducto auditivo externo**

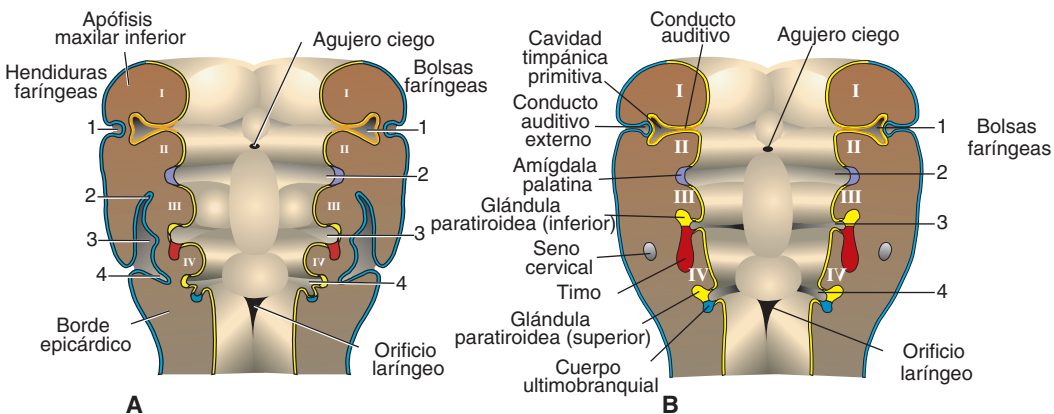


FIGURA 17.10 **A.** Desarrollo de las hendiduras y bolsas faríngeas. El segundo arco crece sobre el tercero y cuarto, cubriendo la segunda, tercera y cuarta hendiduras faríngeas. **B.** Los restos de la segunda, tercera y cuarta hendiduras faríngeas forman el seno cervical que está obliterado en condiciones normales. Obsérvense las estructuras constituidas por varias bolsas faríngeas.

TABLA 17.2 Estructuras derivadas de las bolsas faríngeas

Bolsa faríngea	Estructuras derivadas
1	Cavidad timpánica [oído medio] Conducto auditivo [trompa de Eustaquio]
2	Amígdala palatina Fosa amigdalina
3	Glándula paratiroidea inferior Timo
4	Glándula paratiroidea superior Cuerpo ultimobranquial [células parafoliculares [C] de la glándula tiroidea]

(Fig. 17.10). La porción distal del divertículo se ensancha penetrando en una estructura en forma de saco –la **cavidad del oído medio** o **timpánica primitiva**– y la porción proximal permanece estrecha dando origen a la **tuba auditiva (de Eustaquio)**. El revestimiento de la cavidad timpánica más tarde contribuye a la formación de la **membrana timpánica** o **tímpano** (capítulo 19).

Segunda bolsa faríngea

El revestimiento epitelial de esta bolsa faríngea prolifera produciendo yemas que penetran en el mesénquima circundante. Las yemas son invadidas después por tejido mesodérmico, formando así el

primordio de las **amígdalas palatinas** (Fig. 17.10). Durante el tercero y quinto meses las infiltra el tejido linfático. Una parte de la bolsa persiste y en el adulto aparece como la **fosa amigdalina**.

Tercera bolsa faríngea

Las bolsas tercera y cuarta se caracterizan en su extremo distal por un ala dorsal y otra ventral (Fig. 17.10). En la quinta semana el epitelio de la región dorsal de la tercera bolsa se diferencia en la **glándula paratiroidea inferior**, mientras que la región ventral forma el **timo** (Fig. 17.10). Ambos primordios glandulares pierden su conexión con la pared faríngea; entonces el timo emigra en dirección caudal y medial, arrastrando consigo la **glándula paratiroidea inferior** (Fig. 17.11). La porción principal del timo se desplaza con rapidez a su posición definitiva en la parte anterior del tórax donde se fusiona con su homólogo del lado opuesto. Pero a veces la posición de su cola persiste, ya sea incrustada en la glándula tiroidea, ya sea formando nidos tímicos aislados.

El crecimiento y desarrollo del timo prosigue hasta la pubertad. En el niño pequeño ocupa mucho espacio del tórax; se localiza detrás del esternón en posición anterior con el pericardio y los grandes vasos. En personas mayores no es fácil reconocerlo porque está atrofiado y reemplazado por tejido adiposo.

El tejido paratiroideo de la tercera bolsa finalmente descansa sobre la superficie dorsal de la glándula tiroidea, para dar origen a la **glándula paratiroidea inferior** (Fig. 17.11).

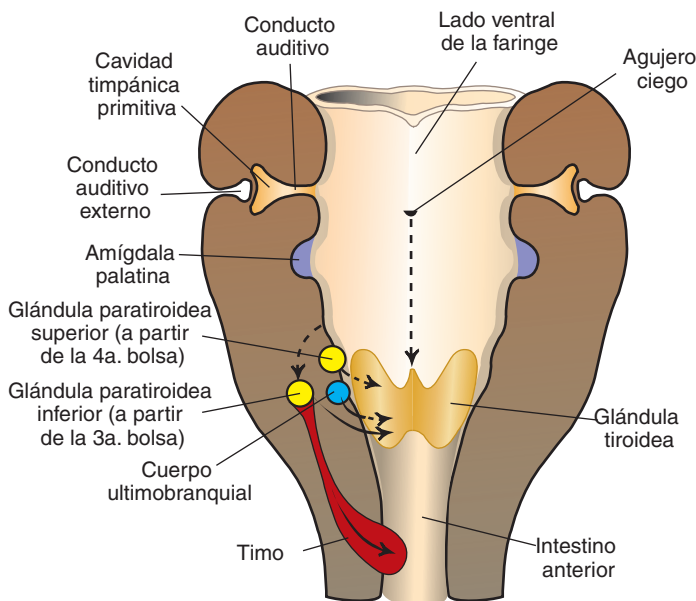


FIGURA 17.11 Migración del timo, de las glándulas paratiroides y del cuerpo ultimobranquial. La glándula tiroidea se origina en la línea media a nivel del agujero ciego y desciende hasta el nivel de los primeros anillos traqueales.



Cuarta bolsa faríngea

El epitelio de la región dorsal de la cuarta bolsa faríngea produce la **glándula paratiroidea superior**. Cuando ésta pierde contacto con la pared de la faringe, se une a la superficie dorsal de la tiroides que migra caudalmente como **glándula paratiroidea superior** (Fig. 17.11). La región ventral de la cuarta bolsa da origen al **cuerpo ultimobranquial**, que más tarde se incorporará a la glándula tiroides. En las células del cuerpo ultimobranquial se desarrollan las **células parafoliculares** o C de la tiroides. Éstas secretan **calcitonina**, hormona que participa en la regulación de la concentración de calcio en la sangre (Tabla 17.2).

HENDIDURAS FARÍNGEAS

El embrión de 5 semanas se caracteriza por la presencia de cuatro hendiduras faríngeas (Fig. 17.6), de las cuales sólo una contribuye a su estructura definitiva. La parte dorsal de la primera hendidura penetra en el mesénquima subyacente, y crea el **conducto auditivo externo** (Figs. 17.10 y 17.11). El revestimiento en el fondo del conducto participa en la formación del **tímpano** (capítulo 19).

La proliferación activa del tejido mesenquimatoso en el segundo arco hace que se superponga al

tercer y cuarto arcos. Finalmente se fusiona con el **borde epicárdico** en la parte inferior del cuello (Fig. 17.10); la segunda, tercera y cuarta hendiduras pierden contacto con el exterior (Fig. 17.10B). Las hendiduras forman una cavidad recubierta con epitelio ectodérmico, el **seno cervical**, pero desaparece al proseguir el desarrollo.

REGULACIÓN MOLECULAR DEL DESARROLLO FACIAL

Las células de la cresta neural se originan en las células neuroepiteliales adyacentes al ectodermo superficial a lo largo de los bordes de los pliegues neurales. La señalización de la proteína morfogenética ósea (BMP) es importante para establecer esta región del borde y posteriormente controlar la expresión de *WNT1*. Así, las futuras células de la cresta pasarán por una transición de epiteliales a mesenquimatosas y comenzarán a migrar hacia el interior del mesénquima circundante (capítulo 6, p. 75). En el rombencéfalo, las células de la cresta se originan en un patrón específico a partir de segmentos llamados **rombómeros** (Fig. 17.12). Allí hay ocho de esos segmentos en el rombencéfalo (R1-R8). Las células de la cresta neural de seg-

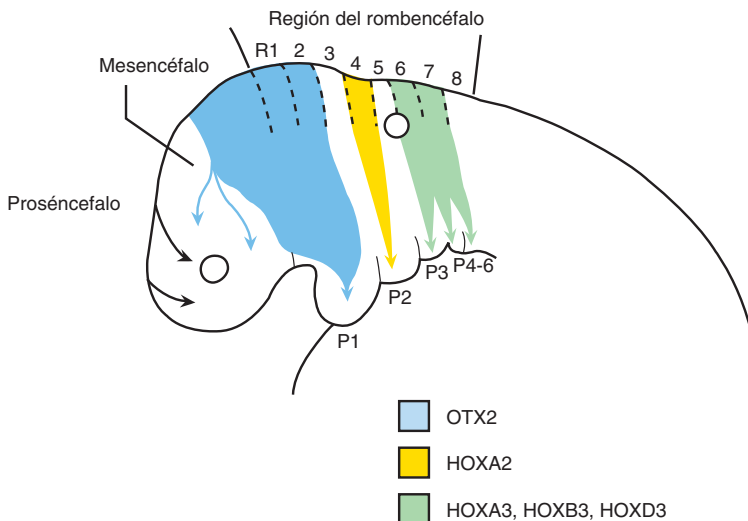


FIGURA 17.12 Dibujo que muestra las rutas de migración de las células de la cresta neural, desde los pliegues neurales hasta el interior de la cara y de los arcos faríngeos. De la región del rombencéfalo las células de la cresta migran a partir de segmentos llamados rombómeros. Éstos expresan un patrón específico de los genes HOX [el mesencéfalo y los rombómeros 1 y 2 expresan el factor de transcripción OTX2 que contiene homeodominio (Fig. 18.31). Las células de la cresta neural llevan estos patrones de expresión a los arcos faríngeos. Obsérvese también que hay tres corrientes de células de la cresta y que los rombómeros 3 y 5 no aportan muchas células [o ninguna] a esas corrientes. Las tres corrientes son importantes porque guían los nervios craneales en crecimiento desde sus ganglios para que establezcan conexiones con el rombencéfalo (Fig. 18.40).

mentos específicos migran para poblar determinados arcos faríngeos. Lo hacen en tres corrientes: las células procedentes de R1 y R2 migran al primer arco a lo largo, junto con las células de la cresta desde la región caudal del mesencéfalo; las procedentes de R4 migran al segundo arco; las de R6 y R7 hacia los arcos 4 a 6 (Fig. 17.12). La separación de las tres corrientes se facilita por un hecho: se forman pocas crestas en los segmentos R3 y R5 y las que entran siguen las corrientes de células para migrar. Las tres corrientes bien diferenciadas son importantes porque ofrecen guías axonales a los axones de los ganglios que forman la región de la cabeza y del cuello, entre ellos los ganglios trigémino, geniculado, vestibuloacústico, petroso y nodoso. Estos ganglios son producto de una combinación de células de la cresta y de las placodas en esta región (capítulo 18). Los axones provenientes del ganglio trigeminal entran en el rombencéfalo en R2; los provenientes de los ganglios geniculado y

vestibuloacústico entran en R4; los procedentes de los ganglios petroso y nodoso lo hacen en R6 y R7. Así se cumplen las tres corrientes de células de la cresta. Ningún axón se proyecta a R3 ni a R5.

Las células de la cresta neural que pueblan los arcos faríngeos forman los componentes esqueléticos típicos de cada arco. Antaño se suponía que regulaban la estructuración de estos elementos del esqueleto, pero ahora se sabe que el proceso está bajo el control del endodermo de la bolsa faríngea. Las bolsas faríngeas aparecen antes de la migración de la cresta neural y se efectúan aun sin las células de la cresta. Las bolsas se forman por la migración lateral de las células endodérmicas proceso, estimulado por los factores de crecimiento de los fibroblastos (FGF). Las bolsas al formarse expresan un patrón génico muy característico (Fig. 17.13). *BMP7* se expresa en el endodermo posterior de cada una; *FGF8* se localiza en el endodermo anterior; la expresión de *PAX1* queda confinada al endodermo más

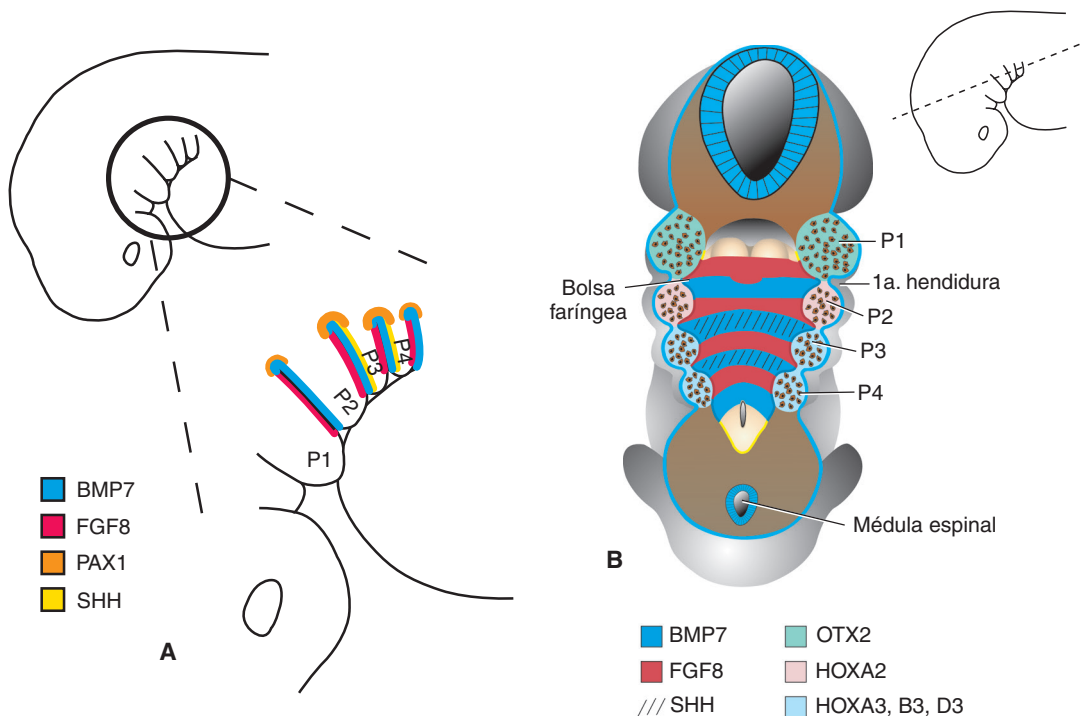


FIGURA 17.13 A,B. A,B. Dibujos que muestran los patrones de expresión génica en el endodermo y el mesénquima de los arcos faríngeos. El endodermo estructura los derivados esqueléticos de los arcos, pero la respuesta del mesénquima a esas señales está condicionada por los genes expresados por el mesénquima. La expresión génica en el endodermo de las bolsas muestra un patrón específico: el factor de crecimiento de fibroblastos 8 [*FGF8*] se expresa en la región anterior de cada bolsa, mientras que la proteína morfogenética ósea 7 [*BMP7*] se expresa en la región posterior; Sonic Hedgehog [*SHH*] se expresa en la región posterior de las bolsas 2 y 3; *PAX1* se expresa en el área más dorsal de las bolsas **(A,B)**. Los patrones de expresión mesenquimatosos se establecen mediante las células de la cresta neural que migran a los arcos, introduciendo en los arcos **(B)** el código genético de sus rombómeros de origen [o también del mesencéfalo en el caso del primer arco] [Figs. 17.12 y 18.31].

dorsal de cada bolsa. Además *SONIC HEDGEHOG* (*SHH*) se expresa en el endodermo posterior de la segunda y tercera bolsas. Después, esos patrones regularán la diferenciación y estructuración del mesénquima del arco faríngeo en determinadas estructuras esqueléticas. Sin embargo, el proceso también depende del mesénquima y es otro ejemplo de una interacción epitelio-mesequimatoso. En este caso la respuesta del mesénquima a las señales del endodermo se basan en los factores de transcripción expresados en ese mesénquima. Los factores incluyen los genes *HOX* y otros que las células de la cresta neural introducen en los arcos. Estas células adquieren los patrones de expresión génica a partir de los rombómeros de su origen (Fig. 17.12). También el patrón de los rombómeros se establece mediante un código interno de la expresión del gen *HOX* en el rombencéfalo (capítulo 18) que las células de la cresta llevan consigo al migrar. El primer arco es *HOX* negativo, pero sí expresa *OTX2*, un factor de

transcripción con homeodominio que se expresa en el mesencéfalo. El segundo arco expresa *HOXA2*; los arcos de 3 a 6 expresan miembros del tercer grupo parálogo de los genes *HOX*, *HOXA3*, *HOXB3* y *HOXD3* (Fig. 17.13B). Varios patrones de expresión de esos factores de transcripción permiten a cada arco responder de modo diferente a las señales provenientes del endodermo de las bolsas. Así, el primer arco forma la maxila, mientras que la mandíbula forma el segundo, el hueso hioideo, etcétera.

El resto del esqueleto de la cara –las regiones faciales media y superior– también deriva de las células de la cresta neural que migran a la prominencia frontonasal (Fig. 17.12). En esa región las señales provenientes del ectodermo superficial y de las áreas subyacentes del neuroepitelio deciden el destino del mesénquima. Una vez más *SHH* y *FGF8* al parecer participan de modo importante en la estructuración de esta área, sólo que no se conocen las interacciones genéticas específicas.

Consideraciones clínicas

Anomalías congénitas que afectan a la región faríngea

Tejido paratiroideo y tímico ectópicos

Como migra el tejido glandular que se origina en las bolsas, no es extraño que las glándulas accesorias o restos de tejido persistan en la ruta. Ello sucede sobre todo con el tejido tímico que permanece en el cuello y con las glándulas paratiroides. Las paratiroides inferiores cambian más de posición que las superiores, y a veces se localizan en la bifurcación de la arteria carótida común.

Fístulas branquiales

Las **fístulas branquiales** ocurren cuando el segundo arco faríngeo no crece caudalmente sobre el tercero y cuarto arco, dejando residuos de las hendiduras segunda, tercera y cuarta en contacto con la superficie mediante un conducto estrecho (Fig. 17.14A). La fístula, situada en la cara lateral del cuello en posición directamente **anterior** con el **músculo esternocleidomastoideo**, suele drenar el **quiste cervical lateral** (Fig. 17.14B). Estos quistes, vestigios del seno cervical, casi siempre están justo debajo del ángulo de la mandíbula (Fig. 17.15), aunque a veces se localicen en cualquier parte del borde anterior del músculo esternoclei-

domastoideo. A menudo un quiste cervical lateral no está visible en el momento del nacimiento, pero se hace evidente al agrandarse durante la niñez.

Las **fístulas branquiales internas** son poco frecuentes; ocurren cuando el seno cervical está conectado a la luz de la faringe mediante un conducto pequeño que normalmente desemboca en la región amigdalina (Fig. 17.14C). La fístula se debe a una rotura de la membrana entre la segunda hendidura y la bolsa faríngeas durante el desarrollo.

Células de la cresta neural y anomalías craneofaciales

Las **células de la cresta neural** (Fig. 17.2) son indispensables para la formación de gran parte de la región craneofacial. De ahí que la alteración de su desarrollo ocasione malformaciones. Estas células también contribuyen a la formación de las **almohadillas endocárdicas conotruncales**, que dividen el infundíbulo del corazón en los conductos pulmonares y aórticos. Por ello, muchos niños con defectos craneofaciales sufren anomalías cardíacas: persistencia del tronco arterial, tetralogía de Fallot y transposición de los grandes vasos. Por desgracia, las células de la cresta al parecer son una población muy vulnerable y las destruyen con facilidad sustancias como alcohol y ácido reti-

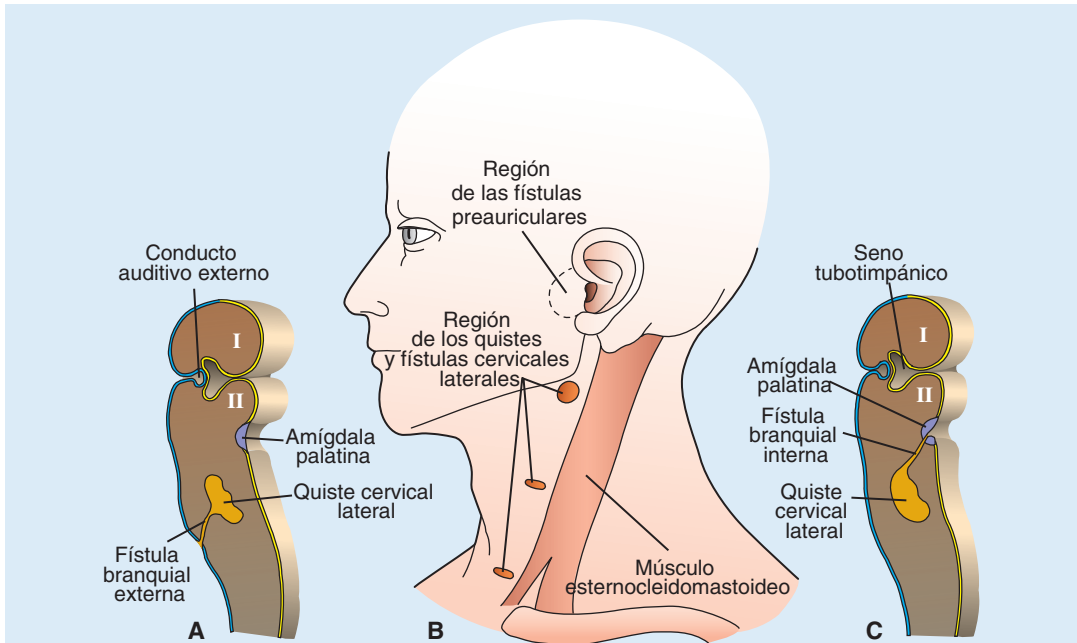


FIGURA 17.14 **A.** Abertura de un quiste cervical lateral en un lado del cuello por medio de una fístula. **B.** Quistes cervicales laterales y fístulas en posición anterior con el músculo esternocleidomastoideo. Obsérvense también la región de las fístulas preauriculares. **C.** Abertura de un quiste cervical lateral hacia la faringe en el nivel de la amígdala palatina.

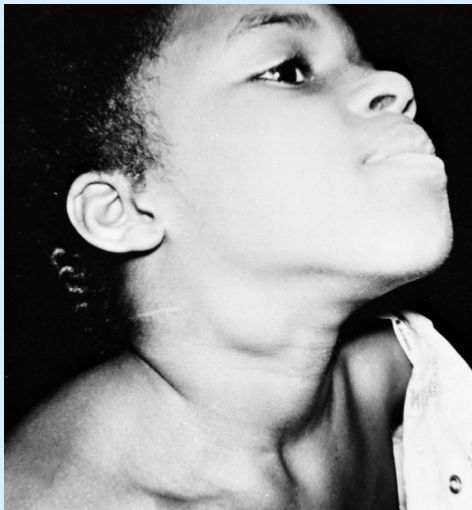


FIGURA 17.15 Paciente con quiste cervical lateral. Estos quistes siempre se localizan en un lado del cuello, delante del músculo esternocleidomastoideo. Suelen localizarse en el ángulo de la mandíbula no crecen sino hasta años más tarde.

noico. A continuación, algunos ejemplos de los defectos craneofaciales que afectan las células de la cresta.

El **síndrome de Treacher Collins (disostosis mandibulofacial)** es un trastorno autosómico poco común que ocurre en 1/50 000 nacimientos vivos; 60% de los casos se presenta como mutaciones nuevas. El síndrome se caracteriza por hipoplasia de la maxila, la mandíbula y los arcos cigomáticos que pueden faltar. La fisura palatina es común, lo mismo que los defectos del oído externo acompañados de atresia de los conductos auditivos y de anomalías en los huesecillos del oído medio, de modo que a menudo hay pérdida auditiva en los conductos bilaterales. Los ojos suelen estar afectados con fisuras palpebrales inclinadas hacia abajo y colobomas del párpado inferior. Las mutaciones en el gen *TCOF1* son la causa en la mayoría de los casos. El producto de ese gen es una proteína nucleolar llamada **treacle**, la cual al parecer es necesaria para prevenir la apoptosis y mantener la proliferación en las células de la cresta neural, pero no para controlar su migración que ocurre normalmente. Aunque en la mayoría de los casos se deben a mutaciones genéticas, pueden obtenerse fenocopias en animales de laboratorio tras administrarles dosis [continúa]

teratogénicas de ácido retinoico. Ello indica que los teratógenos no siempre son la causa en el ser humano.

La **secuencia de Robin** puede ocurrir independientemente de otros síndromes o malformaciones o en concurrencia con ellos. Igual que el síndrome de Treacher Collins, modifica las

estructuras del primer arco; el desarrollo de la mandíbula es el más afectado. Los niños suelen presentar la tríada de micrognatia, fisura palatina y glosoptosis (lengua en posición posterior) (Fig. 17.16A). La secuencia de Robin puede deberse a factores genéticos o ambientales. A veces ocurre como deformación, como cuando –por ejemplo– el

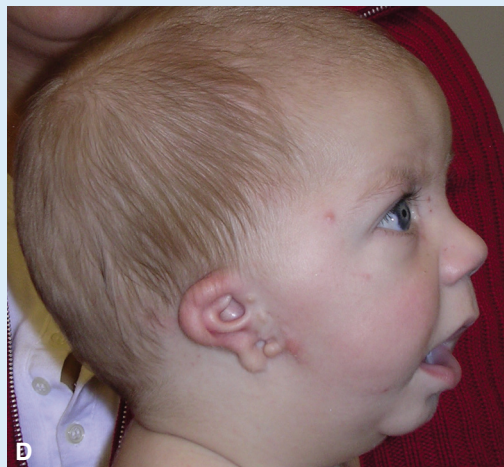
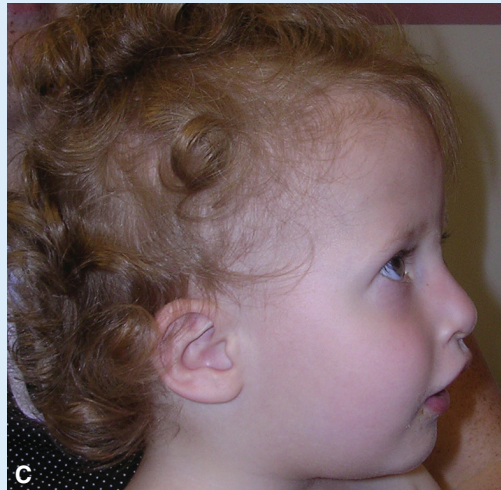
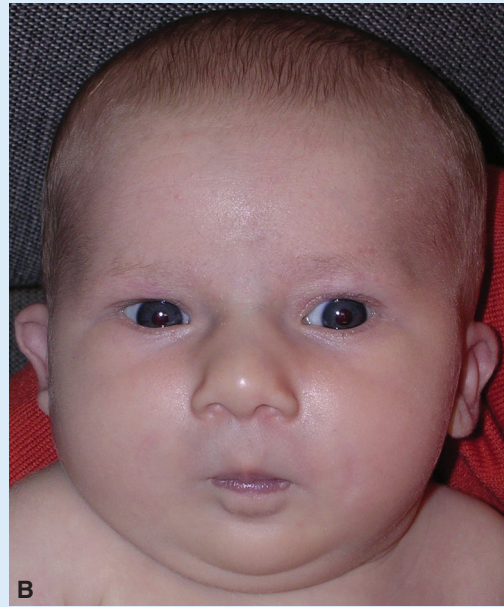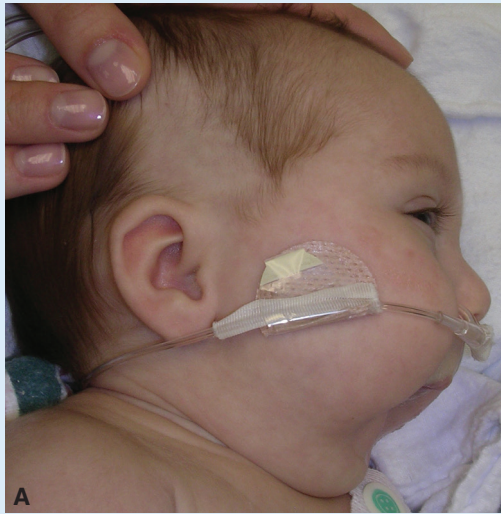FIGURA 17.16 Pacientes con anomalías craneofaciales que se atribuyen a alteraciones de las células de la cresta neural. **A.** Secuencia de Robin. Nótese el tamaño demasiado pequeño de la mandíbula [micrognatia], el cual impide que la lengua “caiga” de los procesos palatinos con la resultante fisura palatina. **B,C.** Ejemplos del síndrome de delección de 22q11.2: síndrome de DiGeorge. **B.** Obsérvese la boca pequeña, el pliegue subnasal liso, micrognatia, puente nasal prominente y la rotación posterior de las orejas; síndrome velocardiofacial. **C.** Este paciente muestra ligera dismorfología facial: hipoplasia leve, micrognatia, labio superior prominente y orejas grandes. **D.** Microsomia hemifacial [espectro oculoauriculovertebral, o síndrome de Goldenhar]. Obsérvese la oreja anormal con colgajos cutáneos y el mentón pequeño.

mentón queda comprimido contra el tórax en los casos de oligohidramnios. El defecto primario consiste en un crecimiento deficiente de la mandíbula y en consecuencia un desplazamiento posterior de la lengua que se mantiene entre las crestas palatinas, impidiendo así su fusión. La secuencia de Robin se presenta en aproximadamente 1/8 500 nacimientos.

El **síndrome de delección de 22q11.2** es el síndrome de delección más común en el ser humano y tiene varias presentaciones: síndrome de DiGeorge [Fig. 17.16B], anomalía de DiGeorge, síndrome velocardiofacial [Fig. 17.16C], síndrome de Shprintzen, síndrome facial con anomalía conotruncal, aplasia e hipoplasia tímicas congénitas. Los defectos se deben a la delección del brazo largo del cromosoma 22 y ocurren en 1 por cada 4 000 nacimientos aproximadamente. Los datos recientes revelan que las mutaciones en uno de los genes en el intervalo de delección *TBX1* [factor de transcripción 1 que se une a ADN T-box] producen el mismo síndrome sin delección. Más aún, la variabilidad en la regulación del gen *TBX1* explicaría la amplia gama de fenotipos observados. El síndrome se caracteriza por varias malformaciones y grados de gravedad, pero los niños casi siempre tienen anomalías congénitas del corazón y de los arcos aórticos, ligera dismorfología facial, retraso mental, infecciones frecuentes causadas por hipoplasia tímica o aplasia que altera la respuesta del sistema inmunológico mediadas por las células T. Muchos de los niños afectados sufren

además convulsiones debidas a hipocalcemia por el desarrollo anormal de las glándulas paratiroides. Más tarde en su vida estas personas están más propensas a una enfermedad mental como esquizofrenia y depresión. En parte, el origen de los defectos es la alteración en las células de la cresta neural que contribuyen a muchas de las estructuras afectadas. Incluso los defectos del timo y de la paratiroides se relacionan con esas células porque éstas aportan el mesénquima hacia donde el endodermo emigra desde las bolsas faríngeas. Las células endodérmicas de las bolsas producen el timo y las células paratiroides [Fig. 17.10] y la cresta neural derivada del mesénquima producen el tejido conectivo. Sin el mesénquima no se realiza la normal interacción epitelial [endodérmica]-mesenquimatoso indispensable para diferenciar las glándulas.

El **espectro oculoauriculovertebral [síndrome de Goldenhar]** incluye diversas anomalías craneofaciales que suelen afectar a los huesos, maxilar, temporal y cigomático, los cuales son pequeños y planos. En estos pacientes se observan defectos en el oído externo [anotia, microtia], en el ojo [tumores y dermoides en globo ocular] y en las vértebras [vértebras fusionadas y hemivértebras, espina bífida] [Fig. 17.16D]. Existe asimetría en 65% de los casos; ocurre en 1/5 600 nacimientos. Otras malformaciones, que se presentan en 50% de los casos, abarcan anomalías cardíacas como la tetralogía de Fallot y defectos del tabique ventricular. Se desconocen las causas de microsomía hemifacial.

■ LENGUA

La lengua aparece en embriones de aproximadamente 4 semanas en forma de dos **prominencias linguales laterales** y una **prominencia medial**: el **tubérculo impar** (Fig. 17.17A). Las tres prominencias se originan en el primer arco faríngeo. Una segunda prominencia medial –la **cúpula o eminencia hipobranquial**–, se forma en el mesodermo de los arcos segundo, tercero y parte del cuarto. Por último, una tercera prominencia medial, constituida por la parte posterior del cuarto marco, marca el desarrollo de la epiglotis. Inmediatamente detrás de esta prominencia se encuentra el **orificio laríngeo** flanqueado por las **protuberancias aritenoides** (Fig. 17.17).

Conforme las prominencias linguales laterales aumentan de tamaño, rebasan el tubérculo impar y se fusionan, para dar origen a dos tercios anteriores (o cuerpo) de la lengua (Fig. 17.17). Como la

mucosa que recubre el cuerpo se origina en el primer arco faríngeo, la **inervación sensitiva** de esta área proviene de la **rama maxilar inferior del nervio trigémino**. Un surco en forma de V, el **surco terminal**, separa el cuerpo de la lengua del tercio posterior (Fig. 17.17B).

La parte posterior –o raíz– de la lengua se origina en los arcos faríngeos segundo y tercero, y en parte del cuarto. El hecho de que la **inervación sensitiva** de esta región de la lengua esté inervada por el **nervio glossofaríngeo** indica que el tejido del tercer arco rebasa al del segundo.

La epiglotis y la parte del extremo posterior de la lengua están inervadas por el **nervio laríngeo superior**, lo cual refleja el desarrollo a partir del cuarto arco. Es probable que algunos músculos de la lengua se diferencian *in situ*, pero la mayoría proviene de los mioblastos que se originan en los **somitas occipitales**. Así, pues, la musculatura de la lengua está inervada por el **nervio hipogloso**.

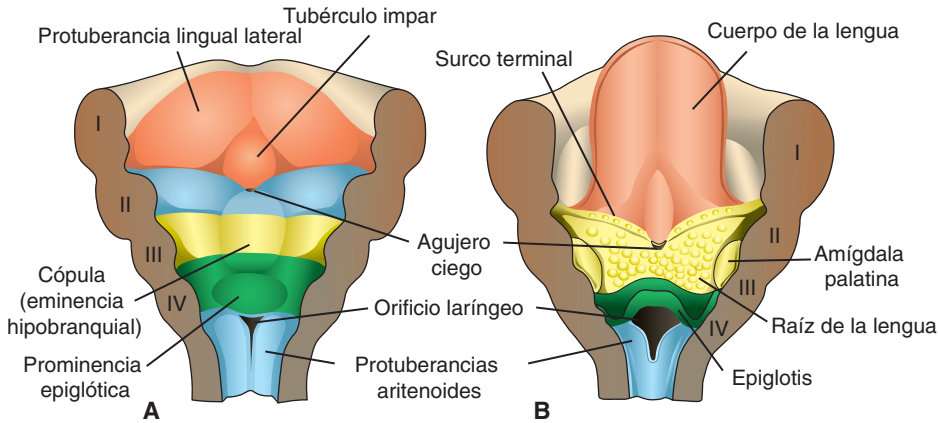


FIGURA 17.17 Porción ventral de los arcos faríngeos vistos desde arriba. Se muestra el desarrollo de la lengua. I a IV, arcos faríngeos cortados. **A.** 5 semanas (~6 mm). **B.** 5 meses. Obsérvese el agujero ciego, lugar donde se origina el primordio de la glándula tiroidea.

Es sencilla la inervación sensitiva general de la lengua. El cuerpo está inervado por el nervio trigémino, es decir, el del primer arco; la raíz está inervada por los nervios glossofaríngeo y vago: nervios del tercer y cuarto arcos, respectivamente. La **inervación sensitiva especial (gusto)** con los dos tercios anteriores de la lengua se obtiene mediante la **cuerda timpánica del nervio facial**; el tercio posterior está inervado por el nervio glossofaríngeo.

■ GLÁNDULA TIROIDEA

La glándula tiroidea aparece como una proliferación epitelial en el piso de la faringe entre el tubérculo impar y la cópula, en un punto que más adelante indicará el **agujero ciego** (Figs. 17.17 y 17.18A). Después, la glándula tiroidea desciende delante del intestino faríngeo como un divertículo bilobulado (Fig. 17.18). Durante la migración, permanece conectada

a la lengua a través de un conducto estrecho, el **conducto tirogloso** que desaparece más tarde.

Al proseguir el desarrollo, la glándula tiroidea desciende delante del hueso hioides y de los cartílagos laríngeos. Durante la séptima semana ocupa su posición definitiva enfrente de la tráquea (Fig. 17.18B). Entonces ya adquirió un istmo medio pequeño y dos lóbulos laterales. La glándula tiroidea empieza a funcionar aproximadamente al final del tercer mes, momento en que se distinguen los primeros folículos que contienen coloide. Las **células foliculares** producen el coloide, fuente de **tiroxina** y de **triiodotironina**. Las **células parafoliculares**, o **C**, que se originan en el **cuerpo ultimobranquial** (Fig. 17.10) son una fuente de calcitonina.

■ CARA

Al final de la cuarta semana, las **prominencias faciales** constan fundamentalmente de un mesénquima proveniente de la cresta neural; están formadas por el primer par de arcos faríngeos. Las **prominencias (apófisis) maxilares** se distinguen a un lado del estomodeo; también se distinguen las **prominencias (apófisis) mandibulares** en posición caudal con esta estructura (Fig. 17.21). La **prominencia frontonasal**, formada por la proliferación de mesénquima en posición ventral con las vesículas cerebrales, constituye el borde superior del estomodeo. A ambos lados de la prominencia frontonasal, se originan unos engrosamientos localizados del ectodermo superficial, las placodas nasales (olfativas), bajo la influencia inductiva de la porción ventral del prosencéfalo. de la porción ventral del prosencéfalo (Fig. 17.21).

Consideraciones clínicas

Anquiloglosia

En la **anquiloglosia** (poca facilidad al hablar), la lengua no se libera del suelo de la boca. En condiciones normales se aprecia una extensa degeneración celular, y el frenillo es el único tejido que sujeta la lengua al suelo de la boca. En la modalidad más común de anquiloglo, el frenillo llega hasta la punta de la lengua.

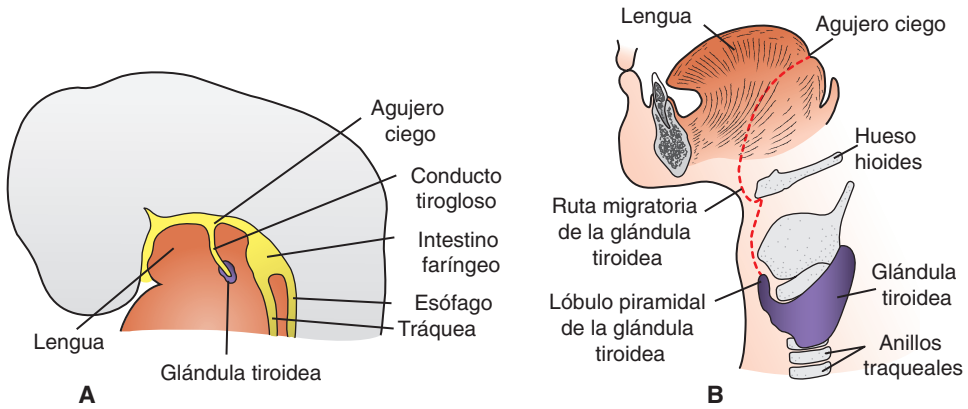


FIGURA 17.18 A. El primordio de la glándula tiroidea aparece como un divertículo epitelial en la línea media de la faringe, en posición inmediatamente caudal con el tubérculo impar. **B.** Posición de la glándula tiroidea en el adulto. *Línea punteada:* ruta de la migración.

Consideraciones clínicas

Conducto tirogloso y anomalías tiroideas

Un **quiste tirogloso** puede localizarse en cualquier punto de la ruta migratoria de la glándula tiroidea, pero siempre cerca de la **línea media** del cuello. Como lo indica su nombre, es un resto quístico del conducto tirogloso. Aunque cerca de 50% de estos quistes está cerca o justo por debajo del cuerpo del hueso hioides (Figs. 17.19 y 17.20), también pueden aparecer en la base de la lengua o cerca del cartílago tiroideo. En ocasiones un quiste tirogloso

se conecta al exterior mediante un conducto fistuloso: **fístula del tirogloso**. Ésta suele producirse a consecuencia de la rotura de un quiste, aunque puede presentarse en el momento del nacimiento.

El **tejido tiroideo aberrante** se localiza en cualquier punto de la ruta de descenso de la glándula tiroidea. Por lo regular se encuentra en la base de la lengua, justo detrás del agujero ciego y está expuesta a las mismas enfermedades que la glándula tiroidea.

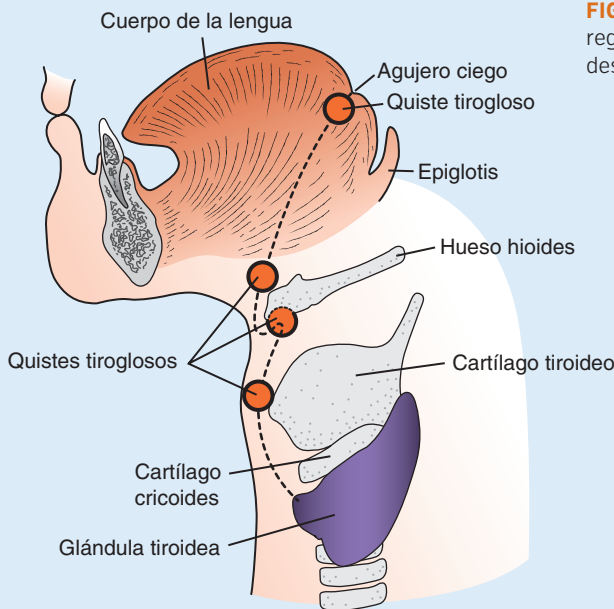


FIGURA 17.19 Quistes tiroglosos. Por lo regular aparecen en la región del hueso hioides, siempre cerca de la línea media.

[continúa]

FIGURA 17.20 Quiste tirogloso. Estos quistes, que son restos del conducto tirogloso, puede localizarse en la ruta migratoria de la glándula tiroidea. Por lo regular, aparecen detrás del arco del hueso hioides. Su ubicación en la línea media es una característica importante para el diagnóstico.

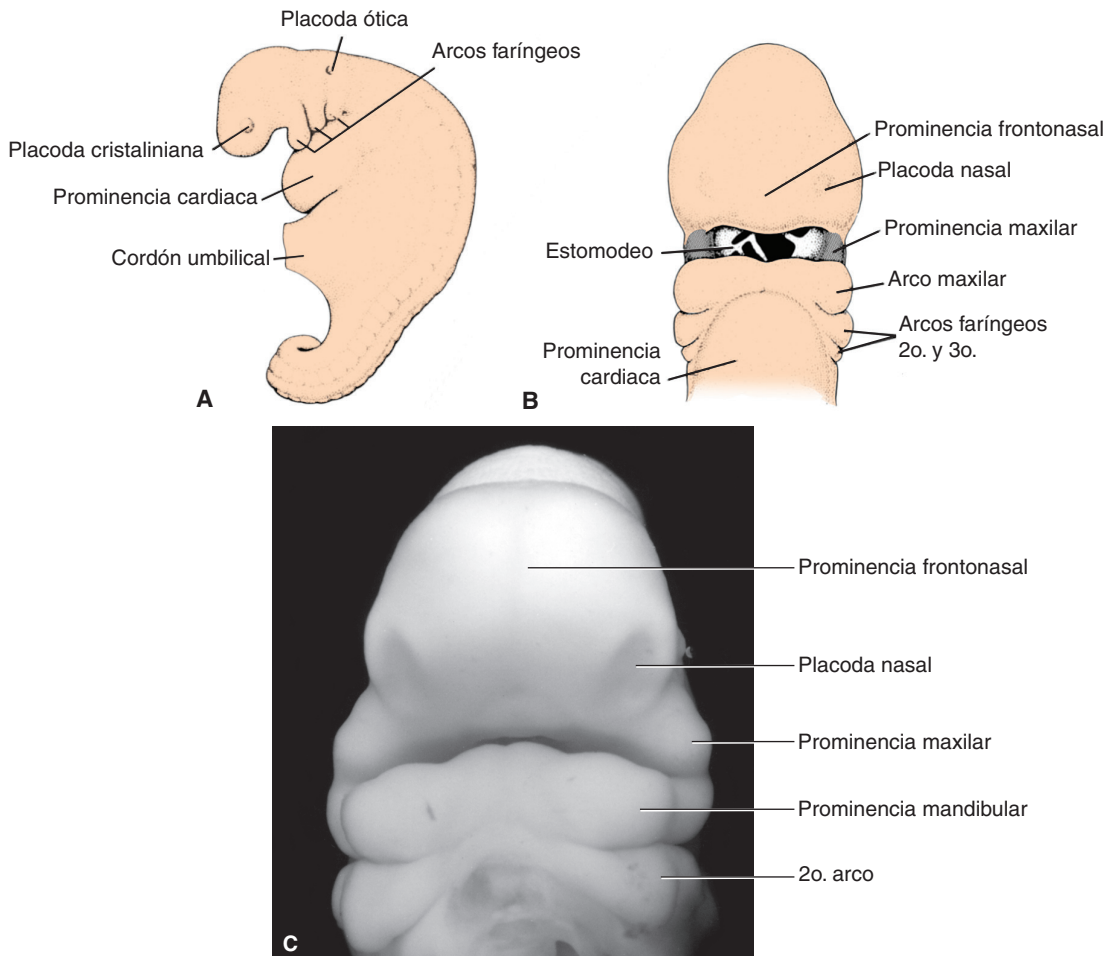
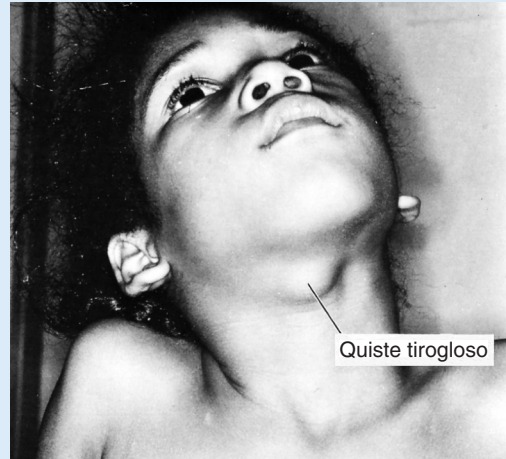

FIGURA 17.21 **A.** Vista lateral de un embrión al final de la cuarta semana que muestra la posición de los arcos faríngeos. **B.** Vista frontal de un embrión de 4.5 semanas que muestra las prominencias maxilares y mandibulares. Se distinguen las placodas nasales a ambos lados de la prominencia frontonasal. **C.** Fotografía de un embrión humano en una fase [4.5 semanas] similar a la de (B).

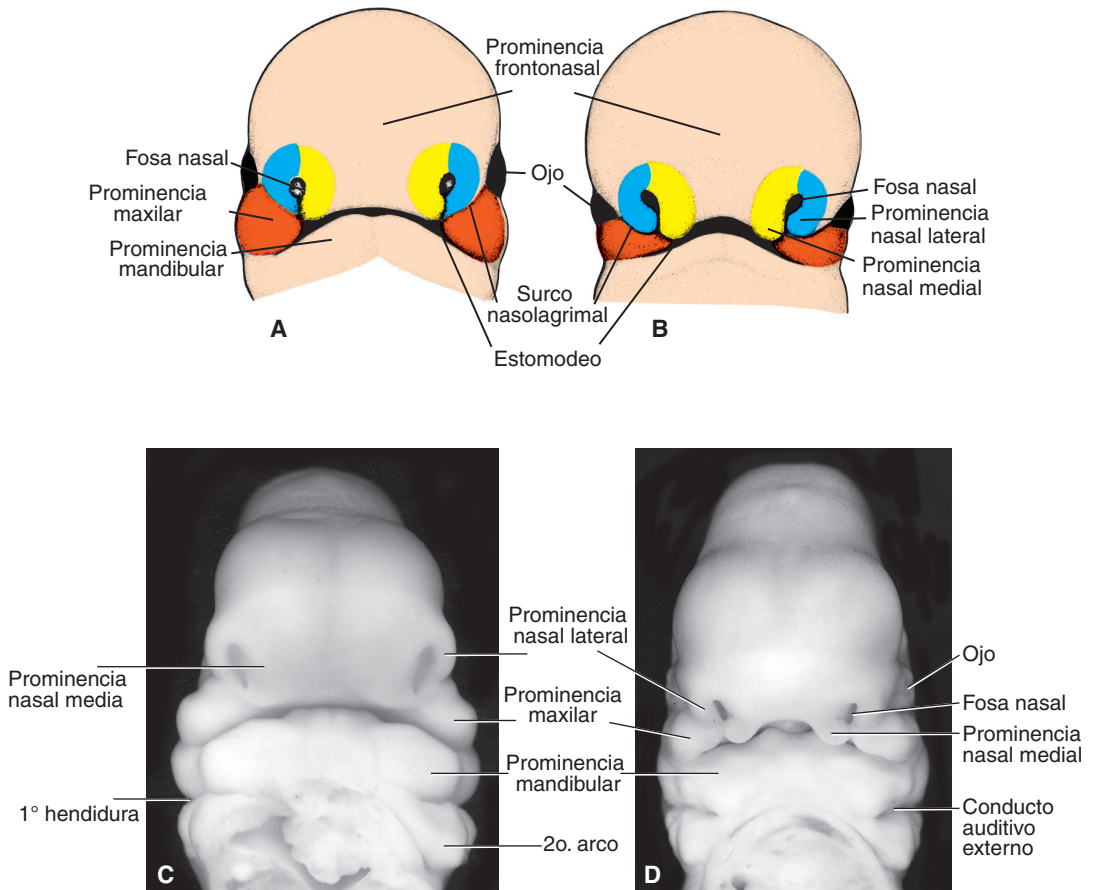


FIGURA 17.22 Cara frontal del rostro. **A.** Embrión de 5 semanas. **B.** Embrión de 6 semanas. De una forma gradual las prominencias nasales van siendo separadas de la prominencia maxilar por surcos profundos. **C,D.** Fotografías de embriones humanos en fases similares a las de **(A)** y de **(B)**, respectivamente.

Durante la quinta semana, las placodas nasales se invaginan para producir las **fosas nasales**. Al hacerlo, crean una cresta de tejido que rodea las fosas, y dan origen a las **prominencias nasales**. Las prominencias sobre el borde externo de las fosas son las **prominencias nasales laterales**; las del borde interno son las **prominencias nasales mediales** (Fig. 17.22).

Durante las dos siguientes semanas sigue aumentando el tamaño de las prominencias maxilares. Al mismo tiempo crecen en sentido medial, comprimiendo las prominencias nasales mediales hacia la línea media. Después desaparece la hendidura entre la prominencia nasal medial y la maxilar, fusionándose ambas (Fig. 17.23). Entonces el labio superior se forma con dos prominencias nasales mediales y dos prominencias maxilares. Las prominencias nasales laterales participan en la creación del labio superior. Tanto el labio inferior como la mandíbula

se desarrollan a partir de las prominencias mandibulares que convergen a través de la línea media.

En un principio las prominencias maxilares y las nasales laterales están separadas por un surco profundo: el **surco nasolagrimal** (Fig. 17.22 y 17.23). El ectodermo en el suelo del surco produce un cordón epitelial sólido que se desprende del ectodermo suprayacente. Tras la canalización, el cordón forma el **conducto nasolagrimal**; su extremo superior se ensancha para constituir el **saco lagrimal**. Tras separarse del cordón, convergen las prominencias maxilares y las nasales laterales. Entonces el conducto nasolagrimal va desde la esquina medial del ojo hasta el conducto inferior de la cavidad nasal; las prominencias maxilares se agrandan para producir las **mejillas** y el **maxilar superior e inferior**.

La **nariz** se origina en cinco prominencias faciales (Fig. 17.23): la prominencia frontal da origen al puente, la unión de las prominencias nasales

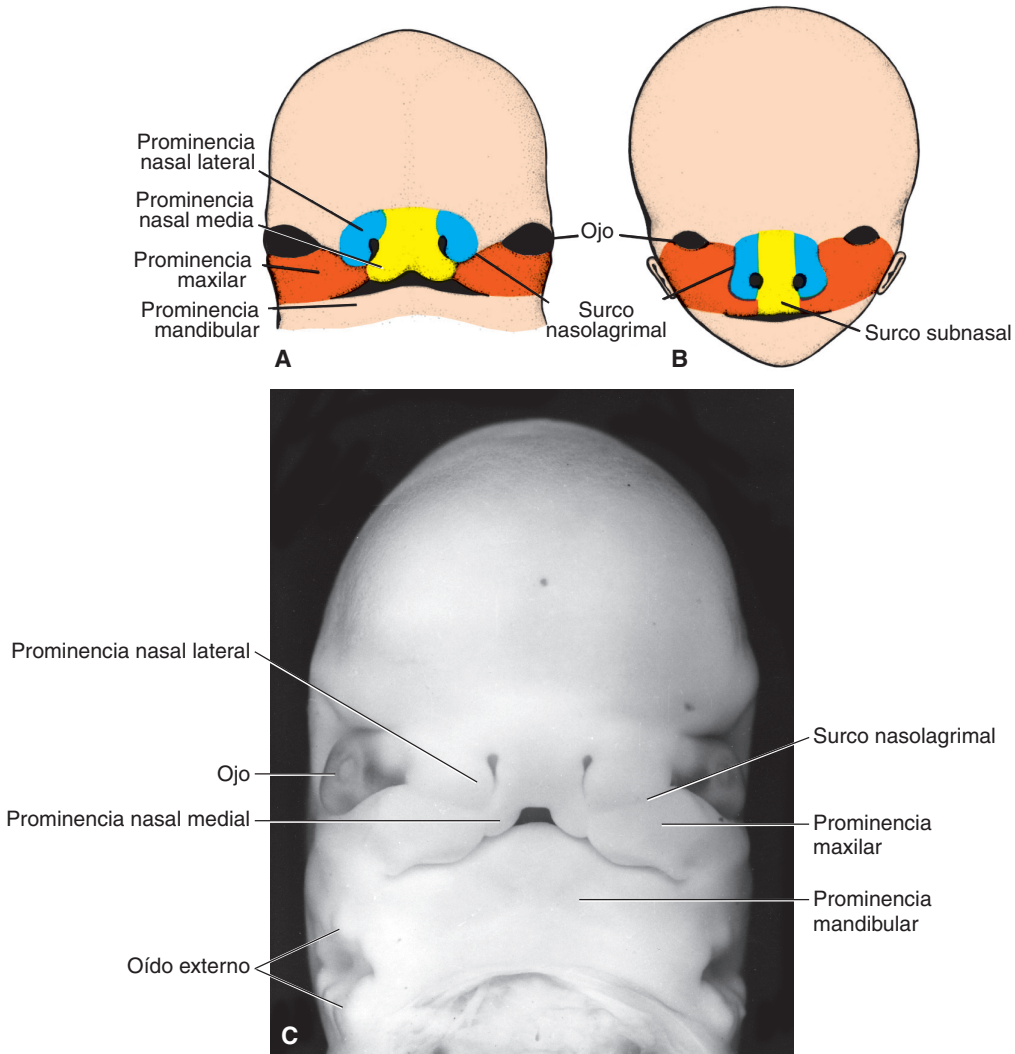


FIGURA 17.23 Cara frontal del rostro. **A.** Embrión de 7 semanas. Las prominencias maxilares se fusionaron con las nasales mediales. **B.** Embrión de 10 semanas. **C.** Fotografía de un embrión humano en una fase similar a la de **[A]**.

TABLA 17.3 Estructuras que contribuyen a la formación de la cara

Prominencia	Estructuras formadas
Frontonasal ^a	Frente, puente de la nariz, prominencias nasales mediales y laterales
Maxilar	Mejillas, porción lateral del labio superior
Nasal media	Surco subnasal del labio superior, cresta y punta de la nariz
Nasal lateral	Aletas de la nariz
Mandibular	Labio inferior

^a La prominencia frontonasal es una sola estructura; las otras están duplicadas.

producen la cresta y la punta, las prominencias laterales producen los lados (aletas) (Tabla 17.3).

■ SEGMENTO INTERMAXILAR

A raíz del crecimiento medio de las prominencias maxilares, las dos nasales mediales se fusionan no sólo en la superficie, sino también en un nivel más profundo. La estructura así creada es el **segmento intermaxilar**. Consta de: 1) un **componente labial** que forma el surco subnasal del labio superior, 2) un **componente del maxilar** que sostiene 4 dientes incisivos y 3) un **componente palatino** que forma el paladar primario triangular (Fig. 7.24). El segmento

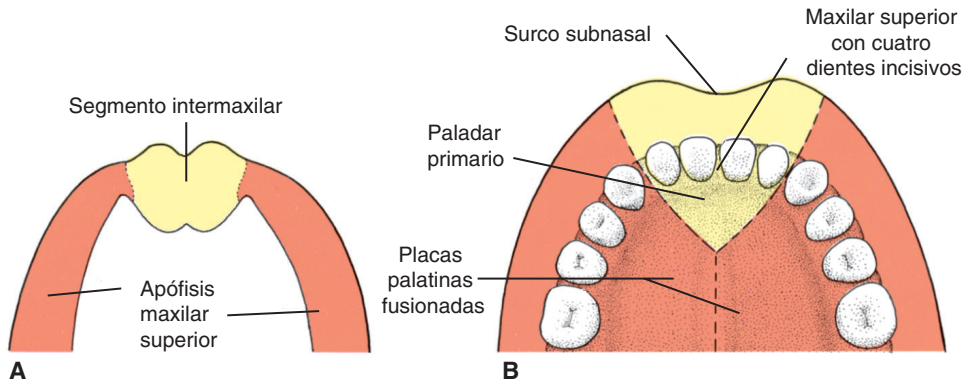


FIGURA 17.24 **A.** Segmento intermaxilar y prominencias maxilares. **B.** El segmento maxilar produce el surco subnasal del labio superior, la parte media del hueso maxilar con sus cuatro dientes incisivos y el paladar primario triangular.

intermaxilar se continúa con la porción rostral del **tabique nasal**, constituido por la prominencia frontal.

■ PALADAR SECUNDARIO

Aunque el paladar primario se origina en el segmento intermaxilar (Fig. 17.24), la parte principal del paladar definitivo consta de dos protuberancias en forma de cresta procedentes de las prominencias maxilares. Esas protuberancias, llamadas **crestas palatinas**, aparecen en la sexta semana del desarrollo y se dirigen oblicuamente y hacia abajo a ambos lados de la lengua (Fig. 17.25). Pero en la séptima semana ascienden para ocupar una posición horizontal por arriba de la lengua y se fusionan, dando origen al **paladar secundario** (Figs. 17.26 y 17.27).

En la parte anterior las crestas se fusionan con el paladar triangular primario, el **agujero incisivo** sirve de línea media entre los paladares primario y secundario (Fig. 17.27B). Al mismo tiempo que se fusionan las crestas palatinas, el tabique nasal se extiende hacia abajo uniéndose a la cara cefálica del paladar recién formado (Fig. 17.27).

■ FOSAS NASALES

Durante la sexta semana aumenta considerablemente la profundidad de las fosas nasales, en parte por el crecimiento de las prominencias nasales circundantes y en parte por su penetración en el mesénquima subyacente (Fig. 17.31A). Al inicio la **membrana** oronasal separa las fosas de la cavidad oral primitiva mediante los forámenes recién formados: las **coanas primitivas** (Fig. 17.31C).

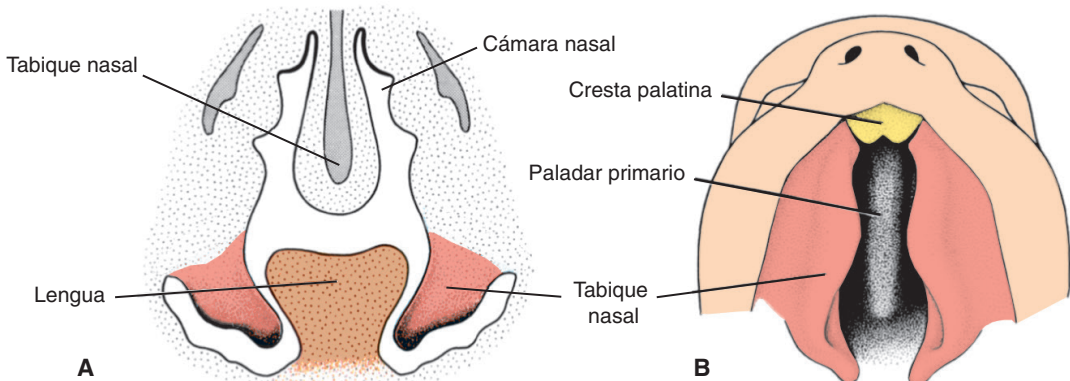


FIGURA 17.25 **A.** Sección frontal de la cabeza de un embrión de 5 a 6 semanas. Las crestas palatinas están en posición vertical a ambos lados de la lengua. **B.** Vista ventral de las crestas palatinas después de extirpar la mandíbula y la lengua. Obsérvense las hendiduras entre el paladar triangular primario y las crestas palatinas que conservan su posición vertical.

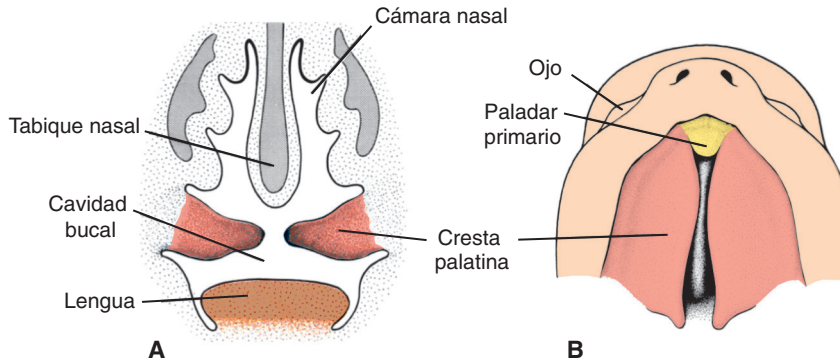


FIGURA 17.26 **A.** Sección frontal de la cabeza de un embrión de 7.5 semanas. La lengua se desplazó hacia abajo y las crestas palatinas ocuparon una posición horizontal. **B.** Vista ventral de las crestas palatinas tras extraer mandíbula y la lengua. Las crestas están en posición horizontal. Obsérvese el tabique nasal.

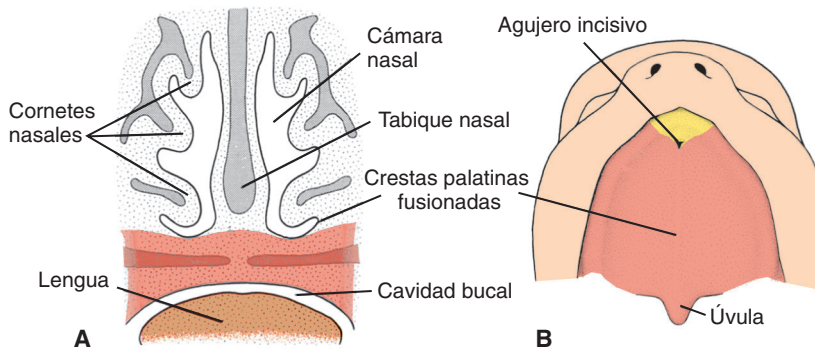


FIGURA 17.27 **A.** Sección frontal de la cabeza de un embrión de 10 semanas. Las dos crestas palatinas se fusionaron entre sí y con el tabique nasal. **B.** Vista ventral del paladar. El agujero incisivo forma la línea media entre los paladares primario y secundario.

Consideraciones clínicas

Fisuras faciales

El labio hendido y la fisura palatina [o hendidura del paladar], son anomalías comunes que producen un aspecto facial anormal y defectos del habla. Se considera que el **agujero incisivo** constituye la línea divisoria para las deformidades con fisura **anterior** y **posterior**. Entre las localizadas delante del agujero incisivo figuran **fisura palatina lateral**, **fisura del maxilar** y **fisura entre los paladares primario y secundario** (Figs. 17.28B-D y 17.29A). Estos defectos se deben a una falta de fusión parcial o total de la prominencia maxilar superior con la prominencia nasal media en un lado o en ambos lados. Las deformidades localizadas detrás del agujero incisivo son **fisura del paladar [secundaria]** y **fisura de la úvula** (Figs. 17.28E y 17.29B). La fisura palatina se debe a la falta de fusión entre las crestas palatinas, que a su vez pueden deberse

a la pequeñez de las crestas, a que éstas no se elevan, a la inhibición del proceso de fusión o a que por micrognatia la lengua no cae de entre las crestas. La tercera categoría corresponde a una combinación de fisuras situadas delante o atrás del agujero incisivo [Fig. 17.28F]. La gravedad de las fisuras anteriores puede variar desde un defecto apenas visible en la coloración del labio hasta abarcar la nariz. En los casos graves la fisura se extiende a un nivel más profundo, produce una fisura en el maxilar superior; éste se divide entre el diente incisivo y el canino [Fig. 17.29A]. A menudo la fisura llega al agujero incisivo [Fig. 17.28C,F]. También la gravedad de las fisuras posteriores fluctúa entre una fisura de todo el paladar secundario [Figs. 17.28E y 17.29B] y una fisura de la úvula exclusivamente.

El **síndrome de Van der Woude** es el más común que se acompaña de labio hendido con

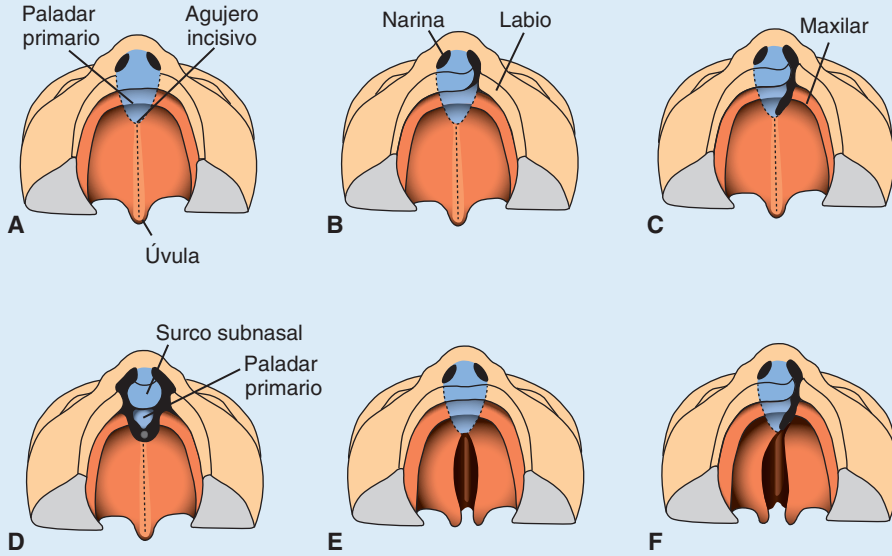


FIGURA 17.28 Vista ventral del paladar, encías, labios y nariz. **A.** Normal. **B.** Labio hendido unilateral que se extiende hasta la nariz. **C.** Fisura unilateral que afecta el labio y el maxilar, extendiéndose hasta el agujero incisivo. **D.** Fisura bilateral que afecta el labio y el maxilar. **E.** Fisura palatina aislada. **F.** Fisura palatina combinada con labio hendido anterior unilateral.

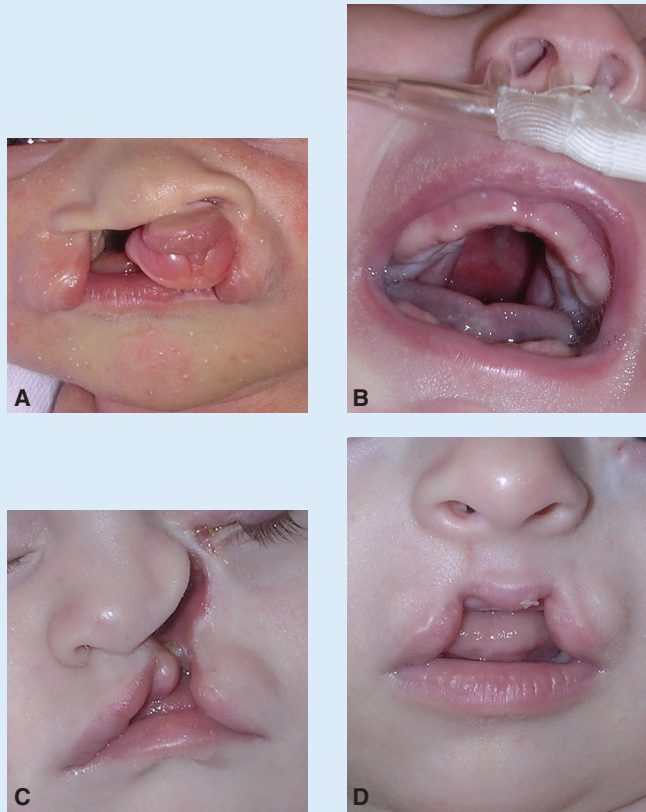


FIGURA 17.29 **A.** Labio hendido bilateral [compárese con la Fig. 17.28D]. **B.** Fisura palatina [compárese con la Fig. 17.28E]. **C.** Fisura facial oblicua [véase surco nasolagrimal, Figs. 17.23A y 17.23C]. **D.** Labio hendido medial.

[continúa]

fisura palatina o sin ella. Se hereda autosómico dominante y se debe a mutaciones en el *FACTOR REGULADOR DE INTERFERÓN 6* (IRF6, 1p32-41), que se expresa en el borde medio (de fusión) de las crestas palatinas. Un dato interesante: 88% de los niños afectados tendrá fosas en el labio inferior y en 64% de ellos ésta será la única anomalía.

Las **fisuras faciales oblicuas** son producidas al no fusionarse la prominencia maxilar superior con la correspondiente nasal lateral en la línea del surco nasolagrimal (Fig. 17.23A,C). Cuando eso sucede, el conducto nasolagrimal suele quedar expuesto a la superficie (Fig. 17.29C).

El **labio hendido medial (de línea media)**, anomalía poco frecuente, se debe a la fusión incompleta de las dos prominencias nasales mediales en la línea media (Figs. 17.29D y 17.30A,B). Los niños afectados a menudo sufren **retraso mental** e incluso anomalías cerebrales con diversos grados de pérdida de las estructuras de la línea media. La pérdida de ese tejido pueden ser tan vasta que se fusionen los ventrículos laterales (**holoprosencefalia**) (Fig. 17.30C). Estos defectos se manifiestan muy temprano en el desarrollo, al comenzar la neurulación (días 19 a 21), justo cuando la línea media del prosencéfalo está siendo establecida [capítulo 18].

Por lo regular el labio hendido con fisura palatina o sin ella es multifactorial. Estos trastornos se

clasifican en: 1) labio hendido con fisura palatina o sin ella y 2) fisura palatina. Se piensa que son distintos desde el punto de vista etiológico y patogénico. El labio hendido con fisura palatina o sin ella [aproximadamente 1/700 nacimientos] ocurre más a menudo en varones [65%] que en mujeres, y su incidencia varía entre grupos étnicos. Los asiáticos y los amerindios tienen algunas de las tasas más altas [3.5/1 000]; los afroamericanos tienen las más bajas [1/1 000].

La frecuencia de la **fisura palatina** aislada es menor que la del labio hendido [1/1 500 nacimientos] y ocurre más a menudo en mujeres [55%] que en varones. En ellas las crestas palatinas se fusionan aproximadamente una semana después que en los varones. Esto explicaría por qué la fisura palatina aislada afecta con mayor frecuencia a las mujeres.

No se han precisado las causas del labio hendido con fisura palatina o sin ella. Algunos casos son sindrómicos y se acompañan de ciertos sindrómicos y genes. Otros no lo son, pero se acompañan con algunos de los genes que los producen como *IRF6* [síndrome de Van der Woude] y *MSX1*. Y otros casos se deben a la exposición a compuestos teratogénicos como los fármacos anticonvulsivos, en especial el ácido valproico. El tabaquismo durante el embarazo aumenta el riesgo de procrear un bebé con fisuras orofaciales.

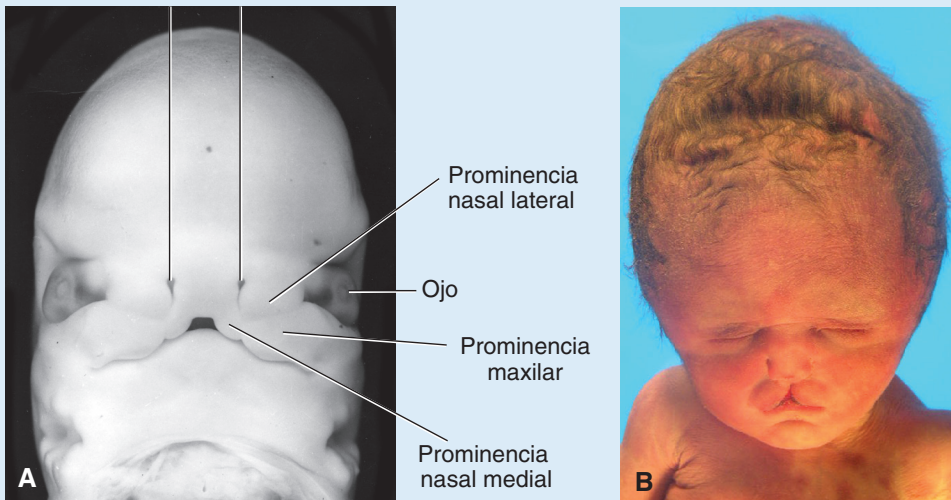


FIGURA 17.30 Fotografías que muestran el desarrollo normal y anómalo que afecta a la línea media de la cara y el encéfalo. **A.** Cara normal de un embrión al inicio de la séptima semana. Obsérvese la distancia entre las aberturas nasales (*líneas verticales*) y las prominencias nasales mediales. **B.** Cara de un recién nacido con labio hendido en la línea media. En este caso no existe suficiente tejido en la línea media para llenar el espacio entre las prominencias nasales mediales.

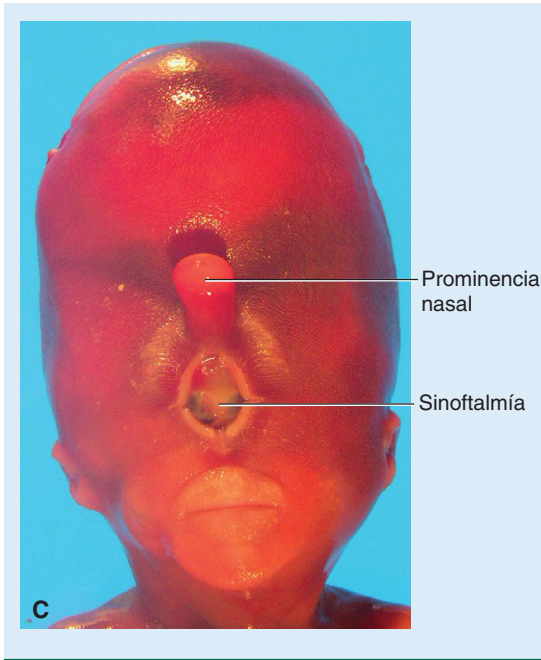


FIGURA 17.30 [continúa] **C.** Cara de un recién nacido con holoprosencefalia, caracterizada por una deficiencia tan amplia en el tejido de la línea media que los ojos se fusionaron [sinoftalmia]; una prominencia nasal con un solo orificio se formó al fusionarse las prominencias maxilares. La cabeza se estrecha y el encéfalo podría tener un solo ventrículo [holoprosencefalia] por una pérdida tan grande de tejido de la línea media tan severa que ha provocado la fusión de los dos ventrículos laterales. El trastorno posiblemente se deba a mutaciones en *Sonic Hedgehog* [*SHH*, gen que establece la línea media], por alteración de la biosíntesis de colesterol y por exposición de la madre a teratógenos como alcohol en la tercera semana del desarrollo [capítulo 18].

Estas coanas están situadas a ambos lados de la línea media e inmediatamente detrás del paladar primario. Más tarde, al formarse el paladar secundario y proseguir el desarrollo de las fosas nasales primitivas (Fig. 17.31D), las **coanas definitivas** se

localizan en la unión de la fosa nasal con la faringe. Los **senos respiratorios paranasales** aparecen como divertículos de la pared nasal lateral, extendiéndose hacia los huesos maxilar superior, etmoides, frontal y esfenoides. Alcanzan el tamaño

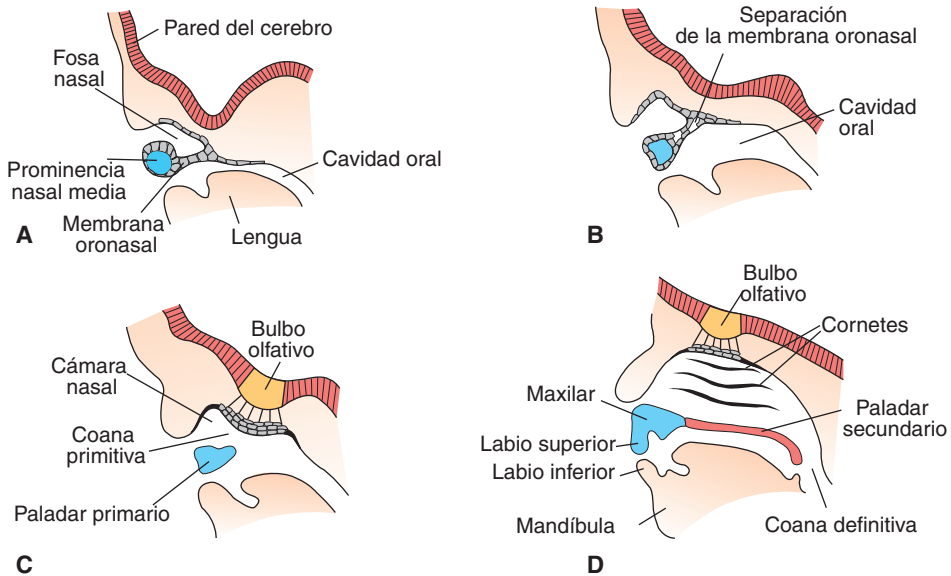


FIGURA 17.31 **A.** Sección sagital de la fosa nasal y del borde inferior de la prominencia nasal medial de un embrión de 6 semanas. La cavidad nasal primitiva está separada de la cavidad oral por una membrana oronasal. **B.** Sección similar a la de (A) que muestra la membrana oronasal rompiéndose. **C.** Embrión de 7 semanas con una cavidad nasal primitiva en conexión abierta con la cavidad oral. **D.** Sección sagital de la cara de un embrión de 9 semanas que muestra la separación de las cavidades nasal y oral definitivas por los paladares primario y secundario. Las coanas definitivas se localizan en la unión de la cavidad oral con la faringe.

máximo durante la pubertad y contribuyen a la forma definitiva de la cara.

■ DIENTES

La forma de la cara depende no sólo de la expansión de los senos paranasales, sino también del crecimiento de la maxila y la mandíbula superior e inferior para acomodar los dientes. Éstos provienen de la interacción epitelio-mesenquimatoso del epitelio oral suprayacente con el mesénquima subyacente derivado de las células de la cresta neural. Hacia la sexta semana del desarrollo la capa basal del revestimiento epitelial de la cavidad oral produce una estructura en forma de C –la **lámina dental**– a lo largo de la maxila y la mandíbula. Después, la lámina da origen a varias **yemas dentales** (Fig. 17.32A): 10 en maxila y en mandíbula que forman los primordios de los componentes ectodérmicos de los dientes. Pronto la superficie profunda de las yemas se invagina, lo que da inicio a la **fase de casquete en el desarrollo de los dientes** (Fig. 17.32B). El casquete consta de una capa externa –**epitelio dental externo**–, de una capa interna –**epitelio dental interno**– y de un núcleo central de tejido entrelazado con holgura: el **retículo estrellado**. El **mesénquima**, que se origina en la **cresta neural** de la hendidura, produce la **papila dental** (Fig. 17.32B).

A medida que crece el casquete y que la hendidura se profundiza, los dientes presentan el aspecto de una campana (**fase de campana**) (Fig. 17.32C). Las células mesenquimatosas de la papila adyacente a la capa dental interna se diferencian en **odontoblastos** que más tarde producirán **dentina**. Al engrosarse la capa de dentina, los odontoblastos se retraen hacia la papila dental dejando detrás de la dentina una delgada apófisis citoplásmica (**apófisis dental**) (Fig. 17.32D). La capa de odontoblastos persiste durante toda la vida del diente aportando predentina de forma continua. Las células restantes de la papila dental constituyen la **pulpa** del diente (Fig. 17.32D).

Mientras tanto, las células epiteliales del epitelio dental interno se diferencian en **ameloblastos (formadores de esmalte)**. Estas células producen largos prismas de esmalte que se depositan sobre la dentina (Fig. 17.32D). Más aún, un grupo de las del epitelio dental interno forman el **nudo de esmalte** que regula el desarrollo temprano del diente (Fig. 17.32B).

El esmalte primero se coloca en el ápice del diente extendiéndose de allí al cuello. Cuando el esmalte se engrosa, los ameloblastos se retraen hacia el retículo estrellado. Aquí involucionan dejando temporalmente una membrana delgada (**cutícula dental**) sobre la superficie del esmalte. Tras la erupción del diente la membrana se desecha paulatinamente.

La raíz del diente empieza a formarse cuando las capas epiteliales dentales penetran en el mesénqui-

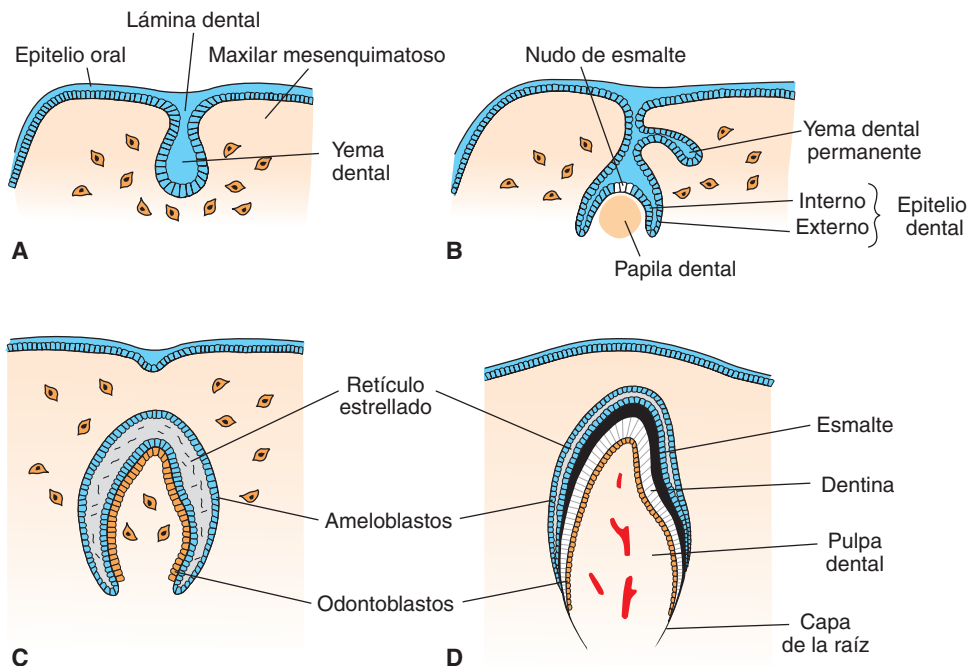


FIGURA 17.32 Formación del diente en fases sucesivas de desarrollo. **A.** Fase de yema [8 semanas]. **B.** Fase de casquete [10 semanas]. **C.** Fase de campana [3 meses]. **D.** 6 meses.

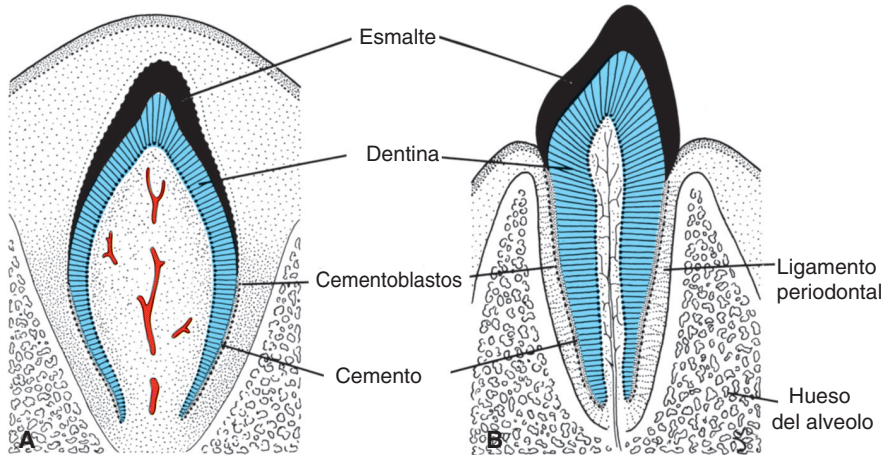


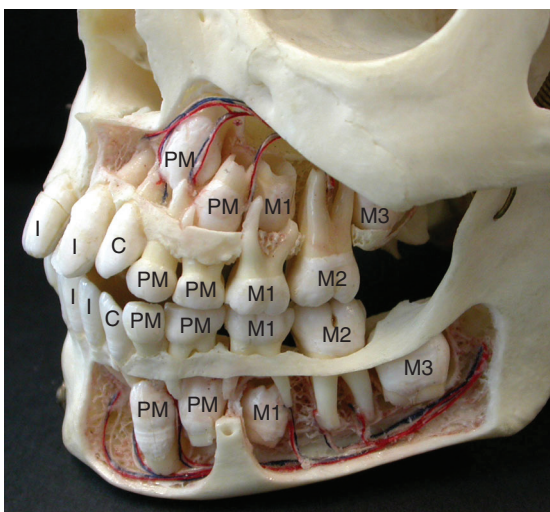
FIGURA 17.33 El diente poco antes del nacimiento **(A)** y después de la erupción **(B)**.

ma subyacente para producir la **capa epitelial de la raíz** (Fig. 17.32D). Las células de la papila dental generan una capa de dentina, la cual se continúa con la de la corona (Fig. 17.33). Al irse depositando cada vez más dentina, la cavidad de la pulpa se estrecha hasta formar un canal que contiene los vasos sanguíneos y nervios del diente.

Las células mesenquimatosas en el exterior del diente que están en contacto con la dentina de la raíz se diferencian en **cementoblastos** (Fig. 17.33A). Producen una capa delgada de hueso especializado: el **cemento**. En el exterior de la capa de cemento el mesénquima produce el **ligamento periodontal** (Fig. 17.33), que mantiene firmemente el diente en su posición y que sirve para amortiguar los golpes.

Al seguir alargándose la raíz, se empuja gradualmente la corona a través de las capas tisulares suprayacentes hacia la cavidad oral (Fig. 17.33B). La erupción de los dientes **deciduos** o **dientes de leche** se produce entre los 6 y 24 meses después del nacimiento.

Las **yemas de los dientes permanentes**, que pueden estar en la cara lingual del diente de leche, aparecen durante el tercer mes del desarrollo. Permanecen en estado latente aproximadamente hasta el sexto año de la vida posnatal (Fig. 17.34). Entonces empiezan a crecer empujando contra la parte inferior de los dientes deciduos para facilitar su desprendimiento. Conforme crece el diente permanente, los osteoclastos reabsorben la raíz del diente deciduo suprayacente.



Vista anterolateral izquierda

FIGURA 17.34 Sustitución de los dientes deciduos por los permanentes en un niño. *I*, incisivo; *C*, canino; *PM*, premolar; *M1*, *M2*, *M3*: molares 1o., 2o. y 3o. [Figura adaptada de: Moore, KL y Dalley, AF, *Clinically Oriented Anatomy*, 5a. ed. Figura 7.47B, p. 993, Lippincott Williams & Wilkins, Baltimore, 2006.]

■ REGULACIÓN MOLECULAR DEL DESARROLLO DENTAL

Sólo los vertebrados tienen dientes cuya evolución se parece a la de la cresta neural. El desarrollo dental representa un ejemplo clásico de la interacción epitelio-mesenquimatoso: en este caso entre el epitelio suprayacente y el mesénquima subyacente derivado de la cresta. El control de la estructuración desde los incisivos hasta los molares se logra con una expresión combinada de los genes *HOX* expresados en el mesénquima. Respecto al desarrollo de cada diente en particular, el epitelio dirige la diferenciación hasta la fase de la yema y entonces la función reguladora se transfiere al mesénquima. Las señales del desarrollo incluyen factores de crecimiento como **WNT**, **proteínas morfogenéticas óseas (BMP)** y **factores de crecimiento de fibroblastos (FGF)**. También el factor secretado **sonic hedgehog (SHH)** y factores de transcripción; por ejemplo, **MSX1** y **MSX2** que interactúan en una ruta compleja para diferenciar las células y configurar cada diente. Al parecer los dientes cuentan además con un centro de señalización, el cual “organiza” el desarrollo dental en forma muy parecida a la acción del nódulo durante la gastrulación (capítulo 5). Se conoce como **nudo de esmalte** a esta región organizadora; aparece en una región circunscrita del epitelio dental en la punta de las yemas dentales. Después, en la fase de casquete, se agranda convirtiéndose en un grupo muy compacto de células, pero experimenta apoptosis (muerte celular) para desaparecer al final de esta fase (Fig. 17.32B). Mientras existe, expresa *FGF4*, *SHH* y *BMP2* y 4. El factor *FGF4* regula las protuberancias de las cúspides de modo muy similar a su participación en la protuberancia de las extremidades producida por la cresta ectodérmica apical.

Consideraciones clínicas

Anomalías dentales

Los **dientes natales** erupcionan en el momento del nacimiento. Generalmente intervienen los incisivos maxilares que pueden estar malformados y tener poco esmalte.

El número, la forma y el tamaño de los dientes pueden ser anómalos. A veces están descoloridos por sustancias extrañas como las **tetraciclinas** o por no tener suficiente esmalte, problema causado a menudo por **carencia de vitamina D (raquitismo)**. Muchos factores afectan el desarrollo dental, entre ellos los de origen genético y ambiental.

En cambio, *BMP4* controla el momento de la apoptosis en las células del nudo.

RESUMEN

Los **arcos faríngeos (branquiales)** constan de barras de tejido mesenquimatoso separado por bolsas y hendiduras faríngeas; dan a la cabeza y al cuello su aspecto típico en la cuarta semana (Fig. 17.3). Cada arco contiene una arteria (fig. 17.4), un nervio craneal (Fig. 17.7), un elemento muscular y una barra cartilaginosa o elemento esquelético (Figs. 17.8 y 17.9; Tabla 17.1, p. 279). El endodermo de las **bolsas faríngeas** produce varias glándulas endocrinas y una parte del oído medio. En orden sucesivo las bolsas dan origen 1) a la **cavidad del oído medio** y al **conducto auditivo** (bolsa 1), 2) al estroma de la **amígdala palatina** (bolsa 2), 3) a las **glándulas paratiroides inferiores** y al **timo** (bolsa 3) y 4) a las **glándulas paratiroides superiores** y al **cuerpo ultimobranquial** (bolsas 4 y 5) (Fig. 17.10).

A partir de las **hendiduras faríngeas** se desarrolla una sola estructura: el **conducto auditivo externo**.

La configuración de los elementos esqueléticos de los arcos faríngeos está controlada por la expresión génica en el endodermo de las bolsas faríngeas. El proceso requiere señalización entre el epitelio y el mesénquima; el endodermo de las bolsas envía señales al tejido sensible. Al inicio la expresión génica mesenquimatoso depende de los factores de transcripción que contienen un homeodominio (genes *OTX2* y *HOX*) transportados en los arcos faríngeos por las células de la cresta neural. Éstas se originan en el mesencéfalo caudal y en los segmentos del rombencéfalo llamados **rombómeros**. Dichos genes responden a las señales endodérmicas y determinan el tipo de elementos esqueléticos que producirán.

La **glándula tiroidea** se origina al proliferar el epitelio en el piso de la lengua y desciende a su nivel delante de los anillos traqueales durante el desarrollo.

Las **prominencias maxilares y mandibulares**, así como la **prominencia frontonasal**, son las primeras de la región facial. Más tarde las prominencias mediales y laterales aparecen alrededor de las placodas nasales sobre la prominencia frontonasal. Todas las estructuras son importantes pues mediante la fusión y crecimiento especializado deciden el tamaño e integridad de la mandíbula, del labio superior, del paladar y la nariz (Tabla 17.3, p. 296). El labio superior se forma al fusionarse las dos prominencias maxilares con las dos nasales mediales (Figs. 17.22 y 17.23). El segmento intermaxilar se forma al fusionarse las dos prominencias nasales mediales en

la línea media. Se compone de: 1) **surco subnasal**, 2) **componente del maxilar**, que tiene los cuatro dientes incisivos y 3) **componente palatino**, que forma el paladar primario triangular. La nariz se origina en: 1) la **prominencia frontonasal**, que da origen al **punte**, 2) las **prominencias nasales mediales**, que producen la **cresta** y la **punta**, y 3) las **prominencias nasales laterales**, que constituyen las **aletas** (Fig. 17.23). La fusión de las **crestas palatinas** procedentes de las **prominencias maxilares** crean el **paladar duro (secundario)** y el **paladar blando**. Una serie de deformidades de las hendiduras puede deberse a la fusión parcial o incompleta de esos tejidos mesenquimatosos, posiblemente ocasionada por factores hereditarios o fármacos (difenilhidantoína).

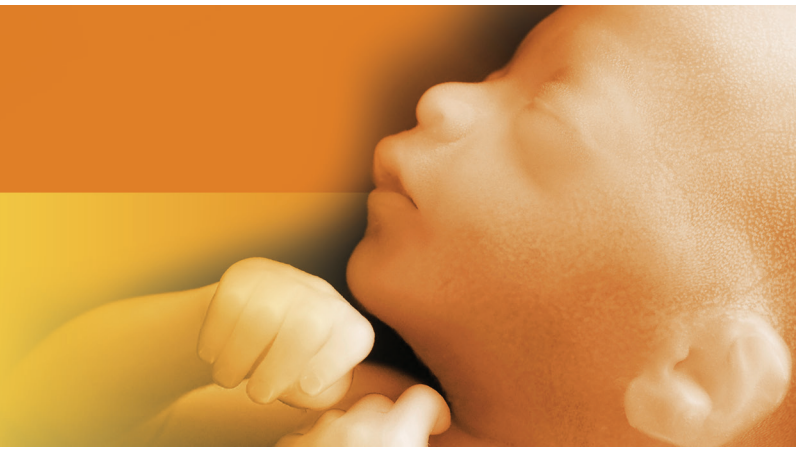En la forma adulta de la cara influye el desarrollo de los **senos paranasales**, los **cornetes nasales** y los **dientes**. Los dientes se originan en la interacción epitelio-mesenquimatoso entre el epitelio bucal y el mesénquima derivado de la cresta. El **esmalte** se compone de **ameloblastos** (Figs. 17.32 y 17.33). Está situado sobre una gruesa capa de **dentina** producida por **odontoblastos** provenientes de la cresta neural. El **cemento** se forma mediante **cementoblastos** que se originan en la raíz del diente. El primer diente

(**diente deciduo** o **diente de leche**) aparece de 6 a 24 meses después del nacimiento; los **dientes permanentes** o definitivos que sustituyen a los de leche se forman durante el tercer mes del desarrollo (Fig. 17.34).

■ Resolución de problemas

1. ¿Por qué las células de la cresta neural constituyen una población tan importante en el desarrollo craneofacial?
2. Suponga que lo consultan sobre un bebé con mandíbula muy pequeña y orejas representadas por pequeñas protuberancias bilaterales. El bebé ha sufrido muchos episodios de neumonía y es pequeño para su edad. ¿Cuál sería su diagnóstico y qué pudo haberle causado esas anomalías?
3. Un niño nace con labio hendidado medial. ¿Debería preocuparle a usted alguna otra anomalía?
4. Se lleva a consulta un niño con una protuberancia en la línea media, por debajo del arco del hueso hioides. ¿Qué podría ser la prominencia y cuál es su origen embriológico?

Sistema nervioso central



El sistema nervioso central (SNC) aparece al inicio de la tercera semana como una placa de ectodermo engrosado en forma de zapatilla: la **placa neural** (en realidad una gran **placoda**; véanse la definición y el poema, p. xi), situada en la región medio-dorsal delante del **ganglio primitivo**. Sus bordes laterales pronto se elevan para constituir los **pliegues neurales** (Fig. 18.1).

Al proseguir el desarrollo, los pliegues siguen elevándose, se acercan entre sí y finalmente se fusionan originando el **tubo neural** (Figs. 18.2 y 18.3). La fusión comienza en la región cervical y avanza luego en dirección cefálica y caudal (Fig. 18.3A). Una vez iniciada la fusión, los extremos abiertos del tubo neural forman los **neuroporos craneal** y **caudal** que se comunican con la cavidad amniótica suprayacente (Fig. 18.13B). El cierre del neuroporo craneal se efectúa en dirección craneal desde el sitio del cierre inicial en la región cervical (Fig. 18.3A) y desde un sitio del prosencéfalo que aparece más tarde. El segundo sitio avanza en dirección craneal para cerrar la región más rostral del tubo neural y en dirección caudal para juntarse con el cierre que avanza desde el sitio cervical (Fig. 18.3B). El cierre

definitivo del neuroporo craneal se realiza en la fase de 18 a 20 somitas (día 25); el cierre del neuroporo caudal se efectúa aproximadamente 3 días después.

El extremo cefálico del tubo neural muestra tres dilataciones, las **vesículas cerebrales primarias**, 1) el **prosencefalo** o **cerebro anterior**, 2) el **mesencefalo** o **cerebro medio** y 3) el **rombencéfalo** o **cerebro posterior** (Fig. 18.4). Al mismo tiempo el rombencéfalo produce dos pliegues: 1) el **pliegue cervical** en la unión del rombencéfalo con la médula espinal y 2) el **pliegue cefálico** en la región del cerebro medio (Fig. 18.4).

Hacia la quinta semana del desarrollo, las vesículas cerebrales primarias ya se diferenciaron en cinco **vesículas secundarias**: el prosencefalo da origen al **telencéfalo** y el **diencéfalo**, el **mesencefalo** permanece y el rombencéfalo produce el **metencéfalo** y el **mielencéfalo** (Fig. 18.5). Un surco profundo, el **istmo rombencéfalo**, separa el mesencefalo del metencéfalo y el **pliegue pontino** marca el límite entre el metencéfalo y el mielencéfalo (Fig. 18.5). Las vesículas secundarias aportan una parte diferente del cerebro. Las principales estructuras derivadas de ellas se muestran en la figura 18.5 e incluyen lo siguiente:

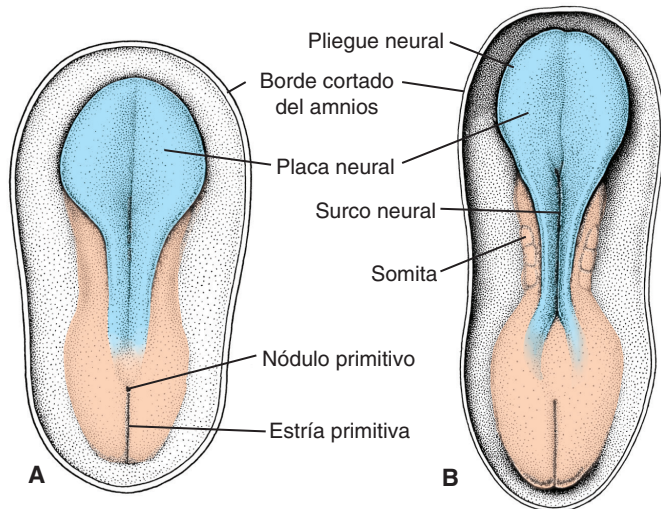


FIGURA 18.1 **A.** Vista dorsal de un embrión presomita tardío aproximadamente a los 18 días. El amnios ha sido extirpado y se distingue con claridad la placa neural. **B.** Vista dorsal cerca de los 20 días. Obsérvense los somitas, el surco neural y los pliegues neurales.

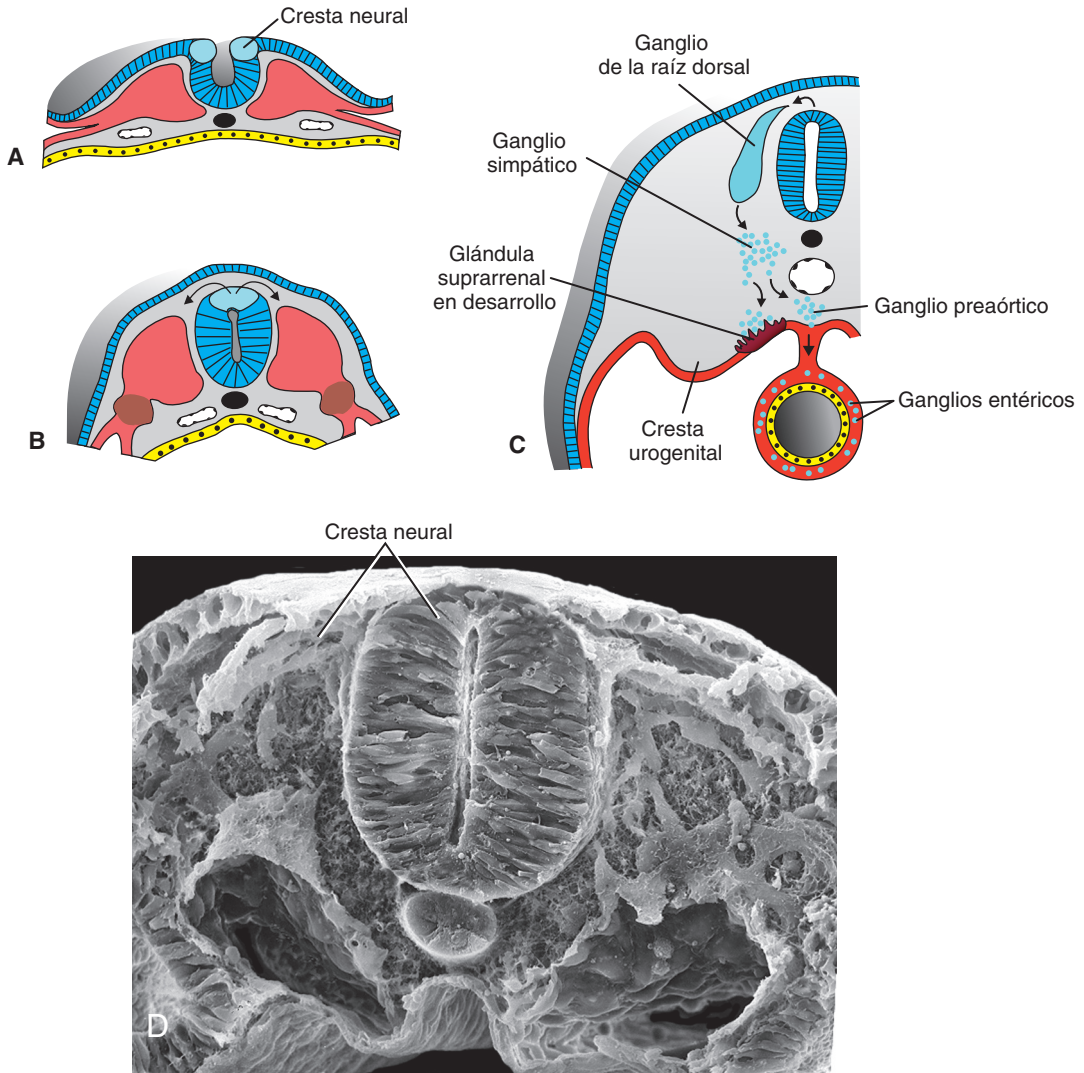


FIGURA 18.2 A-C. Secciones transversales de embriones cada vez de mayor edad que muestran la formación del surco neural, del tubo y de la cresta neurales. Las células de la cresta migran de los bordes de los pliegues neurales y se convierten en ganglios sensitivos espinales y craneales. **D.** Micrografía electrónica por escáner de un embrión de pollo que muestra el tubo neural y las células de la cresta neural mientras emigran de la región dorsal del tubo [compárese con **[B]** y con **[C]**].

telencéfalo (**hemisferios cerebrales**), diencefalo (**vesícula óptica, tálamo, hipotálamo, hipófisis**), mesencéfalo (**colículos anteriores [visual] y posteriores [auditivo]**), metencéfalo (**cerebelo, puente**) y mielencéfalo (**médula oblongada**).

La luz de la médula espinal –el **canal central**– se continúa con la de las vesículas cerebrales. La cavidad del rombencéfalo es el **cuarto ventrículo**, la del diencefalo es el **tercer ventrículo** y las de los hemisferios cerebrales son los **ventrículos laterales** (Fig. 18.5). La luz del mesencéfalo conecta el tercer y cuarto ventrículos. Se estrecha mucho y entonces se conoce como **acueducto de Silvio**. Los ventrículos

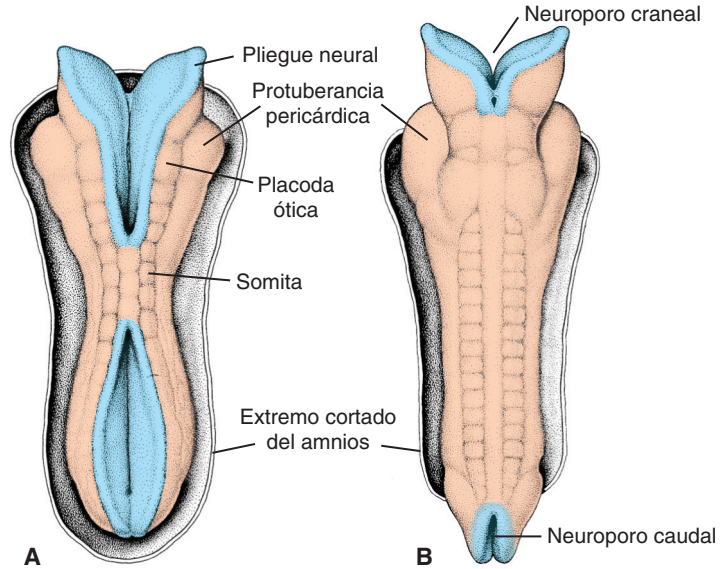
laterales se comunican con el tercero a través de los **agujeros interventriculares de Monro** (Fig. 18.5).

■ MÉDULA ESPINAL

Capa neuroepitelial, capa del manto y capa marginal

La pared del recién cerrado tubo neural consta de **células neuroepiteliales**. Éstas se extienden sobre el grosor de la pared para formar un epitelio pseudoestratificado también grueso (Fig. 18.6). Las conectan unos complejos de unión en la luz. Durante la fase

FIGURA 18.3 A. Vista dorsal de un embrión humano aproximadamente en el día 22. A los dos lados del tubo neural se distinguen siete somitas bien definidos. **B.** Vista dorsal de un embrión humano aproximadamente en el día 23. El sistema nervioso se comunica con la cavidad amniótica a través de los neuroporos craneales y caudales.



del surco neural e inmediatamente después de cerrarse el tubo, las células se dividen con rapidez produciendo una cantidad creciente de células neuroepiteliales. En conjunto constituyen la **capa neuroepitelial** o **neuroepitelio**.

Una vez cerrado el tubo neural, las células neuroepiteliales empiezan a crear otro tipo de células que se caracterizan por un gran núcleo redondo con un nucleoplasma pálido y un nucleolo de coloración oscura. Se trata de las células nerviosas primitivas, o **neuroblastos** (Fig. 18.7). Constituyen la **capa de manto**, zona alrededor de la capa neuroepitelial (Fig. 18.8) que más tarde dará origen a la **sustancia gris de la médula espinal**.

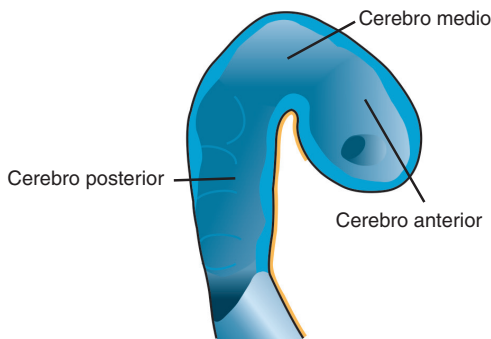


FIGURA 18.4 Sección sagital del cerebro aproximadamente a los 28 días del desarrollo humano. Las tres vesículas cerebrales representan el cerebro anterior, el cerebro medio y el cerebro posterior.

La capa más externa de la médula espinal, la **capa marginal**, contiene fibras nerviosas que nacen en los neuroblastos en la capa del manto. A consecuencia de la mielinización de las fibras nerviosas esta capa asume un aspecto blando y por eso recibe el nombre de **sustancia blanca de la médula espinal** (Fig. 18.8).

Placa basal, placa alar, placa del techo, placa del suelo

Debido a la constante incorporación de neuroblastos a la capa del manto, ambos lados del tubo neural muestran un engrosamiento ventral y dorsal. Los engrosamientos ventrales –las **placas basales** que contienen células de las astas motoras ventrales– forman las áreas motoras de la médula espinal; los engrosamientos dorsales, las **placas alares**, forman las **áreas sensitivas** (Fig. 18.8A). Un surco longitudinal –el **surco limitante**– marca el límite entre ambas. Las porciones dorsales y ventrales de la línea media en el tubo neural, conocidas como **placa del techo** y **placa del suelo** respectivamente, no contienen neuroblastos; sirven esencialmente como rutas a las fibras nerviosas que cruzan de uno a otro lado.

Además del asta motora ventral y del asta sensitiva dorsal, un grupo de neuronas se acumula entre las dos áreas para crear una pequeña **asta intermedia** (Fig. 18.8B). Ésta, que contiene neuronas de la porción simpática del sistema nervioso autónomo (SNA), existe sólo en los niveles torácico (T1-T12) y lumbar superior (L2 o L3) de la médula espinal.

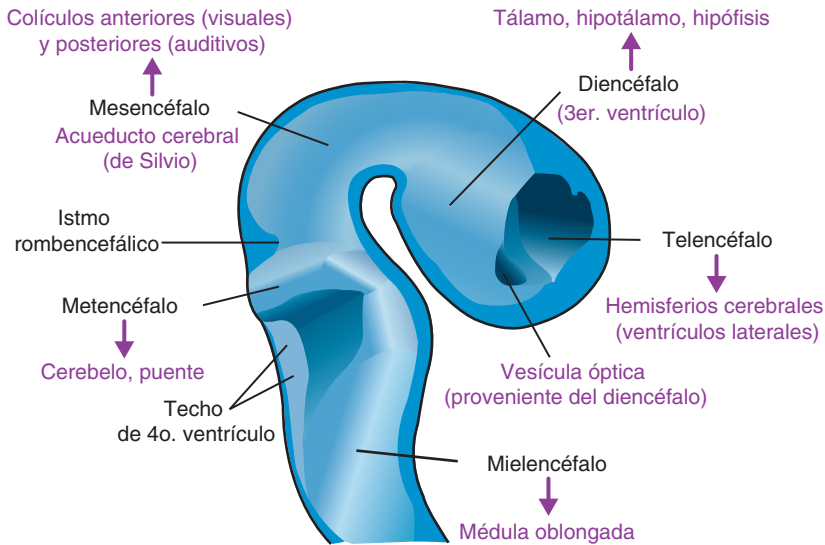


FIGURA 18.5 Sección sagital del cerebro aproximadamente a los 32 días del desarrollo humano. Las tres vesículas primitivas del cerebro fueron divididas en telencéfalo, diencéfalo, mesencéfalo, metencéfalo y mielocéfalo. También se muestran las principales estructuras derivadas de cada división.

Diferenciación histológica

Células nerviosas

Los neuroblastos, o neuronas primitivas, se producen sólo al dividirse las células neuroepiteliales. Al inicio tienen una prolongación central que se extiende hasta la luz (**dendrita transitoria**), pero al migrar a la capa del manto la prolongación desaparece y los neuroblastos se hacen redondos

temporalmente y **apolares** (Fig. 18.9A). Al proseguir la diferenciación, dos nuevas prolongaciones citoplasmáticas aparecen en los lados opuestos del cuerpo celular y forman un **neuroblasto bipolar** (Fig. 18.9B). En un extremo de la célula la prolongación pronto produce el **axón primitivo**; en el otro extremo, muestra varias arborizaciones citoplasmáticas, las dendritas primitivas (Fig. 18.9C). Entonces la célula se llama **neuroblasto multipolar** y tras un

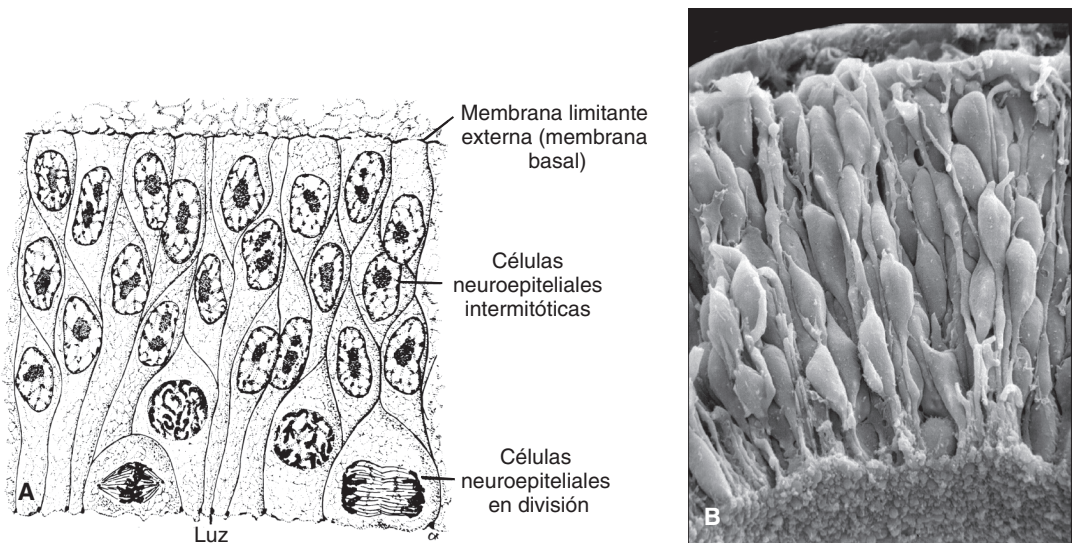


FIGURA 18.6 **A.** Sección de la pared de un tubo neural recién cerrado que muestra las células neuroepiteliales, las cuales forman un epitelio pseudoestratificado que se extiende sobre todo lo ancho de la pared. Obsérvense en la luz del tubo las células que se dividen. **B.** Micrografía electrónica de barrido de una sección del tubo neural en un embrión de pollo similar a la de **[A]**.

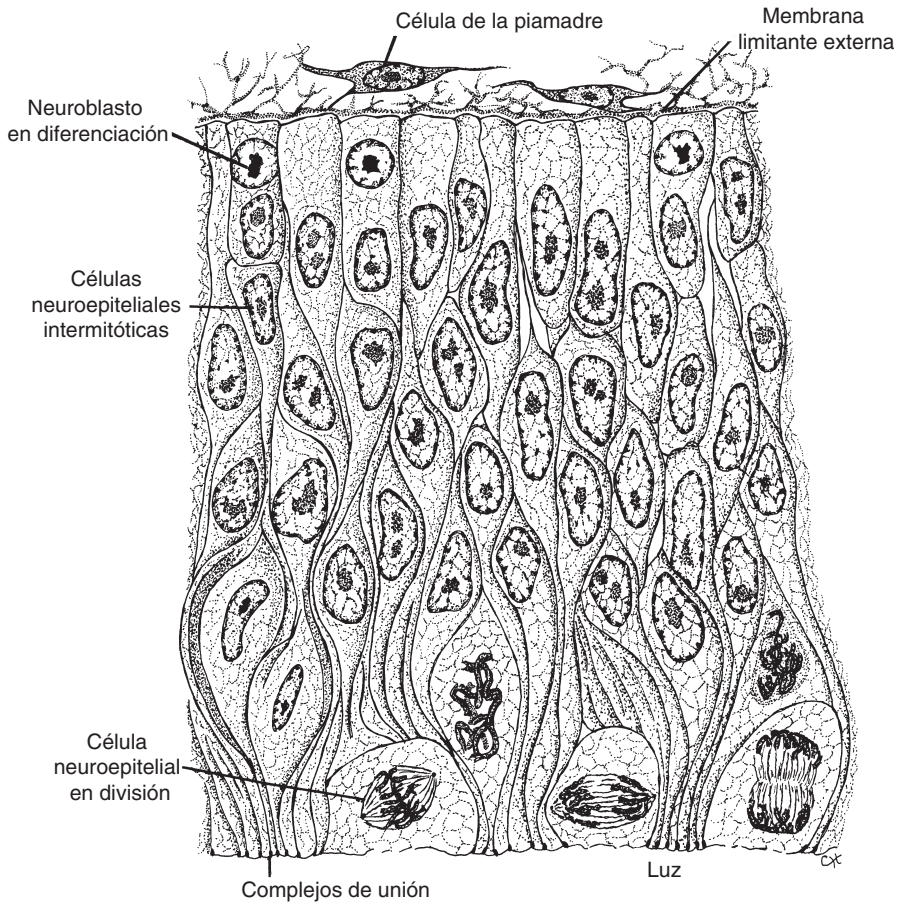


FIGURA 18.7 Sección del tubo neural en una fase ligeramente más avanzada que la de la figura 18.6. La principal porción de la pared se compone de células neuroepiteliales. En la periferia aparecen los neuroblastos inmediatamente adyacentes a la membrana limitante externa. Esas células son producidas por las cada vez más numerosas células neuroepiteliales y constituirán la capa del manto.

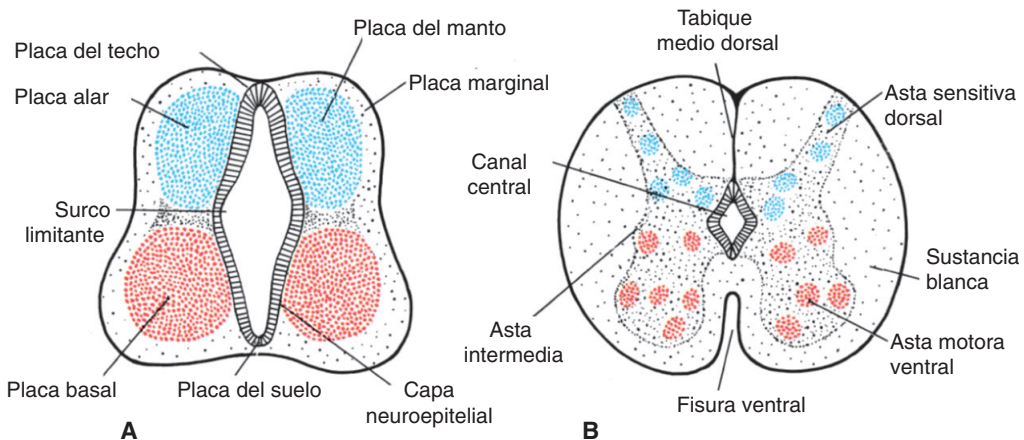


FIGURA 18.8 A,B. Dos fases sucesivas en el desarrollo de la médula espinal. Obsérvese la formación de las astas sensitivas dorsales y de las ventrales motoras, así como la columna intermedia.

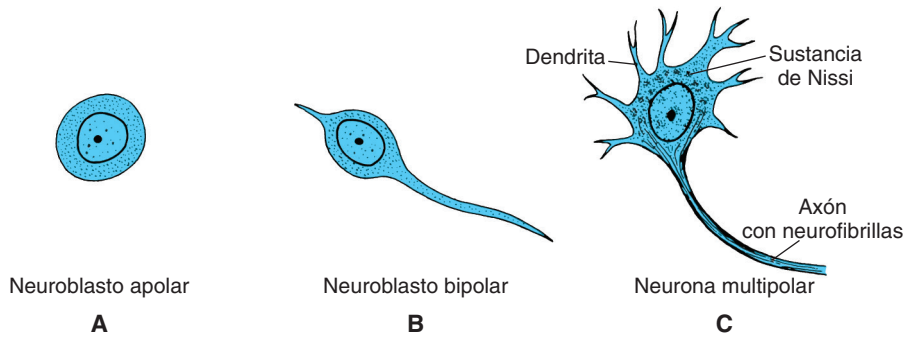


FIGURA 18.9 Varias fases del desarrollo de un neuroblasto. La neurona es una unidad estructural y funcional que consta del cuerpo celular y de sus prolongaciones.

desarrollo ulterior se convierte en la célula nerviosa adulta o **neurona**. Una vez constituidos los neuroblastos, pierde la capacidad de dividirse. Los axones de las neuronas en la placa basal irrumpen en la zona marginal y se tornan visibles sobre la cara ventral de la médula. Con el nombre colectivo de **raíz motora ventral del nervio raquídeo**, transmiten los impulsos motores desde la médula espinal a los músculos (Fig. 18.10).

Los axones de las neuronas en el asta sensitiva dorsal (placa alar) no se comportan igual que los del asta ventral. Penetran en la capa marginal de la médula, donde ascienden a niveles más altos o más bajos para producir **neuronas de asociación**.

Células gliales

La mayoría de las células de sostén primitivas –o sea los **glioblastos**– se origina en las células neuroepiteliales, después que termina la producción de neuroblastos. Los glioblastos migran de la capa neuroepitelial a las capas marginal y del manto. En esta última se diferencian en **astrocitos protoplasmáticos** y en **astrocitos fibrilares** (Fig. 18.11). Ambos están situados entre los vasos sanguíneos y las neuronas, donde cumplen funciones de sostén y metabólicas.

La **célula de la oligodendroglia** es otro tipo de célula de apoyo, posiblemente procedente de los glioblastos. Localizada fundamentalmente en la capa marginal, forma vainas de mielina alrededor de los axones ascendentes y descendentes en la capa marginal.

Durante la segunda mitad del desarrollo aparece un tercer tipo de célula de la de sostén en el sistema nervioso central: la **célula de la microglia**. Es muy fagocítica y deriva del mesénquima vascular cuando los vasos sanguíneos penetran en el sistema nervioso (Fig. 18.11). Cuando las células neuroepiteliales

dejan de producir neuroblastos y glioblastos se diferencian en las células ependimarias que recubren el canal central de la médula espinal.

Células de la cresta neural

Durante la elevación de la placa neural un grupo de células aparece sobre cada borde (cresta) de los pliegues neurales: las **células de la cresta neural**, de origen ectodérmico, que se extiende a lo largo del tubo neural (Fig. 18.2). Después migran lateralmente y dan origen a los **ganglios sensitivos (ganglios de la raíz dorsal)** de los nervios raquídeos y de otro tipo de células (Fig. 18.2).

Al proseguir el desarrollo los neuroblastos de los ganglios sensitivos originan dos prolongaciones (Fig. 18.10A). Las que crecen en el centro penetran en la porción dorsal del tubo neural. En la médula espinal terminan en el asta dorsal o ascienden por la capa marginal hacia uno de los centros superiores del cerebro. Esas prolongaciones se conocen en conjunto como **raíz sensitiva dorsal del nervio raquídeo** (Fig. 18.10B). Las que crecen en la periferia se unen a fibras de la raíz motora ventral, participando así en la formación del tronco del nervio raquídeo. Con el tiempo terminarán en los órganos receptores sensitivos. Así pues, los neuroblastos de los ganglios sensitivos procedentes de las células de la cresta neural dan origen a las **neuronas de la raíz dorsal**.

Además de crear ganglios sensitivos, las células de la cresta neural se diferencian en: neuroblastos simpáticos, células de Schwann, células de pigmento, odontoblastos, meninges y mesénquima de los arcos faríngeos célula de pigmento y mesénquima de los arcos faríngeos (Tabla 6.1, p. 77).

Nervios raquídeos

Las fibras nerviosas motoras empiezan a aparecer durante la cuarta semana; **proviene de las**

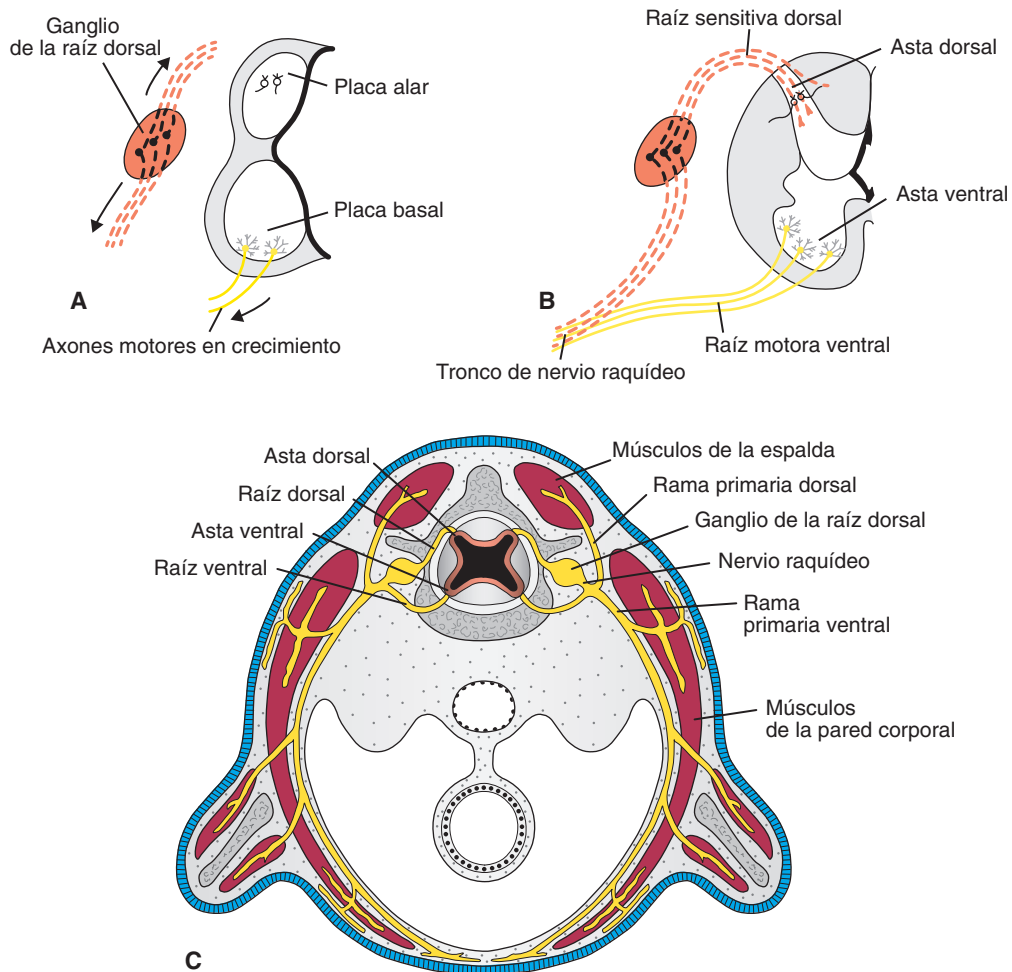


FIGURA 18.10 **A.** Los axones motores se originan en las neuronas de la placa basal, mientras que las neuronas de los ganglios de la raíz dorsal, situados fuera de la médula espinal, extienden sus prolongaciones hacia el asta dorsal de la médula espinal y hacia la periferia. **B.** Las fibras nerviosas de las raíces motoras ventrales y de las raíces sensitivas dorsales se unen para producir un nervio raquídeo. **C.** Sección transversal de un embrión que muestra las raíces dorsal y ventral uniéndose para formar un nervio raquídeo. Casi de inmediato los nervios raquídeos se dividen en ramas primarias dorsales y ventrales. Las dorsales inervan los músculos de la espalda [epaxiales], proporcionando inervación sensitiva a la columna vertebral y a la piel de la espalda. Las ramas ventrales primarias inervan los músculos de la pared corporal y las extremidades [músculos hipaxiales], además de llevar fibras sensitivas a la piel y a otras estructuras. Por tanto, las raíces dorsales contienen fibras sensitivas, las ventrales contienen fibras motoras, los nervios raquídeos junto con las ramas primarias dorsales y ventrales contienen fibras motoras y sensitivas.

neuronas en las placas basales (astas ventrales) de la médula espinal. Las fibras se juntan en haces llamados **raíces de los nervios ventrales** (Fig. 18.10). Las **raíces de los nervios dorsales** que contienen fibras **sensitivas** se originan en las neuronas situadas **fuera de la médula espinal en los ganglios de la raíz dorsal (ganglios raquídeos) derivados de las células de la cresta neural.** Las prolongaciones de esos ganglios forman haces que penetran en las astas dorsales de la médula espinal. Las prolongaciones

distales se unen a las raíces de los nervios ventrales para formar un **nervio raquídeo** (Fig. 18.10). Así, las fibras de la raíz dorsal tienen inervación sensitiva, mientras que las fibras de la raíz ventral tienen inervación motora, de modo que los nervios raquídeos contienen tanto fibras sensitivas como motoras. Casi de inmediato los nervios raquídeos se dividen en **ramas primarias dorsal y ventral que contienen tanto fibras sensitivas como motoras.** Las ramas dorsales primarias inervan la muscu-

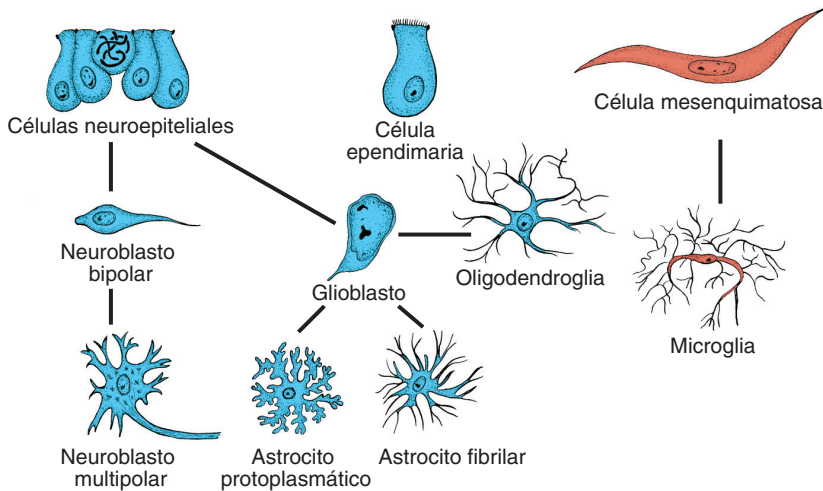


FIGURA 18.11 Origen de la neurona y de varios tipos de células gliales. Los neuroblastos, los astrocitos fibrilares y protoplasmáticos, así como las células endodermias se desarrollan a partir de las células neuroepiteliales. La microglia se desarrolla a partir de las células mesenquimatosas de los vasos sanguíneos al irse vascularizando el sistema nervioso central.

latura axial dorsal, las articulaciones vertebrales y la piel de la espalda. Las ramas primarias ventrales inervan las extremidades y la pared del cuerpo ventral para formar los grandes **plexos nerviosos (braquial y lumbosacro)**.

Mielinización

Las **células de Schwann** mielinizan los nervios periféricos, cada una mieliniza un solo axón solamente. Estas células se originan en la cresta neural, migran a la periferia y se enrollan alrededor de los axones, produciendo la **vaina de neurilema** (Fig. 18.12). Al iniciarse el cuarto mes de la vida fetal, muchas fibras nerviosas asumen un aspecto blanquecino a consecuencia del depósito de **mielina**, resultado del repetido enrollamiento de la membrana de las células de Schwann alrededor del axón (Fig. 18.12C).

La vaina de mielina que rodea las fibras nerviosas en la médula espinal tiene un origen completamente distinto: las **células de la oligodendroglia** (Fig.

18.12B,C). A diferencia de las células de Schwann, un solo oligodendrocito puede mielinizar hasta 50 axones. La mielinización de las fibras nerviosas en la médula espinal empieza alrededor del cuarto mes de vida intrauterina; pero algunas de las fibras motoras que descienden de los centros superiores del cerebro a la médula espinal no se mielinizan antes del primer año de vida posnatal. Los tractos del sistema nervioso se mielinizan aproximadamente cuando comienzan a funcionar.

Cambios posicionales de la médula espinal

En el tercer mes del desarrollo la médula espinal se extiende a lo largo de todo el embrión, y los nervios raquídeos cruzan los agujeros intervertebrales en el nivel donde se originan (Fig. 18.13A). Sin embargo, con el paso del tiempo la columna vertebral y la duramadre se alargan más rápido que el tubo neural;

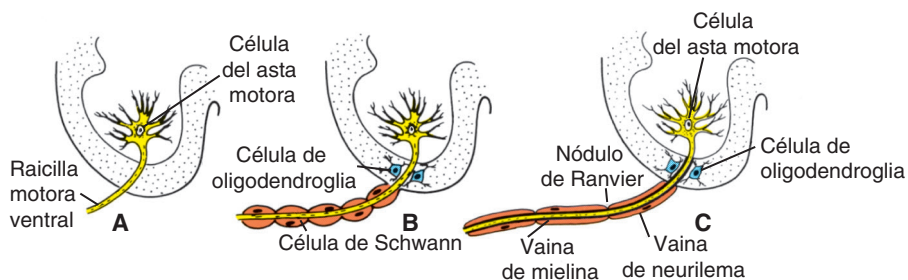


FIGURA 18.12 **A.** Célula del asta motora con raicilla desnuda. **B.** En la médula espinal las células de oligodendroglia rodean la raicilla ventral de la médula espinal; en el exterior de la médula las células de Schwann empiezan a rodear la raicilla. **C.** En la médula espinal las células de oligodendroglia forman la vaina de mielina; en el exterior de la médula espinal la forman las células de Schwann.

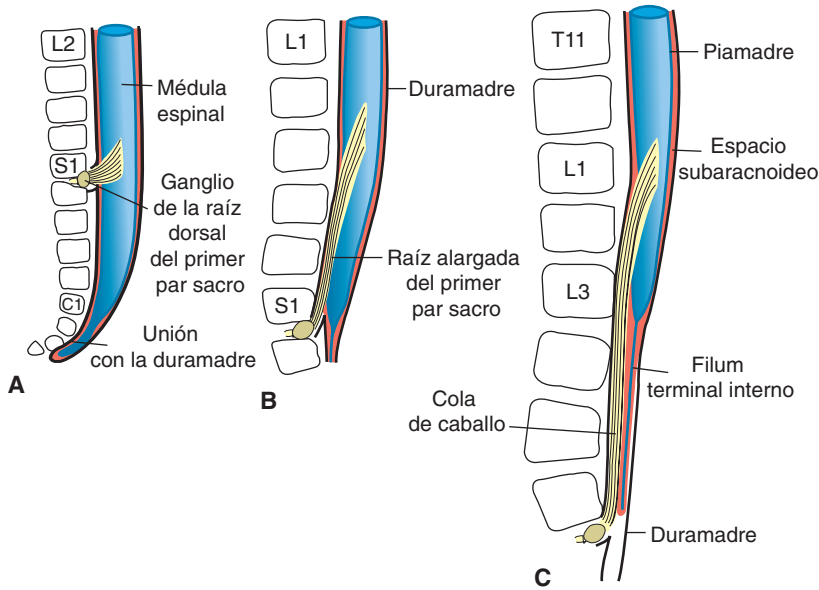


FIGURA 18.13 Extremo terminal de la médula espinal en relación con el eje de la columna vertebral en varias fases del desarrollo. **A.** Tercer mes aproximadamente. **B.** Final del quinto mes. **C.** Recién nacido.

entonces el extremo terminal de la médula espinal poco a poco se dirige a un nivel más alto. En el momento del nacimiento este extremo se halla en el nivel de la tercera vértebra lumbar (Fig. 18.13C). A causa de un crecimiento tan desproporcionado, las **raíces dorsal y ventral de los nervios raquídeos** se desplazan oblicuamente desde el segmento de origen en la médula espinal hasta el nivel correspondiente de la columna vertebral; allí las raíces apropiadas se unen para formar los nervios raquídeos. La duramadre permanece unida a la columna vertebral a nivel del cóccix.

En el adulto la médula espinal termina en el nivel de L2-L3, mientras que el saco dural y el espacio subaracnoideo se extienden hasta S2. Al final de la médula espinal una extensión en forma de hilo de la piamadre pasa caudalmente, cruza la duramadre que ofrece una capa de revestimiento en S2 y se extiende hasta la primera vértebra del cóccix. Esta estructura, llamada **filum terminal**, marca la ruta de involución de la médula espinal, proporcionándole además sostén (la parte revestida por la duramadre que se extiende de S2 al cóccix se conoce como **ligamento coccígeo**). Las raíces dorsal y ventral de los nervios raquídeos por debajo del extremo terminal de la médula en L2-L3 constituyen juntos la **cola de caballo**. Cuando se extrae líquido cerebroespinal durante la **punción lumbar**, se introduce en el nivel lumbar inferior (L4-L5), evitando el extremo inferior de la médula espinal.

Regulación molecular de la diferenciación nerviosa en la médula espinal

Las regiones dorsal (sensitiva) y ventral (motora) de la médula espinal dependen de los gradientes de concentración entre miembros de familia de los factores de transformación del crecimiento β (TGF- β), secretados en el tubo neural dorsal y de sonic hedgehog (SHH) que secretan la notocorda y la placa del suelo (Fig. 18.14A). Al inicio las proteínas morfogenéticas óseas (BMP) 4 y 7 se secretan en el ectodermo suprayacente en el tubo neural. La presencia de estas proteínas establece un segundo centro de señalización en la placa del techo. Entonces BMP4 en la placa del techo induce una cascada de proteínas TGF- β , entre ellas BMP5, BMP7, activina y dorsalina en el área circundante. El tiempo y el espacio de la cascada se organizan de modo que se establezca un gradiente de concentración de dichos factores. En consecuencia, las células cercanas a la placa del techo quedan expuestas a las concentraciones más altas; un mayor número de células ventrales ven cada vez menos de esos factores.

Procesos similares ocurren en la región ventral del tubo neural, sólo que la molécula de señalización es SHH. Este factor se expresa primero en la notocorda, luego por el establecimiento de un segundo centro de señalización en la placa del suelo (Fig. 18.14A). Así pues, la concentración de SHH va

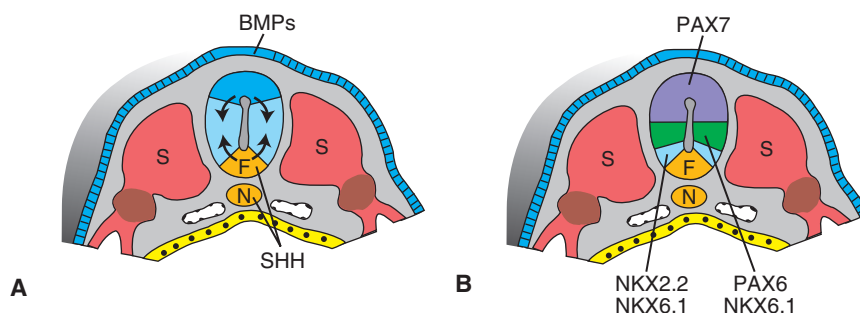


FIGURA 18.14 A,B. Dibujos que ilustran la regulación molecular de la diferenciación de neuronas en la médula espinal. **A.** Al inicio la proteína morfogenética ósea 4 y 7 (BMP4 y 7), secretadas en el ectodermo suprayacente al tubo neural, establece un centro de señalización en la placa del techo. Después BMP4 en la placa regula rigurosamente en esa región una cascada de las proteínas TGF- β , entre ellas BMP5 y 7; activa y dorsalina. De manera similar, sonic hedgehog (SHH) secretado por la notocorda abre otro centro de señalización de SHH en la placa del piso. Así se crea en el tubo neural un gradiente superpuesto que incluye los factores dorsal y ventral. **B.** El gradiente establecido por las proteínas TGF- β y SHH activa los factores de transcripción que regulan la diferenciación neuronal. Por ejemplo, las altas concentraciones de TGF- β en el tubo neural dorsal activan PAX3 y 7, los cuales regulan la diferenciación de las neuronas sensoriales. Las concentraciones elevadas de SHH y las demasiado bajas de TGF- β cerca de la placa del piso activan NKX2.2 y NKX6.1, así como la formación de las neuronas ventrales. Las concentraciones ligeramente mayores de TGF- β y las ligeramente menores de SHH activan NKX6.1, PAX6; y la diferenciación de las neuronas motoras ventrales y otras. S, somita; N, notocorda; P, placa del suelo.

disminuyendo de la región ventral a la dorsal del tubo neural.

Así pues, se crean dos concentraciones superpuestas entre los miembros de la familia TGF- β y SHH. Luego esos gradientes activan factores de transcripción que regulan la diferenciación de las neuronas sensitivas y motoras. Por ejemplo, las concentraciones altas de los factores TGF- β y las demasiado bajas de SHH en el tubo neural dorsal activan PAX3 y 7 que controlan la diferenciación de las neuronas sensitivas (Fig. 18.14B). Asimismo las

concentraciones altas de SHH y las demasiado bajas de las moléculas TGF- β en la mayor parte de la región ventral activan NKX2.2 y NKX6.1, así como la formación de las neuronas ventrales. La expresión de NKX6.1 y de PAX6 comienza en posición inmediatamente dorsal con esta región, donde ocurren concentraciones apenas menores de SHH y más altas de las moléculas TGF- β ; esos factores de transcripción diferencian las células del asta motora ventral. Tales interacciones continúan produciendo los tipos distintos de neuronas en la médula espinal

Consideraciones clínicas

Defectos del tubo neural

La mayoría de las anomalías de la médula espinal se debe al cierre anormal de los pliegues neurales en la tercera y cuarta semanas del desarrollo. Los defectos resultantes, llamados también **defectos del tubo neural (DTN)**, pueden afectar las meninges, las vértebras, los músculos y la piel. La prevalencia neonatal de estas anomalías, entre ellas espina bífida y anencefalia, varía entre las poblaciones, pudiendo alcanzar una frecuencia de 1/200 nacimientos en algunas regiones como el norte de China. La prevalencia en Estados Unidos ha disminuido cerca de 25% [1/1 500 nacimientos] desde que se instituyó el fortalecimiento de la harina con ácido fólico en 1998.

La **espina bífida** es término general para las anomalías del tubo neural que afectan a la región medular. Consiste en la división de los arcos vertebrales y puede afectar o no al tejido neural subyacente. La **espina bífida oculta** es un defecto de los arcos vertebrales que está recubierto con la piel, sin que en condiciones normales afecte al tejido neural subyacente [Fig. 18.15A]. Por lo regular se localiza en la región sacra [S1-S2]; a veces se detecta por una zona pilosa que cubre la región afectada. El defecto, debido a que no se fusionan los arcos vertebrales, afecta aproximadamente a 10% de personas por lo demás normales. La malformación no suele detectarse en el momento del

[continúa]

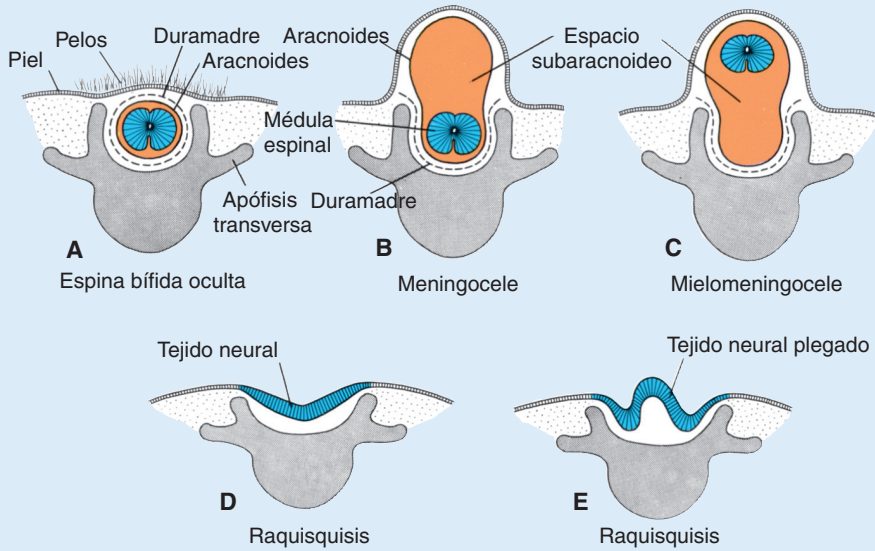


FIGURA 18.15 A-E. Dibujos donde se ilustran varios defectos del tubo neural que afectan a la médula espinal. La designación *espina bífida* se aplica a todas ellas porque el arco óseo de una o más vértebras no se fusionó en posición dorsal con la médula espinal. En algunos casos el defecto está cubierto por la piel [espina bífida oculta **(A)**], pero la médula espinal queda intacta. A menudo este defecto sólo es detectable porque una zona de pelo oscuro crece por encima del área. En algunos casos de meningocele **(B)** sólo un saco lleno de líquido de la meninge sobresale a través del defecto, mientras que los mielomeningoceles incluyen tejido neural del saco **(C)**. *Raquisquisis* designa las anomalías en que el tubo neural no cierra, ocasionando espina bífida y exposición del tejido neural que a menudo se necrosa **(D,E)**. Puede afectar a la médula espinal o a las regiones cerebrales del tubo neural y representan el tipo más grave de la anomalía. La mayoría de las anomalías de la médula espinal ocurre en el área lumbosacra; entre 50 y 70% puede prevenirse si la madre consume ácido fólico [400 µg diarios] antes del embarazo y durante él.

nacimiento y no causa discapacidad. A menudo se identifica como un hallazgo incidental cuando se realiza una radiografía de la espalda.

Otras clases de espina bífida incluyen meningocele y mielomeningocele. Se trata de anomalías graves en las que el tejido neural o la meninges protruyen a través de un defecto en los arcos vertebrales y la piel para formar un saco de tipo quístico [Fig. 18.15]. La mayoría de estas anomalías se localiza en la región lumbosacra y causa déficits neurológicos, pero rara vez se acompañan de retraso mental. En algunos casos, sólo las meninges llenas de líquido sobresalen a través del defecto [**meningocele**] [Fig. 18.15B], en otros casos el tejido neural está dentro del saco [**mielomeningocele**] [Fig. 18.15C]. A veces los pliegues neurales no se elevan, sino que son una masa aplanada de tejido neural [espina bífida con mielosquisis o **raquisquisis**] [Figs. 18.15D,E y 18.16]. La **hidrocefalia** que requiere intervención se observa entre 80 y 90% de los niños nacidos con anomalía grave del tubo neural; a menudo se relaciona con una **malformación de Arnold-Chiari** [hernia de

una parte del cerebelo dentro del agujero magno] que obstruye el flujo del líquido cerebroespinal produciendo hidrocefalo. La hernia del cerebelo se debe a que la médula espinal se adhiere a la columna vertebral a causa de su desarrollo anómalo. Al irse alargando la columna vertebral, la fijación de la médula tira del cerebelo hacia el agujero magno, interrumpiendo el flujo del líquido cefalorraquídeo. El hidrocefalo se trata insertando una derivación ventriculoperitoneal, la cual permite drenar el líquido de uno de los ventrículos cerebrales a la cavidad peritoneal.

La espina bífida se diagnostica en el periodo prenatal mediante ecografía y con el valor de α -fetoproteína en el suero materno y en el líquido amniótico. Las vértebras se visualizan a las 12 semanas de gestación, de modo que es posible descubrir los defectos del cierre de los arcos vertebrales. El tratamiento experimental consiste en realizar una cirugía en el útero desde las 22 semanas de gestación. Se expone el feto mediante cesárea, se repara el defecto y el feto vuelve a colocarse en el útero.

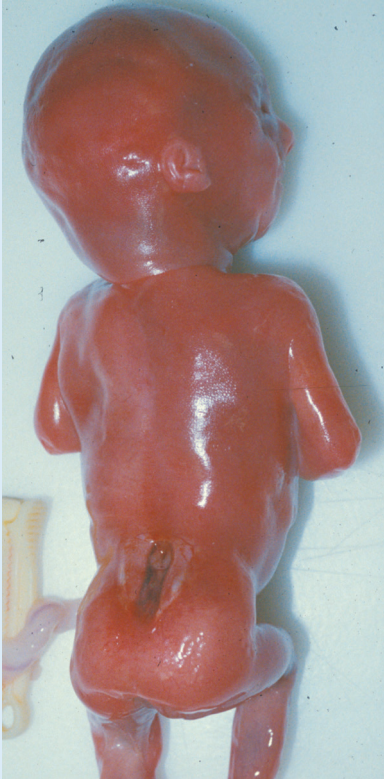


FIGURA 18.16 Paciente con espina bífida grave que afecta a varias vértebras en la región lumbosacra.

La hipertermia, el ácido valproico y la hipervitaminosis A producen defectos en el tubo neural, lo mismo que muchos otros teratógenos. La mayoría de las anomalías tiene un origen multifactorial, de modo que la probabilidad de que un hijo presente uno de los defectos aumenta de modo significativo después de **nacer** un niño afectado. Muchas veces la prevención es posible si las mujeres consumen **ácido fólico (400 µg diarios)** a partir por lo menos un mes antes de la concepción y sin interrupción durante el embarazo. Con este protocolo, la frecuencia disminuye hasta de 50 a 70%. El ácido fólico también reduce la incidencia del **trastorno del espectro de autismo (TEA)**. Dado que alrededor de 50% de los embarazos no se planea, se recomienda a todas las mujeres en edad de procrear ingerir diariamente una multivitamina que contenga 400 µg de ácido fólico. Más aún, las que hayan tenido un hijo con una anomalía del tubo neural deberían ingerir todos los días 400 µg de ácido fólico y luego 4 000 µg [4 mg] diarios comenzando por lo menos un mes antes de la concepción y durante los 3 primeros meses del embarazo.

■ ENCÉFALO

El encéfalo a veces se divide en **tronco encefálico** (que consta de mielencéfalo, puente proveniente del metencéfalo y mesencéfalo) y en los **centros superiores** (cerebelo y hemisferios cerebrales). El tallo encefálico tiene comunicación directa con la médula espinal y organizaciones afines. Por ejemplo, a ambos lados de la línea media se localizan **placas basales** y **alares** bien definidas que representan las áreas motora y sensitiva, respectivamente. Pero los centros superiores no reflejan casi ninguna de esta organización básica, resaltando en cambio la acentuación de las placas alares y la involución de las placas basales.

Rombencéfalo: cerebro posterior

El rombencéfalo se compone de **mielencéfalo**, la parte más caudal de la vesículas cerebrales, y de **metencéfalo** que se extiende desde el pliegue pontino hasta el istmo rombencefálico (Figs. 18.5 y 18.17).

Mielencéfalo

El mielencéfalo da origen a la **médula oblongada**, zona de transición entre el encéfalo y la médula espinal. Se distingue de ella por la eversión de sus paredes laterales (Fig. 18.18). Se distinguen con claridad las placas basales separadas por el surco limitante. La placa basal, semejante a la de la médula espinal, contiene los núcleos motores. Éstos se dividen entre grupos: 1) un grupo **eferente somático** medio, un grupo **eferente visceral especial** intermedio y 3) un grupo **eferente visceral general** lateral (Fig. 18.18C. Tabla 18.1, p. 319).

El grupo eferente somático contiene las neuronas motoras que constituyen la **continuación cefálica de las células del asta anterior**. Como este grupo se extiende en dirección rostral hasta el mesencéfalo, recibe el nombre de **columna motora eferente somática**. En el mielencéfalo incluye neuronas del **nervio hipogloso (XII)** que inerva la musculatura de la lengua. En el metencéfalo y el mesencéfalo la

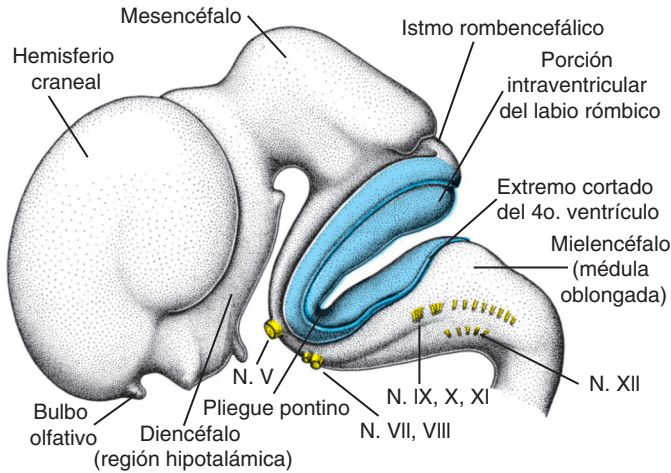


FIGURA 18.17 Vista lateral de las vesículas cerebrales en un embrión de 8 semanas (longitud coronilla-cadera ~27 mm). La placa del techo del rombencéfalo se extirpó para mostrar la porción intraventricular del labio róbico. Obsérvese el origen de los nervios craneales.

columna contiene neuronas de los **nervios abducens (VI)** (Fig. 18.19), **trocLEAR (IV)** y **oculomotor (III)**, respectivamente, que inervan la musculatura del ojo.

El grupo **eferente visceral especial** se extiende hasta el interior del metencéfalo, formando la **columna motora eferente visceral especial**. Sus neuronas motoras inervan los **músculos estriados**

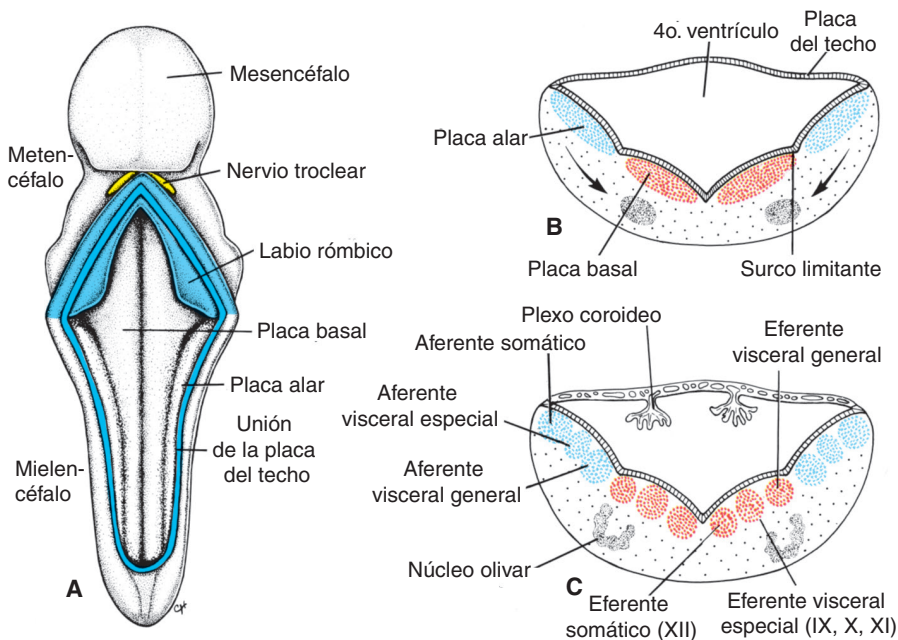


FIGURA 18.18 **A.** Vista dorsal del suelo del cuarto ventrículo en un embrión de 6 semanas tras extirparle la placa del techo. Obsérvese las placas alar y basal en el mielencéfalo. El labio róbico se distingue en el metencéfalo. **B,C.** Posición y diferenciación de las placas basales y alares del mielencéfalo en varias fases del desarrollo. Obsérvese la formación de los grupos nucleares en las placas basales y alares. *Flechas:* ruta seguida por las células de la placa alar hacia el complejo nuclear olivar. El plexo coroideo produce líquido cerebrospinal.

TABLA 18.1 Organización de las neuronas de las placas alares y basales en el tronco cerebral

Tipo	Tipo de inervación	Estructuras inervadas	Nervios craneales	Ubicación
Eferentes somáticos generales	Músculo estriado somático	Músculos oculares extrínsecos Lengua	III, IV ^a , VI XII	Metencéfalo Mielencéfalo
Eferentes viscerales especiales [branquiales] ^b	Músculos estriados de la faringe [Tabla 17.1, p. 278]	Músculos procedentes de los arcos faríngeos	V, VII IX, X	Metencéfalo Mielencéfalo
Eferentes viscerales generales	Vías parasimpáticas al ojo Músculos lisos	Esfínter de la pupila Vías respiratorias, vísceras, corazón, glándulas salivales	III IX, X	Mesencéfalo Mielencéfalo
Aferentes viscerales generales	Vísceras	Interoceptivo desde el tracto GI	X	Mielencéfalo
Aferentes especiales	Gusto Audición y equilibrio	Gusto desde la lengua, paladar y epiglotis Caracol y canales semicirculares	VII y IX VIII	Metencéfalo Mielencéfalo Metencéfalo
Aferentes somáticos generales	Sensación general para cabeza y cuello	Tacto, temperatura, dolor en la cabeza y cuello, mucosa de las cavidades bucal y nasal, faringe	V, VII y IX	Metencéfalo Mielencéfalo

^a El IV se origina en el metencéfalo pero se desplaza al mesencéfalo.

^b Branquias es un término antiguo que significa agallas. Aunque los arcos faríngeos parecen agallas en algunos aspectos, no son verdaderas agallas. Por eso *faríngeo* es un término más preciso en los seres humanos. GI, tracto gastrointestinal.

de los arcos faríngeos. En el mielencéfalo la columna está representada por neuronas de los **nervios accesorio (XI), vago (X) y glossofaríngeo (IX)**.

El grupo **eferente visceral general** contiene neuronas motoras que inervan la **musculatura involuntaria** del aparato respiratorio, del intestino y del corazón.

La placa alar contiene tres grupos de **núcleos sensitivos de transmisión** (Fig. 18.18C; Tabla 18.1).

El más lateral de ellos, el grupo **aferente somático** (sensitivo general), recibe sensaciones de dolor, temperatura y tacto procedentes de la faringe por medio del **nervio glossofaríngeo (IX)**. El grupo intermedio, llamado también **aferente especial**, recibe impulsos procedentes de las papilas gustativas de la lengua, el paladar, la bucofaringe, la epiglotis y el **nervio vestibulococlear (VIII)** para la audición y el equilibrio. El grupo medio, o **aferente visceral general**, recibe

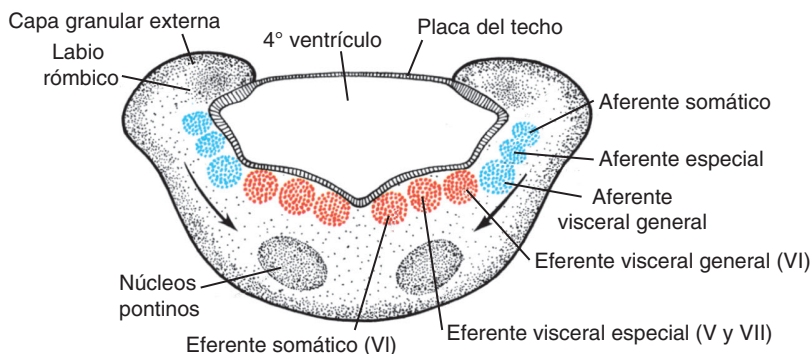


FIGURA 18.19 Sección transversal de la parte caudal del metencéfalo. Obsérvese la diferenciación de las áreas nucleares motoras y sensitivas en las placas basal y alar, respectivamente, así como la posición de los labios rómicos, una de cuyas partes se proyecta de manera parcial dentro de la luz del cuarto ventrículo y otra por arriba de la unión de la placa del techo. *Flechas:* dirección de migración de los núcleos pontinos.

información interoceptiva proveniente del tracto gastrointestinal y del corazón.

La placa del techo en el mielencéfalo consta de una sola capa de células endoteliales recubiertas por mesénquima vascular: la **piamadre** (fig. 18.18C). La combinación de ambas se conoce como **tela coroidea**. Debido a la proliferación activa del mesénquima vascular varias invaginaciones saculares se proyectan dentro de la cavidad ventricular subyacente (Fig. 18.18C). Estas invaginaciones en penacho forman el **plexo coroideo** que produce líquido cerebrospinal.

Metencéfalo

El metencéfalo se parece al mielencéfalo y se caracteriza por placas basales y alares (Fig. 18.19). Dos componentes nuevos constituyen 1) el **cerebelo**, centro que coordina la postura y el movimiento (Fig. 18.20), y 2) el **punte**, vía de las fibras nerviosas entre la médula espinal y las cortezas cerebral y cerebelosa.

Las placas basales del metencéfalo (Fig. 18.19; Tabla 18.1) contienen tres grupos de neuronas motoras: 1) el grupo **eferente somático** medio donde se origina el núcleo del **nervio abducens**, 2) el grupo **eferente visceral especial** que contiene los núcleos de los **nervios trigémino y facial** que inervan la musculatura de los arcos faríngeos primero y segundo, 3) el grupo **eferente visceral general** cuyos axones inervan las glándulas submandibular y sublingual.

La capa marginal de las placas basales del metencéfalo se expande para crear un puente destinado a las fibras nerviosas que conectan la corteza cerebral y cerebelosa con la médula espinal. En consecuencia, esta porción del metencéfalo se conoce como el **punte**. Además de las fibras nerviosas, el puente

contiene los **núcleos pontinos** que se originan en las placas alares del metencéfalo y del mielencéfalo (Fig. 18.19, flechas).

Las placas alares del metencéfalo incluyen tres grupos de núcleos sensitivos: 1) grupo **aferente somático** lateral que contiene neuronas del **nervio trigémino**, 2) el grupo **aferente especial** y 3) el grupo **aferente visceral general** (Fig. 18.19. Tabla 18.1).

Cerebelo

Las partes dorsolaterales de las placas alares se inclinan medialmente para formar los **labios rómbicos** (Fig. 18.18). En la porción caudal del metencéfalo los labios rómbicos están muy separados, pero inmediatamente por debajo del mesencéfalo se aproximan entre sí en la línea media (Fig. 18.20). Como resultado de una profundización posterior de la flexión pontina, los labios rómbicos se comprimen en la parte cefalocaudal para formar la **placa cerebelosa** (Fig. 18.20). En un embrión de 12 semanas la placa muestra una pequeña porción en la línea media –el **vermis**– y dos porciones laterales: los **hemisferios**. Una fisura transversa no tarda en separar el **nódulo** del vermis y el **flóculo** lateral de los hemisferios (Fig. 18.20B). Desde una perspectiva filogenética el lóbulo **floculonodular** es la parte más primitiva del cerebelo.

En un principio la **placa cerebelosa** está compuesta por las capas neuroepitelial, marginal y del manto (Fig. 18.21A). Al proseguir el desarrollo, varias células producidas por el neuroepitelio migran a la superficie del cerebelo para constituir la **capa ganular externa**. La células de esta capa conservan la capacidad de dividirse y formar una zona proliferativa sobre la superficie del cerebelo (Fig. 18.21B,C).

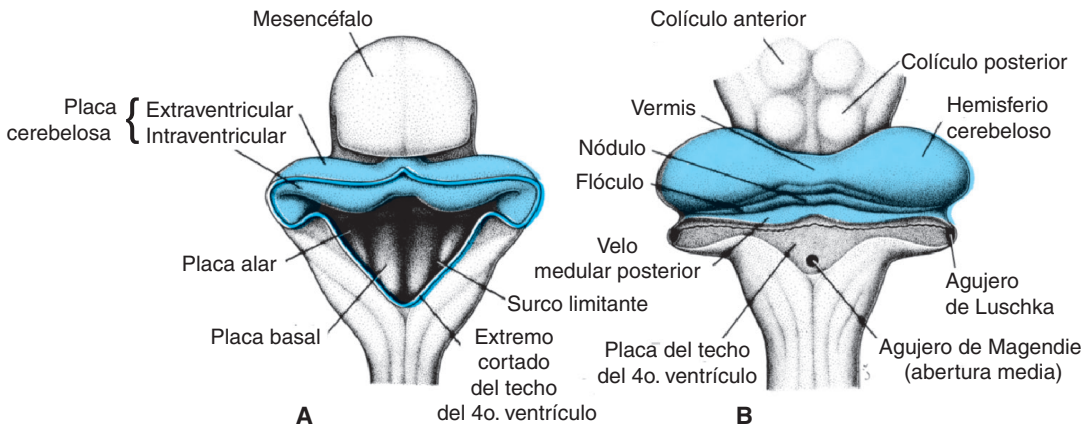


FIGURA 18.20 **A.** Vista dorsal del mesencéfalo y del rombencéfalo en un embrión de 8 semanas. Se extrajo el techo del cuarto ventrículo para permitir ver su suelo. **B.** Vista similar de un embrión de 4 meses. Obsérvense la fisura coroidal y las aberturas tanto lateral como media en el techo del cuarto ventrículo.

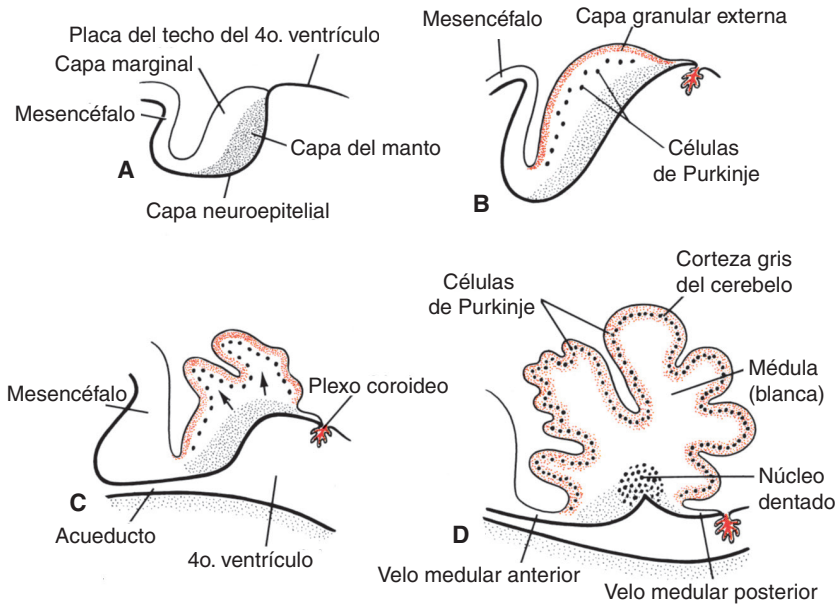


FIGURA 18.21 Secciones sagitales del techo del metencéfalo que muestra el desarrollo del cerebelo. **A.** 8 semanas (~30 mm). **B.** 12 semanas (70 mm). **C.** 13 semanas. **D.** 15 semanas. Obsérvese la formación de la capa granular externa sobre la superficie de la placa cerebelosa (**B,C**). Durante fases posteriores las células de la capa granular migran al interior para mezclarse con las células de Purkinje y producir la corteza definitiva del cerebelo. El núcleo dentado es uno de los núcleos cerebelosos profundos. Obsérvese el velo anterior y posterior.

Durante el sexto mes del desarrollo la capa granular externa produce varios tipos de células. Éstas migran a diversas células de Purkinje (Fig. 18.22) dando origen a las **células granulares**. Las **células en cesta** y las **estrelladas** provienen de las células cerebelosas en proliferación dentro de la sustancia blanca cerebelosa. La corteza del cerebelo alcanza su tamaño definitivo después del nacimiento; está formada por lo siguiente: células de Purkinje, neuronas II de Golgi y neuronas producidas por la capa granular externa (Fig. 18.22B). Los núcleos profundos

del cerebelo –el **núcleo dentado**, por ejemplo– ocupa su posición definitiva antes del nacimiento (Fig. 18.21D).

Mesencéfalo: cerebro medio

En el mesencéfalo (Fig. 18.23) cada placa basal contiene dos grupos de núcleos motores: 1) un grupo **eferente somático** medial representado por los **nervios oculomotor** y **troclear** que inervan la musculatura del ojo y 2) un **eferente visceral general** pequeño representado por el **núcleo de Edinger-Westphal** que

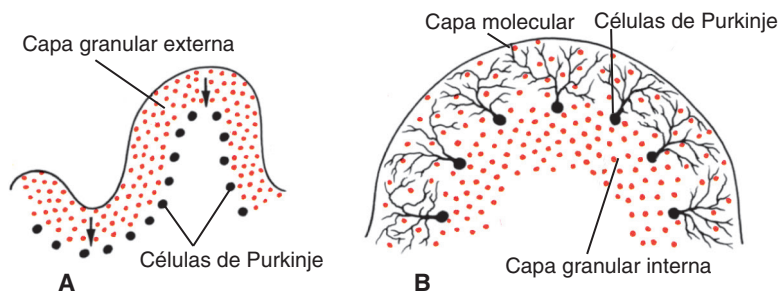


FIGURA 18.22 Fases del desarrollo de la corteza cerebelosa. **A.** La capa granular externa sobre la superficie del cerebelo forma una capa proliferativa donde se originan las células granulares que migran al interior desde la superficie [*flechas*]. Las células en cesta y estrelladas provienen de las células que proliferan en la sustancia blanca del cerebelo. **B.** Corteza cerebelosa posnatal que muestra células de Purkinje diferenciadas, la capa molecular sobre la superficie y la capa granular interna debajo de esas células.

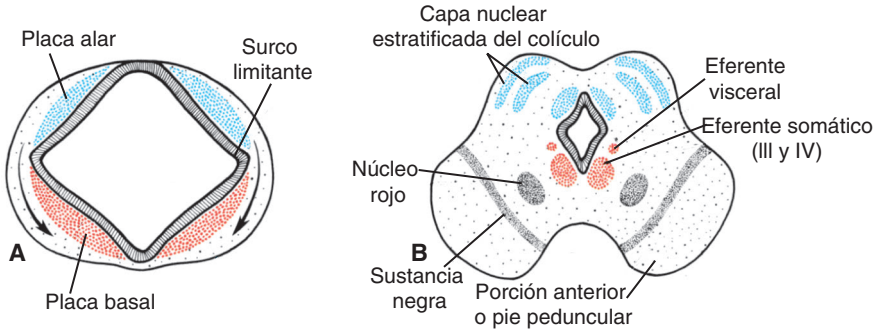


FIGURA 18.23 A,B. Posición y diferenciación de las placas basal y alar en el mesencéfalo durante varias fases del desarrollo. Las *flechas* en **A** indican la ruta que siguen las células de la placa alar para producir el núcleo rojo y la sustancia negra. Obsérvense los núcleos motores de la placa basal.

inerva el **músculo esfínter de la pupila** (Fig. 18.23B). La capa marginal de las placas basales se agranda para crear la **porción anterior** o **pie peduncular**. Estas estructuras sirven de ruta a las fibras nerviosas que descienden desde la corteza cerebral hasta los centros inferiores del puente o de la médula espinal. Al inicio las placas alares del mesencéfalo aparecen como dos elevaciones longitudinales separadas por una depresión poco profunda en la línea media (Fig. 18.23). Al proseguir el desarrollo un surco transverso divide las elevaciones en **colículo anterior** (superior) y **posterior** (inferior) (Fig. 18.23B). Los colículos posteriores funcionan como estaciones de conexión sináptica en los reflejos auditivos; los colículos anteriores son centros de correlación y reflejo de los impulsos visuales. Los colículos se forman en las oleadas de neuroblastos que migran a la zona marginal suprayacente. Aquí se disponen en capas (Fig. 18.23B).

Prosencéfalo: cerebro anterior

El prosencéfalo consta de **telencéfalo** que da origen a los hemisferios cerebrales y el **diencéfalo** que

forma lo siguiente: copa y tallo ópticos, hipófisis, tálamo, hipotálamo y epífisis.

Diencéfalo

PLACA DEL TECHO Y EPÍFISIS

Se cree que el diencéfalo, estructura procedente de la porción media del prosencéfalo (Figs. 18.5 y 18.17), consta de una placa del techo y dos placas alares, pero carece de las placas basal y del suelo (un dato interesante: sonic hedgehog (*SHH*), un marcador de la línea media ventral, se expresa en el suelo del diencéfalo. Ello indica que sí existe una placa del suelo). La placa del techo se compone de una sola capa de células ependimarias recubiertas por mesénquima vascular. Juntas esas placas originan el plexo **coroideo** del tercer ventrículo (Fig. 18.30). La parte más caudal de la placa del techo se convierte en el **cuerpo pineal** o **epífisis**. En un principio, el cuerpo aparece como engrosamiento epitelial en la línea media, pero hacia la séptima semana, forma una evaginación (Figs. 18.24 y 18.25). Con el tiempo se vuelve un órgano sólido

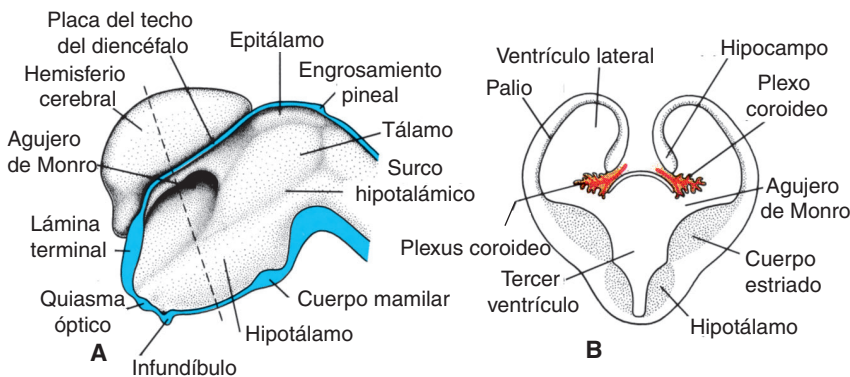


FIGURA 18.24 A. Superficie media de la mitad derecha del prosencéfalo en un embrión de 7 semanas. B. Sección transversal del prosencéfalo a nivel de la *línea punteada* en **A**. El cuerpo estriado sobresale del suelo del ventrículo lateral y del agujero de Monro.

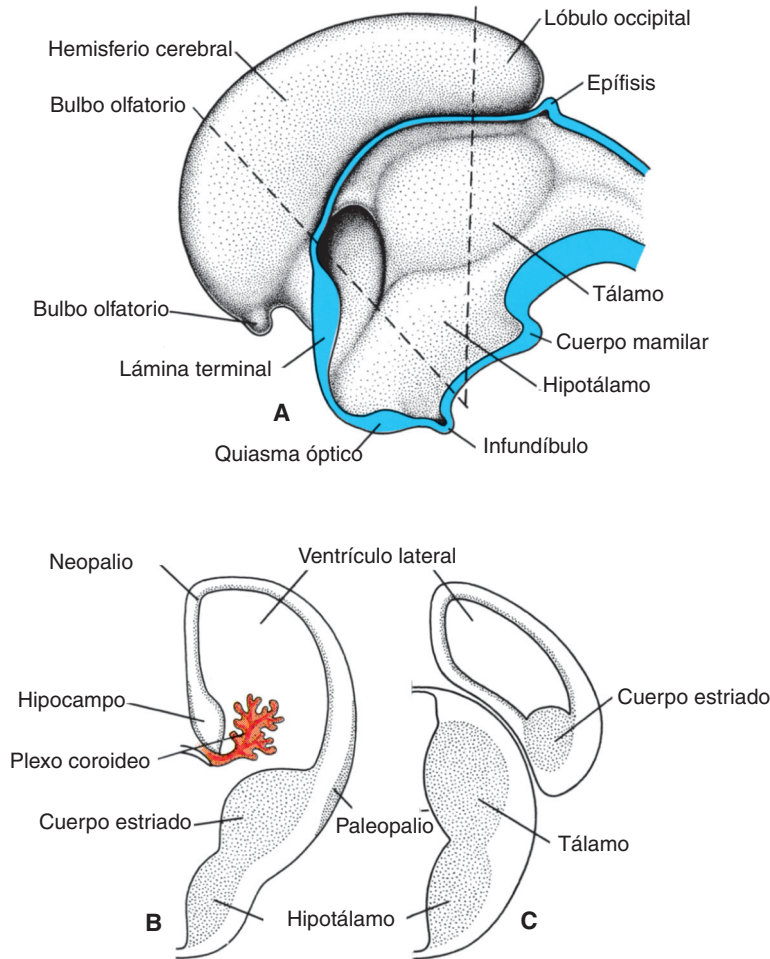


FIGURA 18.25 Superficie media de la mitad derecha del telencéfalo y del diencefalo en un embrión de 8 semanas. **B,C.** Secciones transversales de la mitad derecha de ambas estructuras en el nivel de las líneas punteadas en **(A)**.

sobre el techo del mesencéfalo (Fig.18.30) que sirve de canal por donde la luz y la oscuridad afectan los ritmos endocrino y conductual. En el adulto se deposita calcio en la epífisis y luego servirá de referencia en las radiografías del cráneo.

PLACA ALAR, TÁLAMO E HIPOTÁLAMO

Las placas alares forman las paredes laterales del diencefalo. Un surco –el **surco hipotalámico**– divide la placa en una región dorsal y otra ventral: **tálamo** e **hipotálamo**, respectivamente (Figs. 18.24, y 18.25).

Debido a la actividad proliferativa el tálamo poco a poco se proyecta dentro de la luz del diencefalo. Con frecuencia esa expansión es tan grande que las regiones talámicas del lado derecho e izquierdo se fusionan en la línea media, dando origen a la **masa intermedia** llamada también **conexión intertalámica**.

El hipotálamo, donde se origina la porción inferior de la placa alar, se diferencia en varias áreas nucleares que controlan las funciones viscerales como sueño, digestión, temperatura corporal y conducta emocional. Uno de esos grupos, el **cuerpo mamilar**, produce una protuberancia bien definida en la superficie ventral del hipotálamo a ambos lados de la línea media (Figs. 18.24A y 18.25A).

HIPÓFISIS O GLÁNDULA PITUITARIA

La hipófisis, o glándula pituitaria, se desarrolla a partir de dos partes totalmente distintas: 1) una prominencia ectodérmica del **estomodeo** (cavidad oral primitiva), situada justo delante de la membrana bucofaringea –la **bolsa de Rathke**–, y 2) una extensión descendiente del diencefalo: el **infundíbulo** (Fig. 18.26).

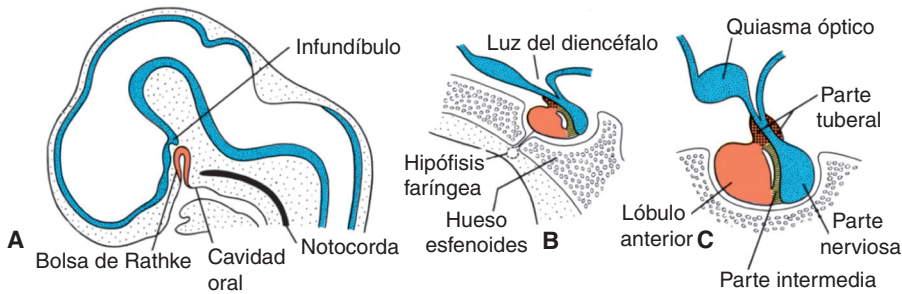


FIGURA 18.26 **A.** Sección sagital de la parte cefálica de un embrión de 6 semanas que muestra la bolsa de Rathke como una prominencia dorsal de la cavidad oral y el infundíbulo como un engrosamiento del suelo del diencefalo. **B,C.** Secciones sagitales de una hipófisis durante las semanas 11 y 16 de desarrollo, respectivamente. Obsérvese la formación de la parte tuberal que rodea al tallo de la parte nerviosa.

Cuando el embrión tiene alrededor de 3 semanas de vida, la bolsa de Rathke aparece como una evaginación de la cavidad oral para crecer luego dorsalmente hacia el infundíbulo. Hacia el final del segundo mes, pierde su conexión con la cavidad oral y entonces entra en contacto estrecho con el infundíbulo.

Durante el desarrollo ulterior las células en la pared anterior de la bolsa de Rathke aumentan con rapidez constituyendo el **lóbulo anterior de la hipófisis**, o **adenohipófisis** (Fig. 18.26B). Una extensión pequeña del lóbulo –la **parte tuberal**– crece a lo largo del tallo del infundíbulo y acaba por rodearlo (Fig. 18.26C). La pared posterior de la bolsa de Rathke se convierte en la **parte intermedia** de poca importancia entre los seres humanos.

El infundíbulo da origen al **tallo** y a la **parte nerviosa**, llamada también **lóbulo posterior de la hipófisis** (neurohipófisis) (Fig. 18.26C). Está compuesta por células de neuroglia. Contiene además varias fibras nerviosas provenientes del área hipotalámica.

Telencéfalo

El telencéfalo –la parte más rostral de las vesículas cerebrales– consta de dos prominencias laterales –los **hemisferios cerebrales**– y de una parte media: la **lámina terminal** (Figs. 18.5, 18.24 y 18.25). Las cavidades de los hemisferios, llamadas **ventrículos laterales**, se comunican con la luz del diencefalo a través de los **agujeros interventriculares de Monro** (Fig. 18.24).

HEMISFERIOS CEREBRALES

Los hemisferios cerebrales aparecen al iniciarse la quinta semana del desarrollo como evaginaciones bilaterales en la pared lateral del prosencéfalo (Fig. 18.24). Hacia la mitad del segundo mes, la parte basal de los hemisferios (o sea la que inicialmente formó la extensión anterior del tálamo) (Fig. 18.24A) empieza a crecer y penetra en la luz tanto del ventrículo lateral como en el suelo del agujero de Monro (Figs. 18.24B y 18.25A,B). En secciones transversales la región de crecimiento rápido tiene un aspecto estriado y por tanto se conoce como **cuerpo estriado** (Fig. 18.25B).

La pared no produce neuroblastos y se mantiene muy delgada (en la región donde la pared del hemisferio está unida al techo del diencefalo (Fig. 18.24B). Aquí la pared hemisférica constará de una sola capa de células endimarias recubiertas con mesénquima vascular para formar juntas el **plexo coroideo**. Éste debería haber formado el techo del hemisferio, pero se introduce en el ventrículo lateral sobre la **fisura coroidea** ante el crecimiento desproporcionado de varias partes del hemisferio (Figs. 18.25 y 18.27). Justo por arriba de la fisura, la pared

Consideraciones clínicas

Anomalías hipofisarias

En ocasiones una porción pequeña de la bolsa de Rathke persiste en el techo de la faringe como **hipófisis faríngea**. Los **craneofaringiomas** se originan de remanentes de la bolsa de Rathke. Pueden aparecer dentro de la silla turca o en el tallo de la hipófisis, pero generalmente se localizan por arriba de la silla. Causan hidrocefalia y disfunción hipofisaria como diabetes insípida y retraso del crecimiento.

del hemisferio se engrosa para crear el **hipocampo** (Figs. 18.24B y 18.25B), cuya función primaria es el olfato, y penetra en el ventrículo lateral.

Al proseguir la expansión, los hemisferios recubren la cara lateral del diencefalo, del mesencefalo y la porción cefálica del metencefalo (Figs. 18.27 y 18.28). El cuerpo estriado por ser una parte de la pared del hemisferio también se expande en dirección posterior y se divide en dos partes: 1) una parte dorsomedial llamada **núcleo caudado** y 2) una parte ventrolateral llamada **núcleo lentiforme** (Fig. 18.27B). Esta división la realizan los axones al ir y venir de la corteza de los hemisferios y cruzar la

masa nuclear del cuerpo estriado. El haz de fibras así formado recibe el nombre de **cápsula interna** (Fig. 18.27B). Al mismo tiempo se fusionan la pared medial del hemisferio y la lateral del diencefalo; entonces el núcleo caudado y el tálamo entran en contacto estrecho (Fig. 18.27B).

Con el crecimiento constante de los hemisferios cerebrales en dirección anterior, dorsal e inferior se forman los lóbulos frontal, temporal y occipital, respectivamente. Al disminuir el crecimiento en la región suprayacente del cuerpo estriado, el área entre los lóbulos frontal y temporal se deprime; se conoce entonces como **ínsula** (Fig. 18.28A). Más

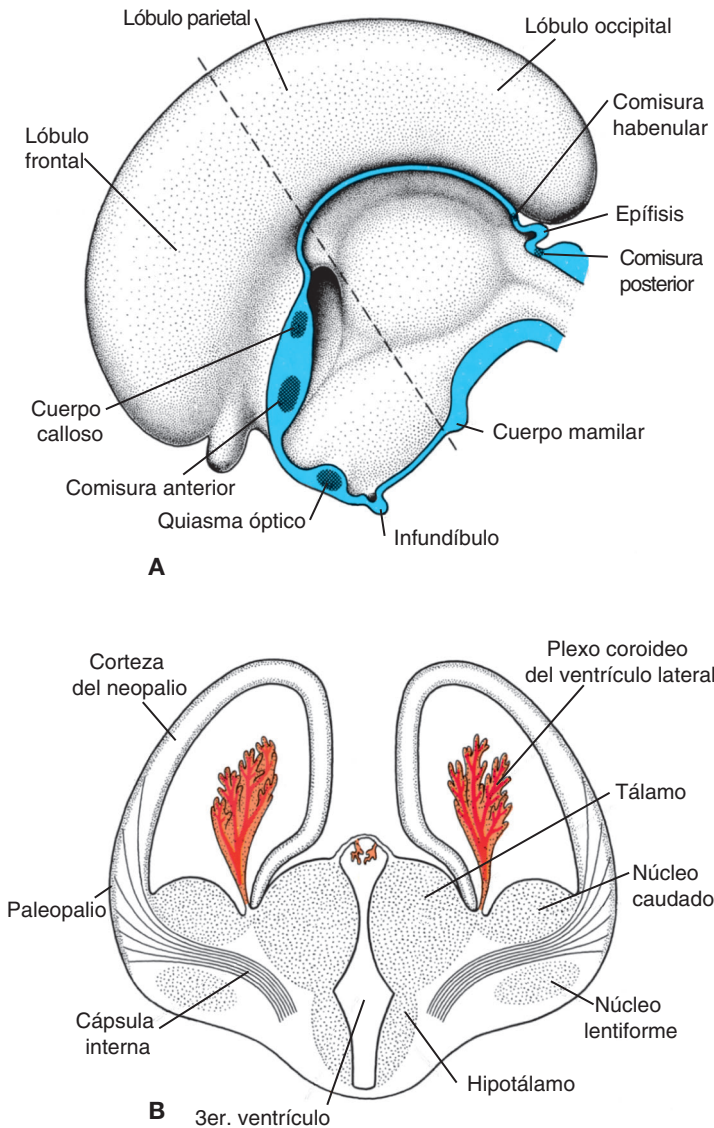


FIGURA 18.27 A. Superficie media de la mitad derecha del telencefalo y del diencefalo en un embrión de 10 semanas. B. Sección transversal del hemisferio y del diencefalo a nivel de la línea punteada en (A).

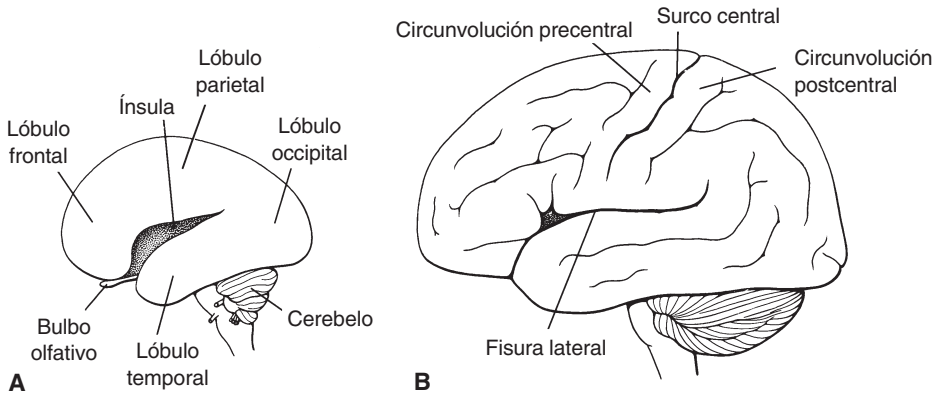


FIGURA 18.28 Desarrollo de las circunvoluciones y de los surcos sobre la superficie lateral del hemisferio cerebral. **A.** 7 meses. **B.** 9 meses.

tarde los lóbulos adyacentes crecen más que esta región que queda casi totalmente cubierta en el momento del nacimiento. Durante la fase final de la vida fetal la superficie de los hemisferios cerebrales se expande con tanta rapidez que muchas circunvoluciones son separadas por fisuras, apareciendo surcos en su superficie (Fig. 18.28B).

DESARROLLO DE LA CORTEZA

La corteza cerebral se origina en el palio (Fig. 18.24B) que tiene dos regiones: 1) el **paleopalio**, o **arquipalio**, inmediatamente lateral al cuerpo estriado (Fig. 18.25B), y 2) el **neopalio** situado entre el hipocampo y el paleopalio (Figs. 18.25B y 18.27B).

En el neopalio oleadas de neuroblastos migran a la posición subpial para diferenciarse luego en neuronas maduras. Cuando llega la siguiente oleada de neuroblastos, éstos migran cruzando las capas previamente formadas de células hasta alcanzar la posición subpial. Así pues, los neuroblastos producidos en forma temprana ocupan una posición profunda en la corteza, mientras que los producidos de manera tardía ocuparán una posición más superficial.

En el momento del nacimiento, la corteza tiene un aspecto estratificado debido a la diferenciación de las células en capas. La corteza motora contiene gran cantidad de **células piramidales** y las áreas sensitivas se caracterizan por **células granulares**.

La diferenciación del sistema olfativo depende de las interacciones epitelio-mesenquimatosas. Éstas se dan entre las células de la cresta neural y el ectodermo de la prominencia frontonasal para crear las **placodas olfatorias** (capítulo 17, p. 292), también entre esas mismas células y el suelo del telencéfalo para producir los **bulbos olfatorios** (Fig. 18.29). Las

células de las placodas nasales se diferencian en neuronas sensitivas primarias del epitelio nasal. Éste tiene axones que crecen y entran en contacto con las neuronas secundarias de los bulbos olfatorios en desarrollo (Fig. 18.29). Hacia la séptima semana, éstos contactos se establecen firmemente. Al proseguir el crecimiento del cerebro se alargan los bulbos y los tractos olfatorios de las neuronas secundarias; juntos constituyen el nervio olfatorio (Fig. 18.30).

COMISURAS

En el adulto varios haces de fibras –es decir las **comisuras**– que cruzan la línea media se conectan con las mitades derecha e izquierda de los hemisferios. Los haces más importantes utilizan la **lámina terminal** (Figs. 18.24A y 18.25A). La **comisura anterior** es la primera de estos haces en aparecer. Se compone de fibras que conectan el bulbo olfatorio y las áreas cerebrales de un hemisferio con las del lado opuesto (Figs. 18.27A y 18.30).

La segunda comisura en aparecer es la **comisura hipocampal**, o **comisura del fondo del saco**. Sus fibras provienen del hipocampo y convergen en la lámina terminal, cerca de la placa del techo del diencefalo. De aquí avanzan para formar un sistema en arco justo afuera de la fisura coroidea, llegando hasta el cuerpo mamilar y el hipotálamo.

Otra comisura importante es el **cuerpo calloso**. Aparece en la décima semana del desarrollo y conecta las áreas no olfatorias de las cortezas cerebrales derecha e izquierda. Al inicio forma un haz pequeño en la lámina terminal (Fig. 18.27A). Sin embargo, debido a la expansión constante del neopalio se extiende primero hacia adelante y luego hacia atrás, formando un arco delgado en el diencefalo (Fig. 18.30).

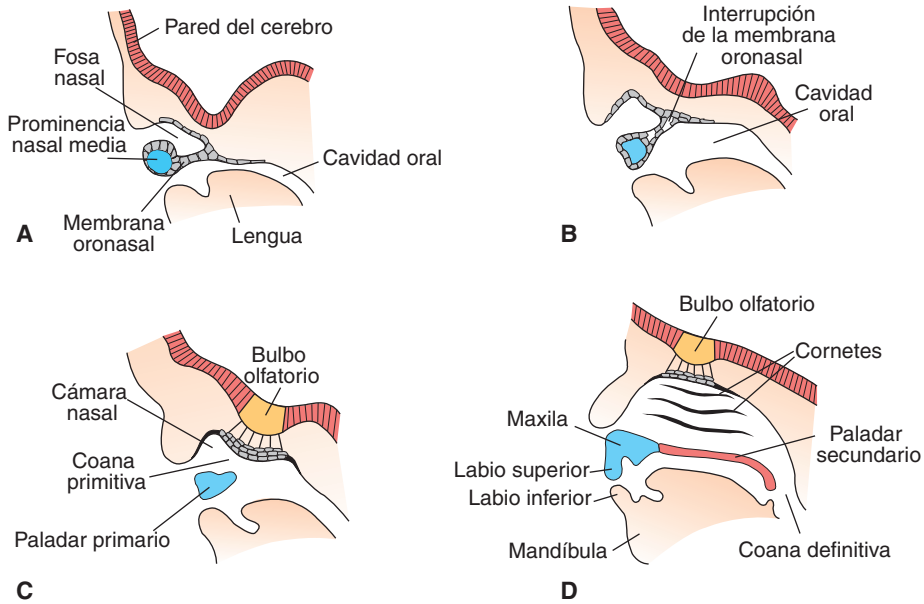


FIGURA 18.29 **A.** Sección sagital de la fosa nasal y del borde inferior de la prominencia nasal media en un embrión de 6 semanas. La membrana oronasal separa la cavidad nasal primitiva de la cavidad oral. **B.** Sección similar a la de **A** hacia el final de la sexta semana, que muestra la rotura de la membrana oronasal. **C.** A las 7 semanas, las neuronas del epitelio nasal ya extendieron prolongaciones que entran en contacto con el suelo del telencéfalo en la región de los bulbos olfatorios en desarrollo. **D.** A las 9 semanas, las estructuras oronasales ya se formaron, las neuronas del epitelio nasal estaban bien diferenciadas y empiezan a alargarse las neuronas secundarias que parten de los bulbos olfatorios al cerebro. Juntos, los bulbos y los tractos olfatorios de las neuronas secundarias, constituyen el nervio olfatorio [Fig. 18.30].

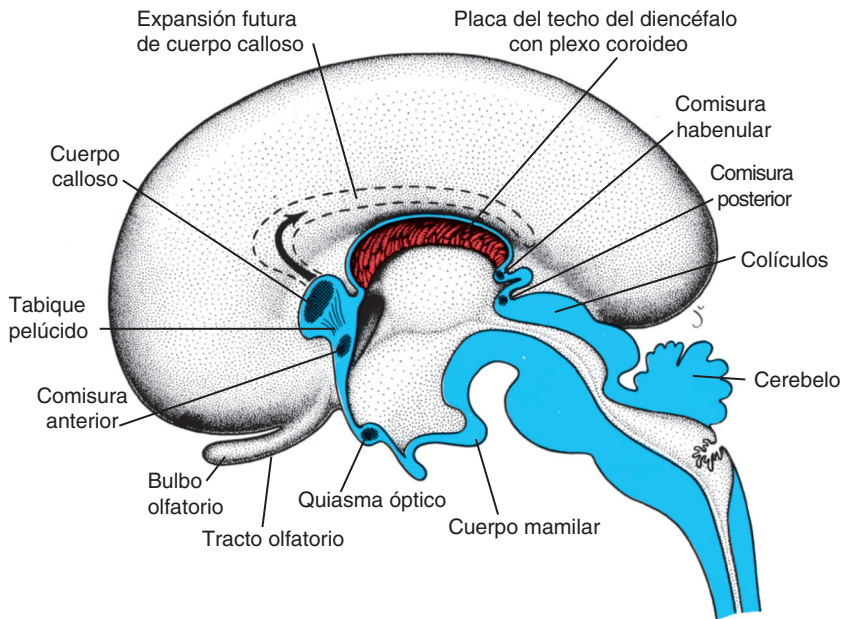


FIGURA 18.30 Superficie medial de la mitad derecha del cerebro en un embrión de 4 meses que muestra las comisuras. *Linea punteada:* sitio futuro del cuerpo calloso. No se indica la comisura hipocampal.

Aparte de las tres comisuras que se desarrollan en la lámina terminal aparecen otras tres. Dos de ellas, las **comisuras posterior** y la **habenular** se localizan justo debajo y en posición rostral con el tallo de la glándula pineal. La tercera, el **quiasma óptico** que aparece en la pared rostral del diencefalo, contiene fibras provenientes de las mitades mediales de las retinas (Fig. 18.30).

LÍQUIDO CEREBROESPINAL

El **líquido cerebroespinal (LCR)** lo secretan los plexos coroides de los ventrículos cerebrales. Los plexos son modificaciones de la capa epndimaria y produce entre 400 y 500 mL diarios de líquido cerebroespinal. Éste circula por los ventrículos cerebrales saliendo de los ventrículos laterales a través, por ejemplo, de los agujeros interventriculares. Entra en el tercer ventrículo para cruzar luego el acueducto cerebral hacia el cuarto ventrículo (Fig. 18.30). Una parte del líquido entra en el conducto raquídeo y un poco sale del cuarto ventrículo por las aberturas media y lateral para penetrar en el espacio subaracnoideo que rodea al sistema nervioso central. El líquido se absorbe en el sistema venoso desde el espacio subaracnoideo pasando por las granulaciones aracnoideas, especialmente las que se proyectan al interior del seno sagital superior. El líquido “flota” en el cerebro y así ofrece un cojín que amortigua el cerebro, dándole sustentación para que su peso no comprima los nervios craneales contra el interior del cráneo.

REGULACIÓN MOLECULAR DEL DESARROLLO CEREBRAL

La estructuración anteroposterior (craneocaudal) del sistema nervioso central empieza en una fase temprana del desarrollo: durante la gastrulación y la inducción neural (capítulos 5 y 6). Establecida la placa neural, la división del cerebro en las tres regiones (prosencefalo, mesencefalo y rombencéfalo) se forman a partir de los genes de **homeosecuencia** expresados en la notocorda, en la placa precordal y en la placa neural. El **rombencéfalo** tiene ocho segmentos, los **rombómeros**, con patrones variables de expresión de la clase *Antennapedia* de los genes de homeosecuencia: los genes **HOX** (capítulo 6, p. 88). Estos genes se expresan en patrones superpuestos (internos), con genes en el extremo más cercano a 3' de un grupo cuyos límites anteriores y genes parálogos tienen dominios idénticos de expresión (Fig. 18.31). Los genes en el extremo 3' también se

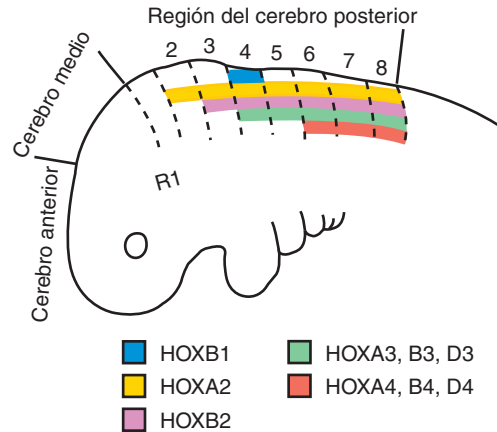


FIGURA 18.31 Patrones de la expresión del gen *HOX* en el posterior. Este tipo de genes se expresa en patrones superpuestos que terminan en límites específicos de los rombómeros. Los genes en el extremo 3' de un grupo tienen los límites más anteriores, y los genes parálogos tienen dominios idénticos de expresión. Ambos aportan valor posicional a lo largo del eje anterior-posterior del rombencéfalo, determinan la identidad de los rombómeros y especifican sus estructuras derivadas.

expresan antes que los del extremo 5', de manera que se establece una relación temporal con el patrón de expresión. Después esos genes aportan valor posicional a lo largo del eje anteroposterior del rombencéfalo, determinan la identidad de los rombómeros y especifican sus estructuras derivadas. No se sabe como se realiza la regulación, aunque los **retinoides (ácido retinoico)** desempeñan un papel decisivo en el control de la expresión del gen *HOX*. Por ejemplo, el exceso de ácido retinoico cambia la expresión de genes *HOX* en la parte anterior y puede lograr que un mayor número de rombómeros craneales se diferencien en tipos más caudales. La carencia o la falta del ácido retinoico produce un rombencéfalo pequeño. A su vez, también los genes *HOX* emiten una respuesta diferencial ante el ácido retinoico: los del extremo 3' del grupo son más sensibles que los del extremo 5'.

Los genes que contienen un homeodominio también regulan las áreas del prosencefalo y del rombencéfalo. Sin embargo, no pertenecen a la clase *Antennapedia* cuyo límite más anterior de expresión termina en el rombómero 3. Por tanto, los genes nuevos han desempeñado un papel reestructurador en estas regiones del cerebro que –desde el punto de vista evolutivo– constituyen la “nueva cabeza”. En la fase de la placa neural *LIMI*, expresado en la placa

precordial, y *OTX2*, expresado en la placa neural, son importantes para diseñar las áreas del prosencéfalo y del mesencéfalo; *LIM1* apoya la expresión de *OTX2*. (Estos genes también se expresan en las fases más tempranas de la gastrulación, contribuyendo a especificar la totalidad de la región craneal del epiblasto.) Una vez que aparezcan los pliegues neurales y los arcos faríngeos, más genes de la **homeosecuencia** –*OTX1*, *EMX1* y *EMX2*– se expresan en patrones supuestos (internos) de las regiones del mesencéfalo y prosencéfalo, especificando la identidad de estas áreas. Tras el establecimiento de los límites, aparecen otros dos centros de organización: la **cresta neural anterior (CNA)** en la unión del borde craneal de la placa neural y el ectodermo no neural (Fig. 18.32) y el **istmo** (Fig. 18.33) entre el rombencéfalo y el mesencéfalo. En ambos sitios el **factor de crecimiento de fibroblastos 8 (FGF8)** es la molécula principal de señalización, pues induce la siguiente expresión génica que controla la diferenciación. En la cresta neural anterior durante la fase de cuatro somitas FGF8 induce la expresión de *FOXG1*, un factor de transcripción (Fig. 18.32). Entonces éste controla el desarrollo del telencéfalo (hemisferios cerebrales) y

la especificación regional dentro del prosencéfalo, incluido el telencéfalo basal y la retina. En el istmo – la unión entre las zonas del mesencéfalo y del rombencéfalo– el factor *FGF8* se expresa en un anillo alrededor del contorno de este sitio (Fig. 18.33). El factor induce la expresión de *ENGRAILED 1* y *2* (*EN1* y *EN2*), dos genes con homeosecuencia, que se expresan en gradientes que irradian anterior y posteriormente desde el istmo. *EN1* regula el desarrollo en todo su dominio de expresión, incluido el mesencéfalo dorsal (techo) y el rombencéfalo anterior (cerebelo); en cambio, *EN2* participa sólo en el desarrollo cerebeloso. FGF8 también induce la expresión de *WNT1* en una banda circunferencial alrededor de la región donde se expresa *FGF8* (Fig. 18.33). *WNT1* interactúa con *EN1* y *EN2* para controlar el desarrollo de esta región, entre otras cosas el cerebelo. De hecho, puede colaborar en la especificación temprana del área del mesencéfalo, pues se expresa aquí en la fase de etapa neural. *FGF8* también se expresa en esa fase temprana en el mesodermo suprayacente a la unión del mesencéfalo-rombencéfalo, así que puede regular la expresión de *WNT1* y la estructuración inicial de la región. La constricción del istmo es

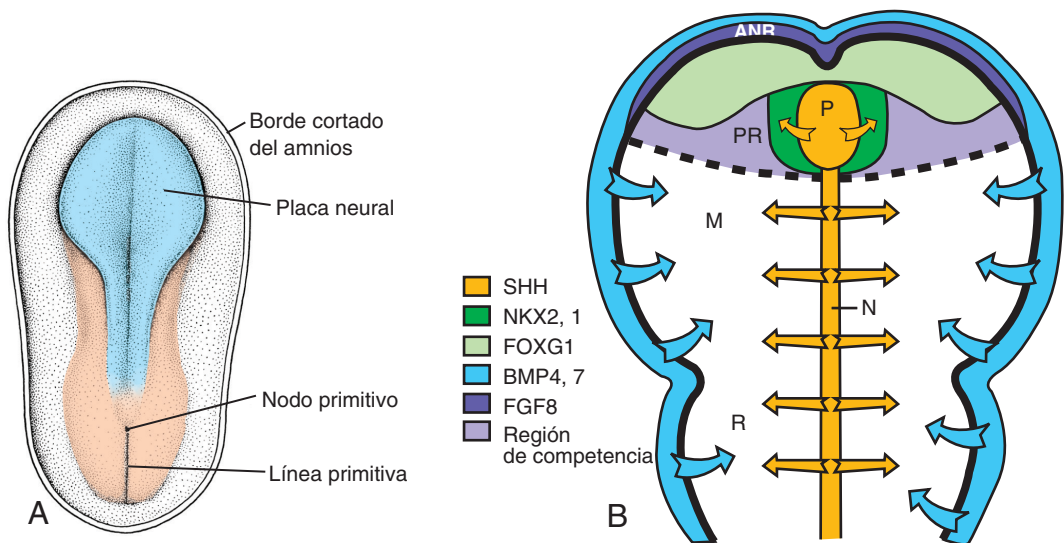
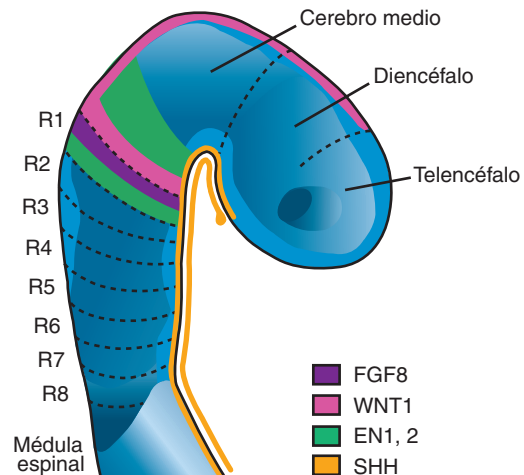


FIGURA 18.32 **A.** Vista dorsal de un embrión en la fase presomita tardía aproximadamente a los 18 días que muestra el desarrollo de la placa neural en la región craneal [área azul]. **B.** Diagrama de la región de la placa neural craneal representada en **A** [área azul] que ilustra el centro de la organización llamado *cresta neural anterior* (CNA). Esta área se localiza en la región anterior de la placa neural y secreta el factor de crecimiento de fibroblastos 8 [FGF8], el cual induce la expresión de *FOXG1* en el neurectodermo adyacente. *FOXG1* regula el desarrollo del telencéfalo [hemisferios cerebrales] y la especificación regional dentro del prosencéfalo [PR]. Sonic hedgehog [SHH], secretado por la placa precordial [P] y la notocorda [N], coloca en posición ventral el cerebro e induce la expresión de *NKX2.1* que controla el desarrollo del hipotálamo. La proteína morfogenética ósea 4 y 7 [BMP4 y 7], segregada por el ectodermo no neural adyacente, controla la estructuración dorsal del cerebro, del mesencéfalo [M] y del rombencéfalo [R].

FIGURA 18.33 Centro de organización en el istmo rombencefálico en los límites entre el cerebro medio y el posterior. Esta región secreta el factor de crecimiento de fibroblastos 8 [FGF8] en un anillo circunferencial que induce la expresión de ENGRAILED 1 y 2 [EN1 y EN2] gradientes anterior y posteriormente desde esta área. EN1 regula el desarrollo del mesencéfalo dorsal, y ambos genes participan en la formación del cerebelo. WNT1, otro gen inducido por FGF8, también interviene en el desarrollo del cerebelo.



ligeramente posterior a la unión mesencéfalo-rombencefalo, localizada en el límite caudal de la expresión de *OTX2*.

La estructuración dorsoventral (mediolateral) también ocurre en las áreas del cerebro anterior y del medio. La estructuración ventral está controlada por **SHH** igual que en el resto del sistema nervioso central. SHH, proteína secretada por la placa precordal, induce la expresión de *NKX2.1*, un gen con hemo-dominio que controla el desarrollo del hipotálamo. Un dato importante: la señalización de SHH requiere el desdoblamiento de la proteína; la porción carboxiterminal realiza este proceso. Después del desdoblamiento de la proteína SHH, el colesterol se une covalentemente al extremo carboxilo del producto aminoterminal. La porción aminoterminal conserva todas las propiedades de señalización de la proteína; su asociación con colesterol colabora en su distribución.

La estructuración dorsal del tubo neural está bajo el control de **BMP4** y **BMP7**, proteínas expresadas

en el ectodermo no neural adyacente a la placa neural. Ambas inducen la expresión de *MSX1* en la línea media y reprime la expresión de *FOXG1* (Fig. 18.32). Una vez cerrado el tubo neural, BMP2 y 4 se expresan en la placa del techo, controlando la expresión del factor de transcripción *LHX2* en la corteza. Entonces esta expresión desencadena una cascada de genes para estructurar la región.

Los patrones de expresión génica que controlan la estructuración anterior-posterior (craneocaudal) y dorsoventral (mediolateral) del cerebro se superponen e interactúan en los límites de estas regiones. Más aún, varias regiones cerebrales son capaces de responder a señales específicas, pero no a otras. Por ejemplo, sólo la parte craneal de la placa neural expresa *NKX2.1* en respuesta a SHH. Asimismo, sólo la placa neural anterior expresa *FOXG1* en respuesta de FGF8; los niveles de esta sustancia en el mesencéfalo expresan EN2 en respuesta a la misma señal FGF8. Así, la **competencia para responder** también contribuye a especificar las diferencias regionales.

Consideraciones clínicas

Anomalías craneales

La **holoprosencefalia (HPE)** designa un espectro de anomalías en el cual una pérdida de estructura de la línea media produce malformaciones del cerebro y el rostro. En los casos graves los ventrículos laterales se fusionan en una sola **vesícula telencefálica (alobar HPE)** y también se fusionan los ojos; existe una única cámara nasal junto con otros defectos faciales en la línea media (Fig. 18.34). En los casos menos graves el prosencefalo está un poco dividido en dos hemisferios cere-

brales, pero las estructuras de la línea media no están totalmente desarrolladas. Por lo regular los bulbos y tractos olfatorios, y el cuerpo caloso parecen hipoplásicos o faltan. En los casos muy leves la única indicación de cierto grado de holoprosencefalia es la presencia de un solo incisivo central. Esta anomalía ocurre en 1/15 000 nacimientos vivos, aunque existe en 1/250 embarazos que terminan en aborto espontáneo. Las mutaciones de **SHH**, gen que controla el establecimiento de la línea media ventral en el sistema nervioso

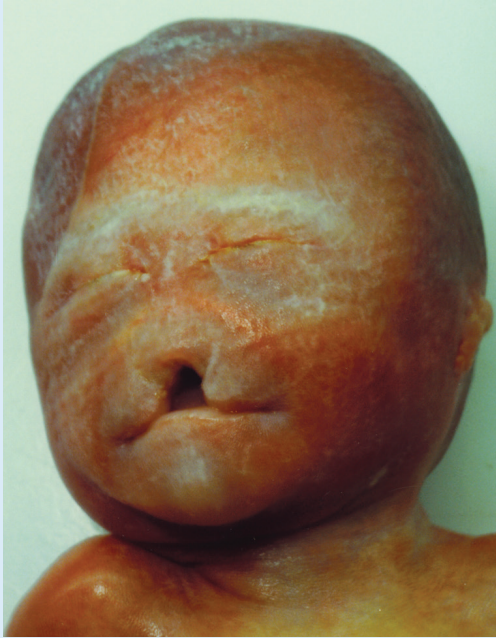

FIGURA 18.34 Niño con holoprosencefalia. Advértase que una pérdida de tejido en la línea media produjo labio hendido, falta de tejido nasal y ojos demasiado juntos [hipotelorismo]. En el cerebro, la pérdida del tejido en la línea media hace que el ventrículo lateral se fusione en una sola cámara. Las mutaciones del gen *SHH*, que especifica la línea media del sistema nervioso central durante las fases de la placa neural, son la causa de este espectro de anomalías.

central, produce algunas formas de holoprosencefalia. Otra causa de la anomalía es la alteración en la **biosíntesis de colesterol** que ocasiona el **síndrome de Smith-Lemli-Opitz**. Estos niños tienen defectos craneofaciales y de las extremidades; 5% presenta holoprosencefalia. El síndrome es un trastorno autosómico recesivo debido a anomalías en **7-dehidrocolesterol reductasa**, enzima que metaboliza 7-dihidrocolesterol convirtiéndolo en colesterol. Muchos de los defectos, entre ellos los de las extremidades y el cerebro, posiblemente provengan de la señalización anómala del gen *SHH*, ya que el colesterol es necesario para que surta sus efectos. Entre otras causas genéticas figuran los factores de transcripción *sine oculis homeobox 3 (six3)*, el *factor de interacción TG (TGIF)* y la *proteína en dedos de zinc (ZIC2)*.

La **esquizoencefalia** es un trastorno poco frecuente en el cual existen grandes hendiduras en los hemisferios cerebrales, causando a veces pérdida de tejido cerebral. Al parecer las mutaciones del gen de homeosecuencia *EMX2* explica algunos casos.

Los defectos de osificación del cráneo puede producir **meningocele**, **meningoencefalocelo** y **meningohidroencefalocelo**. El hueso más comúnmente afectado es la parte escamosa del hueso occipital, ausente en parte o en su totalidad. Si la abertura del hueso occipital es pequeña, sólo las meninges protruyen por él; pero si el defecto es grande, una parte del cerebro e incluso del ventrículo pueden penetrar por la abertura hasta el saco meníngeo [Figs. 18.35 y 18.36]. Las dos últi-

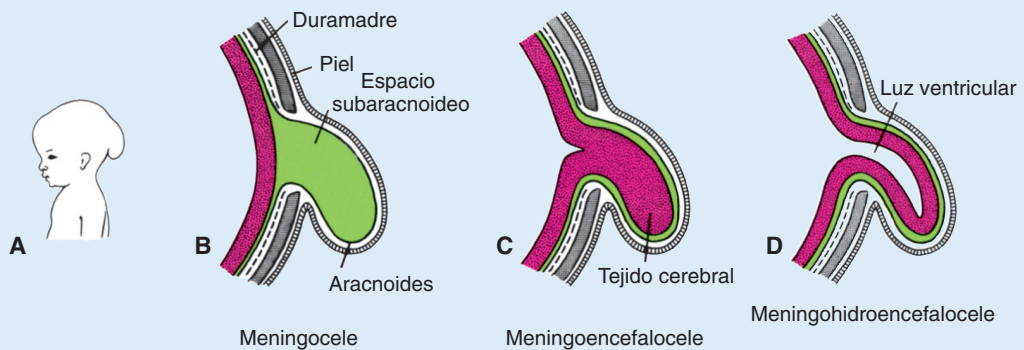


FIGURA 18.35 **A.** Perfil de un niño que sufre una anomalía craneal en la región occipital con meninges o tejido neural salientes. **B-D.** Dibujos que ilustran varios tipos de anomalías craneales en que las meninges [meningocele] **[B]** o meninges con tejido neural [meningoencefalocelo **[C]** y con meningohidroencefalocelo **[D]** sobresalen a través de un defecto óseo. Las anomalías suelen afectar a la región occipital, aunque también otras áreas del cráneo como la frontonasal. Por lo regular el origen de estas anomalías es un cierre anómalo del tubo neural; muchas veces es posible evitarlos si la madre consume ácido fólico [400 µg diarios] antes de embarazarse y durante la gestación.

[continúa]

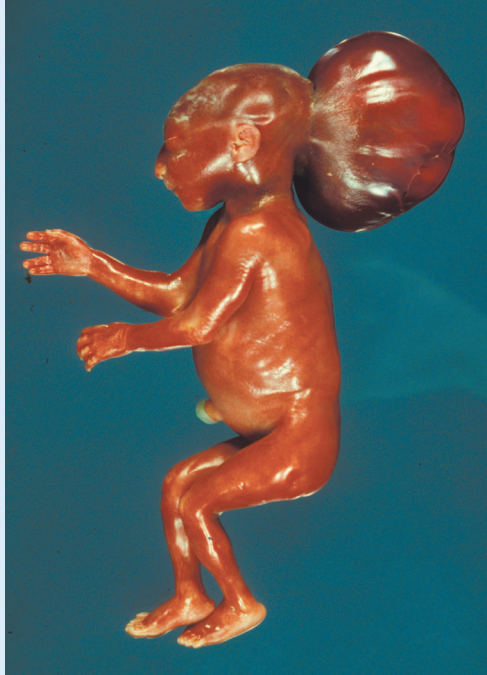

FIGURA 18.36 Feto con un gran meningoencefalocele occipital. Algunos niños afectados de anomalías menores logran sobrevivir con cirugía, su grado de déficit neurológico depende de cuánto tejido neural sea anómalo o se pierda.

mas malformaciones se llaman, respectivamente, **meningoencefalocele** y **meningohidroencefalocele**. Ambas ocurren en 1/12 000 nacimientos.

La **exencefalia** se caracteriza porque no cierra la parte cefálica del tubo neural. De ahí que no se forme la bóveda del cráneo, dejando expuesto el cerebro malformado. Más tarde ese tejido degenera dejando una masa de tejido necrótico. Esta anomalía se conoce como **anencefalia**, aunque el tronco encefálico queda intacto (Fig. 18.37A). En algunos casos el defecto de cierre del tubo neural se extiende caudalmente hasta la médula espinal; entonces a la anomalía se le da el nombre de **craneorraquisquisis** (Fig. 18.37B). Una vez más existe anencefalia, pero con un gran defecto que afecta a la columna vertebral. Como los fetos anencefálicos carecen del reflejo de deglución, los últimos 2 meses de embarazo se caracterizan por **polihidramnios**. La anencefalia se detecta con ecografía pues falta la bóveda del cráneo. Ocurre en 1 de cada 5 000 nacimientos y es más frecuente en mujeres que en hombres. Igual que la espina bífida, muchos de los casos pueden evitarse si las

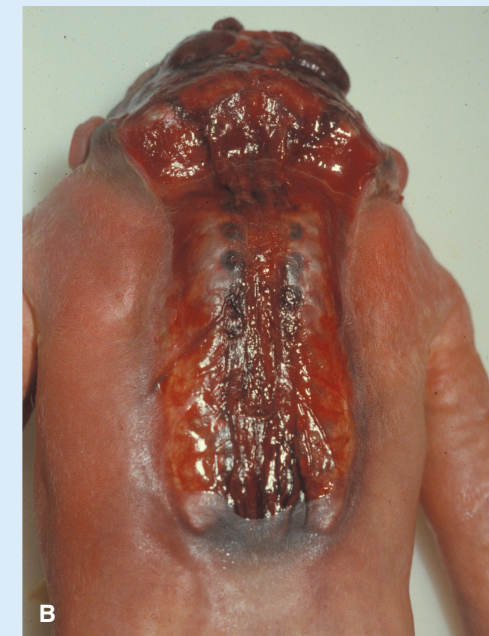
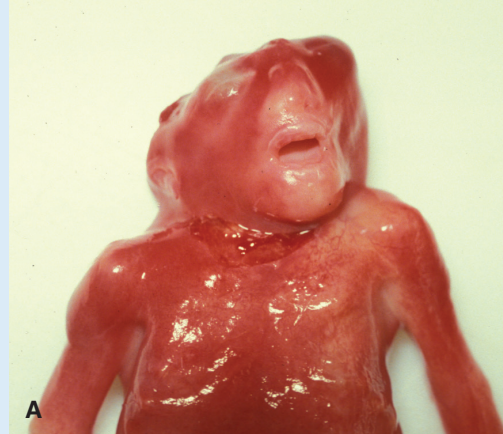
FIGURA 18.37 **A.** Feto con anencefalia [ausencia del cerebro] debida a que no se cierran los pliegues neurales craneales. Ante la falta de cierre el tejido neural se desorganiza y queda expuesto al líquido amniótico que causa necrosis y pérdida de tejido. Esta anomalía siempre resulta mortal; en tales casos suele interrumpirse el embarazo. **B.** Feto con anencefalia y craneorraquisquisis. El tubo neural no cerró en las regiones craneal y superior de la médula espinal, ocasionando necrosis masiva del tejido neural. Las anomalías ilustradas en **[A]** y en **[B]** pueden prevenirse si la madre consume ácido fólico (400 μg diarios) antes del embarazo y durante la gestación].

mujeres ingieren 400 μg diarios de ácido fólico antes del embarazo y durante la gestación.

La **hidrocefalia** se caracteriza por acumulación anómala de **líquido cefalorraquídeo** en el sistema ventricular. En la mayoría de los casos la hidrocefalia del recién nacido se debe a una obstrucción del **acueducto de Silvio (estenosis acueductal)**. Se impide así que el líquido cefalorraquídeo de los ventrículos laterales y del tercero lleguen al cuarto y de allí al espacio subaracnoideo donde sería reabsorbido. Así pues, el líquido se acumula en los ventrículos laterales oprimiendo el cerebro y los huesos del cráneo. Puesto que las suturas craneales todavía no se fusionan, los espacios entre ellas se ensanchan al expandirse la cabeza. En los casos extremos el tejido y los huesos se adelgazan y la cabeza puede llegar a ser muy grande [Fig. 18.38].

La **microcefalia** se refiere a una bóveda craneal más pequeña de lo normal [Fig. 18.39]. Como el tamaño del cráneo depende del crecimiento del cerebro, el defecto consiste en el desarrollo del cerebro. La causa es variable. Puede ser genética (autosómica recesiva) o causada por problemas prenatales como una infección o exposición a fármacos u otros teratógenos. El retraso mental acompaña más de la mitad de los casos.

La infección fetal por toxoplasmosis puede producir calcificación cerebral, retraso mental,

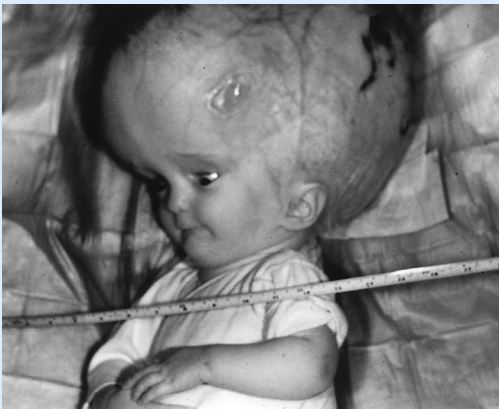

FIGURA 18.38 Niño con hidrocefalia grave. Como las suturas craneales no cerraron, la presión del líquido cefalorraquídeo agranda la cabeza adelgazando los huesos del cráneo y la corteza cerebral.

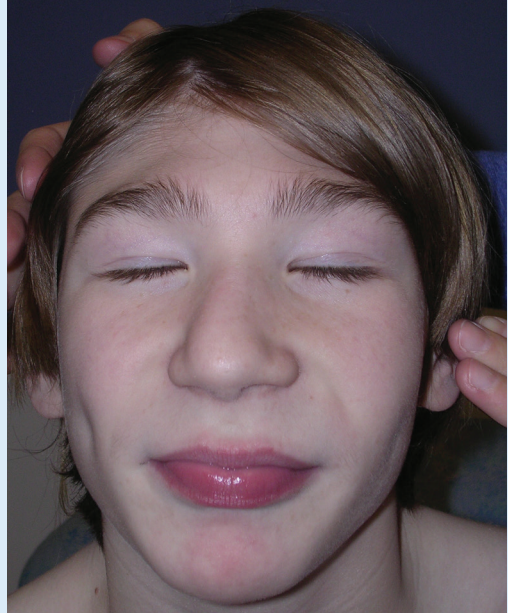

FIGURA 18.39 Niña con microcefalia. Esta anomalía, debida al insuficiente crecimiento del cerebro, suele acompañarse de retraso mental.

hidrocefalia o microcefalia. Esta última anomalía también puede deberse a una exposición a la radiación durante las primeras fases del desarrollo. La hipertermia (fiebre) causada por una infección materna o por baños de vapor puede ocasionar espina bífida y anencefalia.

Las anomalías que se acaban de mencionar son las más graves y a veces incompatibles con la vida. Ocurren muchas otras anomalías del sistema nervioso central sin una evidente manifestación externa. Por ejemplo, a veces el **cuerpo calloso** está parcial o totalmente ausente sin grandes alteraciones funcionales. También la ausencia parcial o total del cerebelo puede producir un ligero problema de coordinación. En cambio, los casos de grave **retraso mental** quizá no se acompañen de anomalías del cerebro detectables morfológicamente. Pueden deberse a anomalías genéticas (síndrome de Down por ejemplo) o a exposición a teratógenos, entre ellos algunos agentes infecciosos (rubeola, citomegalovirus, toxoplasmosis). Sin embargo, la causa principal del retraso mental es el **abuso de alcohol por parte de la madre**.

■ NERVIOS CRANEALES

Hacia la cuarta semana del desarrollo, aparecen los núcleos de los 12 nervios craneales. Todos los nervios menos el olfatorio (I) y el óptico (II) se originan en el tronco encefálico (tronco encefálico), y de ellos sólo el oculomotor (III) no proviene de la región del rombencéfalo. En esta estructura los centros de proliferación del neuroepitelio crean ocho segmentos bien definidos: los rombómeros que dan origen a los núcleos motores de los nervios craneales IV, V, VI, VII, IX, X, XI y XII (Fig. 18.17 y 18.40). Al parecer el establecimiento de este patrón segmentario está dirigido por el mesodermo obtenido en los somítomos debajo del neuroepitelio de revestimiento.

Las neuronas motoras de los núcleos craneales se hallan dentro del tronco encefálico y los ganglios sensitivos fuera del cerebro. En consecuencia, la organización de los nervios craneales es homóloga a la de los nervios raquídeos, sólo que no todos contienen tanto fibras motoras como sensitivas (Tabla 18.2).

Los ganglios sensitivos de los nervios craneales se originan en una serie de **placodas ectodérmicas** y **células de la cresta neural**. Entre las primeras figuran las **placodas óptica, nasal** y cuatro **epifaríngeas** representadas por un engrosamiento ectodérmico dorsal con los arcos faríngeos (branquiales) (Tabla 8.3; Fig. 17.2). Las placodas epifaríngeas contribuyen a la formación de los ganglios de los nervios en los arcos faríngeos (V, VII, IX y X). Los ganglios parasimpáticos (eferentes viscerales) provienen de las células de la cresta neural y sus fibras son transportadas por los nervios craneales III, VII, IX y X (Tabla 18.2).

■ SISTEMA NERVIOSO AUTÓNOMO

El sistema nervioso autónomo (SNA) se compone de fibras motoras (eferentes) que inervan el músculo liso, el músculo cardíaco y las glándulas secretoras. De ahí que a veces se llame sistema motor visceral. Se divide en dos partes: una parte **simpática** y una parte **parasimpática** que se valen de dos neuronas para la inervación, una **neurona preganglionar** y una **neurona posganglionar**. Las neuronas preganglionares tienen su cuerpo celular en la sustancia gris del sistema nervioso central; las neuronas posganglionares tienen los suyos fuera del sistema nervioso central en los **ganglios autónomos** cuya fibras terminan en los órganos blanco. En general, la noradrenalina es el neurotransmisor utilizado por el sistema simpático, mientras que el sistema parasimpático usa la **acetilcolina**.

Sistema nervioso simpático

Los cuerpos celulares de las neuronas preganglionares de este sistema se localizan en las **columnas celulares mediolaterales (asta) de la médula espinal en los niveles T1-L2** (Fig. 18.42A). Los cuerpos celulares de las neuronas posganglionares están en los **ganglios prevertebrales (preaórticos)** situados alrededor de los grandes vasos que parten de la aorta (arterias celiaca, mesentérica superior y mesentérica inferior. Fig. 18.42A). Los ganglios paravertebrales se unen mediante fibras para formar los **troncos simpáticos** derecho e izquierdo (**ganglios en cadena**). Todos ellos provienen de las células de la cresta neural en la región torácica que migran durante la quinta

FIGURA 18.40 Patrones de segmentación en el cerebro y el mesodermo que aparecen en el día 25 del desarrollo. El cerebro posterior se divide en ocho rombómeros [r1-r8] que producen los nervios motores [m]. P1-P4, arcos faríngeos [branquiales]; t, telencefalo; d, diencéfalo; m, mesencéfalo.

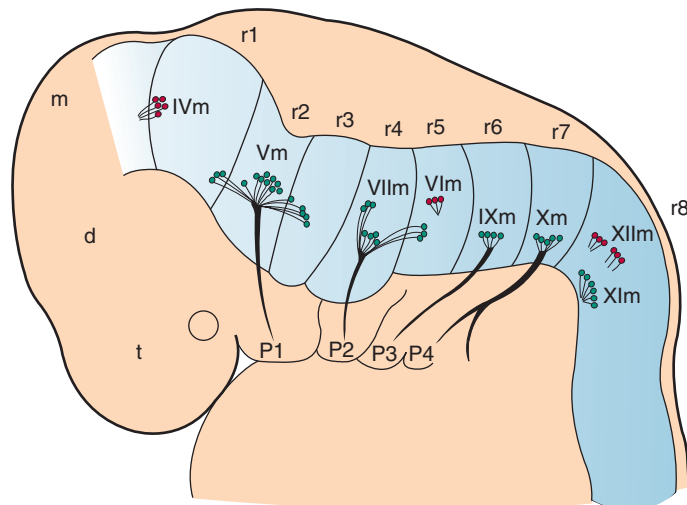


TABLA 18.2 Orígenes de los nervios craneales y su composición

Par craneal	Región cerebral	Tipo	Inervación
Olfatorio (I)	Telencéfalo	AE	Epitelio nasal [olfato]
Óptico (II)	Diencéfalo	AE	Retina [visión]
Oculomotor (III)	Mesencéfalo	ES	M. recto sup., inf. y med., m. oblicuo inf., m. elevador del párpado sup.
		EVG	Esfínter de la pupila [ganglio ciliar, m. ciliar]
Troclear (IV)	Metencéfalo	ASG	M. oblicuo sup.
Trigémino (V)	Metencéfalo	ASG [ganglio trigémino]	Piel, boca, m. facial, dientes, propiocepción: dos tercios ant. de la lengua; piel, músculos, articulaciones
		EVE [branquiomotor]	M. de masticación, milohioideo ant., vientre de digástrico, tensor del velo palatino, tensor del tímpano
Abducens (VI)	Metencéfalo	ES	M. recto lateral
Facial (VII)	Metencéfalo	AE [ganglio geniculado]	Gusto y dos tercios ant. de la lengua
		ASG [ganglio geniculado]	Piel, conducto auditivo ant., dos tercios de la lengua
		EVE [branquiomotor]	M. de la expresión facial, estapedio, estilohioideo post., vientre del digástrico
		EVG	Glándulas submandibulares, sublinguales y lagrimales
Vestibulococlear (VIII)	Metencéfalo	AE [ganglios vestibulares y espiral]	Canales semicirculares, utrículo, sáculo [equilibrio], órgano espiral de Corti [oído]
Glosfaríngeo (IX)	Mielencéfalo	AE [ganglio inferior]	Un tercio post. de la lengua [gusto]
		AVG [ganglio superior]	Glándula parótida, cuerpo y seno carotídeo, oído medio
		ASG [ganglio inferior]	Oído externo
		EVE [branquiomotor]	Estilofaríngeo
		EVG [ganglio ótico]	Glándula parótida
Vago (X)	Mielencéfalo	AE [ganglio inferior]	Paladar y epiglotis [gusto]
		AVG [ganglio superior]	Faringe, laringe, tráquea, corazón, esófago, estómago, intestinos
		ASG [ganglio superior]	Base de la lengua, conducto auditivo externo
		EVE [branquiomotor]	M. constrictor, faringe, m. intrínseco laringe, dos tercios sup. esófago
		EVG [ganglios en o cerca de las vísceras]	Tráquea, bronquios, tubo digestivo, corazón
Accesorio medular (XI)	Mielencéfalo	EVE [branquiomotor]	Esternocleidomastoideo, m. trapecio
		ES	Paladar blando, faringe [con X]}
Hipogloso (XII)	Mielencéfalo	ES	M. de la lengua [excepto palatogloso]

ES, eferente somático general; EVE, eferente visceral especial [inerva los músculos estriados derivados de los arcos faríngeos [branquiales]]; EVG, eferente visceral general; AVG, aferente visceral general; AE, aferente especial; ASG, aferente somático general, ant., anterior; ext, extensión; med., medio; post, posterior; sup, superior.

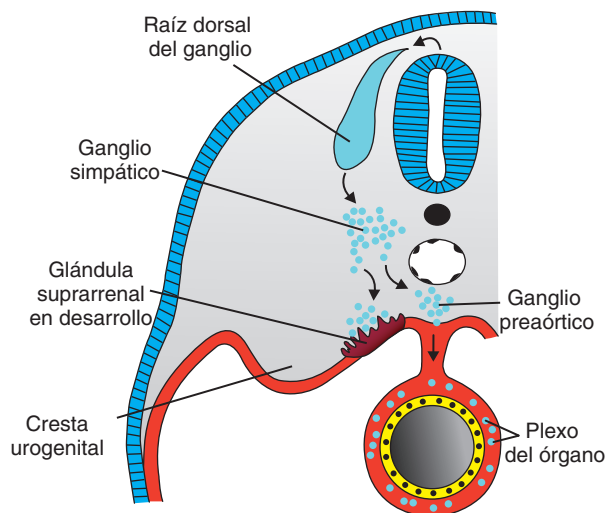
TABLA 18.3 Contribuciones de las células de la cresta neural y de las placodas a los ganglios de los nervios craneales

Nervio	Ganglio	Origen
Oculomotor (III)	Ciliar [eferente visceral]	Cresta neural de la unión cerebro anterior, cerebro medio
Trigémino (V)	Trigémino [aferente general]	Cresta neural en la unión cerebro anterior-cerebro medio, placoda trigémina
Facial (VII)	Superior [aferente general y especial]	Cresta neural del cerebro posterior, primera placoda epifaringea
	Inferior [geniculado] [eferente general y especial]	Primera placoda epifaringea
	Esfenopalatino [eferente visceral]	Cresta neural del cerebro posterior
	Submandibular [eferente visceral]	Cresta neural del cerebro posterior
Vestibulococlear (VIII)	Acústico [coclear] [aferente especial]	Placoda ótica
	Vestibular [aferente especial]	Placoda ótica, cresta neural del cerebro posterior
Glossofaríngeo (IX)	Superior [aferente general y especial]	Cresta neural del cerebro posterior
	Inferior [petroso] [aferente general y especial]	Segunda placoda epifaringea
	Ótico [eferente visceral]	Cresta neural del cerebro posterior
Vago (X)	Superior [aferente general]	Cresta neural del cerebro posterior
	Inferior [nodoso] [aferente general y especial]	Cresta neural del cerebro posterior, tercera y cuarta placodas faringeadas
	Vagal parasimpático [eferente visceral]	Cresta neural del cerebro posterior

semana de desarrollo (Fig. 18.41). Las que crean los ganglios del tronco simpático también migran en dirección craneal y caudal para extender los troncos hasta dentro de las regiones cervical y pélvica. La migración y posicionamiento de estas células están regulados por las proteínas morfogenéticas óseas secretadas por la aorta dorsal que funciona como estímulo químico para las células migrantes.

Las fibras simpáticas preganglionares que se originan en los cuerpos celulares de la médula espinal desde T1 hasta L2 salen por las raíces ventrales (por ser fibras motoras) entran en un nervio raquídeo, luego en una rama primaria ventral y casi de inmediato en un ramo comunicante para llegar al tronco simpático (Fig. 18.42). Una vez allí, forman sinapsis con el segmento donde entran, ascienden o descien-

FIGURA 18.41 Formación de los ganglios simpáticos. Las células de la cresta neural [azul claro] migran desde el tubo neural para constituir los ganglios de la raíz dorsal, todos los ganglios simpáticos y la médula suprarrenal.



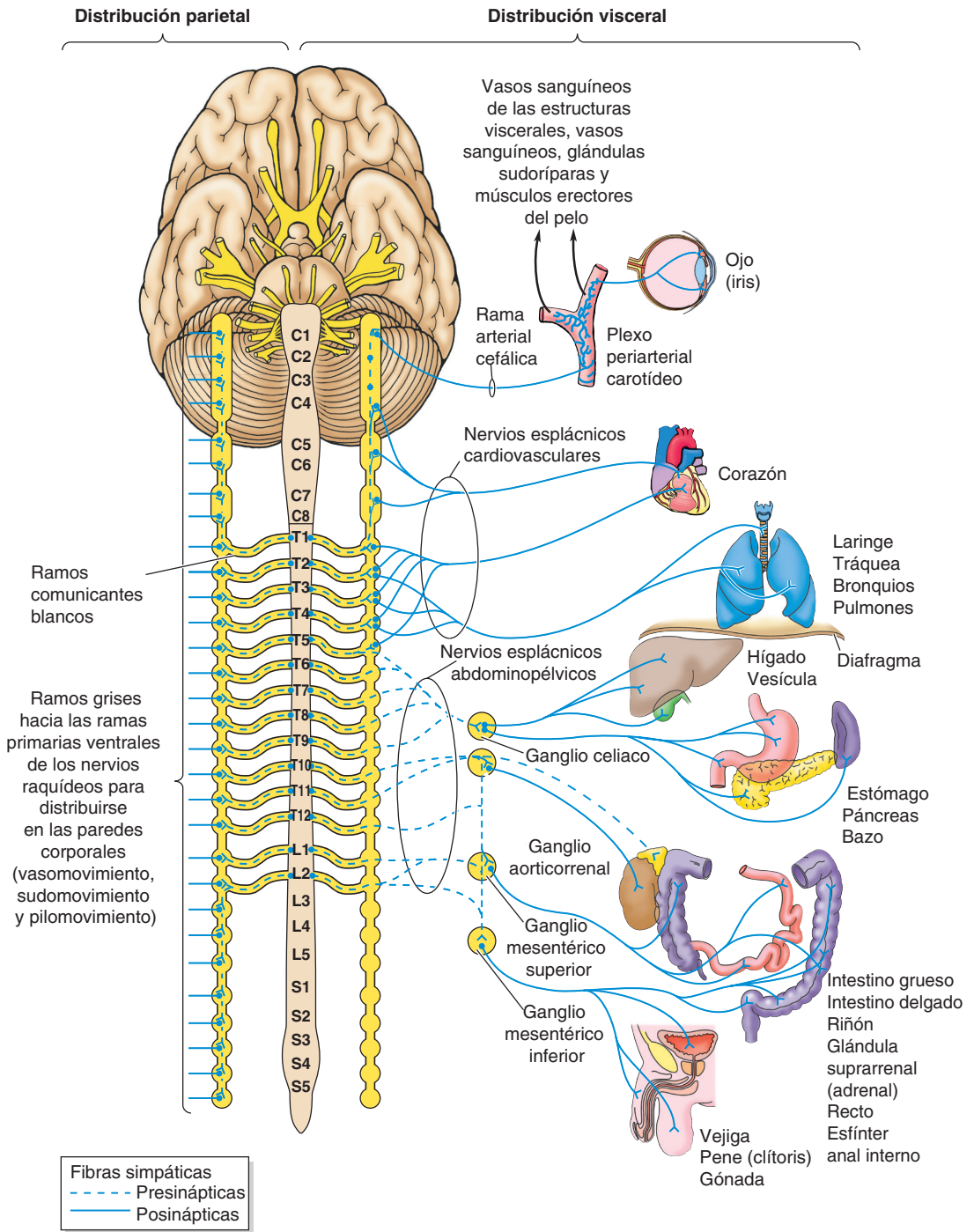


FIGURA 18.42 Diagrama del componente simpático del sistema nervioso autónomo. Éste se origina en las columnas [asta] de las células intermediolaterales de la médula espinal de los segmentos T1-L2, que alojan los cuerpos de las neuronas preganglionares. Las fibras de éstas entran en las raíces ventrales de los nervios raquídeos, luego las ramas primarias ventrales y finalmente las ramas blancas de comunicación antes de llegar a los troncos simpáticos. Una vez aquí, forman sinapsis en el segmento donde entran, ascienden o descienden por ella en otros niveles o cruzan sin formar sinapsis para dirigirse a los ganglios prevertebrales como nervios espláncnicos abdominopélvicos.

den de ella para hacer lo mismo en las neuronas craneales o viscerales. También pueden cruzar los troncos sin formar sinapsis. Las fibras preganglionares que se dirigen a los ganglios prevertebrales se reúnen en grupos llamados nervios espláncnicos abdominopélvicos: el mayor (T5-T9), el menor (T10-T11), el más pequeño (T12) y los nervios espláncnicos lumbares (Fig. 18.42). Las fibras posganglionares procedentes desde el tronco simpático hasta los vasos sanguíneos, los músculos erectores de pelo (carne de gallina) y las glándulas sudoríparas de cabeza y cuello, la pared corporal y las extremidades parten del tronco simpático, cruzan **los ramos comunicantes** grises hasta las ramas ventrales de los 31 nervios raquídeos. Luego se desplazan por los vasos sanguíneos para llegar a su destino (Fig. 18.42). Las fibras posganglionares procedentes del tronco torácico superior y del cervical inferior salen de los troncos como grupos de fibras llamadas nervios espláncnicos cardiopulmonares mientras se dirigen a inervar el corazón y los pulmones (Fig. 18.42). Las de los ganglios prevertebrales (preaórticos) pasan por los vasos sanguíneos para inervar los órganos genitales y abdominales. Advértase lo siguiente: los cuerpos celulares de las neuronas preganglionares están situados en los segmentos de la médula espinal T1-L2; por eso los segmentos serán los únicos en tener ramos comunicantes. Pero como cada nervio raquídeo recibe fibras procedentes de las neuronas posganglionares, las ramas primarias ventrales de cada nervio raquídeo se conectará a los ramos grises comunicantes.

Sistema nervioso parasimpático

Los cuerpos celulares de las neuronas parasimpáticas preganglionares se localizan en el tronco encefálico y en la región sacra (S2-S4) de la médula espinal. De ahí que a veces se les dé el nombre de porción craneosacra del sistema nervioso autónomo (Fig. 18.43). Las **fibras parasimpáticas preganglionares** de los núcleos en el tronco encefálico se desplazan por los **nervios oculomotor (III), facial (VII), glossofaríngeo (IX) y vago (X)** hacia la estructura de cuello y cabeza. El vago también proporciona inervación parasimpática a la mayoría de los órganos viscerales hasta la región del tercio proximal del colon transversal (Fig. 18.43). Las fibras preganglionares del componente sacro del sistema salen de la médula espinal a través de las raíces ventrales de los

nervios raquídeos de S2 a S4, luego abandonan las ramas primarias ventrales de ellos para inervar la porción restante del tubo digestivo, desde los dos tercios distales hasta el colon transversal y el recto (Fig. 18.43). En la región craneal los cuerpos de las neuronas posganglionares parasimpáticas se encuentran en cuatro ganglios: **ciliar (III), pterigopalatino submandibular (VII) y ótico (IX)**. (Fig. 18.43). Las neuronas posganglionares del tórax y del abdomen asociadas al **nervio vago (X)** suelen localizarse en o sobre el órgano inervado. Esta disposición se aprecia también en los cuerpos celulares posganglionares de los nervios espláncnicos pélvicos en la región pélvica, los cuales existen individualmente o como ganglios más pequeños dentro de las paredes de los órganos blanco; por ejemplo, los ganglios entéricos de los intestinos. Igual que en el sistema simpático, las neuronas posganglionares de la totalidad del sistema parasimpático se originan en las células de la cresta neural.

Glándula suprarrenal

Esta glándula se desarrolla a partir de dos componentes: 1) una porción mesodérmica que forma la **corteza** y 2) una porción ectodérmica que forma la **médula**. Durante la quinta semana del desarrollo las células mesoteliales situadas entre la raíz del mesenterio y la gónada en desarrollo comienzan a proliferar penetrando en el mesénquima subyacente (Fig. 18.41). Aquí se diferencian en grandes células acidófilas que constituyen la **corteza fetal** –o **corteza primitiva**– de la glándula suprarrenal (Fig. 18.44A). Poco después una segunda oleada de células del mesotelio penetra en el mesénquima y rodea la masa acidófila original. Estas células, más pequeñas que las de la primera oleada, originarán más tarde la **corteza definitiva** de la glándula (Fig. 18.44). Son células productoras de esteroides; en el segundo trimestre empiezan a secretar dehidroepiandrosterona (DHEA) que la placenta convierte en estrógeno. Según los datos disponibles, la producción hormonal por la corteza fetal es importante para mantener la placenta y el embarazo. Poco después del nacimiento la corteza fetal involuciona rápidamente. En cambio, las células restantes se diferencian en tres capas de la corteza: zona glomerulosa, zona fasciculada y zona reticular (Fig. 18.44B). La corteza secreta fundamentalmente cortisol, aldosterona y andrógenos.

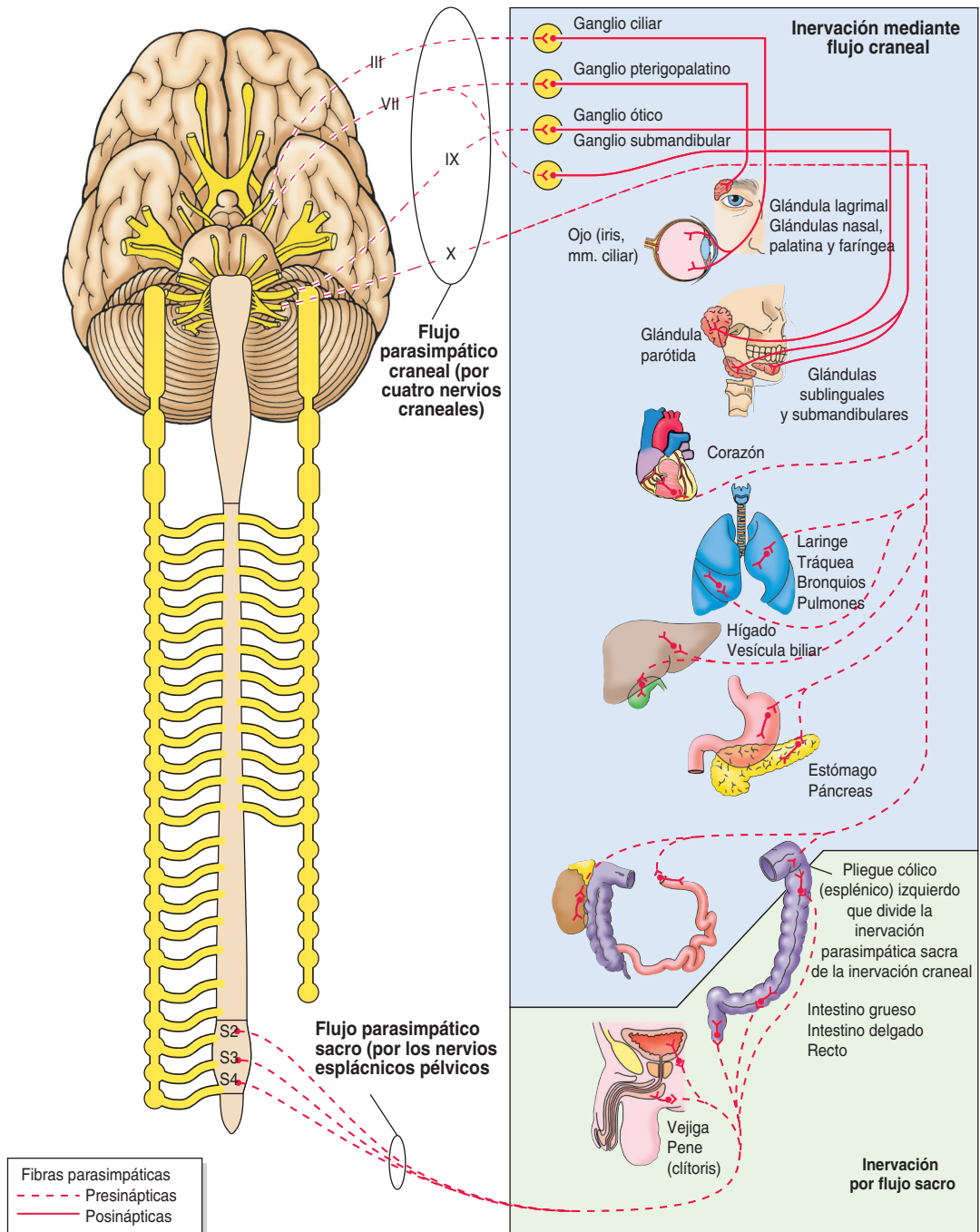


FIGURA 18.43 Diagrama del componente parasimpático del sistema nervioso autónomo. Éste tiene origen craneosacro; sus cuerpos celulares preganglionares provienen del tronco encefálico y de la médula espinal en los segmentos S2-S4. Las fibras preganglionares procedentes del tronco encefálico cruzan los nervios craneales III, VII, IX y X para luego formar sinapsis en las neuronas posganglionares de los ganglios ciliar (III), pterigopalatino (VII) y ótico (IX). Las neuronas posganglionares asociadas con el nervio vago (X) normalmente se localizan en el órgano inervado. Las fibras preganglionares procedentes de los segmentos sacros abandonan las ramas primarias ventrales de los nervios raquídeos S-2-S4 como nervios espláncnicos pélvicos; inervan el tubo digestivo desde los dos tercios distales del colon transverso hasta el recto.

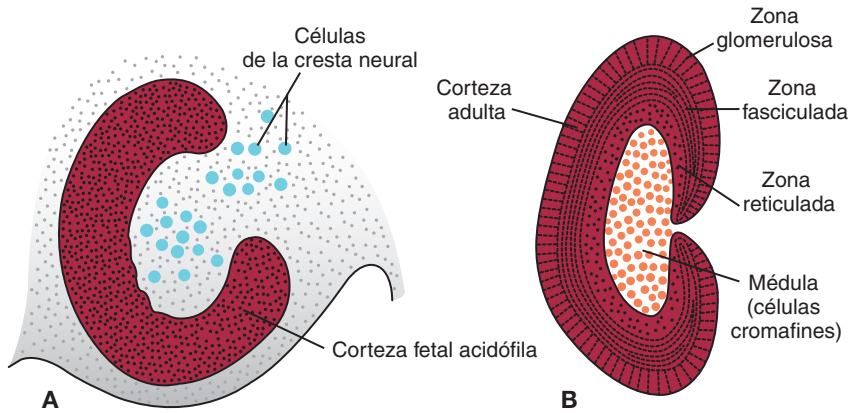


FIGURA 18.44 **A.** Células de la cresta neural que penetran en la corteza fetal de la glándula suprarrenal. **B.** Las células de la cresta neural forman la médula de la glándula suprarrenal diferenciándose en células cromafines. Después la corteza definitiva rodea casi por completo la médula.

Mientras la corteza fetal está en proceso de formación, las **células de la cresta neural** invaden la cara media, donde se disponen en cordones y grupos para constituir la médula de la glándula (Figs. 18.41 y 18.44A). Las señales que regulan su migración y especificación en la médula suprarrenal emanan de la aorta dorsal e incluyen proteínas morfogenéticas óseas. Estas células al diferenciarse tiñen de color amarillo-marrón las sales de cromo y de ahí su nom-

bre: **células cromafines** (Fig. 18.44B). Representan neuronas simpáticas posganglionares modificadas que están inervadas por las fibras simpáticas preganglionares; al ser estimuladas producen adrenalina y noradrenalina que se liberan directamente en la corriente sanguínea. Durante la vida embrionaria las células cromafines se dispersan mucho en todo el embrión, pero en el adulto el grupo persiste sólo en la médula de las glándulas suprarrenales.

Consideraciones clínicas

Feocromocitomas

Los **feocromocitomas** son tumores poco comunes que afectan las células cromafines que producen y liberan demasiada adrenalina y noradrenalina. Esto causa episodios paroxismales de hipertensión, aumento de la frecuencia cardíaca, cefaleas y otros síntomas afines. Los feocromocitomas se localizan en la médula suprarrenal, aunque aproximadamente 10% aparece en otros sitios, generalmente en el abdomen. La cuarta parte [25%] es hereditaria y se atribuye a mutaciones en el gen *RET* que interviene en la migración de las células de la cresta neural.

Megacolon congénito [enfermedad de Hirschsprung]

Esta anomalía se debe a que los ganglios parasimpáticos no se forman en la pared de una parte del colon o de todo él o bien del recto, porque las células de la cresta neural no migran. La mayoría de

los casos hereditarios proviene de mutaciones en el gen *RET* que codifica un **receptor de cinasa de tirosina** en la membrana celular. Este gen del cromosoma 10q11 es indispensable para que la cresta neural emigre. El ligando del receptor es el **factor de crecimiento neurotrófico derivado de las células gliales** que secretan las células mesenquimatosas por donde migran las células de la cresta. Las interacciones entre ligando y receptor regulan luego la migración. En consecuencia, si surgen anomalías en el receptor, se inhibirá la migración sin que se formen ganglios parasimpáticos en esas áreas. El recto está afectado en casi todos los casos, y tanto éste como el sigmoide se encuentran afectados en 80% de los niños afectados. Las partes transversal y ascendente del colon sólo se ven afectadas en 10 a 20%. Este órgano se dilata por arriba de la región afectada que tiene un diámetro más pequeño a causa de la contracción tónica de la musculatura no inervada.

RESUMEN

El sistema nervioso central (SNC) **se origina en el ectodermo** y aparece como una **placa neural** en la mitad de la tercera semana (Fig. 18.1). Después que los extremos de la placa se pliegan, los **pliegues neurales** se acercan entre sí en la línea media para fusionarse en el **tubo neural** (Figs. 18.2 y 18.3). El extremo craneal se cierra aproximadamente en el día 25 y el extremo caudal, en el día 28. Entonces el sistema nervioso central forma una estructura tubular con una parte cefálica ancha –el **cerebro**– y una parte caudal larga: la **médula espinal**. Cuando el tubo neural no cierra, se producen anomalías como **espina bífida** (Figs. 18.15 y 18.16) o **anencefalia** (Fig. 18.37) que pueden prevenirse con **ácido fólico**.

La **médula espinal**, de donde se origina el extremo caudal del sistema nervioso central, se caracteriza por la **placa basal** que contiene las **neuronas motoras**, la **placa alar** de las **neuronas sensitivas**, una **placa del suelo** y una **placa del techo** como vías de comunicación entre ambos lados (Fig. 18.8). Los **nervios raquídeos** se desarrollan a partir de los segmentos de la médula espinal. Tienen sus núcleos motores en la placa basal (dentro de la médula) y sus cuerpos celulares sensitivos en los ganglios raquídeos derivados de las células de la cresta neural (fuera de la médula). **SHH** coloca en posición ventral el tubo neural en la región de la médula espinal, induciendo las placas basales y del suelo. **BMP4** y **BMP7**, proteínas expresadas en el ectodermo no neural, mantienen y regulan minuciosamente la expresión de **PAX3** y de **PAX7** en las placas alar y del techo.

El encéfalo se divide en: 1) **tronco encefálico** que es una prolongación de la médula espinal y cuya organización de las placas basal y alar se asemeja a ella, 2) **centros superiores** (cerebelo y hemisferios cerebrales) que destacan a las placas alares. Tras el cierre del tubo neural el encéfalo consta de tres vesículas: **rombencéfalo (cerebro posterior)**, **mesencéfalo (cerebro medio)** y **prosencefalo (cerebro anterior)**. Más tarde estas vesículas primarias se subdividen en cinco regiones (Fig. 18.5). El **rombencéfalo** se divide en 1) **mielencéfalo**, que forma la **médula oblongada** (región que tiene una placa basal para las neuronas eferentes somáticas y viscerales y una placa alar para las neuronas aferentes somáticas y viscerales) (Fig. 18.18), y 2) **metencéfalo**, con sus típicas placas basal (eferente) y alar (aferente) (Fig. 18.19). Esta vesícula cerebral también se caracteriza por la formación del **cerebelo**

(Fig. 18.20), centro que coordina la postura y el movimiento, y del **punte**, ruta de las fibras nerviosas entre la médula espinal y las cortezas tanto cerebral como cerebelosa (Fig. 18.19).

El **mesencéfalo**, o **cerebro medio**, no se subdivide y recuerda la médula espinal por sus placas eferentes basales y aferentes alares. Estas últimas constituyen los colículos anterior y posterior como estaciones de comunicación para los centros reflejos tanto visuales como auditivos, respectivamente (Fig. 18.23).

El **prosencefalo** también se subdivide en diencefalo en sentido posterior y en telencefalo en sentido anterior. El diencefalo tiene una delgada placa del techo y una gruesa placa alar en que se desarrollan el **tálamo** e **hipotálamo** (Figs. 18.24 y 18.25). Participa en la formación de la hipófisis, que también se desarrolla a partir de la bolsa de Rathke (Fig. 18.26). La bolsa produce la **adenohipofisis**, el **lóbulo intermedio** y la **parte tuberal**; el diencefalo produce el **lóbulo posterior**, la **neurohipofisis** que contiene neuroglia y recibe fibras nerviosas del hipotálamo.

El telencefalo consta de dos prominencias laterales, de los **hemisferios cerebrales** y de una porción media: la **lámina terminal** (Fig. 18.27). Las comisuras se valen de esta estructura como ruta de conexión con los haces de fibras entre el hemisferio derecho e izquierdo (Fig. 18.30). Los hemisferios cerebrales, originalmente dos prominencias pequeñas (Figs. 18.24 y 18.25) se expanden para cubrir la cara lateral del diencefalo, del mesencéfalo y metencéfalo (Figs. 18.26 y 18.28). Con el tiempo, las regiones nucleares del telencefalo entran en contacto con las del diencefalo (Fig. 18.27).

El **sistema ventricular**, que contiene el **líquido cerebroespinal (LCR)**, se extiende desde la luz de la médula espinal hasta el cuarto ventrículo del rombencéfalo cruzando el estrecho acueducto del mesencéfalo (**acueducto de Silvio**) para llegar al tercer ventrículo en el diencefalo. A través de los **agujeros de Monro** el sistema ventricular se extiende desde el tercer ventrículo hasta los ventrículos laterales de los hemisferios cerebrales. El líquido cerebroespinal se produce en los **plexos coroides** de los ventrículos tercero, cuarto y laterales. Causa **hidrocefalia** el bloqueo del líquido en el sistema ventricular o en el espacio subaracnoideo.

El cerebro se estructura a lo largo de los ejes anteroposterior (craneocaudal) y dorsoventral (mediolateral). Los **genes HOX** organizan el eje anteroposterior en el rombencéfalo y especifican la identidad de los rombómeros. Otros factores de

transcripción que contienen una homosecuencia organizan el eje anteroposterior en las regiones del prosencéfalo y del mesencéfalo como *LIMI* y *OTX2*. Los otros dos centros de organización, o sea la **cresta neural anterior** y el **istmo rombencefálico**, secretan **FGF8** que sirve de señal de inducción a esas áreas. En respuesta a este factor de crecimiento el extremo craneal del prosencéfalo expresa **FOXG1**, que regula el desarrollo del telencéfalo, y el istmo expresa los genes **ENGRAILED** que controlan la diferenciación del cerebelo y del techo del mesencéfalo. Como en todo el sistema nervioso central, **SHH**, –secretado por la placa precordal y la notocorda, coloca en posición ventral las áreas del prosencéfalo y del mesencéfalo. Las proteínas **BMP4** y **BMP7**, secretadas en el ectodermo no neural, inducen y mantienen la expresión de los genes dorsalizantes.

Hay **12 nervios craneales**, la mayoría de los cuales se origina en el rombencefalo. Las neuronas motoras de cada par se localizan dentro del encéfalo, mientras que las neuronas sensitivas se originan afuera en las placodas ectodérmicas y las células de la cresta neural (Tablas 18.2 y 18.3). En este aspecto la organización de los cuerpos de las células motoras y sensitivas en estos nervios se parece a la de los nervios raquídeos.

El **sistema nervioso autónomo (SNA)** está constituido por componentes **simpáticos** y **parasimpáticos**. Es un sistema de dos neuronas, con **fibras preganglionares** y **posganglionares**. Las neuronas preganglionares del sistema simpático se localizan en las astas intermedias (laterales) de la médula espinal, desde T1 a L2; las neuronas posganglionares se encuentran en los **troncos simpáticos** y en los **ganglios paravertebrales (preaórticos)** a lo largo de la aorta. Las neuronas preganglionares parasimpáticas tienen sus núcleos en el tronco encefálico (asociadas a los **nervios craneales III, VII, IX y X**) y en la **región sacra** de la médula espinal (S2-S4). Los núcleos posganglionares se ubican en los ganglios que normalmente están cerca de los órganos inervados por ellos. Las células de la cresta neural forman todos los ganglios del sistema nervioso autónomo.

La **glándula suprarrenal** se origina en dos fuentes. 1) La primera es el mesodermo de donde la pared corporal posterior prolifera para formar la **corteza fetal**, sustituida después por una segunda proliferación de esas células que producen la **corteza definitiva**. Esta parte de la glándula produce esteroides e interviene en el mantenimiento del embarazo al secretar DHEA que la placenta convierte en estrógeno. 2) La segunda fuente son **las células de la cresta neural** que migran de los pliegues neurales para constituir la **médula** de la glándula. Se diferencia en **células cromafines** y representan neuronas simpáticas posganglionares modificadas. Al ser estimuladas por neuronas preganglionares, secreta **adrenalina** y **noradrenalina** directamente hacia la corriente sanguínea.

■ Resolución de problemas

1. ¿En qué se parecen los nervios craneales y los nervios raquídeos? ¿En qué se distinguen?
2. ¿Qué componentes se juntan para formar un nervio raquídeo? ¿En qué se diferencian una raíz dorsal, una raíz ventral, una rama primaria dorsal y una rama primaria ventral? ¿Qué tipos de fibras (sensitivas o motoras) se encuentran en las estructuras anteriores?
3. ¿En qué nivel se efectúa una punción lumbar? ¿Por qué desde un punto de vista embriológico es posible practicarla?
4. ¿Cuál es el origen embriológico de la mayoría de las anomalías del tubo neural? ¿Pueden diagnosticarse en la fase prenatal? ¿Se dispone de medidas de prevención?
5. Una ecografía prenatal revela que un niño tiene una cabeza agrandada y expansión en ambos ventrículos laterales. ¿Qué nombre se da a esta anomalía y a qué podría deberse?
6. ¿Cuáles son las dos partes del sistema nervioso autónomo? ¿Dónde se localizan sus respectivas neuronas preganglionares? ¿Qué células son las que dan origen embrionario a sus neuronas posganglionares?

Oído

En el adulto el oído forma parte de una unidad anatómica que sirve tanto para la audición como para el equilibrio. Sin embargo, en el embrión se desarrolla a partir de tres partes bien diferenciadas: 1) **oído externo**, un órgano que capta los sonidos, 2) **oído medio**, un conductor de sonido desde el oído externo al interno, y 3) **oído interno** que convierte las ondas sonoras en impulsos nerviosos y registra los cambios de equilibrio.

OÍDO INTERNO

La primera indicación del oído en desarrollo se identifica en embriones aproximadamente de 22 días como un engrosamiento del ectodermo superficial a ambos lados del rombencéfalo (Fig. 19.1). Estos engrosamientos, llamados **placodas óticas**,

invaginan pronto para formar las **vesículas óticas o auditivas (otocistos)** (Fig. 19.2). Las células del otocisto se diferencian creando células ganglionares para los ganglios estatoacústicos (vestibulococleares) (Fig. 19.2C). Durante el desarrollo ulterior cada vesícula se divide en: 1) un componente ventral que da origen a los **sáculos** y al **conducto coclear**, 2) un componente dorsal que forma el **utrículo**, los **canales semicirculares** y el **conducto endolinfático** (Figs. 19.3 a 19.6). Juntas estas estructuras epiteliales producen el **laberinto membranoso**.

Sáculo, cóclea y órgano de Corti

En la sexta semana del desarrollo, el sáculo forma una evaginación tubular en su parte inferior (Fig. 19.3C-E). Esta evaginación –el **conducto coclear**– penetra en el mesenterio circundante de manera

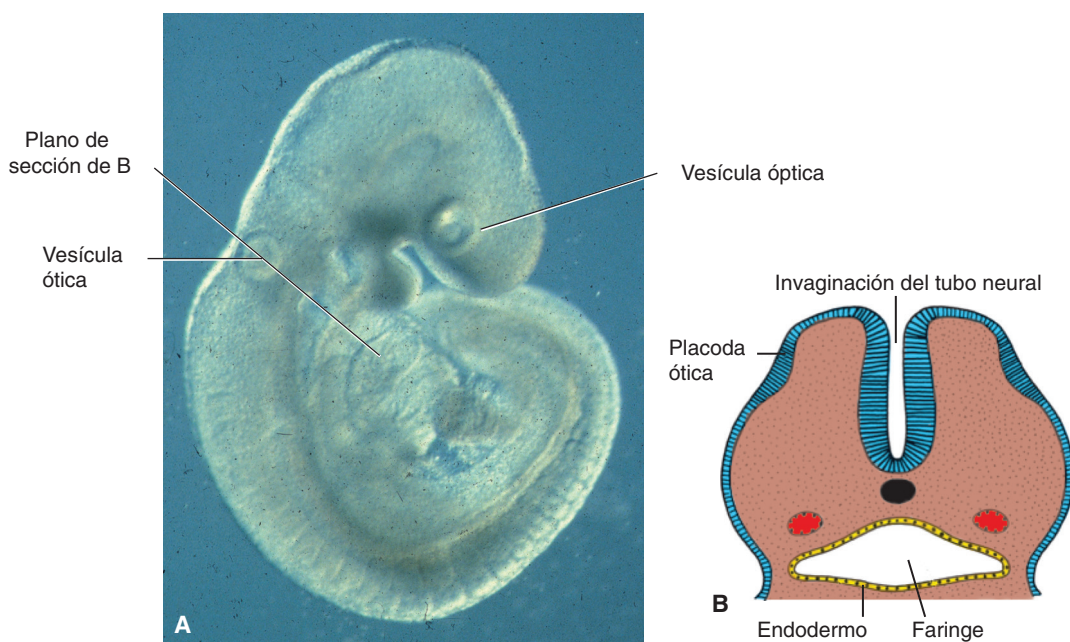


FIGURA 19.1 A. Embrión al final de la cuarta semana de desarrollo que muestra las vesículas ótica y óptica. B. Región del rombencéfalo que muestra las placodas óticas en un embrión de 22 días.

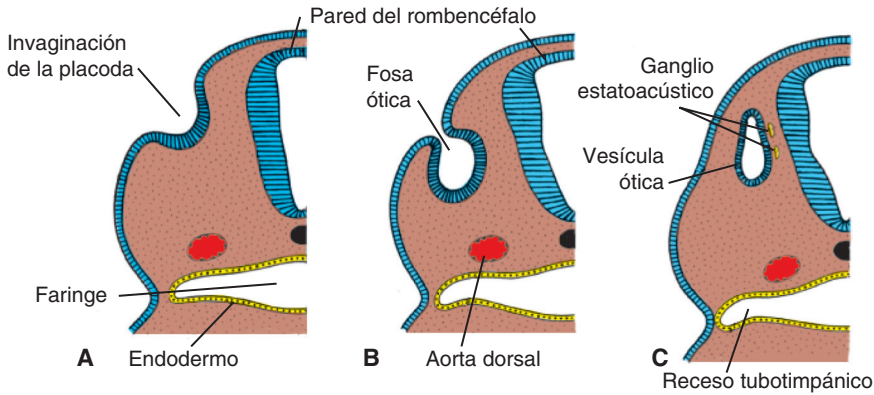


FIGURA 19.2 Secciones transversales de la región del rombencéfalo que muestra la formación de las vesículas óticas. **A.** 24 días. **B.** 27 días. **C.** 4.5 semanas. Las neuronas derivadas de la vesícula ótica [otocisto] forman los ganglios estatoacústicos [vestibulococleares].

espiral hasta al final de la octava semana, cuando completa 2.5 vueltas (Fig. 19.3D,E). En la séptima semana, las células del conducto coclear se diferencian en el **órgano espiral de Corti** que convierte las vibraciones sonoras en señales eléctricas para la audición. Una conexión entre el conducto y la parte restante del sáculo se mantiene pero confinada a un canal estrecho: el **conducto de Hensen** (Figs. 19.3E, 19.8).

El mesénquima que rodea el conducto coclear pronto se diferencia en cartilago (Fig. 19.4A). En la décima semana este caparazón cartilaginoso experimenta vacuolización, entonces aparecen dos espacios perilinfáticos: **rampa timpánica** y **rampa vestibular** (Fig. 19.4B,C). Entonces la **membrana vestibular** separa el conducto coclear de la rampa vestibular y la **membrana basilar** la separa de la rampa timpánica (Fig. 19.4C). La pared lateral del conducto coclear queda unido al cartilago circundante me-

dante el **ligamento espiral**, mientras que su ángulo medio está conectado a una larga apófisis cartilaginosa (el **mediolo**) y sostenido por ella: el futuro eje de la cóclea ósea (Fig. 19.4B).

Al inicio se parecen las células epiteliales del conducto coclear (Fig. 19.4A). Pero al proseguir el desarrollo dan origen a dos bordes: el **borde interno** –futuro **limbo espiral**– y el **borde externo** (Fig. 19.4B). El borde externo produce una fila interna y tres o cuatro filas externas de **células ciliadas**: las células sensitivas del sistema auditivo (Fig. 19.5). Éstas están cubiertas por la **membrana tectoria**, sustancia gelatinosa fibrilar unida al limbo espiral cuyo extremo descansa en las células ciliadas (Fig. 19.5). Las células sensitivas junto con la membrana tectoria constituyen el **órgano de Corti**. Los impulsos recibidos por él se transmiten al ganglio espiral y luego al sistema nervioso mediante las **fibras auditivas del nervio craneal VIII** (Figs. 19.4 y 19.5).

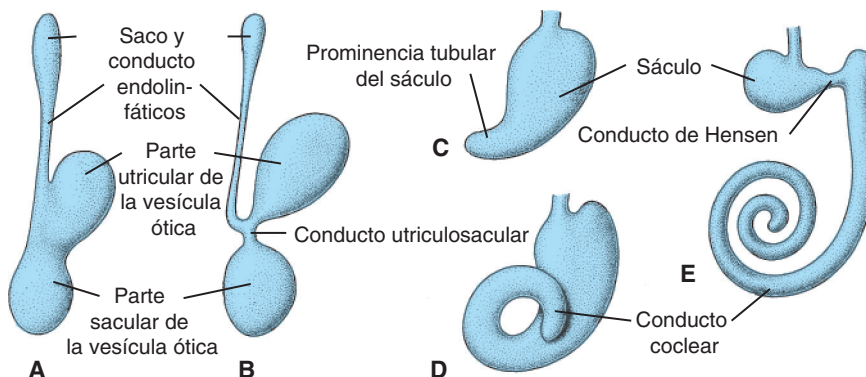


FIGURA 19.3 **A,B.** Desarrollo del otocisto que muestra una parte utricular dorsal con el conducto endolinfático y una parte sacular ventral. **C-E.** Conducto coclear en las semanas 6, 7 y 8, respectivamente. Obsérvese la formación del conducto de Hensen y el conducto utriculosacular.

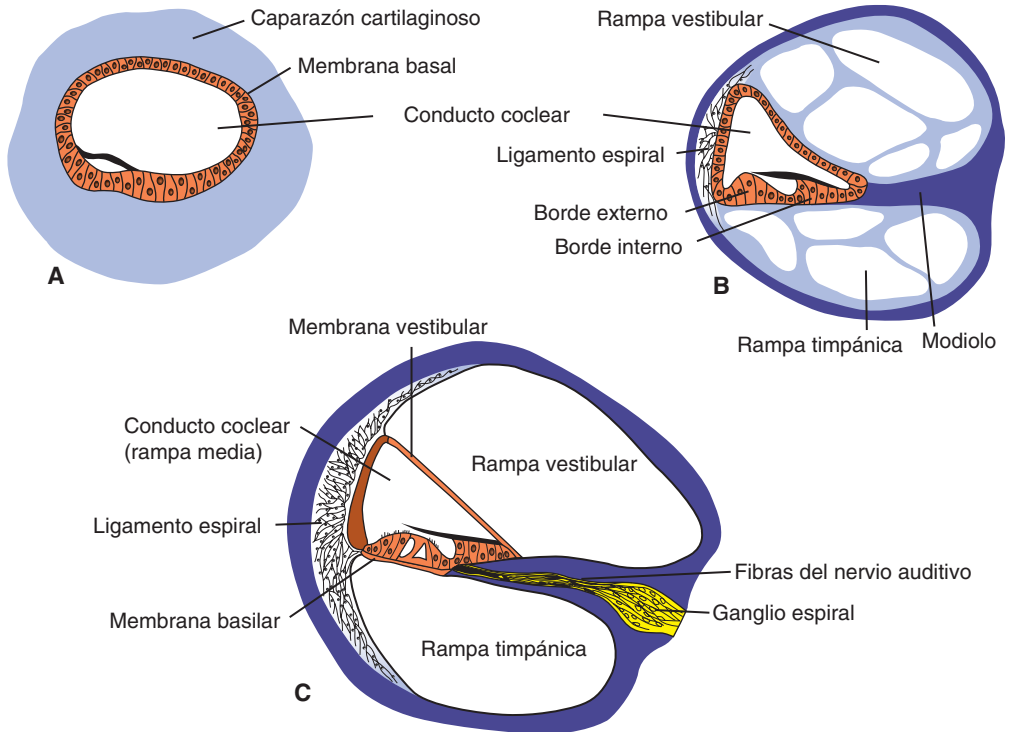


FIGURA 19.4 Desarrollo de la rama timpánica y de la rama vestibular. **A.** El conducto coclear está rodeado por un caparazón cartilaginoso. **B.** Durante la décima semana aparecen vacuolas grandes en el caparazón. **C.** El conducto coclear [rama media] está separado por la rama timpánica y la rama vestibular mediante las membranas basilar y vestibular, respectivamente. Las células ganglionares del nervio vestibulococlear [nervio craneal VIII] forman el ganglio espiral y extienden procesos para inervar las células ciliadas.

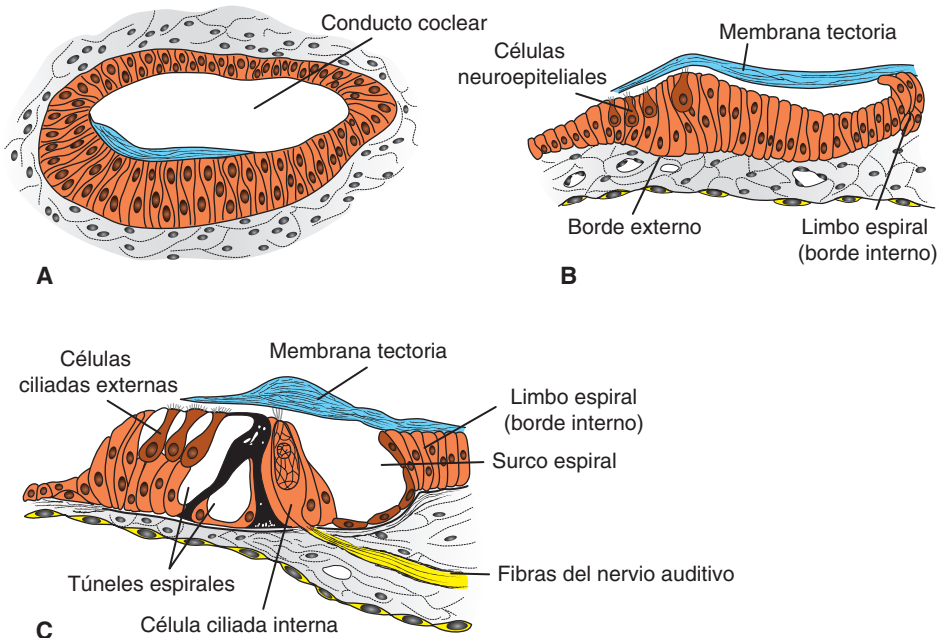


FIGURA 19.5 Desarrollo del órgano de Corti. **A.** 10 semanas. **B.** Aproximadamente 5 meses. **C.** Recién nacido a término.

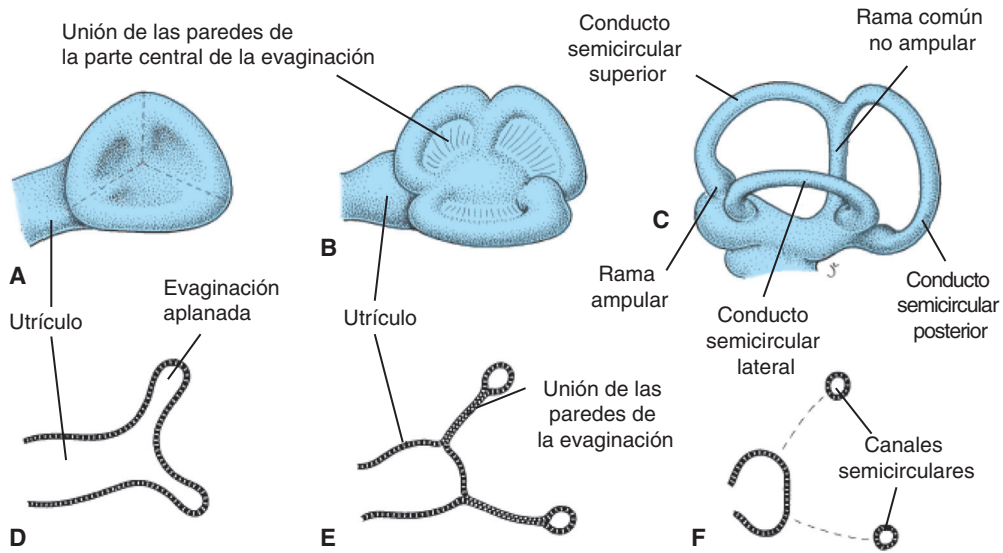


FIGURA 19.6 Desarrollo de los conductos semicirculares. **A.** 5 semanas. **B.** 6 semanas. **C.** 8 semanas. **D,F.** Unión, fusión y desaparición respectivamente, de las partes centrales de las paredes de las evaginaciones semicirculares. Las ampollas en los canales semicirculares contienen células sensitivas dispuestas en una cresta –cresta ampular– de mantenimiento.

Utrículo y canales semicirculares

Durante la sexta semana del desarrollo, los **canales semicirculares** aparecen como evaginaciones aplanadas en la parte utricular de la vesícula ótica (Fig. 19.6A,B). Con el tiempo las partes centrales de las paredes de las evaginaciones (Fig. 19.6B,C) se unen y desaparecen, dando origen a tres conductos semicirculares (Figs. 19.6 y 19.8). Un extremo de cada canal se dilata para producir la **rama ampular**, no así el otro: **rama no ampular** (Fig. 19.6). Sin embargo, como dos del segundo tipo se fusionan, sólo cinco ramas entran en el utrículo, tres con una ampolla y dos sin ella.

Las células en las ampollas forman una cresta, la **cresta ampular**, que contiene células sensitivas para mantener el equilibrio. Otras áreas sensitivas similares –las **máculas acústicas**– se desarrollan en las paredes del utrículo y del sáculo. Cuando el cuerpo cambia de posición, las **fibras vestibulares del nervio craneal VIII** transmiten al cerebro los impulsos generados en las células sensitivas de las crestas y de las máculas.

Durante la formación de la vesícula ótica, un grupo pequeño de células se desprende de su pared para constituir el **ganglio estatoacústico** (Fig. 19.2C). Otras células del ganglio se originan en la cresta neural. Posteriormente, el ganglio se divide en una parte **codlear** y otra **vestibular** que inervan las células sensitivas del órgano de Corti así como, y las del sáculo, utrículo y canales semicirculares, respectivamente.

■ OÍDO MEDIO

Cavidad timpánica y tubo auditivo

La **cavidad timpánica**, que se origina en el endodermo, proviene de la primera bolsa faríngea (Figs. 19.2 y 19.7). La bolsa se expande en dirección lateral, entrando en contacto con el suelo de la primera hendidura faríngea. La parte distal de la bolsa, llamada **receso tubotimpánico**, se ensancha para producir la cavidad timpánica primitiva; la parte proximal permanece estrecha y forma la tuba auditiva (**trompa de Eustaquio**) (Figs. 19.7B y 19.8), mediante el cual la cavidad timpánica se comunica con la nasofaringe.

Huesecillos

El **martillo** y el **yunque** se originan en el cartílago del primer arco faríngeo; el **estribo**, en el cartílago del segundo arco (Fig. 19.9A). Si bien los huesecillos surgen en la primera mitad de la vida fetal, quedan incrustados en el mesénquima hasta el octavo mes (Fig. 19.9B), cuando se disuelve el tejido circundante (Figs. 19.7, 19.8 y 19.9B). El revestimiento epitelial endodérmico de la cavidad timpánica primitiva se extiende por toda la pared del espacio recién formado. Ahora la cavidad timpánica tiene al menos el doble del tamaño anterior. Cuando los huesecillos se liberan por completo del mesénquima circundante, el epitelio endodérmico los conecta a la pared de la cavidad mediante estructuras parecidas al mesenterio (Fig. 19.9B). Los liga-

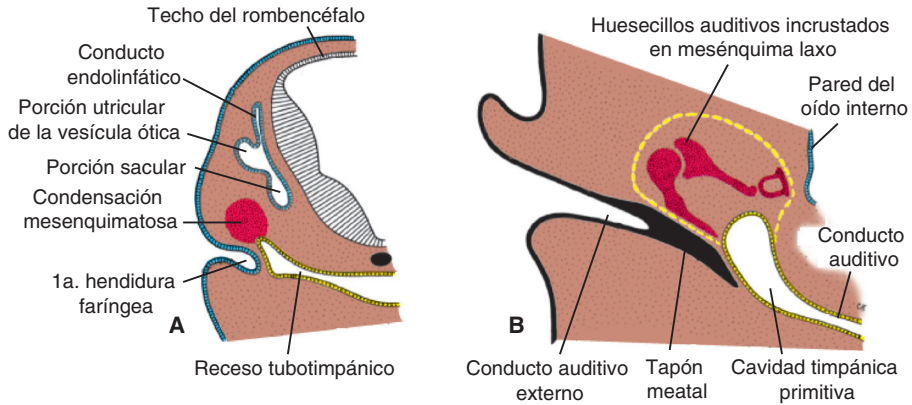


FIGURA 19.7 **A.** Sección transversal de un embrión de 7 semanas en la región del rombencéfalo que muestra el receso tubotimpánico, la primera hendidura faríngea y la condensación mesenquimatosa. Estas estructuras anuncian el desarrollo de los huesecillos. **B.** Oído medio que muestra los precursores cartilaginosos de los huesecillos auditivos. La *línea amarilla delgada* en el mesénquima indica la futura expansión de la cavidad timpánica primitiva.

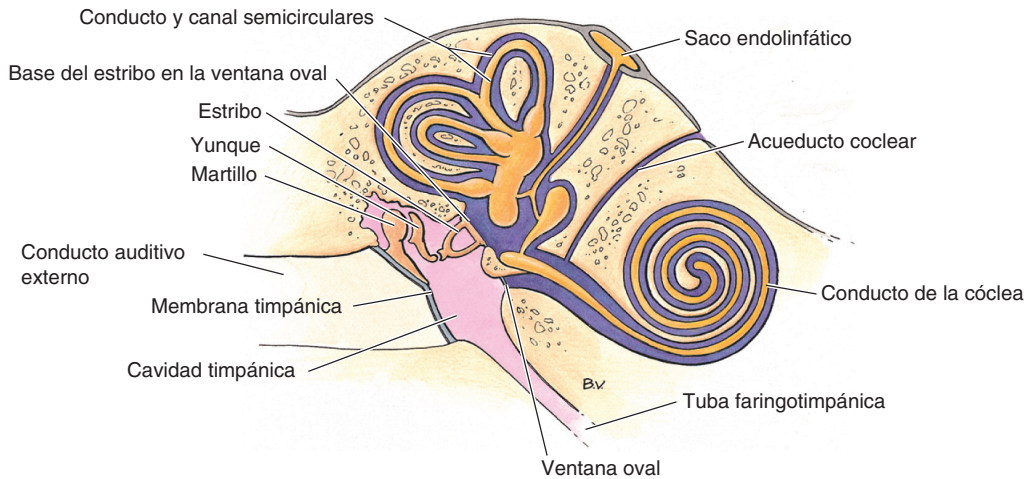


FIGURA 19.8 Oído que muestra el conducto auditivo externo, el oído medio con sus huesecillos y el oído interno.

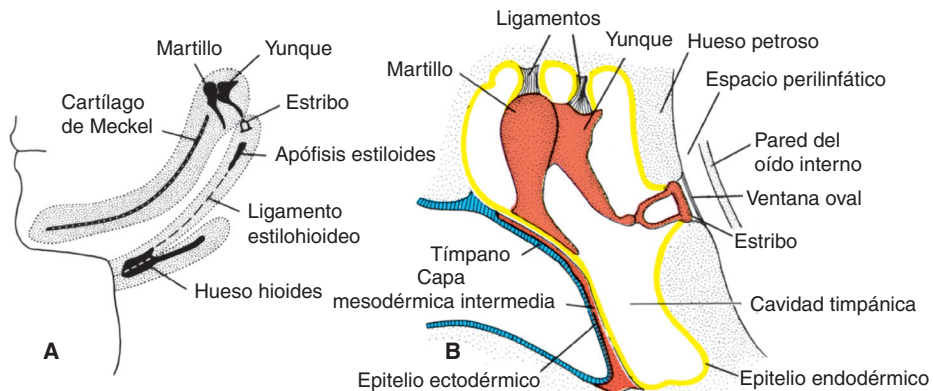


FIGURA 19.9 **A.** Estructuras derivadas de los tres primeros arcos faríngeos. El martillo y el yunque se forman en el extremo dorsal del primer arco y el estribo en el del segundo arco. **B.** Oído medio que muestra el mango del martillo en contacto con la membrana en la ventana oval. La pared de la cavidad timpánica está recubierta con epitelio endodérmico.

mentos de soporte de los huesecillos se desarrollan más tarde dentro de esos mesenterios.

El martillo se desarrolla a partir del primer arco faríngeo; por ello su músculo –el **tensor del tímpano**– está inervado por la **rama maxilar del nervio trigémino**. El **nervio facial** (el nervio del segundo arco faríngeo) inerva el **músculo estapedio** que está unido al estribo.

Durante las últimas fases de la vida fetal, la cavidad timpánica se expande dorsalmente al vacuolizarse el tejido circundante para constituir el **antro timpánico**. Después del nacimiento el epitelio de la cavidad timpánica invade el hueso de la **apófisis mastoide**, apareciendo entonces los sacos de aire revestidos de epitelio (**neumatización**). Más tarde la mayoría de los sacos entran en contacto con el antro y la cavidad timpánica. La extensión de las inflamaciones del oído medio al interior del antro y de las células de aire mastoideas es una complicación frecuente en las infecciones del oído medio.

■ OÍDO EXTERNO

Conducto auditivo externo

El **conducto auditivo externo** se desarrolla a partir de la porción dorsal de la primera hendidura faríngea (Fig. 19.7A). Al inicio del tercer mes las células epiteliales del fondo del conducto proliferan produciendo una placa epitelial sólida: el tapón meatal (Fig. 19.7B). En el séptimo mes del desarrollo se disuelve el tapón; entonces el revestimiento epitelial del suelo del conducto participa en la creación del tímpano definitivo. En ocasiones el tapón persiste hasta el nacimiento y causa sordera congénita.

Tímpano o membrana timpánica

El tímpano consta de: 1) un revestimiento epitelial ectodérmico en el fondo del conducto auditivo, 2) un revestimiento epitelial endodérmico de la cavidad timpánica y 3) una capa intermedia de tejido conectivo (Fig. 19.9B) que forma el estrato fibroso. La mayor parte del tímpano está firmemente unida al mango del martillo (Figs. 19.8 y 19.9B); la parte restante forma la separación entre el conducto auditivo externo y la cavidad timpánica.

Pabellón auricular

El **pabellón auricular** se desarrolla a partir de seis proliferaciones mesenquimatosas en los extremos dorsales del **primer y segundo arcos faríngeos** que

rodean la primera hendidura faríngea (Fig. 19.10). Más tarde, estas prominencias (**montículos auriculares**), tres en ambos lados del conducto externo, se fusionarán dando origen al pabellón auricular definitivo (Fig. 19.10). Frecuentemente se presentan anomalías en el desarrollo del pabellón auricular debido a la complejidad de la formación y fusión de los montículos. Más aún, como los montículos derivan de las células de la cresta neural, a menudo las anomalías del oído externo se acompañan de malformaciones en otros órganos procedentes de esas células: defectos de la cara, el cráneo y el corazón. En un principio los oídos externos se localizan en la región inferior del cuello (Fig. 19.10A,B), pero el crecimiento posterior y craneal de la mandíbula los desplaza a un lado de la cabeza en el nivel de los ojos.

■ AUDICIÓN

La audición se basa en las ondas sonoras que provocan vibraciones en la membrana timpánica, que el músculo tensor del tímpano mantiene estirada con firmeza, como la superficie de un tambor. Si llega un sonido demasiado fuerte que cause vibraciones nocivas, el músculo tensor junto con el músculo estapedio extienden la membrana con mayor fuerza para evitar que vibre demasiado intensamente. Y una vez que vibra, tanto el martillo como el yunque y el estribo amplifican la fuerza de la onda sonora, transmitiendo la presión a la cóclea mediante la ventana oval (Fig. 19.8). La amplificación proviene de dos factores: 1) la gran diferencia de tamaño entre la membrana timpánica (55 mm²) y la ventana oval (3.2 mm²), donde los estribos se unen para generar una mayor producción de energía en la membrana que será transferida y amplificada en la ventana oval; 2) debido a su forma, el martillo funciona como palanca para aumentar la fuerza recibida por el estribo (Figs. 19.8 y 19.9B). La presión producida por el movimiento del estribo en la ventana oval crea una onda líquida en la cóclea que se equilibra con el movimiento de la ventana redonda (Fig. 19.8). El líquido mueve pequeñas regiones de la membrana basal (Fig. 19.4), cuya ubicación depende en parte de la amplitud (sonoridad) y frecuencia (timbre) de la onda. Cerca de la ventana oval, unas fibras más cortas y duras unen la membrana basilar al lado de la cóclea; las fibras son más largas y flexibles conforme se desplazan a lo largo de la cóclea. Basándose en estas características de las fibras y en la frecuencia de onda, la onda sonora llega a un punto donde resuena con las fibras y

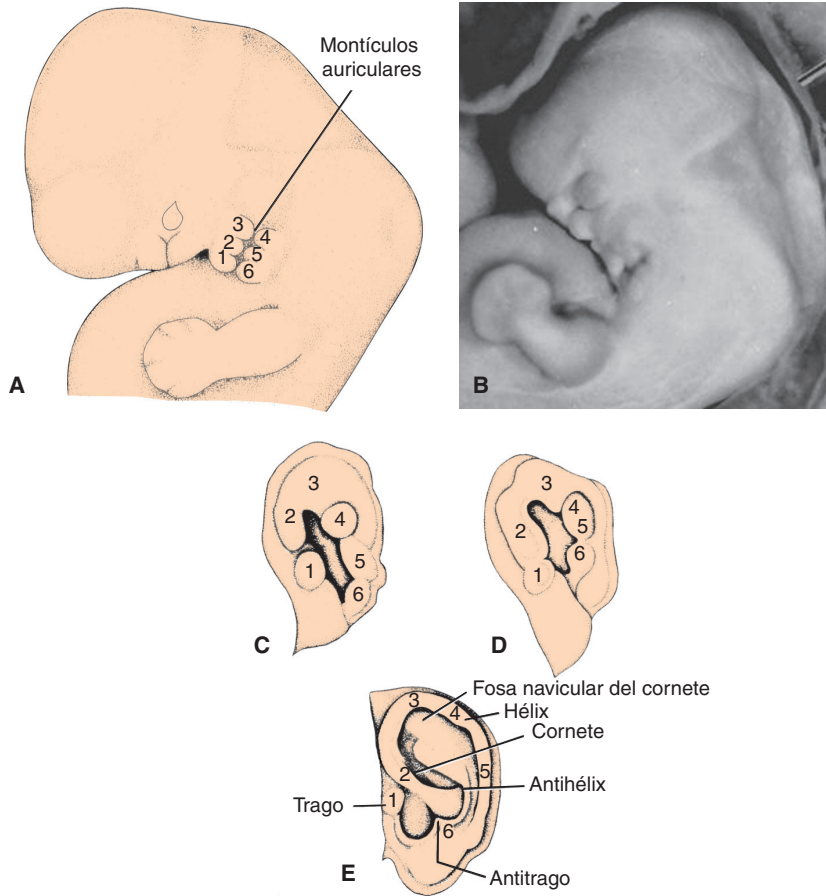


FIGURA 19.10 **A.** Dibujo de un embrión de 6 semanas que muestra una vista lateral de la cabeza y de seis montículos auriculares alrededor del extremo dorsal de la primera hendidura faríngea. **B.** Embrión humano de seis semanas que muestra una fase en el desarrollo del oído externo parecida a la descrita en **A.** Obsérvense que los montículos 1, 2 y 3 forman parte de la porción maxilar del primer arco faríngeo y que el oído ocupa una posición horizontal al lado del cuello. En esta fase el maxilar inferior es pequeño. Al ir creciendo la mandíbula hacia atrás y adelante, los oídos localizados detrás de la mandíbula serán reubicados en su posición habitual al lado de la cabeza. **C-E.** Fusión y desarrollo progresivo de los montículos en el pabellón auditivo externo adulto.

mueve la membrana basilar. El movimiento es percibido por las células pilosas adyacentes que transmiten impulsos a través de las fibras nerviosas del segmento acústico del nervio estatoacústico (Figs. 19.4C y 19.5C). Las frecuencias altas (timbre alto)

son oídas cerca de la ventana oval, donde las fibras que conectan la membrana basilar son más cortas y duras; las frecuencias más bajas se escuchan en un nivel superior de la cóclea donde las fibras son más largas y flexibles.

Consideraciones clínicas

Sordera y anomalías del oído externo

La **sordera congénita** puede deberse a anomalías de las células ciliadas, a los ganglios de los nervios auditivos (**sordera neurosensorial**) o bien a defectos estructurales en el conducto externo, en el tímpano o en los huesecillos (**sordera de conducción**). Justo 50% de los casos son de origen

genético y pueden afectar a los genes autosómicos dominantes, a los recesivos o a los ligados al cromosoma X. En el síndrome de Treacher Collins las malformaciones del oído externo, del conducto auditivo y de los huesecillos pueden contribuir a causar diversos grados de sordera de conducción [continúa]

ción. En el síndrome de Down la sordera puede deberse a anomalías sensitivoneurales o de tipo conductivo. En general intervienen factores que se caracterizan por defectos neurosensoriales o conductivos. En general intervienen factores que se caracterizan por defectos neurosensoriales, a saber: **infecciones prenatales** (rubeola, citomegalovirus, herpes simple), **prematurez** y **diabetes materna**. El **acutano (retinoides)** puede ocasionar ambos tipos de sordera.

El **estribo** es el huesecillo más afectado en la sordera de conducción, hecho posiblemente relacionado con su origen, pues su placa basal proviene de las células de la cresta neural y del mesodermo paraxial. Esas células dirigen la for-

mación de la placa basal y de la ventana oval. Sin las señales procedentes de ella, ni la placa basal ni la ventana oval se desarrollan de modo adecuado. La fijación del estribo (anquilosis) es la anomalía más común y suele afectar ambos oídos.

Los **defectos del oído externo** son comunes; incluyen anomalías tanto menores como las graves (Fig. 19.11). Son importantes porque causan un trauma psicológico y emocional; también porque suelen acompañarse de otros defectos. En parte ello se debe a que el oído externo deriva de las células de la cresta neural y éstas contribuyen al desarrollo de muchas otras estructuras: cara, cráneo y corazón entre otras. Así pues, las anomalías del oído externo sirven para examinar detenida-

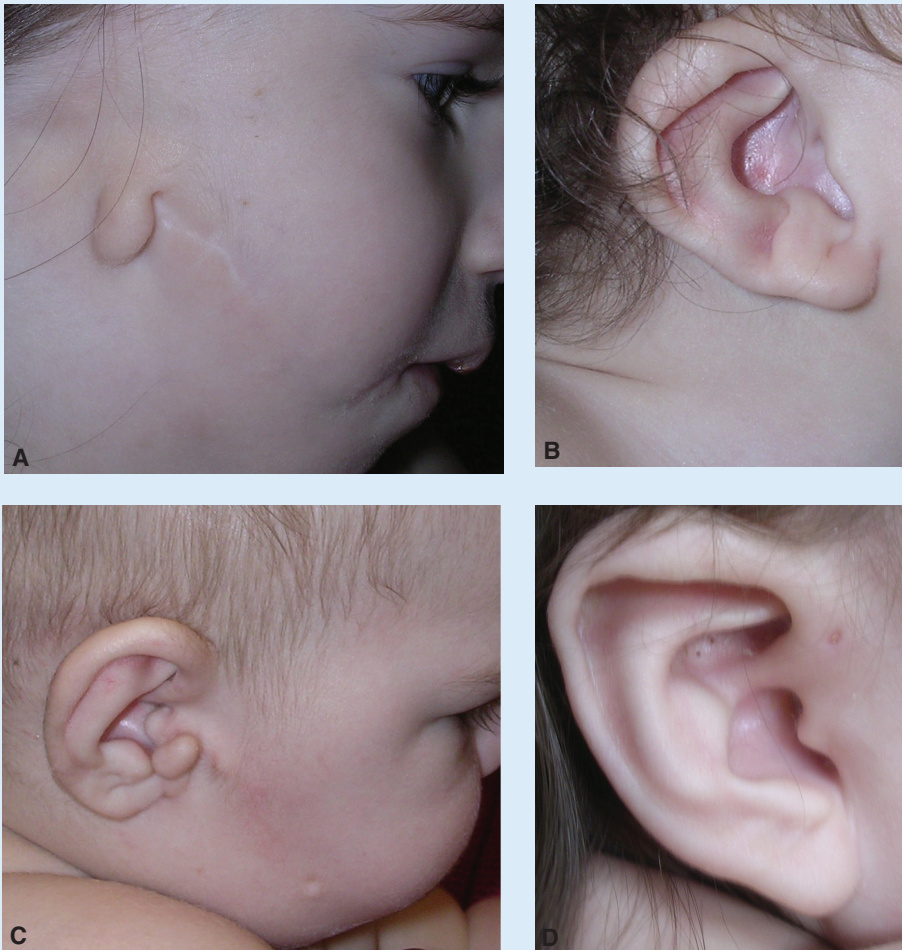

FIGURA 19.11 Defectos del oído externo. **A.** Casi total ausencia [anotia] del oído externo. **B.** Oído pequeño [microtia] con características anómalas. **C.** Oído anómalo con apéndices preauriculares [marcas cutáneas]. Obsérvese también la ligera depresión y el montículo pequeño a lo largo de la línea de la mandíbula. Son restos del desarrollo del oído e indican la ruta que sigue al ocupar su posición normal ante el crecimiento de la mandíbula. **D.** Fosa preauricular.

mente a los bebés en busca de otras anomalías. **Las anomalías de los oídos constituyen una de las características de los síndromes cromosómicos más frecuentes y de los menos frecuentes.**

Los **apéndices y las fosas preauriculares** (Fig. 19.11C,D) son marcas cutáneas y depresiones superficiales, respectivamente, anteriores al oído.

A veces las fosas indican el desarrollo anómalo de los montículos auriculares, mientras que los apéndices pueden originarse en los montículos secundarios. Igual que otros defectos del oído externo, en ocasiones ambos se acompañan de otras malformaciones.

RESUMEN

El oído consta de tres partes que tienen origen diferente pero que funcionan como una unidad. El oído interno proviene de la **vesícula ótica**, la cual se desprende del ectodermo superficial durante la cuarta semana del desarrollo. La vesícula, a su vez, se divide en dos componentes: un componente ventricular que da origen al **sáculo** y al **conducto coclear**, y un componente dorsal que da origen al **utrículo**, a los **conductos semicirculares** y al **conducto endolinfático** (Figs. 19.3, 19.6 y 19.8). Las estructuras epiteliales se conocen en conjunto como **laberinto membranoso**. Todas las estructuras derivadas del laberinto intervienen en el equilibrio menos el **conducto coclear** que forma el **órgano de Corti**.

El **oído medio**, compuesto por la **cavidad timpánica** y el **conducto auditivo**, está revestido con epitelio de origen endodérmico y proviene de la primera bolsa faríngea. La tuba auditiva se extiende entre la cavidad timpánica y la nasofaringe. Los **huesecillos**, que transmiten sonido desde la membrana timpánica hasta la ventana oval, se originan en los arcos faríngeos primero (**martillo** y **yunque**) y segundo (**estribo**) (Fig. 19.9).

El **conducto auditivo externo** se desarrolla a partir de la primera hendidura faríngea y está

separado de la cavidad timpánica por medio de la membrana timpánica (tímpano). Esta última estructura se compone de: 1) un revestimiento epitelial ectodérmico, 2) una capa intermedia de mesénquima y 3) un revestimiento endodérmico procedente de la primera bolsa faríngea.

El **pabellón auricular** tiene su origen en seis montículos mesenquimatosos (Fig. 19.10) a lo largo del primer y segundo arcos faríngeos. Las anomalías del pabellón suelen acompañarse de otras malformaciones congénitas.

Resolución de problemas

1. La placoda ótica desempeña un papel importante en la formación del oído interno. ¿Qué es una placoda y dónde aparece la placoda ótica? ¿Qué estructuras aporta al oído interno?
2. ¿Cuál es el origen embrionario de la cavidad timpánica (oído medio), de la tuba auditiva y de la membrana timpánica (tímpano)?
3. Un recién nacido presenta microtia bilateral. ¿Debería preocuparle la existencia de otras malformaciones? ¿Qué población celular posiblemente participe en el origen embrionario de esta anomalía?

Ojo

COPA ÓPTICA Y VESÍCULA DEL CRISTALINO

En el embrión de 22 días el ojo aparece como un par de surcos poco profundos a ambos lados del prosencéfalo (Fig. 20.1). Al cerrarse el tubo neural, los surcos forman evaginaciones en el prosencéfalo: las

vesículas ópticas. Más tarde, éstas entran en contacto con el ectodermo superficial produciendo en él los cambios necesarios para la formación del cristalino (Fig. 20.1). Poco después las vesículas ópticas empiezan a invaginarse para constituir la copa óptica de pared doble (Figs. 20.1 y 20.2A). En un

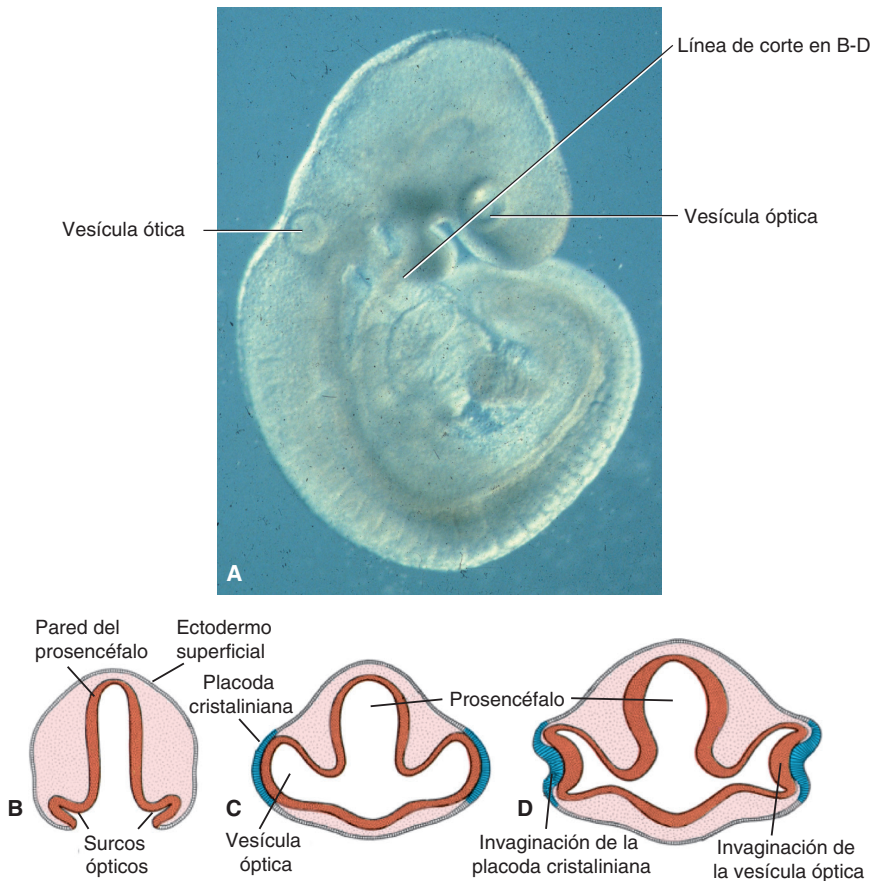


FIGURA 20.1 A. Embrión al término de las 4 semanas de desarrollo que muestra las vesículas ópticas y ópticas. B. Sección transversal del prosencéfalo de un embrión de 22 días [~14 somitas] donde se aprecian los surcos ópticos. C. Sección transversal del prosencéfalo de un embrión de 4 semanas que muestra las vesículas ópticas en contacto con el ectodermo superficial. Obsérvese el ligero engrosamiento del ectodermo [placoda del cristalino]. D. Sección transversal del prosencéfalo en un embrión de 5 mm que muestra la invaginación de la vesícula óptica y de la placoda del cristalino.

principio las capas interna y externa de la copa están separadas por una luz: el espacio intrarretiniano (Fig. 20.2B). Pero pronto desaparece la luz y las dos capas se unen (Fig. 20.2D,E). La invaginación no se limita a la porción central de la copa, sino que incluye una parte de la superficie inferior (Fig. 20.2A) que forma la fisura coroidea. Esto permite a la arteria hialoidea llegar hasta la cámara interna del ojo (Figs. 20.3 y 20.7). Durante la séptima semana los labios de la fisura coroidea se fusionan y la boca

de la copa óptica se convierte en una abertura redonda: la futura pupila.

Durante los procesos anteriores las células del ectodermo superficial, inicialmente en contacto con la vesícula óptica, comienza a alargarse para crear la placoda del cristalino (Fig. 20.1). Luego ésta se invagina convirtiéndose en la vesícula del cristalino. En la quinta semana la vesícula del cristalino pierde contacto con el ectodermo superficial para situarse en la boca de la copa óptica (Figs. 20.2C,E y 20.3).

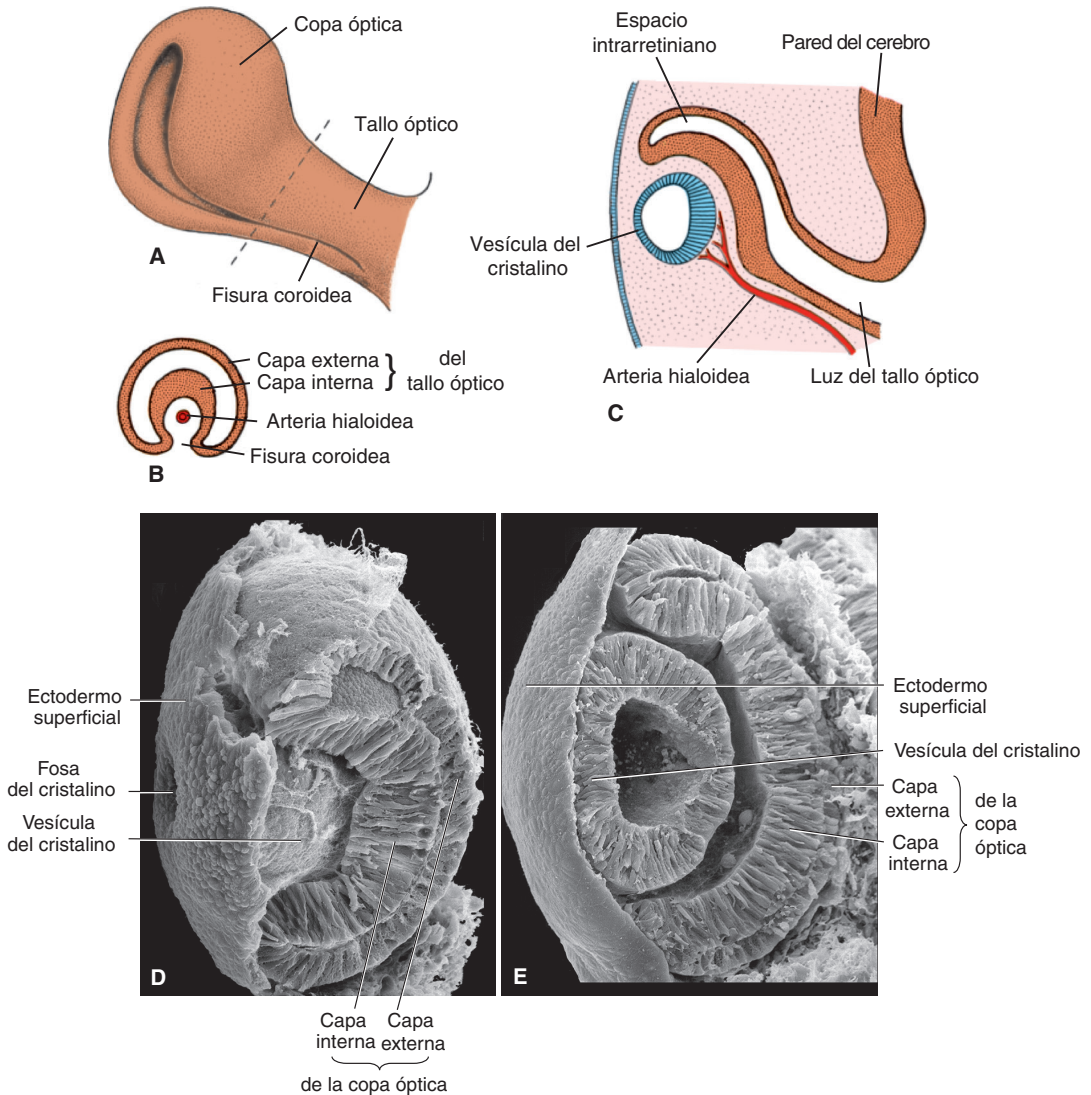
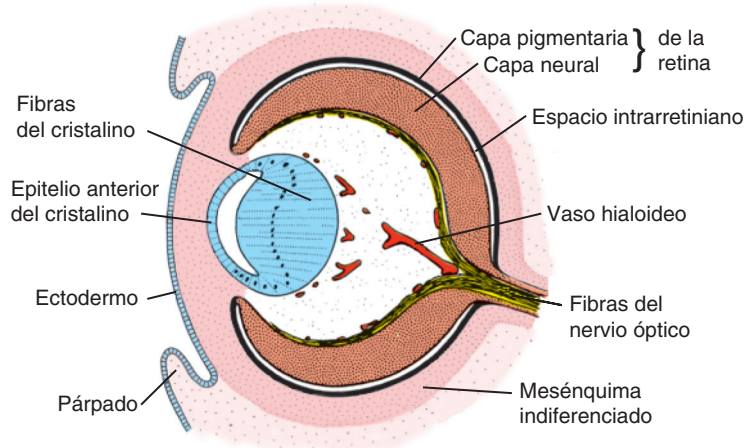


FIGURA 20.2 **A.** Vista ventrolateral de la cúpula óptica y del tallo óptico en un embrión de 6 semanas. La fisura coroidea sobre la superficie inferior del tallo óptico va disminuyendo de manera gradual. **B.** Sección transversal del tallo óptico como se indica en **A**, que muestra la arteria hialoidea en la fisura coroidea. **C.** Sección de la vesícula del cristalino, de la copa óptica y del tallo óptico en el plano de la fisura coroidea. **D.** Micrografía electrónica de barrido del ojo a las 6 semanas de desarrollo. La vesícula del cristalino aún no termina de desprenderse del ectodermo superficial; ya se formaron las dos capas de la copa óptica. **E.** Micrografía electrónica de barrido del ojo a las 6.5 semanas de desarrollo. El cristalino ya se desprendió totalmente del ectodermo superficial y pronto empezará a generar las fibras del cristalino.

FIGURA 20.3 Sección del ojo en un embrión de 7 semanas. El primordio del ojo está totalmente incrustado en el mesénquima. Las fibras de la retina neural convergen en el nervio óptico.

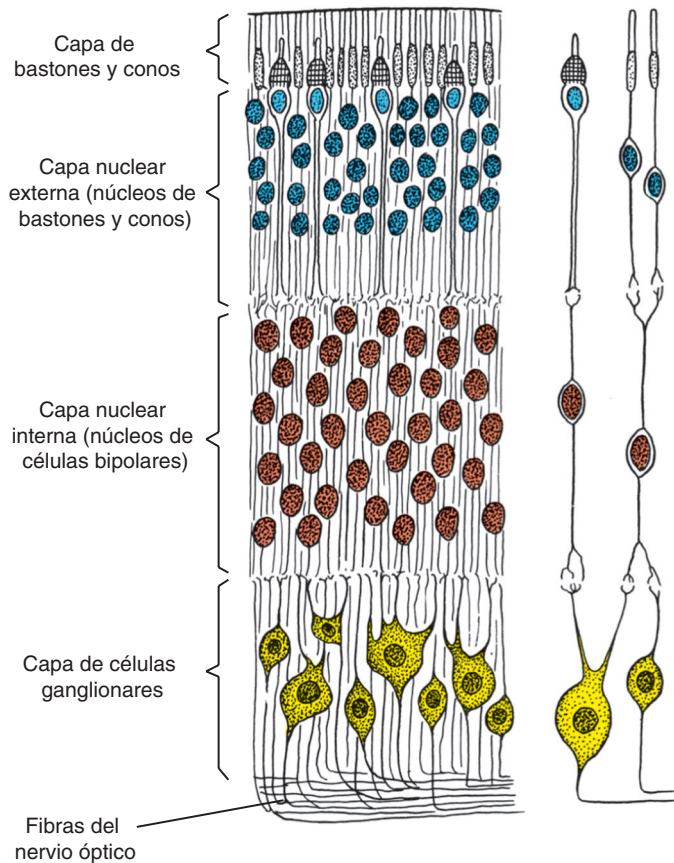


RETINA, IRIS Y CUERPO CILIAR

Se da el nombre de **capa pigmentaria** de la retina a la capa externa de la copa óptica que se caracteriza por pequeños gránulos pigmentarios (Figs. 20.2D,E y 20.6). El desarrollo de la **capa interna (neural)** de

la cúpula óptica resulta más complejo. Las cuatro quintas partes, **parte óptica de la retina**, contienen células alrededor del espacio intrarretiniano (Fig. 20.3) que se diferencian en **bastones y conos** (Fig. 20.4). Los bastones son más numerosos (120 millones) y sensibles que los conos (de 6 a 7 millones),

FIGURA 20.4 Varias capas de la parte óptica de la retina en un feto de 25 semanas aproximadamente.



pero sin que detecten el color como los conos. Junto a esta capa fotorreceptora se halla la capa del manto que, igual que en el cerebro, genera neuronas y células de soporte, entre ellas la **capa nuclear externa**, la **capa nuclear interna** y la **capa de células ganglionares** (Fig. 20.4). Sobre la superficie se encuentra una capa fibrosa que contiene los axones de las neuronas de las capas más profundas. En esta zona, las fibras nerviosas convergen en el tallo óptico, el cual se convertirá en el nervio óptico (Fig. 20.3). Por ello los impulsos luminosos cruzan la mayoría de las capas de la retina antes de llegar a los bastones y conos.

La quinta parte anterior de la capa interna –la **parte ciega de la retina**– conserva el grosor de una capa. Más tarde se dividirá en **parte irídea de la retina** que constituye la capa interna del iris y en **parte ciliar de la retina** que participa en la formación del **cuerpo ciliar** (Figs. 20.5 y 20.6).

Mientras tanto la región entre la cúpula óptica y el epitelio superficial que la recubre está llena de mesénquima laxo (Figs. 20.2C y 20.6). Los músculos **esfínter** y **dilatador de la pupila** se forman en este tejido (Fig. 20.5). Se desarrollan a partir del ectodermo subyacente de la copa óptica. En el adulto el iris está constituido por la capa externa sin pigmento de la copa óptica y por una capa de tejido conectivo muy vascularizado que contiene los músculos de la pupila (Fig. 20.5).

La **parte ciliar de la retina** se identifica fácilmente por sus pliegues pronunciados. Afuera está cubierta por una capa de mesénquima que da origen al **músculo ciliar**; adentro se conecta al cristalino mediante una red de fibras elásticas: el **ligamento suspensorio** (Fig. 20.6). La contracción del músculo ciliar modifica la tensión del ligamento y controla la curvatura del cristalino.

■ CRISTALINO

Poco después de formarse la vesícula del cristalino (Fig. 20.2C), las células de la pared posterior empiezan a alargarse anteriormente para producir fibras largas que poco a poco van llenando la luz de la vesícula (Fig. 20.3). Hacia el final de la séptima semana esas **fibras primarias del cristalino** llegan a la pared anterior de la vesícula del cristalino. Sin embargo, el crecimiento del cristalino no termina en esta fase, porque otras fibras (secundarias) se agregan constantemente al núcleo central.

■ COROIDES, ESCLERÓTICA Y CÓRNEA

Al final de la quinta semana, el primordio del ojo está totalmente rodeado por mesénquima laxo (Fig. 20.3). Este tejido pronto se diferencia en una capa interna semejante a la piamadre del encéfalo y en una capa externa semejante a la duramadre. La capa interna produce una capa pigmentaria muy vascularizada conocida como **coroides**; la capa externa se convierte en la esclerótica y se continúa con la duramadre alrededor del nervio óptico (Fig. 20.6).

Se diferencian de otro modo las capas mesenquimatosas que recubren la cara anterior del ojo. La **cámara anterior** se forma con vacuolización y divide el mesénquima en una capa interna delante del cristalino y del iris –la **membrana iridopupilar**– y en una capa externa que se continúa con la esclerótica: la **sustancia propia** de la **córnea** (Fig. 20.6). También la cámara anterior está revestida por células mesenquimatosas aplanadas. De ahí que la córnea conste de: 1) una capa epitelial derivada del ectodermo superficial, 2) la **sustancia propia** o **estroma** que se continúa con la esclerótica y 3) una capa epitelial que rodea la cámara anterior. La membrana iridopupilar enfrente del cristalino desaparece por completo. La **cámara posterior** es el espacio entre el iris por delante y el cuerpo ciliar por detrás. Las cámaras anterior y posterior se comunican a través de la pupila y están llenas de un líquido llamado **humor acuoso**, producto de la apófisis ciliar del cuerpo ciliar. El humor acuoso transparente circula desde la cámara posterior hasta dentro de la cámara anterior suministrando nutrientes a la córnea y el cristalino que carecen de vascularización. De la cámara anterior, el líquido cruza el **seno venoso de la esclerótica** (canal de Schlemm) en el ángulo iridocorneal, donde se reabsorbe hacia el torrente sanguíneo. El bloqueo del flujo del líquido en el canal es una causa de **glaucoma**.

■ CUERPO VÍTREO

El mesénquima no sólo rodea el primordio ocular desde el exterior; además invade el interior de la copa óptica a través de la fisura coroidea. Aquí crea los vasos hialoideos que durante la vida intrauterina irrigan el cristalino para constituir la capa vascular en la superficie interna de la retina (Fig. 20.6). Además produce una red de fibras entre el

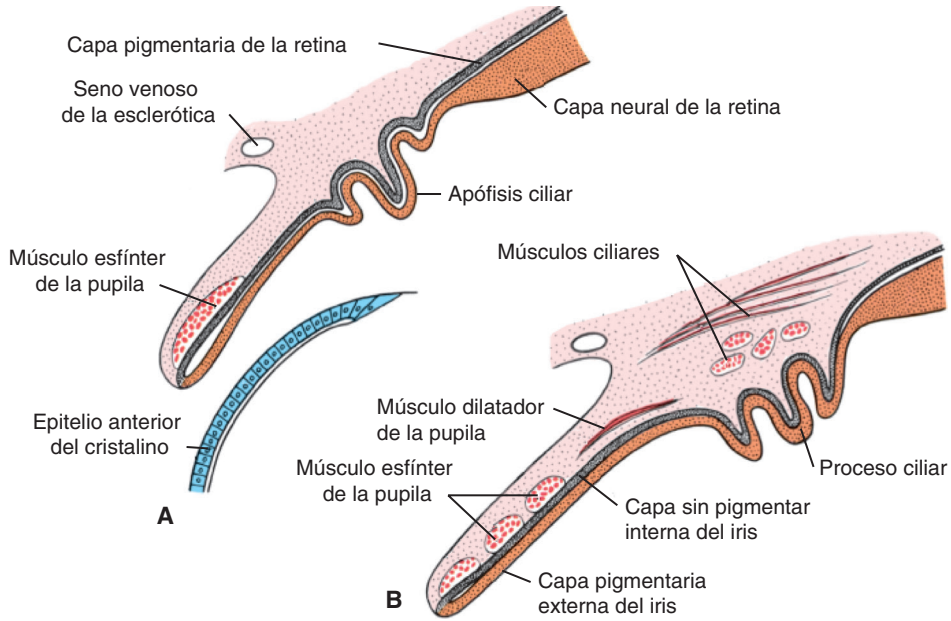


FIGURA 20.5 Desarrollo del iris y del cuerpo ciliar. El borde de la copa óptica está cubierto por el mesénquima, donde el esfínter y el dilatador de las pupilas se desarrollan a partir del ectodermo.

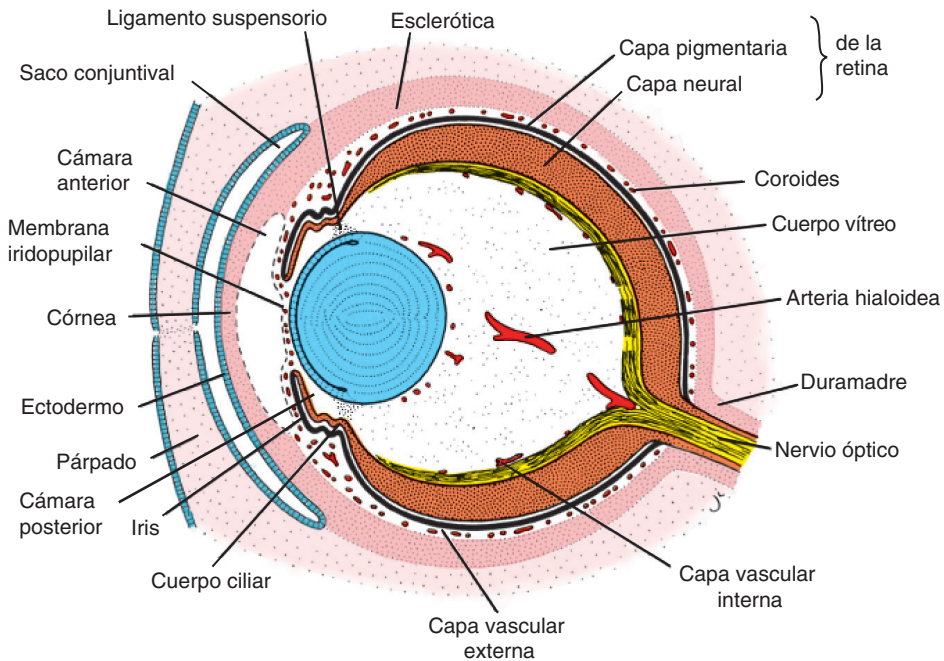


FIGURA 20.6 Sección del ojo en un feto de 15 semanas que muestra la cámara anterior, la membrana iridopupilar, las capas vasculares interna y externa, la coroides y la esclerótica.

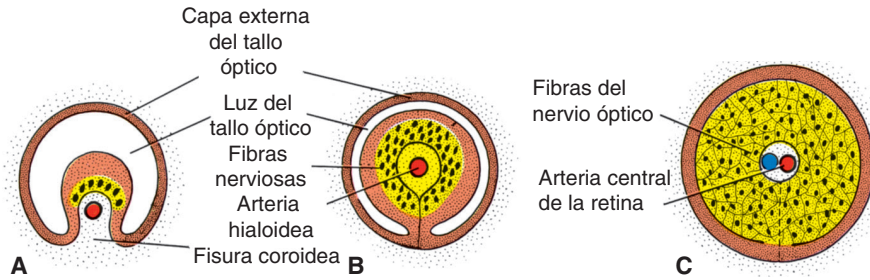


FIGURA 20.7 Transformación del tallo óptico en nervio óptico. **A.** Sexta semana [9 mm]. **B.** Séptima semana [15 mm]. **C.** Novena semana. Obsérvese la arteria central de la retina en el nervio óptico.

crystalino y la retina. Más tarde los espacios intersticiales de la red se llenan de una sustancia gelatinosa transparente, creando así el **cuerpo vítreo** (Fig. 20.6). Los vasos hialoideos de esta región quedan obliterados y desaparecen durante la vida fetal dejando atrás conducto hialoideo.

■ NERVIÓ ÓPTICO

La copa óptica se conecta al cerebro mediante el tallo óptico en cuya superficie ventral hay un surco: la **fisura coroidea** (Figs. 20.2 y 20.3). En el surco se localizan los vasos hialoideos. En su regreso al cerebro las fibras nerviosas de la retina se encuentran entre las células de la pared interna del tallo óptico (Fig. 20.7). Durante la séptima semana del desarrollo, se cierra la fisura y aparece un túnel estrecho dentro del tallo (Fig. 20.7B). Debido al número cada vez mayor de fibras nerviosas, la pared interna del tallo crece, fusionándose sus paredes interna y externa (Fig. 20.7C). Las células de la capa interna aportan una red de neuroglia donde se sostienen las fibras del nervio óptico.

Y así el tallo óptico se transforma en **nervio óptico**. El centro de éste contiene una porción de la arteria hialoidea que más tarde se llamará **arteria central de la retina**. Afuera rodea al nervio óptico una prolongación de la coroides y de la esclerótica –**piamadre aracnoidea** y **duramadre** del nervio, respectivamente.

■ REGULACIÓN MOLECULAR DEL DESARROLLO DEL OJO

PAX6 es el principal gen regulador del desarrollo del ojo. Perteneció a la familia **PAX** (“caja emparejada”) de factores de transición y contiene dos motivos

de unión con ADN que incluyen un dominio equivalente-lente y un homeodominio de tipo equivalente. Al inicio este factor de transcripción se expresa en una banda de la cresta neural anterior de la placa neural antes que empiece la neurulación (Figs. 20.8A,B y 18.32). En esta fase hay un solo campo ocular que luego se dividirá en dos primordios ópticos (Fig. 20.8B). La señal para la división es **SONIC HEDGEHOG (SHH)** expresado en la placa precordial. La expresión regula al alza (por incremento) **PAX2** en el centro del campo ocular y a la baja (por disminución) **PAX6** (Fig. 20.8C). Más tarde este patrón se mantiene, de modo que el gen anterior se expresa en el tallo óptico y el gen **PAX6** se expresa en la cúpula óptica recubriendo el ectodermo superficial que da origen al cristalino. Conforme prosigue el desarrollo, al parecer **PAX6** no es indispensable para la formación de la copa óptica. Por el contrario, este proceso está controlado por las señales interactivas entre la vesícula óptica, el mesénquima circundante y la superficie suprayacente en la región donde se origina el cristalino (Fig. 20.9). Así pues, los factores de crecimiento de fibroblastos (FGF) procedentes del ectodermo superficial facilitan la diferenciación de la retina neural (capa interna). En cambio, el factor de transformación del crecimiento β (**TGF- β**), secretado por el mesénquima circundante, dirige la formación de la capa retinal pigmentaria (externa). En dirección 3' con estos productos génicos los factores de transcripción **MITF** y **CHX10** se expresan y dirigen la diferenciación de la capa pigmentaria y neural, respectivamente (Fig. 20.9). De ahí que el ectodermo del cristalino sea esencial para que se forme bien la copa óptica, de modo que ésta no se invaginaría sin una placoda del cristalino.

La diferenciación del cristalino depende del gen **PAX6**, aunque no se encarga de la actividad inductora de la vesícula óptica. Por el contrario, actúa en

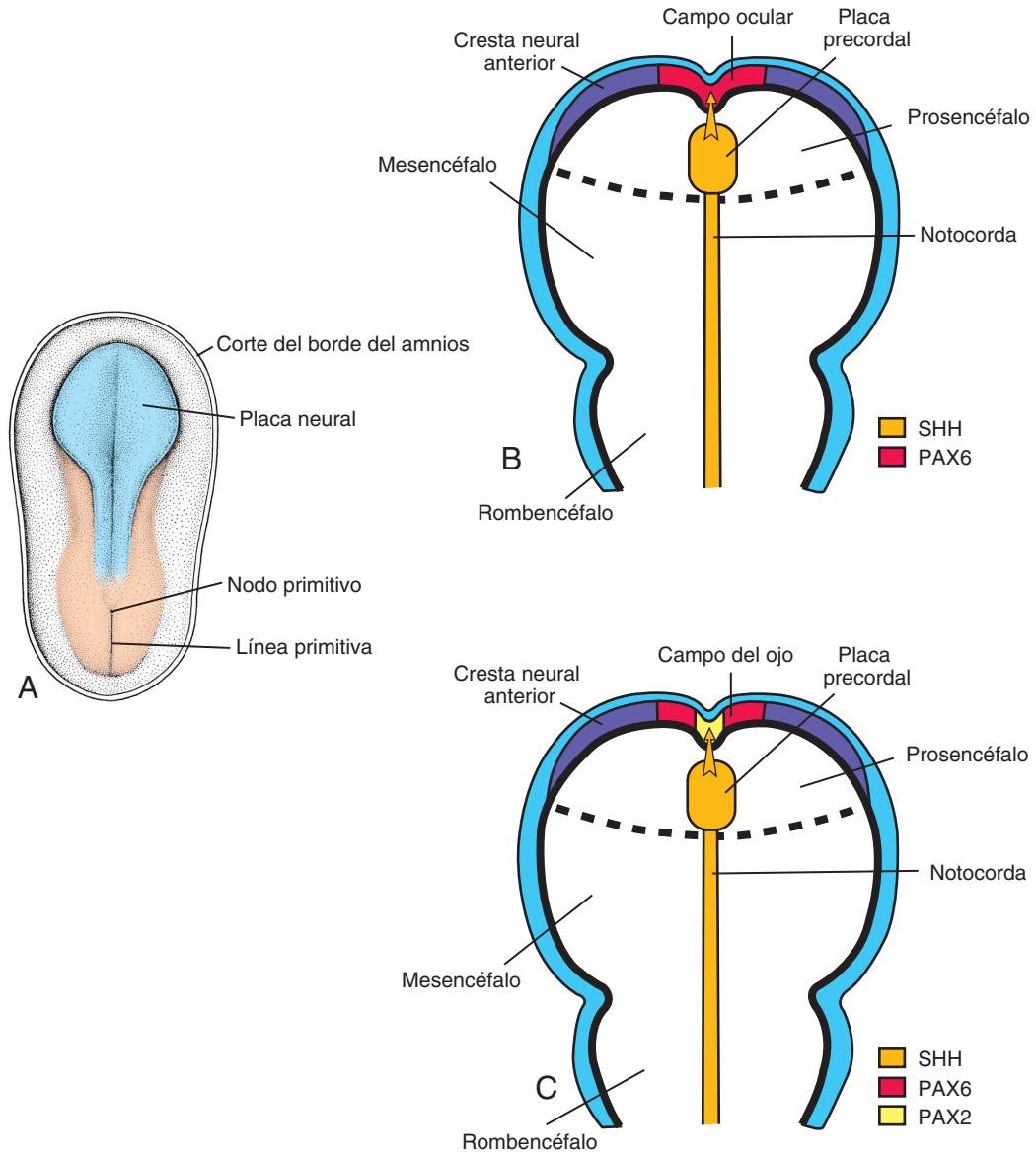


FIGURA 20.8 **A.** Vista dorsal de la región de la placa neural craneal (área azul) en un embrión de etapa presomita en 3 semanas de gestación. **B, C.** Dibujos de la región descrita en **[A]** que muestra las fases iniciales en el desarrollo del ojo. El factor de transcripción *PAX6* es el gen maestro del desarrollo del ojo; al inicio se expresa en una banda en el centro de la cresta neural anterior **[B]**. Sonic hedgehog (SHH), secretado por la placa precordal, inhibe la expresión de *PAX6* en la línea media y regula al alza la expresión de *PAX2* en ese mismo sitio. **[C]**. En seguida *PAX2* controla la diferenciación del tallo óptico, mientras que *PAX6* sigue controlando la diferenciación de los ojos.

el ectodermo superficial para regular el desarrollo del cristalino (Fig. 20.9C). Esta expresión regula al alza el factor de transcripción *SOX2*, manteniendo también la expresión de *PAX6* en el futuro ectodermo del cristalino. Por su parte, la vesícula óptica segrega la proteína BMP4 que también regula al alza y mantiene la expresión de *SOX2*, así como la de *LMAF*, otro factor de transcripción (Fig. 20.9C).

Después *PAX6* controla la expresión de dos genes de homeodominio: *SIX3* y *PROX1*. La expresión combinada de *PAX6*, *SOX2* y *LMAF* inicia la expresión de los genes encargados de formar el cristalino, entre ellos *PROX1*. *SIX3* también actúa como regulador en la producción de cristalino inhibiendo el gen respectivo. Por último *PAX6* controla la proliferación celular en el cristalino mediante *FOX3*.

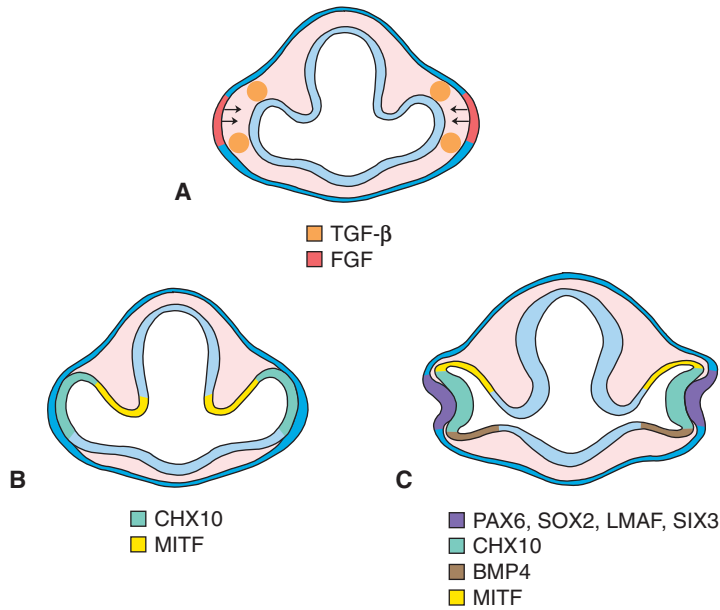


FIGURA 20.9 Dibujo que muestra la regulación molecular de las interacciones epitelio-mesenquimatosas que moldean el desarrollo del ojo. **A.** Una vez que *PAX6* establece el campo ocular, los factores de crecimiento de los fibroblastos –secretados por el ectodermo superficial en la futura región donde se forma el cristalino arriba de la vesícula óptica– contribuyen a diferenciar la capa retiniana neural. En cambio, los miembros de la familia del factor de transformación del crecimiento β [TGF- β], segregados por el mesénquima circundante, estimulan la diferenciación de la capa retiniana pigmentaria. Se trata de señales externas que regionalizan las capas interna y externa de la cúpula óptica, regulando al alza los genes en dirección 3' como *CHX10* y *MITF*, los cuales controlan la continuación de la diferenciación en esas estructuras. **B,C.** Además de determinar los campos oculares, *PAX6* regula el desarrollo del cristalino. Por tanto, regula [aumentando] la expresión de *SOX2* en el futuro cristalino. Por su parte, *BMP4* –secretada por la vesícula exterior, hace lo mismo con el factor de transcripción *LMAF*. Una vez activado este gen, *PAX6* induce la expresión de los genes *SIX3* y *PROX1*. La formación del cristalino se logra gracias a la expresión combinada de *PAX6*, *SOX2*, *LMAF* y *PROX1*. *SIX3* participa en el control de este proceso inhibiendo el gen del cristalino.

Consideraciones clínicas

Anomalías oculares

El **coloboma** puede ocurrir si la fisura corioides no cierra. En condiciones normales lo hace durante la séptima semana del desarrollo, (Fig. 20.7). De no ser así, persiste una hendidura. Aunque éste casi siempre se localiza en el iris exclusivamente, **coloboma del iris** (Fig. 20.10A), puede extenderse hasta el interior del cuerpo ciliar, la retina, la coroides y el nervio óptico. El coloboma es una anomalía ocular común que se acompaña de otras. También pueden presentarse colobomas (hendiduras) en los párpados. Se han relacionado las mutaciones del gen ***PAX2*** con los colobomas del nervio óptico; posiblemente también intervenga en otros tipos. Los defectos renales pueden coexistir con las muta-

ciones de ese gen como parte del **síndrome de coloboma renal** [capítulo 16].

La **membrana iridopupilar** (Fig. 20.10B) a veces persiste en vez de quedar reabsorbida al formarse la cámara anterior.

Las **cataratas congénitas** hacen que el cristalino se vuelva opaco durante la vida intrauterina. Si bien su origen suele ser genético, muchos niños afectados nacen de madres que han sufrido rubeola entre la cuarta y la séptima semanas del embarazo. Si la madre se infecta después de la séptima semana, el cristalino no sufre daño alguno, pero las anomalías cocleares le provocan sordera al niño. Gracias a la vacuna SPR (sarampión, paperas y rubeola) el síndrome de rubéola congénita casi ha sido erradicado en Estados Unidos.

[continúa]

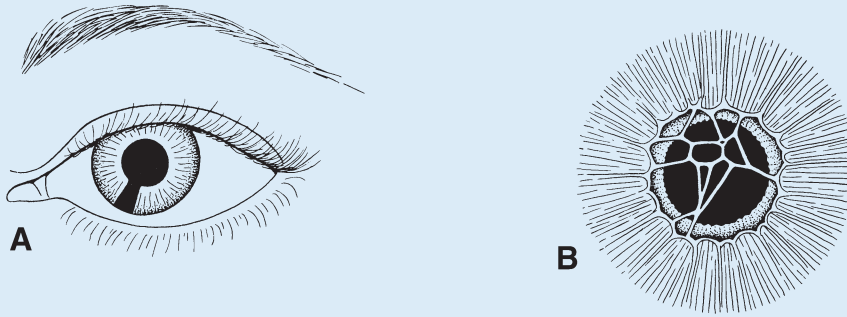

FIGURA 20.10 A. Coloboma del iris. B. Persistencia de la membrana iridopupilar.

La **arteria hialoidea** a veces persiste y forma un cordón o quiste. En condiciones normales, su porción distal degenera, lo cual permite que la porción próxima constituya la arteria central de la retina.

En la **microftalmía** el ojo es demasiado pequeño; el globo ocular puede tener apenas dos tercios de su volumen normal. Suele acompañarse de otras anomalías y puede deberse a infecciones intrauterinas como citomegalovirus o toxoplasmosis.

La **anoftalmía** es la ausencia del ojo. En algunos casos el análisis histológico revela un poco de tejido ocular. La anomalía suele acompañarse de malformaciones craneales graves.

La **afaquia congénita** [ausencia del cristalino] y la **aniridia** [ausencia del iris, Fig. 20.11] son anomalías poco frecuentes causadas por alteraciones en la inducción y desarrollo de los tejidos que producen esas estructuras. Las mutaciones de **PAX6** ocasionan aniridia y además puede favorecer la anoftalmía y la microftalmía.

La **ciclopía** [un solo ojo] y la **sinoftalmía** [fusión de los ojos] abarcan un amplio espectro de anomalías en que los ojos están fusionados parcialmente o por completo [Fig. 20.12]. Se deben a pérdida del tejido de la línea media que puede ocurrir incluso entre los días 19 y 21 de gestación o en fases posteriores cuando empieza el desarrollo facial. La pérdida causa insuficiente desarrollo de la frente y de la prominencia frontonasal. Estos defectos se acom-

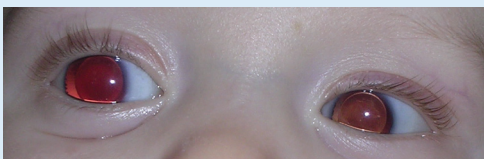

FIGURA 20.11 Paciente con aniridia [ausencia del iris] que puede deberse a mutaciones de *PAX6*.

pañan siempre de anomalías craneales como la **holoprosencefalia**, en que los hemisferios cerebrales están fusionados parcial o totalmente en una sola vesícula telencefálica. Entre las causas figuran las siguientes: alcohol, diabetes materna, mutaciones de *SHH* y anomalías en el metabolismo del colesterol que puede alterar la señalización de SHH [capítulo 18].

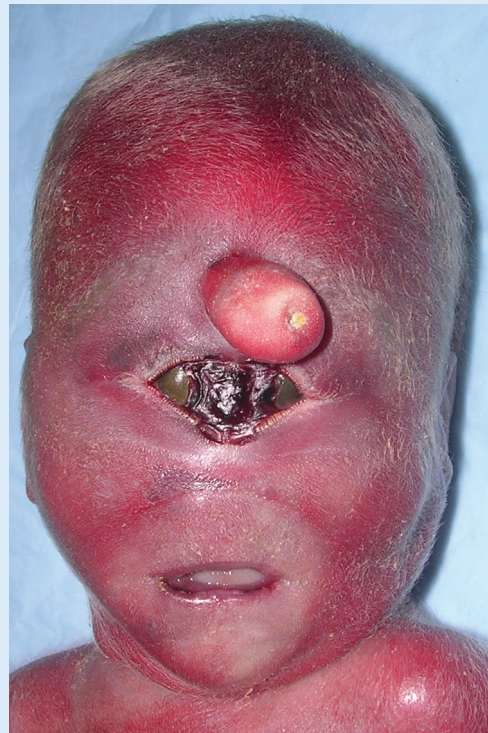

FIGURA 20.12 Sinoftalmía. Los ojos están fusionados porque la pérdida de las estructuras de la línea media impiden que los campos oculares se separen. Estos bebés presentan además graves defectos craneales como holoprosencefalia [capítulo 18].

RESUMEN

Los ojos empiezan a desarrollarse como un par de evaginaciones que se convertirán en las **vesículas ópticas** en ambos lados del prosencéfalo al final de la cuarta semana (Fig. 20.1). Las vesículas ópticas entran en contacto con el ectodermo superficial induciendo la formación del cristalino. Cuando las vesículas ópticas comienzan a invaginarse para producir las capas neurales y pigmentarias de la retina, la placoda del cristalino hace lo mismo para producir la vesícula del cristalino. La arteria hialoidea (**que más tarde será la arteria central de la retina**) entra en el ojo por un surco en la cara inferior de la vesícula óptica, la fisura coloidea (Fig. 20.3). Las fibras nerviosas también ocupan el surco para finalmente alcanzar las áreas ópticas del cerebro. La córnea consta de: 1) una capa de ectodermo superficial, 2) el estroma que se continúa con la esclerótica y 3) una capa epitelial que rodea a la cámara anterior (Fig. 20.6).

PAX6, el gen maestro del desarrollo del ojo, se expresa en el único campo ocular durante la etapa de la placa neural. El campo se divide en dos primordios ópticos por la acción de SHH que regula al alza

la expresión de **PAX2** en los tallos ópticos. Al mismo tiempo regula a la baja **PAX6**, lo cual limita la expresión del gen a la copa óptica y al cristalino. Después las interacciones epitelio-mesenquimatosas entre el futuro ectodermo del cristalino, la vesícula óptica y el mesénquima circundante controlan la diferenciación del cristalino y de la copa óptica (Figs. 20.8 y 20.9).

■ Resolución de problemas

1. Un recién nacido sufre afaquia unilateral (ausencia de cristalino). ¿Cuál es el origen embrionario de esta anomalía?
2. Al realizar usted los antecedentes de una mujer joven que está en la décima semana de gestación, le preocupa la posibilidad de que haya contraído rubeola entre la cuarta y la octava semanas. ¿Qué tipo de anomalías podrían afectar al hijo?
3. El examen físico de un recién nacido revela hendiduras bilaterales en la parte inferior del iris. ¿Cuál es el origen embrionario de esta anomalía? ¿Qué otras estructuras posiblemente estén afectadas?

Sistema tegumentario

PIEL

La piel es el órgano más grande del cuerpo y tiene un origen doble: 1) una capa superficial, la **epidermis** que se desarrolla a partir del ectodermo superficial, 2) una capa profunda, la **dermis** que se desarrolla a partir del mesénquima subyacente.

Epidermis

En un principio, el embrión está cubierto por una sola capa de células ectodérmicas (Fig. 21.1A). Al inicio del segundo mes, este epitelio se divide y en la superficie aparece una capa de células aplanadas: el **peridermo** o **epitriquio** (Fig. 21.1B). Conforme siguen proliferando las células en la capa basal se forma una tercera capa intermedia (Fig. 21.1C). Finalmente, al final del cuarto mes, la epidermis adquiere su estructura definitiva y se distinguen cuatro capas (Fig. 21.1D):

La **capa basal**, llamada también **capa germinativa**, es la que produce células nuevas. Más tarde formará crestas y depresiones que se reflejan como huellas dactilares en la superficie de la piel.

Una gruesa **capa espinosa** que consta de células poliédricas con tonofibrillas finas.

La **capa granular** que en sus células contiene pequeños gránulos de queratohialina.

La **capa córnea**, que constituye la superficie resistente y escamosa de la epidermis, se compone de células muertas y compactas que contienen queratina.

Las células de la peridermis suelen eliminarse durante la segunda parte de la vida intrauterina y pueden hallarse en el líquido amniótico. Durante los primeros 3 meses del desarrollo, la epidermis se ve invadida por células procedentes de la **cresta neural** que sintetizan pigmento de melanina en los melanosomas. Al acumularse éstos, son transportados hacia las prolongaciones dendríticas de los melanocitos, de donde son trasladados intercelularmente a los queratinocitos de la piel y el bulbo piloso. Así se realiza la pigmentación de la piel y del cabello.

Dermis

La **dermis** se origina en el mesénquima proveniente de tres fuentes: 1) mesodermo de la placa lateral que aporta células a la dermis de los miembros y de la

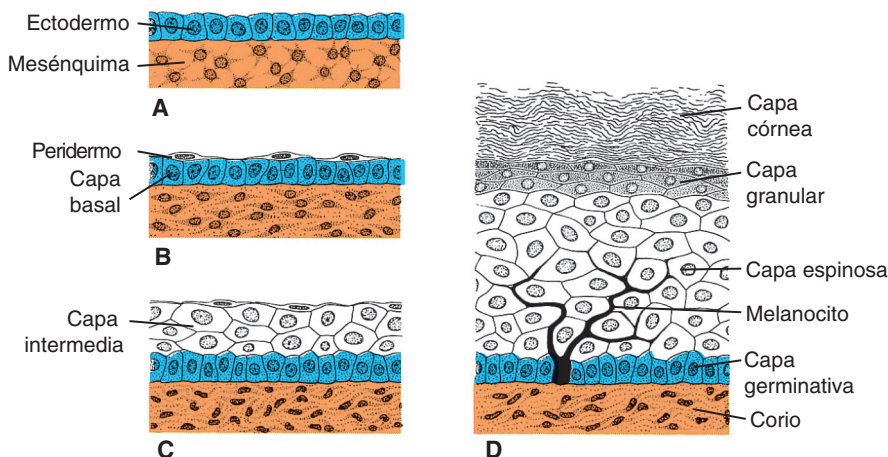


FIGURA 21.1 Formación de la piel en varias fases del desarrollo. **A.** 5 semanas. **B.** 7 semanas. **C.** 4 meses. **D.** Nacimiento.

Consideraciones clínicas

Trastornos pigmentarios

Ocurren muchos trastornos pigmentarios que pueden clasificarse como enfermedades del desarrollo, de la función y supervivencia de los melanocitos. Entre los ejemplos de anomalías de la función, figuran **piebaldismo** (ausencia del pigmento del cabello en varias áreas) y **síndrome de Waardenburg (SW)**, que se caracteriza por placas de piel y cabello blancos. Hay varias clases del síndrome pero todas comparten algunos rasgos comunes: mechones de cabello blanco (generalmente un rizo frontal), heterocromía del iris (ojos de distinto color), manchas de la piel y sordera. Estas anomalías se deben a la migración o proliferación defectuosa de las células de la cresta neural (la sordera en estas enfermedades se debe a la ausencia de los melanocitos de las células en la estria vascular de la cóclea). Algunos tipos provienen de las mutaciones de **PAX3**, incluyendo WS1 y WS3.

Las enfermedades de la función de los melanocitos abarcan varias clases de **albinismo**, que se caracteriza por menor pigmentación global o su

ausencia en la piel, el pelo y los ojos. Los casos se clasifican en varios tipos de **albinismo oculocutáneo (AOC)**. Por lo regular la causa son anomalías en la síntesis de melanina o en su procesamiento.

El **vitiligo** se debe a pérdida de melanocitos, resultado de un trastorno inmunológico. Se observa pérdida de pigmento disperso desde las áreas afectadas como la piel, el cabello que la recubre y la mucosa bucal. El vitiligo se acompaña de otras enfermedades inmunológicas, sobre todo de la glándula tiroidea.

Huellas dactilares

Tienen origen genético las crestas epidérmicas que producen patrones típicos en la superficie de las puntas de los dedos, en la palma de las manos y en la planta de los pies. Constituyen la base de muchos estudios de genética médica y de investigaciones criminales (**dermatoglifos**). En los niños con anomalías cromosómicas, el patrón epidérmico de la mano y de los dedos se emplea a veces como herramienta de diagnóstico.

Consideraciones clínicas

Queratinización de la piel

La **ictiosis**, excesiva queratinización de la piel, caracteriza a un grupo de trastornos hereditarios que se heredan como rasgo autosómico recesivo, pero que también está ligado al cromosoma X. En los casos severos puede producir un aspecto grotesco como en el del **feto arlequín** (Fig. 21.2).

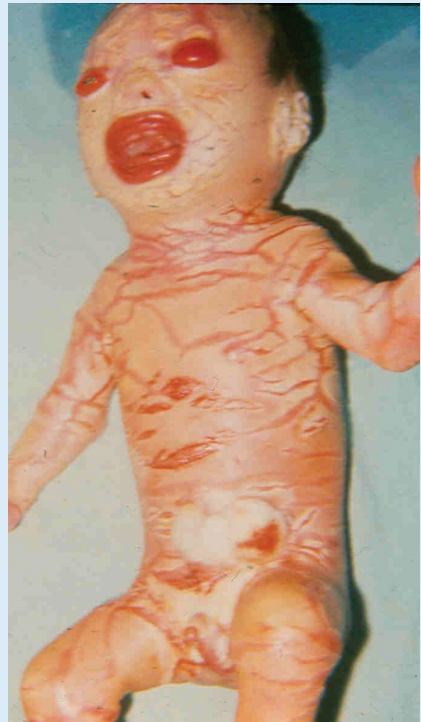

FIGURA 21.2 Ictiosis en un feto arlequín con engrosamiento masivo de la capa de queratina que se rompe para formar fisuras entre placas engrosadas.

pared corporal, 2) el mesodermo paraxial que aporta células a la dermis de la espalda y 3) las células de la cresta neural que las aportan a la dermis de la cara y del cuello. Durante el tercero y cuarto meses, este tejido –el **corio** (Fig. 21.1D)– da origen a muchas estructuras papilares irregulares: las **papilas dérmicas** que se proyectan hacia arriba hasta el interior de la epidermis. La mayoría de las papilas contienen un pequeño órgano nervioso blanco capilar o sensitivo. En la capa más profunda de la dermis, en el **subcorio**, hay grandes cantidades de tejido adiposo.

En el momento del nacimiento, la piel está cubierta con una pasta blanquecina –**vernix caseosa**– formada por secreciones de las glándulas sebáceas, de las células y pelos epidérmicos degenerados. La pasta protege la piel contra el golpeo del líquido amniótico.

PELO

El pelo comienza a desarrollarse como proliferaciones epidérmicas sólidas a partir de la capa germinativa que penetra en la dermis subyacente (Fig. 21.3A). En sus extremos terminales se invaginan las yemas del pelo. Las invaginaciones, o **papilas pilosas**, se llenan rápidamente con mesodermo donde se

originan los vasos y las terminaciones nerviosas (Fig. 21.3B,C). Pronto las células en el centro de las yemas pilosas adquieren forma de huso y se queratinizan produciendo el **tallo del pelo**. Por su parte, las células periféricas adquieren forma cuboidal, dando origen a la **vaina de pelo epitelial** (Fig. 21.3B,C).

La **vaina de la raíz dérmica** se forma con el mesénquima circundante. Un pequeño músculo liso, también derivado del mesénquima, generalmente está unido a la vaina. Es el **músculo erector de los pelos**. La proliferación continua de las células epiteliales en la base de la vaina empuja hacia arriba el pelo; hacia el final del tercer mes aparecen los primeros pelos sobre la superficie de la región de las cejas y del labio superior. El primer pelo que aparece (el **lanugo**) se desprende aproximadamente al momento de nacimiento y más tarde lo reemplazan los pelos más gruesos que nacen de los nuevos folículos pilosos.

La pared epitelial de los folículos muestra una pequeña yema que penetra en el mesodermo circundante (Fig. 21.3C). Las células de las yemas forman las **glándulas sebáceas**. Las procedentes de la región central de la glándula degeneran dando origen a una sustancia grasosa (**sebo**) secretada en el interior del folículo piloso. Desde aquí llegan a la piel.

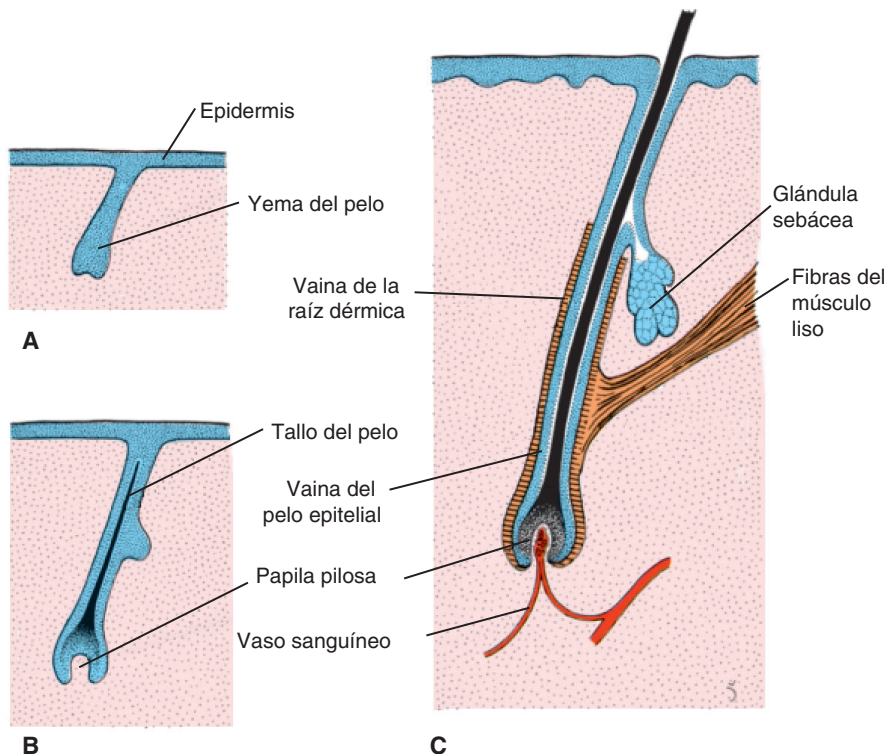


FIGURA 21.3 Desarrollo de un pelo y de una glándula sebácea. **A.** 4 meses. **B.** 6 meses. **C.** Recién nacido.

Consideraciones clínicas

Anomalías en la distribución del pelo

La hipertricosis (exceso de pelo) se debe a una abundancia inusual de folículos pilosos. Se localiza en ciertas áreas del cuerpo, especialmente en la región lumbar inferior cubierta por un defecto de espina bífida oculta o bien cubre todo el cuerpo (Fig. 21.4).

La **atriquia**, ausencia congénita de pelo, normalmente se acompaña de anomalías en otras estructuras derivadas como los dientes y las uñas.

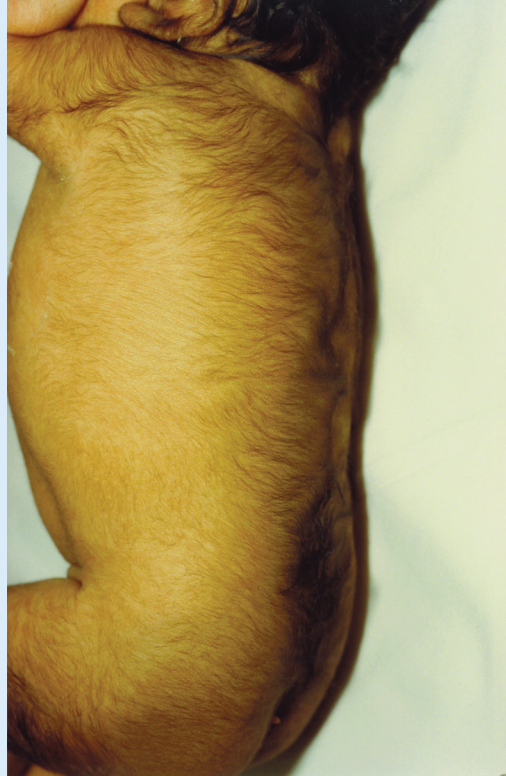


FIGURA 21.4 Niño con hipertricosis.

■ UÑAS DE LOS DEDOS DE LAS MANOS Y DE LOS PIES

Hacia el final del tercer mes aparecen engrosamientos de la epidermis en la punta de los dedos para producir los **campos de uñas**. Éstos migran de aquí hacia la cara dorsal de los dedos y crecen en dirección proximal originando la **raíz de la uña**. En cambio, la proliferación del tejido que rodea a cada campo crea allí una depresión poco profunda. En la raíz de la uña la epidermis se diferencia en uñas de los dedos de las manos y de los pies que no llegan a la punta de los dedos antes del noveno mes de desarrollo.

■ GLÁNDULAS SUDORÍPARAS

Hay dos tipos de glándulas sudoríparas **exocrinas** y **apocrinas**. Las primeras se forman en la piel sobre la mayor parte del cuerpo; inician como yemas de la capa germinativa de la epidermis. Las yemas crecen hasta el interior de la dermis y su extremo se enrolla para constituir las partes secretoras de la glándula.

Las células del músculo liso asociadas a las glándulas también se desarrollan a partir de las yemas epidérmicas. Las glándulas funcionan como mecanismos merocrinos (exocitosis) y participan en el control de la temperatura.

Las glándulas apocrinas se forman en cualquier parte del cuerpo donde haya pelo: cara, axilas y región púbica. Comienzan a desarrollarse durante la pubertad y provienen de las mismas yemas epidérmicas donde se originan los folículos pilosos. Por tanto, desembocan en los folículos en vez de la piel. El sudor producido por ellas contiene lípidos, proteínas y feromonas; el olor se debe a las bacterias que desintegran esas sustancias. No se olvide que estas glándulas se clasifican como apocrinas porque una parte de las células secretoras se desprende para incorporarse a la secreción.

■ GLÁNDULAS MAMARIAS

Las glándulas mamarias son glándulas sudoríparas modificadas y las primeras en aparecer como bandas

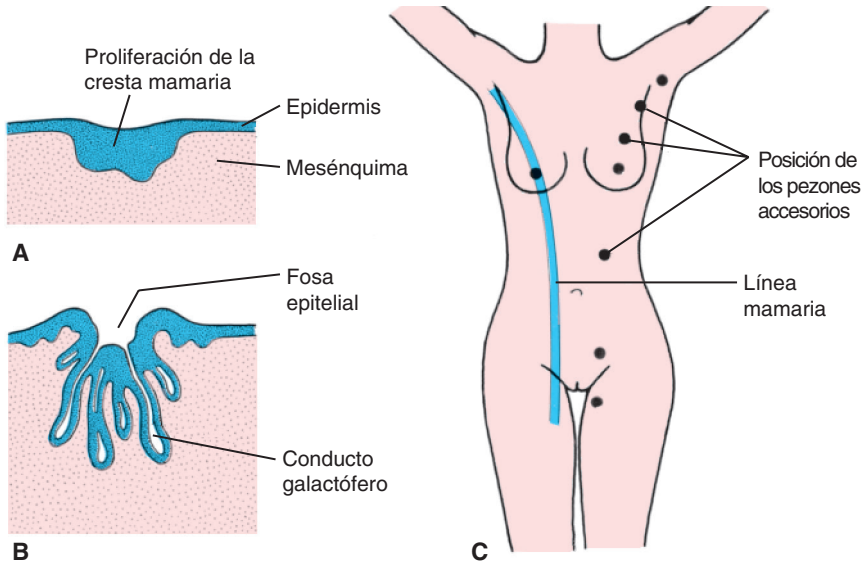


FIGURA 21.5 A,B. Secciones del desarrollo de una glándula mamaria en el tercer y octavo meses, respectivamente. C. Posición de los pezones accesorios (línea azul: línea mamaria).

bilaterales de epidermis engrosada, llamadas **líneas** o **crestas mamarias**. En un embrión de 7 semanas las líneas se extienden a ambos lados del cuerpo desde la base de la extremidad anterior hasta la región de la extremidad posterior (Fig. 21.5C). Aunque la mayor parte de la línea mamaria desaparece poco después de formarse, una parte pequeña en la región torácica persiste y penetra en el mesénquima subyacente (Fig. 21.5A). Aquí produce de 16 a 24 brotes, los cuales a su vez crean pequeñas yemas sólidas. Hacia el final de la vida prenatal los brotes

epiteliales se canalizan para formar los **conductos galactóforos**. En un principio, éstos desembocan en una pequeña fosa epitelial (Fig. 21.5B). Poco después del nacimiento ésta se convierte en el **pezón** al proliferar el mesénquima subyacente. En el momento del nacimiento los conductos carecen de alveolos y por lo mismo de aparato secretor. Sin embargo, en la pubertad el aumento de las concentraciones de estrógeno y de progesterona estimulan la ramificación de los conductos para producir alveolos y células secretoras.

Consideraciones clínicas

Anomalías de las glándulas mamarias

La **politelia** es una anomalía en que se forman pezones accesorios debidos a la persistencia de fragmentos de la línea mamaria (Fig. 21.5C). Los pezones accesorios pueden aparecer a lo largo de la línea mamaria original (Fig. 21.6), pero generalmente se localizan en la región axilar.

La **polimastia** ocurre cuando un resto de la línea mamaria se convierte en mama completa.

El **pezón invertido** es una anomalía en que los conductos galactóforos desembocan en la fosa epitelial primitiva que no se abrió hacia afuera.

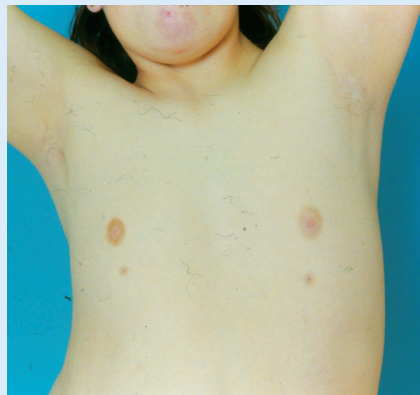

FIGURA 21.6 Niño con politelia bilateral (pezones supernumerarios).

RESUMEN

La piel junto con sus estructuras anexas (pelo, uñas y glándulas) se originan en el ectodermo superficial. Los **melanocitos**, que dan color a la piel, provienen de las **células de la cresta neural** que migran hacia el interior de la epidermis. Las células nuevas se producen en la capa **germinativa**. Una vez que llegan a la superficie, las células se desechan en la capa córnea (Fig. 21.1). La **dermis**, o capa profunda de la piel, procede del mesodermo de la placa lateral (extremidades y pared corporal), de los dermatomas que se desarrollan a partir de los somitas en el mesodermo paraxial (espalda) y de las células de la cresta neural (cara y cuello).

El **pelo** proviene de las células epidérmicas que se incorporan a la dermis subyacente. Hacia las 20

semanas, el feto está cubierto por pelo suave **lanugo** que desaparece en el momento del nacimiento. Las **glándulas sebáceas**, **sudoríparas** y **mamarias** se desarrollan gracias a la proliferación epidérmica. Los pezones y mamas supernumerarios (**politelia** y **polimastia**, respectivamente) son bastante comunes (Figs. 21.5 y 21.6).

Resolución de problemas

1. Una mujer al parecer tiene pezones accesorios en la axila y en ambos lados del abdomen. ¿Cuál es el origen embrionario de esos pezones accesorios y por qué aparecen en esos lugares?

This page intentionally left blank.



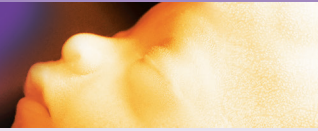PARTE

3

Apéndice

This page intentionally left blank.





■ Capítulo 1

1. Durante el proceso de inducción, un grupo de células o tejidos (el inductor) hace que otro (el inducido) cambie su destino. Las células del segundo grupo tienen que ser capaces de responder; esta capacidad se obtiene con un factor de competencia. En general, los procesos inductivos durante el desarrollo del embrión requieren interacciones epitelio-mesenquimatosas que incluyen los riñones, las estructuras derivadas del intestino, las extremidades y muchas otras.
2. La señalización mediante los factores de crecimiento de los fibroblastos (FGF), que pertenecen a la familia de factores del crecimiento y de la diferenciación, se efectúa con mecanismos parácrinos y puede alterarse en muchos niveles. Por ejemplo, incluso las alteraciones sutiles del ligando y de su receptor pueden modificar la señalización debido al alto grado de especificidad entre esas proteínas. Las alteraciones pueden provenir de las mutaciones génicas como de hecho ha sucedido con los receptores de FGF, produciendo anomalías craneales (capítulo 10). Además, la señalización normal puede alterarse, si se modifica una de las proteínas en la cascada de señalización a partir de la activación del receptor. Asimismo, las modificaciones de los factores de transcripción o de sus sitios de unión con ADN pueden alterar la calidad o cantidad de los productos proteicos. Por fortuna, el sistema cuenta con una redundancia capaz de evitar las modificaciones de las vías. El ejemplo más sencillo es que en algunos casos una proteína FGF puede sustituirse con otra.

■ Capítulo 2

1. La causa más común del número anómalo de cromosomas es la no disyunción durante la meiosis o mitosis. Por razones desconocidas, los cromosomas no se separan durante la división celular. La no disyunción durante la meiosis I o II hace que una mitad de los gametos no tenga una copia del cromosoma y la otra posea dos. Si la fecundación se realiza entre un gameto al que le falte un cromosoma y otro normal, se produce monosomía. Se produce trisomía cuando

se realiza entre un gameto con dos copias y uno normal. La trisomía 21 (síndrome de Down) es la anomalía más común del número de cromosomas que ocasiona anomalías congénitas (retraso mental, cara anormal, malformaciones cardíacas). Casi siempre se debe a no disyunción en la madre y ocurre más frecuentemente en hijos de madres mayores de 35 años; eso significa que el riesgo de no disyunción meiótica aumenta con la edad de la madre. Los cromosomas 8, 9, 13 y 18 intervienen en otras trisomías causantes de síndromes de desarrollo anómalo. Las monosomías que afectan a los cromosomas autosómicos son mortales, en cambio, la monosomía del cromosoma X (síndrome de Turner) es compatible con la vida. En 80% se debe a la no disyunción durante la meiosis de los cromosomas paternos y se caracteriza por infertilidad, estatura baja, cuello corto y otros defectos. Por medio de amniocentesis o con una biopsia de las vellosidades coriónicas, se obtiene el cariotipo de las células embrionarias (“Diagnóstico prenatal”, capítulo 9, p. 136).

2. Los cromosomas a veces se rompen y los fragmentos pueden producir monosomías o trisomías parciales, o bien unirse (traslocarse) a otros cromosomas. Así, la traslocación de una parte del cromosoma 21 al cromosoma 14 constituye aproximadamente 4% de los casos de síndrome de Down. Los cromosomas también sufren alteraciones a causa de las mutaciones en genes individuales. El riesgo de este tipo de anomalías aumenta cuando el padre o la madre tienen más de 35 años.
3. El mosaicismo ocurre cuando un individuo tiene dos o más líneas de células procedentes de un solo cigoto, pero varias características genéticas. Las líneas distintas tal vez se deban a mutación o no disyunción mitótica durante la división, como en algunos casos del síndrome de Down.

■ Capítulo 3

1. La función del cuerpo lúteo consiste en producir las hormonas que preparan el útero para el embarazo y que luego lo mantienen hasta que la placenta alcanza plena funcionalidad (aproximadamente al inicio del cuarto mes). En un prin-

cipio, la progesterona es la principal hormona producida y hace que el útero comience la fase progestional (secretora). Más tarde se producen estrógeno y progesterona para mantener el embarazo. El cuerpo lúteo se origina en la teca interna (procedente de las células estromales del ovario) y de las células granulosas que permanecen en el ovario tras la ovulación.

2. Las tres fases de la fecundación son: 1) penetración de la corona radiada, 2) penetración de la zona pelúcida y 3) fusión de las membranas celulares del ovocito y del espermatozoide. Una vez realizada la fusión, el óvulo experimenta la reacción cortical y la de zona que impiden la polispermia. Los gránulos corticales cercanos a la membrana plasmática del ovocito liberan enzimas lisosómicas que alteran la membrana celular y la zona pelúcida, de modo que no entren más espermatozoides al óvulo.
3. La infecundidad ocurre aproximadamente en 20% de las parejas casadas. Una causa importante de la infecundidad en las mujeres es el bloqueo de las tubas uterinas (trompas de falopio) debido a las cicatrices que deja una enfermedad inflamatoria crónica; en los hombres, la causa principal es un recuento bajo de espermatozoides. Estos problemas se evitan con la fecundación *in vitro* (FIV), aun cuando la tasa de éxitos es baja (alrededor de 20%).
4. Las enfermedades inflamatorias pélvicas como gonorrea son una causa importante de oclusión de los oviductos (tubos uterinos). Aunque el paciente sane, las cicatrices cierran la luz de las trompas y de este modo impiden el paso del espermatozoide al ovocito, y de éste a la cavidad uterina. Con la técnica FIV se supera el problema al fecundar los ovocitos de la mujer en un cultivo para transferirlos luego al útero para su implantación.

■ Capítulo 4

1. A la segunda semana se la conoce como *semana de pares* porque el trofoblasto se diferencia en dos capas: el sincitiotrofoblasto y el citotrofoblasto; el embrioblasto se diferencia en dos capas: el epiblasto y el hipoblasto; el mesodermo extraembrionario se divide en dos capas: la esplácnica (visceral) y la somática (parietal), y en dos cavidades: la amniótica y la del saco vitelino.
2. Se ignora por qué el sistema materno no rechaza al feto. Según los datos recientes, la secreción de las moléculas inmunosupresoras –citoquinas

y proteínas entre otras– y la expresión de antígenos irreconocibles del principal complejo de histocompatibilidad protege al feto contra el rechazo. A veces las respuestas inmunológicas de la madre afectan negativamente el embarazo, como en algunos casos de enfermedad autoinmune. Por ejemplo, las pacientes con lupus eritematoso sistémico tienen una tasa baja de reproducción y múltiples abortos espontáneos. No se ha demostrado de modo fehaciente que los anticuerpos maternos causen anomalías congénitas.

3. En ocasiones el tejido trofoblástico es el único del útero; las células procedentes del embrión no existen o existen en cantidades pequeñas. Esta estructura se conoce como *mola hidatiforme*, la cual, a causa de su origen trofoblástico, secreta la gonadotropina e imita las etapas iniciales del embarazo. La mayoría de las molas se abortan al inicio del embarazo, pero las que contienen restos de un embrión pueden llegar al segundo trimestre. Si quedan fragmentos del trofoblasto después de un aborto espontáneo o de la extirpación quirúrgica de una mola, las células continuarán proliferando para formar tumores llamados *molos invasivos* o *coriocarcinomas*. Puesto que el desarrollo temprano del trofoblasto está bajo el control de los genes paternos, se piensa que las molas se originan en la fecundación de un óvulo sin núcleo.
4. El diagnóstico más probable es un embarazo ectópico en los tubos uterinos que puede confirmarse con una ecografía. En este caso la implantación se debe a un deficiente transporte del cigoto, pudiendo incluso deberse a una cicatriz. Igual que en el síndrome de Down, la frecuencia del embarazo ectópico aumenta cuando la madre tiene más de 35 años.

■ Capítulo 5

1. Por desgracia, el consumo de grandes cantidades de alcohol en cualquier fase del embarazo puede afectar negativamente el desarrollo del embrión. En este caso, la mujer expuso al embrión durante la tercera semana de gestación (suponiendo que la fecundación se haya realizado en la mitad del ciclo menstrual), en el momento de la gastrulación. Esta fase es particularmente vulnerable a los efectos del alcohol, pues puede presentarse el síndrome de alcohol fetal (retraso mental, cara anormal) (capítulo 9). Aunque el síndrome es más común en hijos de madres alcohólicas, no se

- han establecido niveles *inocuos* de concentración de alcohol en la sangre durante la embriogénesis. Así pues, por ser el alcohol causa de anomalías congénitas y ser la principal causa de retraso mental, a las mujeres que planeen embarazarse se les recomienda abstenerse de ingerir alcohol.
2. La masa es probablemente un teratoma sacrococcígeo. Este tipo de tumores proviene de los restos de la línea primitiva, en general en la región sacra. El término *teratoma* se refiere al hecho de que contiene varios tipos de tejido. Dado que deriva de la línea primitiva que contiene células de las tres capas germinativas, es posible que incluya tejidos de ectodermo, mesodermo y endodermo. Estos tumores son tres veces más frecuentes en fetos femeninos que en masculinos.
 3. El bebé presenta una forma grave de disgenesia caudal llamada *sirenomelia* (feto sirenoide). Probablemente esta anomalía, de frecuencia variable, se deba a defectos de gastrulación en los segmentos caudales. Antaño se le dio el nombre de *regresión caudal*, pero se sabe que las estructuras no sufren regresión; simplemente no se forman. La *sirenomelia*, conocida también como *agenesia caudal* y *agenesia sacra*, se caracteriza por diversos grados de flexión, de inversión de rotación lateral y a veces fusión de las extremidades inferiores. También se caracteriza por defectos en las vértebras lumbares y sacras, *agenesias* renal, ano imperforado y agenesia de las estructuras genitales internas, con excepción de los testículos y los ovarios. Se desconoce la causa. Ocurre de modo esporádico pero por lo regular se observa en hijos de madres diabéticas.
 4. Este paciente presenta una secuencia de lateralidad izquierda-derecha, así que debería evaluarse si existen otras anomalías. La lateralidad se establece en el momento en que aparece la línea primitiva (gastrulación) y está controlada por genes, entre ellos *NODAL* y *PITX2* cuya expresión se restringe. A menudo la inversión parcial de la asimetría izquierda-derecha se acompaña de otros defectos que completan la asimetría (*situs inversus*).
 5. Cuando la paciente le pide prescribirle uno de los inhibidores de recaptación selectiva de serotonina, recuerde la tragedia de la talidomida y su lección: las mujeres que planeen embarazarse o que ya lo estén deberían abstenerse de ingerir cualquier sustancia que pueda dañar al feto. Además, conoce usted los estudios científicos,

según los cuales la serotonina es una importante molécula de señalización durante el desarrollo embrionario, en especial para establecer el eje de lateralidad izquierda-derecha. También con seguridad leyó la literatura epidemiológica que establece un nexo entre los inhibidores de recaptación selectiva de serotonina y las anomalías congénitas. Por tanto, recomiendo a la paciente no tomar fármacos. Aconseje inscribirse en un programa de ejercicios y realizar otras actividades sociales de eficacia similar a la de los inhibidores de serotonina que evitan la depresión. Sólo en casos de gran ansiedad y depresión convendría una estrategia alterna; por ejemplo, algún medicamento.

■ Capítulo 6

1. Las células que permanecen en el epiblasto constituyen la capa germinal ectodérmica. La región central de la capa a lo largo del eje embrionario se diferencia en la placa neural. Durante la tercera y cuarta semanas de gestación, los bordes de la placa empiezan a elevarse para producir los pliegues neurales. Los pliegues se enrollan hacia el dorso y se fusionan en la línea media formando un tubo. El cierre de los pliegues comienza en la región cervical, y de aquí avanza en dirección craneal y dorsal. El proceso del cierre termina al final de la cuarta semana de gestación (28 días). Se da el nombre de *neurulación* al proceso total de formación, elevación y cierre de los pliegues. Si el cierre no se efectúa en sentido craneal, se produce anencefalia; se llama *espina bifida* cuando no lo hace en sentido caudal. Hasta 70% de estas anomalías puede prevenirse si la mujer consume 400 µg diarios de ácido fólico, por lo menos desde 3 meses antes de embarazarse y a lo largo del embarazo. Dado que 50% de los embarazos no se planean, se recomienda que todas las mujeres en edad de procrear tomen diariamente un complejo multivitamínico de 400 µg de ácido fólico.
2. Las células de la cresta neural tienen origen ectodérmico, pues proceden de los bordes (crestas) de los pliegues neurales. En las regiones craneales migran de los pliegues antes del cierre del tubo neural; en las regiones caudales (médula espinal) lo hacen después del cierre. Las proteínas morfogenéticas óseas son las más importantes que establecen las crestas regulando *PAX3*. Este factor de transcripción junto con otros desencadenan entonces una cascada genética que especifica las células de la cresta. Dos componen-

tes importantes de la cascada son los factores de transcripción *FOXD3* que especifica las células de la cresta y *SLUG* que facilita la migración de ellas. Las células de la cresta dan origen a muchas estructuras: huesos, tejidos conectivos, dermis de la cara, ganglios de los nervios craneales, melanocitos y tabiques conotruncales en el corazón (Tabla 6.1, p. 77).

3. Los somitas se originan en la porción paraxial de la capa germinal mesodérmica. Al inicio aparecen como bloques segmentados de mesodermo organizado laxamente (somitómeros) a lo largo del eje del embrión. Después, las células pasan por un proceso de epitelización para crear somitas que constan de una porción ventral –el esclerotoma– y de una porción dorsal con dos tipos de células: el dermatoma (parte central) y el miotoma (partes media y lateral). Las células en las regiones del miotoma proliferan y migran debajo del dermatoma para crear el dermomiotoma. Todas las células del somita terminan perdiendo sus características epiteliales y vuelven a convertirse en mesenquimatosas. Las células del esclerotoma migran para formar las vértebras y costillas; los miotomas, para formar el músculo esquelético, y los dermatomas, para formar la dermis de la espalda.
4. Los vasos sanguíneos se originan por la vasculogénesis (las células de los islotes sanguíneos se unen para crear los tubos endoteliales) y por angiogénesis: los vasos brotan de otros ya existentes. El factor de crecimiento endotelial vascular (FCEV) estimula ambos tipos de desarrollo. Algunas veces la excesiva proliferación de capilares produce tumores llamados *hemangiomas*, pero no se sabe aún si interviene una sobreexpresión del factor.
5. El tubo intestinal tiene tres divisiones: intestino anterior, intestino medio e intestino posterior. El intestino medio mantiene un contacto con el saco vitelino, llamado conducto vitelino; esta estructura se cierra por completo ya avanzado el desarrollo. La abertura hacia el intestino faríngeo está cerrada por la membrana bucofaringea que degenera durante la cuarta semana; la abertura hacia el intestino posterior se cierra mediante la membrana cloacal que degenera durante la séptima semana.
6. El desarrollo entre la tercera y octava semanas es crítico por ser el periodo en que se establece la población celular que crea los órganos y en que se forman los primordios de éstos. Al inicio de la tercera semana la gastrulación empieza a

aportar células que constituyen las tres capas germinales de la organogénesis. Más tarde, en la tercera semana empieza a diferenciarse el sistema nervioso central; durante las próximas 5 semanas se establecerán todos los primordios de los principales sistemas orgánicos. En este periodo, las células proliferan rápidamente, emitiéndose las señales decisivas de una célula a otra. Estos fenómenos son muy sensibles a la acción de factores externos como peligros ambientales, agentes farmacológicos y abuso de drogas. Así, pues, la exposición a ellos puede causar los problemas conocidos como anomalías o malformaciones congénitas.

■ Capítulo 7

1. Si falla la membrana pleuroperitoneal izquierda, no se cierra el conducto pericardioperitoneal de ese lado. Este canal es más grande en el lado izquierdo que en el derecho; como se cierra más tarde, está más expuesto a anomalías. El grado de hipoplasia de los pulmones por la compresión de las vísceras abdominales determina el destino del bebé. El tratamiento requiere reparación quirúrgica del defecto, y se han hecho intentos de corregir en útero la malformación.
2. La anomalía es gastrosquisis. Se debe a la debilidad de la pared corporal atribuible al cierre anormal de la pared ventral del cuerpo. Puesto que el intestino no está cubierto con el amnios, puede volverse necrótico por el contacto con el líquido amniótico. También es posible que las asas intestinales se enrollen alrededor de sí mismas (vólvulo) e interrumpan el riego sanguíneo, ocasionando así un infarto. La gastrosquisis no se acompaña de anomalías genéticas y apenas 15% sufre otras malformaciones. En conclusión, las probabilidades de sobrevivir son buenas si el daño del intestino no está demasiado extendido.
3. Durante la cuarta semana del desarrollo, el tabique transversal, que forma el tendón central del diafragma, está situado delante de los segmentos cervicales 3 a 5 (C3 a C5). Conforme el embrión crece y su cabeza se dobla ventralmente, la posición del tabique (diafragma) se desvía caudalmente hacia la cavidad torácica. La musculatura del diafragma deriva de los segmentos cervicales primitivos localizados en su lugar de origen. Por tanto, como los miocitos siempre llevan el nervio desde su lugar de origen hasta el sitio a donde migran, es el nervio frénico de C3, C4 y C5 el que inerva el diafragma (C3, C4 y C5 mantienen vivo el diafragma).

■ Capítulo 8

1. El exceso de líquido amniótico se llama *hidramnios* o *polihidramnios*, sin que muchas veces (35%) se conozca su causa (idiopática). Una alta incidencia (25%) se relaciona con diabetes materna y anomalías congénitas que interfieren en la deglución fetal; por ejemplo, atresia esofágica y anencefalia.
2. Ella está equivocada. La placenta no funciona como barrera completa, pues muchos compuestos la cruzan libremente, sobre todo sustancias lipofílicas como tolueno y alcohol. Más aún, en las primeras fases del embarazo la placenta todavía no alcanza su desarrollo pleno y el embrión resulta muy vulnerable. Durante las primeras semanas es muy sensible al efecto de compuestos químicos como tolueno, el cual causa embriopatía por tolueno.

■ Capítulo 9

1. Las anomalías congénitas del tubo neural, como espina bífida y anencefalia, producen altas concentraciones de α -fetoproteína (AFP), lo mismo que defectos abdominales, como gastrosquisis y onfalocele. Las concentraciones de AFP están elevadas en la madre, así que puede servir de prueba que habrá de confirmarse mediante amniocentesis. Con la ultrasonografía se corrobora el diagnóstico.
2. El síndrome de Down es una anomalía cromosómica que muy a menudo se debe a la trisomía 21 (capítulo 2). De ahí que el análisis cromosómico se obtenga por amniocentesis o biopsia de las vellosidades coriónicas (CVS). Esta última prueba tiene la ventaja de aportar suficientes células para hacer de inmediato el análisis; en cambio, las obtenidas mediante amniocentesis –que no suele realizarse antes de 14 semanas de gestación– han de cultivarse durante 2 semanas aproximadamente para reunir suficiente cantidad. El riesgo de pérdida fetal con CVS es 1%, casi el doble del de la amniocentesis.
3. El estado del feto es un dato indispensable para controlar el embarazo, el parto y los cuidados posnatales. El tamaño, la edad y la posición son importantes para determinar el tiempo y el modo del parto. Para planear los cuidados posnatales, hay que saber si existen anomalías congénitas. Las pruebas para averiguar el estado del feto se basan en los antecedentes de la madre y en los factores que aumentan el riesgo: exposición a teratógenos, anomalías cromosómicas en uno

de los progenitores, edad avanzada de la madre o nacimiento de un hijo anterior con alguna anomalía congénita.

4. Entre los factores que influyen en la acción de un teratógeno figuran: 1) genotipo de la madre y del feto, 2) dosis y duración de la exposición, 3) fase de la embriogénesis cuando se dé. La mayoría de las malformaciones se producen en el periodo embrionario (periodo teratogénico), o sea de la tercera a la octava semanas de gestación. No obstante, también son vulnerables las fases anteriores, entre ellas el periodo de preimplantación y el posterior a la octava semana (periodo fetal). Ninguna fase está exenta de riesgo.
5. La mujer tiene razón: los fármacos pueden ser teratógenos. Sin embargo, se sabe que una hipertermia severa como la suya produce anomalías en el tubo neural (espina bífida y anencefalia) en el tubo neural en esta fase de la gestación. De ahí la necesidad de evaluar la teratogenicidad de un agente antipirético con poco potencial teratogénico –una aspirina en pequeña dosis, por ejemplo– frente al posible riesgo de hipertermia. He aquí un dato interesante: las malformaciones han sido relacionadas con hipertermia inducida por baños sauna. No se dispone de información referente a la hipertermia y anomalías congénitas causadas por el ejercicio, pero una intensa actividad física (participar en un maratón) eleva la temperatura corporal de modo considerable y probablemente habrá que evitarla durante el embarazo.
6. Como más de 50% de los embarazos no se planean, las mujeres en edad de procrear deberían consumir un suplemento de 400 μg diarios de ácido fólico para evitar los defectos del tubo neural. Una mujer que no haya tomado folato y planea embarazarse, debería empezar a usar el suplemento 3 meses antes de la concepción sin interrumpirlo a lo largo de la gestación. El ácido fólico no es tóxico ni siquiera a dosis altas, puede prevenir hasta 70% de defectos en el tubo neural, lo mismo que defectos cardíacos troncales y hendiduras faciales.
7. Las preocupaciones de la mujer son válidas, pues los hijos de madres diabéticas insulino dependientes tienen mayor incidencia de anomalías congénitas; por ejemplo, un amplio espectro de malformaciones menores y mayores. Se reduce de manera considerable la frecuencia de anomalías y aumenta al máximo la oportunidad de un embarazo normal, si se le impone a la madre un estricto control metabólico mediante múltiples

inyecciones de insulina antes de la concepción y a lo largo del embarazo. Un embarazo normal ocurre con las mujeres que sufren fenilcetonuria. Un control riguroso antes de la concepción y durante el embarazo prácticamente elimina el riesgo de anomalías congénitas en el hijo. Ambos casos subrayan la necesidad de planear el embarazo y de evitar la exposición a posibles teratógenos, sobre todo durante las primeras 8 semanas de gestación, periodo en que ocurre la mayoría de los defectos.

■ Capítulo 10

1. Las suturas craneales son regiones fibrosas situadas entre los huesos planos del cráneo. Las regiones membranosas donde más de dos huesos se juntan reciben el nombre de *fontanelas*. La más grande de ellas es la fontanela anterior (punto blando). Las suturas y las fontanelas permiten: 1) moldear la cabeza al cruzar ésta el canal del parto y 2) crecimiento del cerebro. El crecimiento del cráneo, que prosigue después del parto al irse agrandando el cerebro, alcanza su máximo nivel durante los dos primeros años de vida. El cierre prematuro de una o varias suturas (craneosinostosis) produce deformidades en la forma de la cabeza, según las suturas afectadas. A menudo se acompaña de otras anomalías esqueléticas, y los datos sugieren que algunos factores genéticos intervienen de manera importante (Tabla 10.1, p. 149). Los defectos de los huesos y dedos largos suelen acompañarse de otras malformaciones y deberían sugerir un examen exhaustivo de todos los sistemas. Se llaman *síndromes* a los grupos de defectos que ocurren simultáneamente con una causa común; los de las extremidades, en particular del radio y de los dedos, son componentes habituales de esos grupos. El diagnóstico del síndrome sirve para determinar los riesgos de recurrencia y por lo mismo la necesidad de asesorar a los padres acerca de embarazos posteriores.
2. La formación de las vértebras es un proceso complejo en el cual participan el crecimiento y fusión de la porción caudal de un esclerotoma con la porción craneal del adyacente. Por ello no sorprende que ocurran errores; pueden deberse a fusiones o aumento y disminución del número de vértebras (secuencia de Klippel-Feil). En algunos casos sólo se forma la mitad de la vértebra (hemivértebra), ocasionando asimetría y curvatura lateral de la espina (escoliosis). Los genes *HOX* que moldean las vértebras pueden tener mutaciones, cuyo efecto consiste en que

una parte de una vértebra no se forme bien. La escoliosis también puede deberse a debilidad de los músculos de la espalda.

■ Capítulo 11

1. Los miocitos se originan en los labios (bordes) ventrolaterales y dorsomedial de los somitas. Las células procedentes de ambas regiones contribuyen a formar el dermomiótoma y además algunas células de los labios ventrolaterales migran cruzando la frontera somítica lateral para llegar a la pared parietal del mesodermo de la placa lateral. Juntas esas células constituyen el dominio mesodérmico abaxial, mientras que el mesodermo paraxial alrededor del tubo neural constituye el dominio mesodérmico primaxial. Los músculos derivados de este dominio son los siguientes: músculos de la espalda, algunos del cuello, algunos de la cintura escapular y los intercostales. El dominio abaxial forma el resto de los músculos axiales y de las extremidades (Tabla 11.1, p. 158).
2. No existe el músculo pectoral menor y el pectoral mayor está ausente en forma total o parcial. El defecto, conocido como *anomalía de Poland*, suele acompañarse de dedos medios cortos (braquidactilia) y de fusión de los dedos (sindactilia). La pérdida del pectoral mayor produce poca o nula pérdida de función, pues otros músculos la compensan. Sin embargo, las características deformantes pueden causar mucha preocupación, especialmente en las mujeres.
3. La estructuración de los músculos depende del tejido conectivo que se origina en los fibroblastos. En la cabeza –con su complicado patrón de músculos de la expresión facial–, las células de la cresta neural dirigen la estructuración. En las regiones cervical y occipital lo hace el tejido conectivo procedente de los somitas. En la pared del cuerpo y en las extremidades, esta función la dirige el mesodermo somático.
4. La inervación de los músculos proviene del nivel vertebral de donde se originan los miocitos, relación que se mantiene sin importar donde migren. Así, pues, los mioblastos que forman el diafragma se originan en los segmentos cervicales 3, 4, 5 y migran a la región torácica llevando consigo sus nervios.

■ Capítulo 12

1. A menudo las anomalías de los huesos largos y de los dedos se acompañan con otras malfor-

maciones, de modo que debería efectuarse un examen exhaustivo de todos los sistemas. Se da el nombre de *síndromes* a los grupos de anomalías que ocurren simultáneamente con una causa común; con mucha frecuencia forman parte de ellos anomalías de las extremidades, en especial del radio y de los dedos. El diagnóstico de los síndromes es importante para determinar el riesgo de recurrencia y para asesorar a los padres con respecto a embarazos futuros.

■ Capítulo 13

1. Con la ecografía (ultrasonido del corazón) se obtiene una vista de cuatro cámaras. En la parte superior están divididas por el tabique auricular, por la parte inferior por el tabique ventricular y a los lados por las almohadillas endocárdicas que rodean a los conductos auriculoventriculares. Juntas, las tres estructuras forman una cruz, cuya integridad se visualiza con facilidad con un ultrasonido. En este caso probablemente el feto sufra una anomalía del tabique ventricular –la más frecuente malformación cardíaca– en la porción membranosa del tabique. También habrá que examinar con cuidado la integridad de los grandes vasos, porque el tabique conotruncal que divide los canales aórtico y pulmonar debe entrar en contacto con la porción membranosa del tabique interventricular. De lo contrario, esta estructura no se desarrollaría normalmente.
2. Las células de la cresta neural contribuyen en gran medida al desarrollo de la cara y del tabique conotruncal; de ahí que probablemente hayan sido alteradas. Tal vez no migren a esas regiones ni proliferen o hayan sido destruidas. El ácido retinoico (vitamina A) es un poderoso teratógeno que ataca las células de la cresta neural entre otras poblaciones celulares. Debido a que los retinoides son efectivos para el tratamiento del acné, que es común entre las mujeres jóvenes en edad de procrear, se debe tener mucho cuidado antes de prescribir este fármaco a las pacientes de este grupo.
3. El tejido de las almohadillas endocárdicas es indispensable para que estas estructuras se desarrollen bien. En el canal auriculoventricular común las almohadillas endocárdicas superior, inferior y dos laterales dividen las aberturas y contribuyen a la creación de las válvulas mitral y tricúspide en los canales auriculoventriculares derecho e izquierdo. Además, las almohadillas superior e inferior son esenciales para una tabicación completa de las aurículas mediante fusión con el tabique espurio y de los ventrículos mediante la formación de la parte membra-

nosa del tabique interventricular. El tejido de las almohadillas en el cono y en el tronco da origen al tabique conotruncal, que desciende en espiral para separar la aorta y la pulmonar. También se fusiona con la almohadilla endocárdica inferior para completar el tabique interventricular. Por tanto, cualquier anomalía de este tejido puede ocasionar varias anomalías cardíacas: defectos en el tabique auricular y ventricular, transposición de los grandes vasos y otros en el tracto de salida.

4. En el desarrollo del sistema vascular de la cabeza y del cuello aparece una serie de arcos arteriales alrededor de la faringe. La mayoría de ellos sufre alteraciones –regresión, por ejemplo– al irse modificando los patrones originales. Dos alteraciones que dificultan la deglución son: 1) arco aórtico doble en que una porción de la aorta dorsal derecha (la que normalmente muestra regresión) persiste entre la séptima arteria intersegmentaria y su unión con la aorta dorsal izquierda, creando un anillo vascular alrededor del esófago, y 2) arco aórtico derecho, en el que la aorta ascendente y el arco derecho se forman en el lado derecho. En tales casos el ligamento arterioso permanece en la izquierda, pasa detrás del esófago y puede constreñirlo. En tales casos, el ligamento arterioso permanece en la izquierda, pasa detrás del esófago y puede constreñirlo.

■ Capítulo 14

1. Muy probablemente este bebé presenta algún tipo de atresia traqueoesofágica con fístula traqueoesofágica o sin ella. No puede deglutir y esto le ocasiona polihidramnios. La anomalía se debe a una división anormal de la tráquea y del esófago por el tabique traqueoesofágico. Estos defectos a menudo se acompañan de otras malformaciones: variedad de anomalías vertebrales, atresia anal, anomalías cardíacas y renales, defectos de las extremidades conocidos como asociación *VACTERL*.
2. Los bebés nacidos antes de 7 meses de gestación no producen suficientes cantidades de surfactante para disminuir la tensión superficial de los alveolos y permitir que los pulmones funcionen normalmente. El pronóstico de estos niños mejora al administrar esteroides durante el embarazo y al utilizar surfactantes artificiales.

■ Capítulo 15

1. Con toda probabilidad el bebé sufre algún tipo de atresia esofágica, fístula traqueoesofágica, o ambos. En 90% de los casos la parte proximal del

esófago termina en una bolsa ciega y una fístula conecta la parte distal del mismo con la tráquea. Se produce polihidramnios porque el bebé no puede deglutir el líquido amniótico. La aspiración de líquidos al momento de nacer puede provocar neumonía. El defecto se debe a que el tabique traqueoesofágico divide anormalmente el divertículo respiratorio del intestino anterior.

2. El diagnóstico más probable es onfalocelo debido a que el intestino herniado no regresó a la cavidad abdominal entre las semanas 10 y 12 de gestación. El intestino queda recubierto por el amnios, pues en condiciones normales se hernia en el interior del cordón umbilical. Este defecto se diferencia de la gastrosquisis, en la que las asas del intestino se hernian a través de un defecto en la pared abdominal, sin que las recubra el amnios. El pronóstico no es bueno, pues 25% de los bebés con onfalocelo muere antes de nacer, de 40 a 88% presenta anomalías asociadas y 15% tiene malformaciones cromosómicas. Cuando no existen otros defectos, es posible una reparación quirúrgica. Cuando la realiza un experto, la supervivencia es de 100 por ciento.
3. Esta bebé tiene ano imperforado con fístula recto-vaginal que forma parte de un complejo de atresia anorrectal. Al parecer, presenta una atresia anorrectal alta porque la fístula conecta el recto a la vagina, lo cual explica el meconio (contenidos intestinales) en esta estructura. Probablemente la anomalía se debe a que la cloaca es demasiado pequeña, de manera que la membrana cloacal se acortó en la parte posterior. El ano imperforado hace que la abertura del intestino posterior se desplace en dirección anterior. Cuanto más pequeña sea la cloaca en la parte posterior, la abertura se desplazará más hacia delante y el defecto se localizará más arriba.

■ Capítulo 16

1. Los tres sistemas a formar son: pronefros, mesonefros y metanefros, que se originan en el mesodermo intermedio. Aparecen uno tras otro en una secuencia craneal a caudal. Así, pues, el pronefros origina los segmentos cervicales al final de la tercera semana, sólo que es rudimentario y pronto muestra regresión. El mesonefros, que empieza al iniciarse la cuarta semana, se extiende desde la región torácica hasta la lumbar superior. Está segmentado únicamente en la porción superior y contiene túbulos excretores que se conectan al conducto mesonéfrico (de Wolff). Este riñón también presenta regresión pero puede funcionar poco tiempo. Es más importante porque los túbulos y los conductos colectores contribuyen a la formación de los conductos genitales del varón. Los conductos colectores cerca de los testículos dan origen a los conductillos eferentes, mientras que el conducto mesonéfrico forma el epidídimo, el conducto deferente y el conducto eyaculatorio. En el sexo femenino los túbulos y los conductos degeneran porque su mantenimiento requiere la producción de testosterona. El metanefros está situado en la región pélvica como una masa de mesodermo sin segmentar (blastema metanéfrico) que forma los riñones definitivos. Las yemas ureterales se desarrollan a partir de los conductos mesonéfricos y hacen que se diferencien al entrar en contacto con el blastema metanéfrico. Las yemas producen conductos y uréteres colectores, mientras que el blastema metanéfrico produce nefronas (unidades excretoras), constituidas por un glomérulo (capilares) y túbulos renales.
2. En la cavidad abdominal tanto los ovarios como los testículos se originan del mesodermo intermedio a lo largo de la cresta urogenital. Por un mecanismo similar también descienden de su posición original, sólo que el útero impide la migración del ovario desde la cavidad abdominal. Sin embargo, en el sexo masculino una condensación mesenquimatosa (el gubernáculo que también aparece en las mujeres se une al útero) se junta con el extremo caudal del testículo, primero con la región inguinal y luego con las prominencias escrotales. El crecimiento y retracción del gubernáculo, aunado a una creciente presión intraabdominal, hacen que el testículo descienda. Cuando esos procesos fallan se observan testículos no descendidos, anomalía conocida como *criptorquidia*. Aproximadamente entre 2 y 3% de los niños a término la sufren; es bilateral en 25% de los casos. Muchas veces los testículos que no descendieron lo hacen al año de edad. De lo contrario, tal vez se requieran testosterona (porque se cree que esta hormona participa en el descenso) o cirugía. Si la deficiencia es bilateral, puede afectar la fertilidad.
3. Los genitales externos tanto masculinos como femeninos pasan por una fase indiferenciada, durante la cual es imposible distinguir los sexos. Bajo el influjo de testosterona esas estructuras adoptan un aspecto masculino, pero las derivadas son homólogas entre hombres y mujeres. Las homologías incluyen: 1) clítoris y pene derivados del tubérculo genital, 2) labios mayores y escroto derivados de las prominencias genitales que se fusionan en el varón y 3) labios menores y uretra

peniana derivados de los pliegues ureterales que se fusionan en el sexo masculino. Durante las primeras fases el tubérculo genital es más largo en la mujer que en el hombre, lo cual ha llevado a identificar erróneamente el sexo por medio de ultrasonido.

4. El útero se forma por la fusión de las porciones inferiores de los conductos paramesonéfricos (de Müller). Se han descrito numerosas anomalías; las más comunes constan de dos astas uterinas (útero bicorne). Entre las complicaciones de la anomalía figuran dificultad para embarazarse, elevada frecuencia de aborto espontáneo y presentaciones anormales del feto. En algunos casos una parte del útero tiene un extremo ciego (asta rudimentaria) que ocasiona problemas con la menstruación y dolor abdominal.

■ Capítulo 17

1. Las células de la cresta neural son importantes en el desarrollo craneofacial, porque contribuyen a muchas estructuras de esa región. Producen todos los huesos de la cara, la parte anterior de la bóveda craneal y el tejido conectivo que moldea los músculos faciales. También participan en la creación de los ganglios de los nervios craneales, en la de meninges, de la dermis, los odontoblastos y el estroma de las glándulas procedentes de las bolsas faríngeas. Además, las células de la cresta –que se originan en la región del rombencéfalo de los pliegues neurales– migran ventralmente para intervenir en la tabicación de la región conotruncal del corazón en los vasos aórtico y pulmonar. Por desgracia estas células al parecer son vulnerables a varios compuestos como alcohol y retinoides, quizá por carecer de las enzimas catalasa y superóxido dismutasa que controlan la antioxidación de los radicales libres. Muchas anomalías craneofaciales provienen de agresiones a las células de la cresta neural; pueden acompañarse de anomalías cardiacas, dada su contribución a la morfogénesis del corazón.
2. El niño posiblemente sufra la anomalía de DiGeorge, la cual se caracteriza por esta clase de defectos craneofaciales y por la ausencia parcial o total del tejido tímico. La pérdida de éste afecta al sistema inmunológico, ocasionando numerosas infecciones. El daño a las células de la cresta neural es la causa más probable de la secuencia, pues éstas contribuyen al desarrollo de las estructuras anteriores, entre ellas el estroma del timo. Se ha comprobado que los teratógenos –el alcohol, por ejemplo– causa esas anomalías en los experimentos.

3. A menudo los niños con labio hendido en la línea media sufren retraso mental. Este tipo de malformación se acompaña de pérdida de otras estructuras de la línea media, entre otras las del cerebro. En su modalidad extrema falta toda la línea media del cráneo y los ventrículos laterales del hemisferio derecho están fusionados en uno sólo, defecto que recibe el nombre de *holoprosencefalia*. Las hendiduras de la línea media, inducidas como pliegues neurales del cráneo que empiezan a aparecer (aproximadamente entre los días 19 y 21), se deben a la pérdida de tejido de la línea media en la región de la placa precordial.
4. Es muy probable que el niño tenga un quiste tirogloso atribuible a la regresión incompleta del conducto tirogloso. Estos quistes pueden formarse en cualquier parte de la línea descendente de la glándula tiroidea al migrar de la región del agujero ciego de la lengua a su posición en el cuello. No debe confundirse un quiste con el tejido glandular ectópico que también puede persistir a lo largo de esta vía.

■ Capítulo 18

1. Los nervios craneales y raquídeos son homólogos, pero se diferencian en que los primeros tienen una composición menos compacta. Las neuronas motoras de ambos se localizan en las placas basales del sistema nervioso central; los ganglios sensitivos procedentes de la cresta neural se hallan fuera del sistema nervioso central. Las fibras de las neuronas sensitivas forman sinapsis en las de las placas alares en la médula espinal y en el encéfalo. Tres nervios craneales (I, II y VIII) son enteramente sensitivos; cuatro (IV, VI, XI y XII) son enteramente motores; tres (VII, IX y X) tienen fibras motoras, sensitivas y parasimpáticas; uno (III) tiene sólo componentes motores y parasimpáticos. Por el contrario, los nervios raquídeos tienen fibras motoras y sensitivas.
2. Los componentes que se unen para constituir un nervio raquídeo son las raíces dorsales y ventrales, las cuales contienen fibras sensitivas (aférentes) y motoras (eferentes), respectivamente. Los cuerpos celulares de las neuronas motoras se localizan en las astas ventrales de la médula espinal; las de las neuronas sensoriales se hallan fuera de la médula espinal en los ganglios de las raíces dorsales y provienen de las células de la cresta neural. Así, pues, los nervios raquídeos contienen tanto fibras motoras como sensitivas. Son muy cortos y en cada agujero intervertebral se dividen casi de inmediato en una rama primaria dorsal (hacia los músculos de la espalda) y una

- rama primaria ventral (hacia los músculos de las extremidades y de la pared corporal). Cada una de estas ramas es un nervio mixto que contiene tanto fibras sensitivas como motoras.
- Se realiza una punción lumbar entre las vértebras L4 y L5 porque la médula espinal termina a nivel de L2 y L3. De ahí la posibilidad de obtener líquido cefalorraquídeo en ese nivel sin dañar la médula espinal. Se crea el espacio porque después del tercer mes la médula –que inicialmente se extendía a lo largo de la columna vertebral– no se alarga con tanta rapidez como la dura madre o la columna vertebral. De ahí que en el adulto la médula espinal termina en el nivel L2 a L3.
 - El origen embrionario de la mayoría de las anomalías del tubo neural es la inhibición del cierre de los pliegues neurales en los neuroporos craneales y caudales. A su vez, ocurren anomalías en las estructuras circundantes, lo cual ocasiona anencefalia, algunos tipos de encefaloceles y espina bífida quística. Graves déficits neurológicos acompañan las malformaciones en esas regiones. Las anomalías del tubo neural, que aparecen en 1 de cada 1 500 nacimientos, pueden diagnosticarse en el periodo prenatal mediante ultrasonido y el descubrimiento de elevadas concentraciones de fetoproteína, lo mismo en el suero materno que en el líquido amniótico. Las investigaciones recientes han demostrado que hasta 70% de estos defectos pueden prevenirse tomando suplementos de 400 µg diarios de ácido fólico desde 3 meses antes de la concepción.
 - Esta anomalía –hidrocefalia– se debe al bloqueo del flujo del líquido cerebroespinal desde los ventrículos laterales, los agujeros de Monro y el acueducto cerebral hasta el cuarto ventrículo y el espacio subaracnoideo donde se reabsorberá. Por lo regular el bloqueo ocurre en el acueducto cerebral del cerebro medio. En ocasiones, se debe a un origen genético (recesivo ligado a X) o de una infección viral (toxoplasmosis o citomegalovirus).
 - El sistema nervioso autónomo consta de los sistemas simpático y parasimpático. Las neuronas preganglionares de la parte simpática se localizan en el asta intermedia de la médula espinal, de T1 a L2. La parte parasimpática tiene origen craneosacro: sus neuronas preganglionares se hallan en el cerebro y en la médula espinal (S2 a S4). El flujo craneal lo realizan los nervios craneales III, VII, IX y X. Los cuerpos de las células posganglionares de ambos sistemas se desarrollan a partir de las células de la cresta neural.

■ Capítulo 19

- La placoda es una región del ectodermo cuboidal que se engrosa al adoptar una forma de columna. Las placodas óticas se forman a ambos lados del rombencéfalo para invaginarse después y constituir las vesículas óticas. En general, las placodas dan origen a los órganos sensitivos y las placodas óticas no son la excepción. Así, pues, a partir de la vesícula ótica se desarrollan las evaginaciones tubulares diferenciándose en sáculo, utrículo, canales semicirculares, conductos endolinfáticos y cocleares. Juntas, esas estructuras constituyen el laberinto membranoso del oído interno.
- La cavidad timpánica (oído medio) y el conducto auditivo se originan en la primera bolsa faríngea y están revestidos de endodermo. La bolsa se expande a los lados para incorporar los huesecillos del oído y crear la cavidad del oído medio. Por su parte, la parte media se alarga para producir el conducto auditivo que mantiene comunicación abierta con la faringe. La membrana timpánica (tímpano) se origina en el tejido que separa la primera bolsa faríngea y la primera hendidura faríngea. Está recubierta por endodermo en el interior y por ectodermo en el exterior, con una capa delgada de mesénquima en la mitad.
- La microtia incluye las anomalías del oído externo que abarcan desde oídos pequeños pero bien formados y ausencia de ellos (anotia). Otras anomalías ocurren en entre 20 y 40% de los niños con una de las dos anomalías anteriores como el espectro oculoauriculovertebral (microsomia hemifacial), en que los defectos craneofaciales pueden ser asimétricos. Puesto que el oído externo se origina en las prominencias de los dos primeros arcos faríngeos –formados principalmente por células de la cresta neural– esta población celular cumple importante función en las malformaciones del oído externo.

■ Capítulo 20

- El cristalino se desarrolla a partir de un engrosamiento del ectodermo (placoda del cristalino) adyacente a la cúpula óptica. Su inducción puede comenzar en una fase muy temprana, pero el contacto con la cúpula óptica representa una parte fundamental del proceso, lo mismo que del mantenimiento y diferenciación del cristalino. Por eso no se forma éste, si la cúpula óptica no entra en contacto con el ectodermo o si se alte-

- ran las señales moleculares y celulares esenciales para el desarrollo del cristalino.
2. Se sabe que la rubeola produce cataratas, microftalmía, sordera y malformaciones cardíacas. La exposición durante las semanas cuarta a octava pone al niño en riesgo de sufrir uno o varios de esos problemas.
 3. Al llegar la copa óptica al ectodermo superficial, se invagina, produciendo a lo largo de su superficie ventral una fisura que se extiende por todo el tallo óptico. A través de esta fisura la arteria hialoidea llega a la cámara interna del ojo. En condiciones normales la porción distal de la arteria se cierra al fusionarse sus bordes. Cuando no se fusionan, aparecen colobomas. Esos defectos (hendiduras) pueden ocurrir a lo largo de la fisura. Cuando se suscitan en el extremo distal, producen colobomas en el iris; cuando se presentan en un extremo más proximal, producirán colobomas en la retina, la coroides o el nervio óptico, según sea su alcance. Las mutaciones de *PAX2* pueden

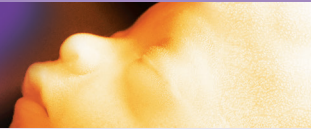causar colobomas en el nervio óptico, lo mismo que otros tipos de ellas. Además, se han ligado las mutaciones de ese gen a anomalías renales y al síndrome de coloboma renal.

■ Capítulo 21

1. Las glándulas mamarias empiezan a formarse como yemas de la epidermis que penetra en el mesénquima subyacente. Las yemas normalmente aparecen en la región pectoral a lo largo de la cresta engrosada del ectodermo, es decir, la línea mamaria o láctea. Esta línea o cresta se extiende desde la axila hasta el muslo a ambos lados del cuerpo. En ocasiones, los sitios secundarios del crecimiento epidérmico ocurren de modo que aparecen pezones (politelia) y mamas (polimastia) accesorios. Estas estructuras siempre se localizan sobre la línea láctea y normalmente en la región axilar. Se observan anomalías similares en el sexo masculino.



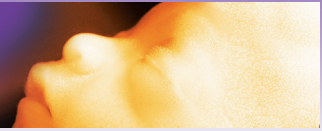Créditos de las figuras



- FIGURA 2.2** Cortesía del Dr. Roger Stevenson, Greenwood Genetic Center, Greenwood, SC.
- FIGURA 2.7A,B** Reimpreso con permiso de Gelehrter TD, Collins FS, Ginsburg D. *Principles of Medical Genetics*. 2nd ed. Baltimore, MD: Williams & Wilkins; 1998:166.
- FIGURA 2.8** Cortesía del Dr. Barbara DuPont, Greenwood Genetic Center, Greenwood, SC.
- FIGURA 2.9A,B** Cortesía del Dr. Roger Stevenson, Greenwood Genetic Center, Greenwood, SC.
- FIGURA 2.10** Cortesía del Dr. Roger Stevenson, Greenwood Genetic Center, Greenwood, SC.
- FIGURA 2.11** Cortesía del Dr. Roger Stevenson, Greenwood Genetic Center, Greenwood, SC.
- FIGURA 2.12A–D** Cortesía del Dr. David Weaver, Department of Medical and Molecular Genetics, Indiana University School of Medicine.
- FIGURA 2.13** Cortesía del Dr. David Weaver, Department of Medical and Molecular Genetics, Indiana University School of Medicine.
- FIGURA 2.14** Cortesía del Dr. R. J. Gorlin, Department of Oral Pathology and Genetics, University of Minnesota.
- FIGURA 2.15A,B** Cortesía del Dr. Barbara DuPont, Greenwood Genetic Center, Greenwood, SC.
- FIGURA 3.5A** Cortesía del Dr. P. Motta, Department of Anatomy, University of Rome.
- FIGURA 3.7A,B** Cortesía de la Carnegie Collection, National Museum of Health and Medicine, Washington, DC.
- FIGURA 3.9A,B** Cortesía del Dr. Caroline Ziomeck, Genzyme Transgenics Corporation, Framingham, MA.
- FIGURA 3.10A** Cortesía de la Carnegie Collection, National Museum of Health and Medicine, Washington, DC.
- FIGURA 4.2** Cortesía del Virtual Human Embryo Project (<http://virtualhumanembryo.lsuhsu.edu>). Proporcionado por John Cork.
- FIGURA 4.5** Cortesía del Virtual Human Embryo Project (<http://virtualhumanembryo.lsuhsu.edu>). Proporcionada por John Cork.
- FIGURA 4.7** Cortesía del Virtual Human Embryo Project (<http://virtualhumanembryo.lsuhsu.edu>). Proporcionada por John Cork.
- FIGURA 4.8** Modificado de Hamilton WJ, Mossman HW. *Human Embryology*. Baltimore, MD: Lippincott Williams & Wilkins; 1972.
- FIGURA 5.2C** Cortesía del Dr. K. W. Tosney, Molecular, Cellular, and Developmental Biology Department, University of Michigan.
- FIGURA 5.5** Cortesía del Dr. Roger Stevenson, Greenwood Genetic Center, Greenwood, SC.
- FIGURA 5.7** Reimpreso con permiso de Smith JL, Gestland KM, Schoenwolf GC. Prospective fate map of the mouse primitive streak at 7.5 days of gestation. *Dev Dyn* 1994;201:279. Reimpreso con permiso de Wiley Liss, Inc. A subsidiary of John Wiley and Sons, Inc.
- FIGURA 5.8A,B** Cortesía del Dr. Roger Stevenson, Greenwood Genetic Center, Greenwood, SC.
- FIGURA 5.9** Cortesía del Dr. David D. Weaver, Department of Medical and Molecular Genetics, Indiana University School of Medicine.
- FIGURA 6.1C** Cortesía de la Carnegie Collection, National Museum of Health and Medicine, Washington, DC.
- FIGURA 6.2B,D** Cortesía del Dr. Kohei Shiota, Department of Anatomy and Developmental Biology, Kyoto, Japan.
- FIGURA 6.3B,D** Cortesía del Dr. Kohei Shiota, Department of Anatomy and Developmental Biology, Kyoto, Japan.
- FIGURA 6.5D** Cortesía del Dr. K. W. Tosney, Molecular, Cellular, and Developmental Biology Department, University of Michigan.
- FIGURA 6.7A,C** Cortesía del Dr. Roger Stevenson, Greenwood Genetic Center, Greenwood, SC.
- FIGURA 6.7B** Cortesía del Dr. David D. Weaver, Department of Medical and Molecular Genetics, Indiana University School of Medicine.
- FIGURA 6.9** Cortesía del Dr. K. W. Tosney, Molecular, Cellular, and Developmental Biology Department, University of Michigan.
- FIGURA 6.10** Cortesía del Dr. K. W. Tosney, Molecular, Cellular, and Developmental Biology Department, University of Michigan.
- FIGURA 6.14** Modificado de Gilbert SF. *Developmental Biology*. 7th ed. Sunderland, MA: Sinauer; 2003.
- FIGURA 6.16A,B** Cortesía del Dr. Roger Stevenson, Greenwood Genetic Center, Greenwood, SC.
- FIGURA 6.20** Reimpreso con permiso de Coletta PL, Shimeld SM, Sharpe P. The molecular anatomy of Hox gene expression. *J Anat* 1994;184:15.
- FIGURA 6.21A,B** Cortesía de la Carnegie Collection, National Museum of Health and Medicine, Washington, DC.
- FIGURA 6.22** Cortesía del Dr. E. Blechschmidt, Department of Anatomy, University of Gottingen.
- FIGURA 6.23** Cortesía del Dr. E. Blechschmidt, Department of Anatomy, University of Gottingen.
- FIGURA 6.24** Reimpreso con permiso de Hamilton WJ, Mossman HW. *Human Embryology*. Baltimore, MD: Williams & Wilkins; 1972.
- FIGURA 7.3A–C** Cortesía del Dr. Roger Stevenson, Greenwood Genetic Center, Greenwood, SC.
- FIGURA 7.3D** Cortesía del Dr. David D. Weaver, Department of Medical and Molecular Genetics, Indiana University School of Medicine.
- FIGURA 7.4B** Cortesía del Dr. Roger Stevenson, Greenwood Genetic Center, Greenwood, SC.
- FIGURA 7.8C** Cortesía del Dr. Don Nakayama, Department of Surgery, University of North Carolina.
- FIGURA 8.4** Cortesía del Dr. E. Blechschmidt, Department of Anatomy, University of Gottingen.

- FIGURA 8.15** Cortesía del Dr. Roger Stevenson, Greenwood Genetic Center, Greenwood, SC.
- FIGURA 8.17A,B** Cortesía del Dr. Roger Stevenson, Greenwood Genetic Center, Greenwood, SC.
- FIGURA 8.20** Cortesía del Dr. Roger Stevenson, Greenwood Genetic Center, Greenwood, SC.
- FIGURA 8.21** Cortesía del Dr. Roger Stevenson, Greenwood Genetic Center, Greenwood, SC.
- FIGURA 8.23A,B** Cortesía del Dr. Roger Stevenson, Greenwood Genetic Center, Greenwood, SC.
- FIGURA 9.3** Cortesía del Dr. Roger Stevenson, Greenwood Genetic Center, Greenwood, SC.
- FIGURA 9.4** Cortesía del Dr. David D. Weaver, Department of Medical and Molecular Genetics, Indiana University School of Medicine.
- FIGURA 9.5A,B** Cortesía del Dr. Roger Stevenson, Greenwood Genetic Center, Greenwood, SC.
- FIGURA 9.6** Cortesía del Dr. Roger Stevenson, Greenwood Genetic Center, Greenwood, SC.
- FIGURA 9.7A–D** Cortesía del Dr. Hytham Imseis, Department of Obstetrics and Gynecology, Mountain Area Health Education Center, Asheville, NC.
- FIGURA 9.8A,B** Cortesía del Dr. Hytham Imseis, Department of Obstetrics and Gynecology, Mountain Area Health Education Center, Asheville, NC.
- FIGURA 9.9A–D** Cortesía del Dr. Jan Byrne, Department of Obstetrics and Gynecology, University of Utah Health Sciences Center.
- FIGURA 10.3** Modificado de Gilbert SF. *Developmental Biology*. Sunderland, MA: Sinauer Associates, Inc.; 2010.
- FIGURA 10.8A,B** Cortesía del Dr. Roger Stevenson, Greenwood Genetic Center, Greenwood, SC.
- FIGURA 10.9A** Cortesía del Dr. Roger Stevenson, Greenwood Genetic Center, Greenwood, SC.
- FIGURA 10.9B,C** Cortesía del Dr. Michael L. Cunningham, Division of Craniofacial Medicine, Children's Craniofacial Center, University of Washington.
- FIGURA 10.10A** Cortesía del Dr. Roger Stevenson, Greenwood Genetic Center, Greenwood, SC.
- FIGURA 10.10B** Cortesía de la Dra. J. Jane, Department of Neurosurgery, University of Virginia.
- FIGURA 10.10C** Cortesía del Dr. Michael L. Cunningham, Division of Craniofacial Medicine, Children's Craniofacial Center, University of Washington.
- FIGURA 10.11A,B** Cortesía del Dr. David D. Weaver, Department of Medical and Molecular Genetics, Indiana University School of Medicine.
- FIGURA 10.12** Cortesía del Dr. Roger Stevenson, Greenwood Genetic Center, Greenwood, SC.
- FIGURA 10.13** Cortesía del Dr. David D. Weaver, Department of Medical and Molecular Genetics, Indiana University School of Medicine.
- FIGURA 10.14** Cortesía del Dr. David D. Weaver, Department of Medical and Molecular Genetics, Indiana University School of Medicine.
- FIGURA 10.15B** Reimpreso con permiso de Moore KL, Dalley AF. *Clinically Oriented Anatomy*. 5th ed. Philadelphia, PA: Lippincott Williams & Wilkins; 2006.
- FIGURA 10.17A,B** Cortesía del Dr. Jan Byrne, Department of Obstetrics and Gynecology, University of Utah Health Sciences Center.
- FIGURA 11.5** Cortesía del Dr. Roger Stevenson, Greenwood Genetic Center, Greenwood, SC.
- FIGURA 11.6** Cortesía del Dr. Roger Stevenson, Greenwood Genetic Center, Greenwood, SC.
- FIGURA 12.2A,B** Cortesía del Dr. K. W. Tosney, Molecular, Cellular, and Developmental Biology Department, University of Michigan.
- FIGURA 12.5** Modificado de Gilbert SF. *Developmental Biology*. Sunderland, MA: Sinauer Associates, Inc.; 2010.
- FIGURA 12.8** Reimpreso con permiso de Moore KL, Dalley AF. *Clinically Oriented Anatomy*. 5th ed. Philadelphia, PA: Lippincott Williams & Wilkins.
- FIGURA 12.11** Cortesía del Dr. Roger Stevenson, Greenwood Genetic Center, Greenwood, SC.
- FIGURA 12.12A** Cortesía del Dr. David D. Weaver, Department of Medical and Molecular Genetics, Indiana University School of Medicine.
- FIGURA 12.12B** Cortesía del Dr. Roger Stevenson, Greenwood Genetic Center, Greenwood, SC.
- FIGURA 12.13A–D** Cortesía del Dr. Roger Stevenson, Greenwood Genetic Center, Greenwood, SC.
- FIGURA 12.14** Cortesía del Dr. David D. Weaver, Department of Medical and Molecular Genetics, Indiana University School of Medicine.
- FIGURA 12.15** Cortesía del Dr. David D. Weaver, Department of Medical and Molecular Genetics, Indiana University School of Medicine.
- FIGURA 12.16** Cortesía del Dr. David D. Weaver, Department of Medical and Molecular Genetics, Indiana University School of Medicine.
- FIGURA 12.17** Cortesía del Dr. Roger Stevenson, Greenwood Genetic Center, Greenwood, SC.
- FIGURA 15.16** Reimpreso con permiso de Agur AMR. *Grant's Atlas of Anatomy*. 10th ed. Baltimore, MD: Lippincott Williams & Wilkins; 1999:107.
- FIGURA 15.21** Modificado de Gilbert SF. *Developmental Biology*. Sunderland, MA: Sinauer; 2006.
- FIGURA 15.31B,C** Cortesía del Dr. Roger Stevenson, Greenwood Genetic Center, Greenwood, SC.
- FIGURA 15.31D,E** Cortesía del Dr. Jan Byrne, Department of Obstetrics and Gynecology, University of Utah Health Sciences Center.
- FIGURA 15.35** Cortesía del Dr. Don Nakayama, Department of Surgery, University of North Carolina.
- FIGURA 16.8** Cortesía del Dr. Roger Stevenson, Greenwood Genetic Center, Greenwood, SC.
- FIGURA 16.9D,E** Reimpreso con permiso de Stevenson RE, Hall JG, Goodman RM, eds. *Human Malformations and Related Anomalies*. New York, NY: Oxford University Press; 1993.
- FIGURA 16.11A–C** Cortesía del Dr. Roger Stevenson, Greenwood Genetic Center, Greenwood, SC.
- FIGURA 16.16A** Cortesía del Dr. Roger Stevenson, Greenwood Genetic Center, Greenwood, SC.
- FIGURA 16.16B** Cortesía del Dr. David D. Weaver, Department of Medical and Molecular Genetics, Indiana University School of Medicine.
- FIGURA 16.34B,C** Cortesía del Dr. Roger Stevenson, Greenwood Genetic Center, Greenwood, SC.
- FIGURA 16.36** Cortesía del Dr. David D. Weaver, Department of Medical and Molecular Genetics, Indiana University School of Medicine.

- FIGURA 17.5C** Cortesía del Prof. Shigehito Yamada, MD, PhD, Congenital Anomaly Research Center, Kyoto University Graduate School of Medicine, Japan.
- FIGURA 17.15** Cortesía del Dr. A. Shaw, Department of Surgery, University of Virginia.
- FIGURA 17.16A–D** Cortesía del Dr. David D. Weaver, Department of Medical and Molecular Genetics, Indiana University School of Medicine.
- FIGURA 17.20** Cortesía del Dr. A. Shaw, Department of Surgery, University of Virginia.
- FIGURA 17.21C** Cortesía del Prof. Shigehito Yamada, MD, PhD, Congenital Anomaly Research Center, Kyoto University Graduate School of Medicine, Japan.
- FIGURA 17.22C,D** Cortesía del Prof. Shigehito Yamada, MD, PhD, Congenital Anomaly Research Center, Kyoto University Graduate School of Medicine, Japan.
- FIGURA 17.23C** Cortesía del Prof. Shigehito Yamada, MD, PhD, Congenital Anomaly Research Center, Kyoto University Graduate School of Medicine, Japan.
- FIGURA 17.29A,D** Cortesía del Dr. David D. Weaver, Department of Medical and Molecular Genetics, Indiana University School of Medicine.
- FIGURA 17.30A** Cortesía del Prof. Shigehito Yamada, MD, PhD, Congenital Anomaly Research Center, Kyoto University Graduate School of Medicine, Japan.
- FIGURA 17.30B,C** Cortesía del Dr. Roger Stevenson, Greenwood Genetic Center, Greenwood, SC.
- FIGURA 17.34** Reimpreso con permiso de Moore KL, Dalley AF. *Clinically Oriented Anatomy*. 5th ed. Philadelphia, PA: Lippincott Williams & Wilkins.
- FIGURA 18.2D** Cortesía del Dr. K. W. Tosney, Molecular, Cellular, and Developmental Biology Department, University of Michigan.
- FIGURA 18.6B** Cortesía del Dr. K. W. Tosney, Molecular, Cellular, and Developmental Biology Department, University of Michigan.
- FIGURA 18.16** Cortesía del Dr. Roger Stevenson, Greenwood Genetic Center, Greenwood, SC.
- FIGURA 18.32A,B** Redibujado de Rubenstein JLR, Beachy PA. Patterning of the embryonic forebrain. *Curr Opin Neurobiol* 1998;8:18-26.
- FIGURA 18.34** Cortesía del Dr. Roger Stevenson, Greenwood Genetic Center, Greenwood, SC.
- FIGURA 18.36** Cortesía del Dr. Roger Stevenson, Greenwood Genetic Center, Greenwood, SC.
- FIGURA 18.37A,B** Cortesía del Dr. Roger Stevenson, Greenwood Genetic Center, Greenwood, SC.
- FIGURA 18.38** Cortesía del Dr. J. Warkany. Reimpreso con permiso de Warkany J. *Congenital Malformations*. Chicago, IL: Year Book Medical Publishers; 1971.
- FIGURA 18.39** Cortesía del Dr. David D. Weaver, Department of Medical and Molecular Genetics, Indiana University School of Medicine.
- FIGURA 18.42A,B** Reimpreso con permiso de Moore KL, Dalley AF. *Clinically Oriented Anatomy*. 5th ed. Philadelphia, PA: Lippincott Williams & Wilkins; 2006.
- FIGURA 19.8** Reimpreso con permiso de Moore KL, Dalley AF. *Clinically Oriented Anatomy*. 5th ed. Philadelphia, PA: Lippincott Williams & Wilkins; 2006.
- FIGURA 19.10B** Cortesía del Dr. E. Blechschmidt, Department of Anatomy, University of Göttingen.
- FIGURA 19.11A–D** Cortesía del Dr. David D. Weaver, Department of Medical and Molecular Genetics, Indiana University School of Medicine.
- FIGURA 20.2D,E** Cortesía del Dr. K. W. Tosney, Molecular, Cellular, and Developmental Biology Department, University of Michigan.
- FIGURA 20.11** Cortesía del Dr. David D. Weaver, Department of Medical and Molecular Genetics, Indiana University School of Medicine.
- FIGURA 20.12** Cortesía del Dr. David D. Weaver, Department of Medical and Molecular Genetics, Indiana University School of Medicine.
- FIGURA 21.2** Cortesía del Dr. Roger Stevenson, Greenwood Genetic Center, Greenwood, SC.
- FIGURA 21.4** Cortesía del Dr. Roger Stevenson, Greenwood Genetic Center, Greenwood, SC.
- FIGURA 21.6** Cortesía del Dr. Roger Stevenson, Greenwood Genetic Center, Greenwood, SC.



A

Ácido fólico Vitamina “B” capaz de prevenir aproximadamente 70% de los defectos del tubo neural, si las futuras madres lo ingieren como suplemento de 400 µg 3 meses antes de embarazarse y lo siguen tomando durante el embarazo.

Acueducto del cerebro (de Silvio) Luz del mesencéfalo que conecta al tercero y cuarto ventrículos. Con frecuencia es el sitio de anomalías que impiden el flujo del líquido cerebroespinal ocasionando hidrocefalia.

Adenohipófisis Porción anterior de la hipófisis que deriva de la bolsa de Rathke.

Alantoides Estructura vestigial que funciona como órgano respiratorio y depósito de desperdicios en los embriones aviares. Se extiende desde la región ventral del seno urogenital hasta el ombligo. Más tarde su porción distal, llamada *uraco*, se convierte en un cordón fibroso y forma el ligamento umbilical medio. Si permanece permeable, puede formar una fístula o un quiste uracal en esta región.

Alteraciones Término con que se designan los defectos congénitos debidos a procesos destructivos que modifican una estructura después que ésta se formó normalmente; por ejemplo, accidentes vasculares que causan atresias del intestino y bandas amnióticas que causan amputación de los miembros o de los dedos.

Amelia Ausencia total de un miembro.

Amniocentesis Procedimiento con que se obtiene líquido amniótico para analizar algunos factores como alfa-proteína (α -fetoproteína, AFP) y células (cromosomas) que contienen información sobre el estado del feto.

Amnios Membrana derivada del epiblasto. Rodea la cavidad amniótica llena de líquido que está alrededor del embrión y del feto. El líquido le sirve de amortiguador al feto, formando una cuña hidrostática para facilitar la dilatación del cuello uterino durante el parto. El líquido se usa para analizar el bienestar del feto.

Anencefalia Defecto del tubo neural en que los pliegues neurales no se cierran, produciendo degeneración tisular y poca o nula formación de los centros superiores del cerebro, de la corteza cerebral y de otras estructuras. La anomalía es letal, pero 70% de estos defectos puede prevenirse si la futura madre toma diariamente 400 µg de ácido fólico de 2 a 3 meses antes de embarazarse y durante todo el embarazo.

Angiogénesis Formación de vasos sanguíneos por gemación de los ya existentes.

Anillo fibroso Anillo externo de tejido fibroso en un disco intervertebral.

Apoptosis Muerte celular programada; por ejemplo, entre los dedos.

Arco aórtico Rama que va del saco aórtico a la aorta dorsal pasando por el centro de los arcos faríngeos. Al inicio hay cinco pares, pero éstos son sometidos a considerable remodelamiento para formar patrones vasculares definitivos en la cabeza y el cuello, en la aorta y circulación pulmonar.

Arcos faríngeos Barras de mesénquima provenientes del mesodermo y de las células de la cresta neural que se forman en cinco pares alrededor de la faringe, un poco como las agallas (branquias) de un pez. Las barras están recubiertas por el ectodermo externamente entre pares de arcos, mientras que las bolsas se hallan en forma interna entre arcos. Sin embargo, no existe comunicación entre hendiduras y bolsas.

Asa cardiaca La inclinación del tubo cardiaco coloca el corazón en la región torácica izquierda creando la forma “típica” del corazón con las aurículas detrás de los ventrículos.

Asa intestinal primaria Asa que el intestino medio forma alrededor de la arteria mesentérica superior. Gira y se alarga al herniarse para constituir la hernia umbilical durante la sexta semana. Después sigue creciendo y girando mientras vuelve a entrar en la cavidad abdominal a partir de la décima semana.

Atresia Ausencia congénita de una abertura o luz; por ejemplo, la atresia del intestino.

B

Bandas amnióticas Partes del amnios que se desprenden y pueden adherirse alrededor de dedos y miembros, ocasionando constricción y amputación o ser deglutidas por el feto y alterar el desarrollo de la cara. Se desconoce el origen de las bandas.

Blastocito Fase de la embriogénesis en el momento de la implantación en la cual las células externas del trofoblasto forman en un polo una esfera llena de líquido con un grupo pequeño de células del embrioblasto, la masa de células internas.

Bolsa de Rathke Evaginación del ectodermo en el techo de la cavidad bucal que da origen a la porción anterior (adenohipófisis) de la hipófisis.

Bolsa faríngea Hendidura alineada al endodermo sobre la superficie interna de los arcos faríngeos.

- Bolsa omental (saco peritoneal menor)** Espacio creado posterior al estómago por rotación del intestino. Se conecta al resto de la cavidad peritoneal (saco peritoneal mayor) a través del agujero epiloico (de Winslow).
- Bolsa rectouterina (bolsa de Douglas)** Depresión entre la vagina y el recto. Este sitio es el lugar más común del embarazo ectópico dentro de la cavidad peritoneal (el sitio más frecuente de todos está en la región ampollar del conducto uterino).
- Bolsa uterovesical** Depresión entre la vagina y la vejiga.
- Borde ectodérmico apical (BEA)** Capa de ectodermo engrosado situado en el extremo distal del miembro, que controla su crecimiento manteniendo una población de proliferación rápida en las células adyacentes del mesodermo. Se conoce como zona de progreso.
- Braquicefalia** Tipo de craneosinostosis (cranosinostosis) en que las suturas coronales se cierran en forma prematura, dando origen a una forma estrecha y corta.
- Braquidactilia** Dedos cortos.

C

- Campo cardiogénico primario (CCP)** Células progenitoras del corazón que migraron por la línea primitiva, posicionándose en la capa esplácnica (visceral) del mesodermo de la placa lateral en una disposición de herradura craneal a la región craneal de la placa neural. Estas células se unirán para formar el tubo cardíaco y participarán en la formación de las aurículas, del ventrículo izquierdo y derecho.
- Campo cardiogénico secundario (CCS)** Grupo de células en la capa visceral (esplácnica) del mesodermo de la placa lateral que se localiza por debajo del suelo de la parte posterior de la faringe. Estas células, reguladas por las células de la cresta neural que migran en la región, participan en la formación del ventrículo derecho y en el conducto de salida (cono del corazón y tronco arterioso) del corazón.
- Canal inguinal** Paso oblicuo del abdomen inferior al escroto. También se forma en los fetos femeninos.
- Canal pericardioperitoneal** Aberturas desde el abdomen hasta el tórax posterior al tabique transversal, que son cerradas por las membranas peritoneales durante la formación del diafragma.
- Capa del manto** Capa interna del tubo neural que consta de neuronas (sustancia gris).
- Capa marginal** Capa periférica del tubo neural que consta de fibras nerviosas (sustancia blanca).
- Capacitación** Periodo de condicionamiento de los espermatozoides en el conducto reproductor femenino que dura cerca de 7 horas y que es necesario para que los espermatozoides fecunden el óvulo.
- Capas germinales** Tres capas básicas de células, el ectodermo, el mesodermo y el endodermo que se producen durante el proceso de gastrulación. Constituyen todas las estructuras del embrión.
- Cápsula de Bowman** Estructura en forma de copa que está situada en el extremo de los tubos contorneados proximales que rodean parcialmente a un glomérulo.
- Cariotipo** Composición cromosómica de un individuo.
- Cavidad coriónica** Espacio formado entre el mesodermo extraembrionario que recubre el citotrofoblastos (mesodermo extraembrionario somático) y el que rodea al saco vitelino y al embrión (mesodermo extraembrionario visceral). Con el tiempo, se obliterará al expandirse la cavidad amniótica y al fusionarse el amnios con el corion.
- Cavidad primitiva del cuerpo** Creada por el cierre de la pared ventral, este espacio se extiende de la región cervical a la pelvis. La dividirá el diafragma en cavidades torácica y peritoneal y los pliegues pleuropéricardiales en cavidades pleural y pericárdica.
- Células alveolares** Células que recubren los alveolos. Las células de tipo I participan en el intercambio gaseoso. Las de tipo II producen surfactante.
- Células de la cresta neural** Células del neuroepitelio que se forman en las puntas de los pliegues neurales para luego migrar a otras regiones y formar muchas estructuras: ganglios espinales, huesos y tejido conectivo del rostro, tabiques para el tracto del corazón, algunos ganglios de nervios craneales, ganglios del tubo digestivo (ganglios entéricos), melanocitos, etc. Estas células son vulnerables a los teratógenos y explican por qué tantos niños con hendiduras faciales también presentan defectos cardíacos.
- Células germinales primordiales** Células que se diferencian en óvulos y espermatozoides. Migran de la pared del saco vitelino hacia los bordes genitales.
- Citotrofoblastos** Capa interna proliferativa del trofoblastos.
- Cloaca** Cámara común de los sistemas intestinal y urinario. Su porción anterior forma el seno urogenital y su porción posterior, el ano.
- Cojines endocardiaco** Estructuras de tejido conectivo laxo recubiertas con endotelio que efectúan la mayoría de los procesos de tabique realizados en el corazón.
- Coloboma** Defecto del ojo debido a cierre incompleto de la fisura óptica. En general, estos defectos se limitan al iris.
- Columna intermedia** Origen de los cuerpos bilaterales simpáticos (células del asta lateral) en la médula espinal de T1 a L2.
- Compactación** Proceso en que las células de la fase de mórula forman zonas de oclusión para producir líquido y bombearlo hacia la cavidad del blastocito.

Condrocáneo Parte del neurocráneo que forma la base del cráneo y surge estableciendo primero modelos para los huesos (osificación endocondral).

Conductillos eferentes Túbulos que conectan la red del testículo al conducto mesonéfrico para que el espermatozoide proveniente de los túbulos seminíferos llegue al epidídimo. Los túbulos proceden de los túbulos nefríticos del riñón mesonéfrico.

Conducto tirogloso Conducto que se forma a lo largo de la vía de migración tiroidea, extendiéndose en la línea media desde el agujero ciego de la lengua hasta el cuello.

Conducto vitelino Conexión entre el saco vitelino y el asa intestinal primaria del intestino medio a través del tallo de conexión. Cuando el conducto no degenera, aparecen fistulas y divertículos (divertículo de Meckel) que van del intestino delgado al ombligo.

Conductos mesonéfricos (conductos de Wolff) Conductos recolectores del riñón mesonéfrico que involucionan en los fetos femeninos, pero forman el epidídimo, el conducto deferentes, la vesícula seminal y los conductos eyaculatorios en el feto masculino.

Conductos paramesonéfricos (conductos müllerianos) Conductos paralelos al conducto mesonéfrico, que se extienden desde la cavidad abdominal hasta la pared posterior del seno urogenital. Estos conductos involucionan en el feto masculino pero forman el útero, las trompas uterinas y la parte superior de la vagina en el feto femenino.

Corion Estructura de capas múltiples constituida por la capa somática del mesodermo extraembrionario, por el citotrofoblasto y el sincitiotrofoblasto. Aporta la porción fetal de la placenta, incluidas las vellosidades y las lagunas vellosas.

Corion frondoso (folicular) Parte embrionaria del corion donde se forman las vellosidades.

Corion liso Parte abembrionaria del corion donde se retraen las vellosidades dejando una superficie lisa.

Corpúsculo renal Combinación de la cápsula de Bowman y un glomérulo.

Cotiledones Compartimientos (de 15 a 20) que se forman en la placenta cuando los tabiques deciduales crecen hacia los espacios intervellosos. Los tabiques nunca llegan a la placa coriónica, de modo que los cotiledones se comunican.

Craneosinostosis Cierre prematuro de una o varias suturas craneales que altera la forma del cráneo. Una causa importante son las mutaciones en los receptores del factor de crecimiento de fibroblastos.

Cresta terminal Borde de tejido en la aurícula derecha situado entre la parte trabeculada original de la aurícula derecha y la parte de la pared lisa derivada del seno venoso.

Cresta urogenital Elevación bilateral de mesodermo intermedio recubierta de epitelio. Se localiza en las

regiones torácica y lumbar inferiores, formando los riñones mesonéfricos y las gónadas.

Criptorquidia Falla en el descenso hacia el escroto de uno o ambos testículos.

Cuerno lateral Origen de las neuronas (columnas intermedias) del sistema nervioso simpático que se localiza en la región lateral de la médula espinal de T1 a L1-L2.

D

Deformaciones Alteración en el desarrollo de algunas estructuras causada por fuerzas mecánicas; por ejemplo, pie deforme causado por falta de espacio en la cavidad amniótica.

Dermatoma Porción dorsal de las somitas que forma la dermis de la piel de la espalda. Los dermatomas están segmentados e inervados por los nervios raquídeos procedentes de los segmentos donde se originan. Este patrón se mantiene cuando migran por el cuerpo. Por eso, las regiones que ocupan en la piel también se llaman dermatomas y están inervadas por el mismo nervio raquídeo que originalmente inervaba la región de la somita.

Diáfisis Tallo de los huesos largos.

Diencéfalo Surge de la porción caudal del prosencéfalo (encéfalo anterior) y forma estructuras como tálamo, hipotálamo, lóbulo posterior de la hipófisis, troncos ópticos (nervios).

Dihidrotestosterona Se transforma a partir de la testosterona; diferencia el conducto mesonéfrico y los genitales externos.

Diploide Complemento normal del cromosoma que se encuentra en las células somáticas. En ellas, los cromosomas aparecen como 23 pares homólogos para dar el número diploide 46.

Disco intervertebral Disco amortiguador que se forma entre cada vértebra y que consta de una porción central gelatinosa, de un núcleo pulposo y de un anillo exterior de tejido fibroso llamado anillo fibroso.

Disgenesia caudal Llamada también sirenomelia o síndrome de sirena, se debe a la producción insuficiente de mesodermo por la línea primitiva. En consecuencia, no hay suficientes células para formar la parte inferior del cuerpo y, por lo mismo, las piernas se fusionan. La agenesia renal suele ser causa de muerte. Ambos defectos se observan a menudo en hijos de madres diabéticas.

Dismorfología Estudio de las causas, los pronósticos, el tratamiento y la prevención de anomalías congénitas. Un dismorfólogo es un genético clínico que trabaja en un departamento de genética.

Dominio abaxial Dominio mesodérmico formado por la capa parietal del mesodermo de la placa lateral y las células somáticas provenientes del miotoma y del esclerotoma que migran a través de la frontera somática lateral.

Dominio primaxial Región del mesodermo alrededor del tubo neural que contiene sólo células provenientes de somitas (mesodermo paraxial).

Dúctulos eferentes Véase Conductillos eferentes.

E

Ectodermo Una de las tres capas germinales básicas que constituyen la piel, el sistema nervioso central, el pelo y muchas otras estructuras.

Ectopia del corazón Defecto de la pared ventral media del cuerpo debido a la falta de cierre en los pliegues de la pared lateral en la región torácica. Hace que el corazón se localice fuera de la cavidad torácica.

Ectópico Lo que no está en su posición normal; por ejemplo, un sitio de implantación del embrión.

Ectrodactilia Falta de dedos.

Embriogénesis Otro nombre de la organogénesis que denota el periodo de la formación de órganos aproximadamente entre la tercera y octava semanas después de la fecundación.

Empalme alternativo Proceso en que se extraen intrones para producir varias proteínas a partir del mismo gen.

Endodermo Una de las tres capas germinales básicas que constituye el intestino y sus derivados.

Endodermo visceral anterior (EVA) Grupo de células endodérmicas en el extremo craneal del disco bilaminar, que induce la región de la cabeza secretando los factores de transcripción como *OTX2*, *LIM1* y *HESX1*.

Epiblasto Capa dorsal (superior) de las células que contiene el disco germinal bilaminar durante la segunda semana de desarrollo. El hipoblasto da origen a la capa ventral. Todos los tejidos del embrión provienen del epiblasto.

Epidídimo Región muy contorneada que proviene del conducto mesonefrico y sirve para almacenar espermatozoides.

Epífisis Extremo de los huesos largos.

Escafocefalia Tipo de craneosinostosis en que la sutura sagital se cierra prematuramente dando origen a una cabeza larga y estrecha.

Esclerotoma Parte ventromedial de las somitas que forma las vértebras.

Espina bífida Defecto del tubo neural que consiste en un desarrollo incompleto de los arcos vertebrales con o sin defectos en el tubo neural. Si sólo las vértebras están afectadas, el defecto se llama espina bífida oculta, porque suele estar cubierta por piel sin ser visible por fuera. Si el tubo neural subyacente está afectado, la alteración se llama espina bífida quística. Tanto como 70% de estos defectos pueden evitarse si la futura madre toma diariamente 400 µg de ácido fólico empezando de 2 a 3 meses antes de embarcarse y durante todo el embarazo.

Esplacnopleura Combinación de la capa visceral (esplácica) del mesodermo de la placa lateral con la capa adyacente del endodermo.

Estenosis Estrechamiento de un canal u orificio.

Estomodeo Cavidad bucal primitiva recubierta con ectodermo, que está separada de la faringe por la membrana orofaríngea y que más tarde se rompe.

Estroma Tejido conectivo de glándulas.

Exon Región de un gen que puede transcribirse en una proteína.

Extrofia vesical Defecto de la pared ventral del cuerpo, debido a la falta de cierre de los pliegues laterales de la pared corporal en la región pélvica. Una consecuencia del defecto es la protrusión de la vejiga.

F

Facilitadores Elementos reguladores de ADN que activan el uso de promotores, controlan la eficiencia de éstos y regulan la rapidez de la transcripción.

Factores de crecimiento de los fibroblastos Proteínas de señal en una numerosa familia que consta de 15 miembros. Intervienen en varios procesos embriológicos como la formación de las suturas y huesos del cráneo. Las mutaciones en sus receptores causan varios tipos de anomalías, entre ellas muchas clases de craneosinostosis.

Factores de crecimiento Proteínas que funcionan como moléculas de señal. En general son secretadas y sus señales son transducidas por receptores que hay en las células blanco o diana.

Factores de transcripción Proteína que tiene sitios de unión con ADN y que regulan la expresión de los genes en dirección 3'.

Fenotipo Características físicas de un individuo.

Fístula Paso anormal.

Focomelia Ausencia parcial de una extremidad (un tipo de meromelia), en que faltan los huesos largos o los muy cortos. El efecto consiste en que la mano o el pie quedan unidos al costado del cuerpo.

Fontanelas Espacios amplios del cráneo creado donde se juntan más de dos huesos. La más amplia fontanela es la anterior, a veces llamada punto blando, situada donde se unen dos huesos parietales y dos frontales.

Foramen ciego Depresión en la unión de los dos tercios anteriores y el tercio posterior de la lengua, que representa el sitio de origen de la tiroides.

Foramen epiploico (de Winslow) Apertura entre los sacos mayores y menores en la cavidad abdominal que se localizan en el margen libre del omento menor entre el duodeno y el hígado. En su borde ventral se localiza el conducto biliar común, la arteria hepática y la vena porta (la tríada portal).

Foramen oval Abertura en el tabique interauricular que permite desviar la sangre de derecha a izquierda durante el desarrollo del feto.

Fosa oval Depresión en el lado derecho del tabique auricular, que se forma cuando el primer tabique y el segundo son oprimidos uno contra otro y el agujero está cerrado en el momento del parto.

Fosa primitiva Depresión en el nódulo primitivo.

Frontera somítica lateral Borde entre cada somita y la capa parietal del mesodermo de placa lateral. Algunas células procedentes de las regiones del miotoma y esclerotoma migran por la frontera para entrar en el mesodermo y formar con éste el dominio abaxial.

G

Ganglio raquídeo (ganglio de la raíz dorsal) Ganglio proveniente de las células de la cresta neural que están fuera de la médula espinal y aloja los cuerpos celulares sensoriales del nervio raquídeo.

Gastrosquisis Defecto en la pared ventral del cuerpo ocasionado por falta de cierre de los pliegues de la pared lateral de la región abdominal. Este defecto produce protrusión de los intestinos y a veces de otros órganos.

Gastrulación Proceso en el cual se forman tres capas germinales primarias a partir del epiblasto: las células atraviesan la línea primitiva dando origen al endodermo y al mesodermo.

Gemelos dicigóticos Gemelos que se forman a partir de dos óvulos, la variedad más común.

Gemelos monocigóticos Gemelos provenientes de un solo oocito. La división puede ocurrir en una fase de dos células o tras la formación del disco germinal, aunque suele tener lugar en el momento en que se forma la masa celular interna.

Genes de homeosecuencia Factores de transcripción que contienen una homeosecuencia y una unión específica al ADN (secuencia) dentro de una región llamada homeodominio. Estos genes son importantes para lo siguiente: modelar el eje embrionario, establecer regiones diferentes del encéfalo, determinar el origen y tipos de estructuras derivadas del intestino, modelar las extremidades y otros fenómenos similares.

Glomérulo Mechón de capilares que se forman en la cápsula de Bowman en el extremo de los túbulos contorneados proximales.

Gubernáculo Condensación del mesénquima que se extiende desde el testículo hasta el suelo del escroto. Participa en el descenso del testículo hacia la pared abdominal hasta el escroto.

H

Haploide Término que indica el número de cromosomas en los gametos (23), que es la mitad de los de las células somáticas (diploide).

Hendidura faríngea Hendidura alineada al ectodermo situada sobre la superficie externa de los arcos faríngeos.

Hidrocefalia Aumento del líquido cefalorraquídeo en el cerebro que eleva la presión intracraneal. Generalmente se debe al bloqueo del patrón circulatorio que por lo regular ocurre en el acueducto de Silvio del mesencéfalo. Si las suturas craneales no se han fusionado, la cabeza del niño se agranda alcanzando a veces grandes proporciones cuando no se disminuye la presión.

Hiperplasia Aumento en el número de células.

Hipertrofia Aumento en el tamaño de una parte u órgano.

Hipoblasto Capa ventral del disco germinal bilaminar. Participa en la formación del saco vitelino y del mesodermo extraembrionario, pero no en la de los tejidos del embrión.

Hipospadias Abertura en la uretra a lo largo de la cara ventral del pene o escroto.

Holoprosencefalea Defecto en que se pierde tanto tejido de la cara y del encéfalo que dos ventrículos laterales se fusionan y parecen ser uno.

Hormona antimülleriana Otro nombre de la sustancia de inhibición mülleriana, producida por las células de Sertoli que causa la regresión de los conductos müllerianos (paramesofrénicos) en los varones.

I

Inducción Proceso mediante el cual una población de células o un tejido hace que otro grupo de células o tejidos cambie su destino. Un tipo de célula es el inductor y el otro el que responde.

Inducir la diferenciación celular. Un mismo morfógeno puede inducir varios tipos de células al establecer un gradiente de concentración.

Interacciones epitelio-mesenquimatosas Proceso con que se forman prácticamente todos los órganos. Ejemplos: ectodermo de las extremidades y mesénquima subyacente, endodermo del intestino y mesénquima circundante. Las señales van y vienen entre estos tipos de células para regular la diferenciación de los órganos.

Intestino anterior Parte del tubo digestivo que comienza siendo caudal a la faringe justo en posición proximal a la yema pulmonar. Después se extiende a un punto distal a la yema hepática. Forma el esófago, el estómago y parte del duodeno, además de los pulmones, el hígado, la vesícula biliar y el páncreas, que se forman a partir de los divertículos (yemas) del conducto intestinal.

Intestino medio Parte del tubo intestinal que se extiende desde la posición inmediatamente distal, hasta la yema hepática y los dos tercios proximales del colon transverso. Forma parte del duodeno, el yeyuno, el íleon, el ciego, el apéndice, el colon ascendente y del colon transverso. Al inicio del desarrollo, da origen al asa intestinal primaria teniendo como eje la arteria mesentérica. Esta asa participa

en la rotación del intestino y en la aparición de la herniación umbilical fisiológica; está conectada al saco vitelino a través del conducto vitelino.

Intestino posterior o caudal Parte del tubo intestinal que se extiende desde un tercio distal del colon transversal hasta la porción superior del canal anal. Forma parte de las siguientes estructuras: colon transversal, colon descendente, colon sigmoide, el recto y parte superior del canal anal.

Intraperitoneal Órganos sostenidos en la cavidad abdominal por el mesenterio.

Intrón Región de un gen que no puede ser transcrita en una proteína.

L

Ligamento falciforme Parte del mesenterio ventral que une el hígado a la pared ventral del cuerpo.

Ligamento redondo del hígado Formado por la vena umbilical obliterada que corre sobre el margen libre del ligamento falciforme.

Ligamentos peritoneales Engrosamientos del peritoneo que unen los órganos. Por ejemplo, el bazo y los riñones por el ligamento esplenorrenal y el hígado y el duodeno por el ligamento hepatoduodenal.

Ligando Molécula de señal.

Línea primitiva Surco formado en el epiblasto en el extremo caudal del embrión durante la etapa de disco germinativo bilaminar. A través del surco las células de epiblasto migran para constituir el endodermo y mesodermo durante la gastrulación.

M

Malformación congénita Sinónimo de *anomalía congénita*, designa cualquier trastorno estructural, conductual, funcional o metabólico en el momento del parto.

Masa celular interna Grupo de células segregadas en un polo del blastocito, a partir del cual se desarrolla todo el embrión.

Masa de células externas Células que rodean la cavidad del blastocito, que recubren la masa de células internas y que formarán el trofoblasto.

Meiosis División celular que tiene lugar en las células germinales para generar los gametos masculino y femenino. Requiere dos divisiones para reducir el número de cromosomas de 46 al número haploide de 23.

Membrana amniocoriónica Membrana formada cuando la expansión de la cavidad amniótica oblitera la cavidad coriónica haciendo que el amnios entre en contacto con el corion y que ambos se fusionen. La membrana funciona como cuña hidrostática al momento de inducirse el trabajo de parto.

Membrana orofaríngea Membrana formada en el extremo craneal del disco germinal por adherencia entre el epiblasto y el hipoblasto. Más tarde recubre

la abertura de la cavidad oral y se rompe cuando se desarrolla la faringe. (El término tradicional era membrana bucofaríngea).

Membrana (placa) cloacal Membrana que se forma en el extremo caudal del embrión al adherirse las células del epiblasto y del hipoblasto. Más tarde recubre la cloaca y finalmente se desintegra para producir aberturas en el seno urogenital y el ano.

Meningocele Defecto del tubo neural en que una bolsa llena de líquido de las meninges protruye a través de una abertura en el cráneo o en las vértebras.

Meningoencefalocelo Herniación de las meninges y del tejido encefálico a través de un defecto en el cráneo, generalmente en la región occipital.

Meromelia Ausencia parcial de una extremidad.

Mesencéfalo Una de las tres vesículas primarias del cerebro que no se divide.

Mesénquima Cualquier tejido organizado libremente y compuesto de células de tipo fibroblasto y de una matriz extracelular, sin que importe el origen de las células.

Mesenterio Doble capa de peritoneo que conecta las porciones del intestino u otras vísceras a la pared corporal o entre sí. Cuenta con vías para nervios, vasos sanguíneos y linfáticos hacia las vísceras o desde ellas contribuyendo a sostener los órganos en el abdomen.

Mesenterio dorsal Capa doble de peritoneo de donde pende el conducto del intestino en la pared dorsal del cuerpo desde el extremo inferior del esófago hasta el recto. Más tarde, conforme el intestino crece y gira, algunas partes del mesenterio se pierden al fusionarse porciones del intestino con la pared posterior del cuerpo, o sea partes del duodeno y del colon.

Mesenterio ventral Capa doble de peritoneo proveniente del *septum transversum*, que se extiende desde el hígado hasta la pared ventral del cuerpo (ligamento falciforme) y desde el hígado hasta el estómago y duodeno (omento menor).

Mesodermo Una de las tres capas germinales básicas que constituyen los vasos sanguíneos, el hueso, el tejido conectivo y otras estructuras.

Mesodermo de placa lateral Mesodermo proveniente del tejido que se divide en las capas esplacnopleura (visceral) y somatopleura parietal que rodean los órganos y la cavidad corporal.

Mesodermo esplácnico (visceral) Parte del mesodermo de la placa lateral que se asocia con el endodermo para formar la pleura visceral, el peritoneo, visceral y otras estructuras.

Mesodermo intermedio Capa originada en el mesodermo que está situada entre las capas de las placas paraxial y lateral. Se encarga de formar la mayor parte del sistema urogenital.

Mesodermo paraxial Tejido originado en el mesodermo a lo largo del eje del embrión que forma somitas y somítomeros.

- Mesodermo somático (parietal)** Capa del mesodermo de la placa lateral asociada con el ectodermo. Forma la pleura parietal, el peritoneo parietal y otras estructuras.
- Mesonefros** Riñón primitivo que forma los túbulos y conductos en las regiones torácica y lumbar. La mayoría de estas estructuras degeneran, pero el conducto principal (mesonefrico) y algunos túbulos contribuyen a la formación
- Metanefros** Riñón definitivo formado a partir del mesodermo metanefrítico (blastema metanefrítico) en la región pélvica.
- Metencéfalo** Proviene de la porción craneal del rombencéfalo (encéfalo posterior), dando origen al cerebelo y al puente.
- Mielencéfalo** Se origina en la porción caudal del rombencéfalo (encéfalo posterior) formando el bulbo raquídeo.
- Mielomeningocele** Protrusión de las meninges y del tejido de la médula espinal a causa de un defecto en el arco vertebral denominado espina bífida.
- Miotomo** Región de la somita que formará músculo constituido por miocitos provenientes de las regiones ventrolateral y dorsomedial que coalescen debajo del dermatoma. Estas células permanecen en el dominio primaxial formando los músculos extensores de la espalda, los músculos intercostales y cervicales, algunos músculos del anillo óseo de las extremidades superiores.
- Mitosis** Proceso mediante el cual una célula se divide dando origen a dos células hijas, cada una con 46 cromosomas.
- Mola hidatidiforme** El trofoblasto forma tejido placentario, pero sin embrión. Las molas expresan sólo genes paternos y probablemente provengan de la fecundación de un óvulo sin núcleo, acompañada de la duplicación de los cromosomas paternos para restaurar un número diploide. Las molas secretan concentraciones de gonadotropina coriónica humana, pudiendo volverse invasivos (malignos).
- Morfógeno** Molécula que se segrega a cierta distancia y puede inducir la diferenciación celular. Un mismo morfógeno puede inducir varios tipos de células al establecer un gradiente de concentración.
- Nervios espláncnicos** Fibras simpáticas y parasimpáticas preganglionares en el tórax (nervios espláncnicos mayores [T5-T9], menores [T10 y T11] y últimos [T12]), en la región lumbar (nervios espláncnicos lombares [L1 y L2], simpáticos) y en la región pélvica (nervios espláncnicos S2-S4, parasimpáticos).
- Neurocráneo** Parte del cráneo que forma una funda protectora alrededor del encéfalo (la otra parte es el viscerocráneo o cara). Consta de dos partes: el neurocráneo membranoso o huesos planos del cráneo y el neurocráneo cartilaginoso o condrocráneo que constituye la base del cráneo.
- Neurómeros** Segmentos del encéfalo asociados con somitómeros. Son especialmente prominentes en el encéfalo anterior donde reciben el nombre de rombómeros.
- Neuroporos** Aberturas craneales y caudales en el tubo neural que existen desde cuando comienza el cierre de los pliegues neurales hasta que termina, es decir, porciones sin cerrar del tubo neural que está cerrándose.
- Neurulación** Proceso de transformar la placa neural en el tubo neural. Comienza en la tercera semana y termina a los 28 días. Si los pliegues neurales no se cierran, aparecen defectos del tubo como anencefalia y espina bífida.
- Nódulo primitivo** Región elevada alrededor del extremo craneal de la línea primitiva. Se lo llama "organizador" porque regula importantes procesos como la lateralidad y la formación de notocorda.
- Notocorda** Columna de células que se extiende en la línea media, situada inmediatamente ventral a la placa del suelo del sistema nervioso central. Se extiende desde la hipófisis hasta el extremo distal de la médula espinal. Es importante para inducir la placa neural, la región ventral motora del cerebro y la médula espinal, y la porción esclerotómica de las somitas para formar las vértebras. La principal molécula señalizadora de estos fenómenos es sonic hedgehog (SHH).
- Núcleo pulposo** Porción gelatinosa central de un disco intervertebral que se origina en la proliferación de las células de la notocorda.
- Nucleosoma** Unidad básica de la estructura de cromatina que contiene un complejo de proteínas histonas y aproximadamente 140 pares de bases de ADN.

N

- Nefrona** Unidad funcional de los riñones constituida por los túbulos contorneados proximal y distal, el asa de Henle, la cápsula de Bowman y un glomérulo.
- Nervio raquídeo** Nervio formado por la unión de las raíces dorsal y ventral en los agujeros intervertebrales.
- Nervios craneales** Doce pares de nervios asociados al encéfalo; todos menos dos (el olfativo y el óptico) se originan en el tronco encefálico.

O

- Omento mayor** Doble capa de peritoneo que se origina en el mesenterio dorsal y se extiende hacia abajo sobre el intestino a partir de la curvatura mayor del estómago. Funciona como sitio de almacenamiento de grasa y puede aislar focos de infección (el policía del abdomen).
- Omento menor** Capa doble de peritoneo que forma parte del mesenterio ventral y se extiende del

hígado al extremo proximal del duodeno y la curvatura menor del estómago.

Omento Pliegue del peritoneo que va del estómago al hígado (omento menor) o del estómago al colon transverso y más allá (omento mayor).

Onfalocele Defecto de la pared del cuerpo ventral ocasionado porque las asas fisiológicamente herniadas del intestino no regresan a la cavidad corporal en la semana 10.

Organogénesis Periodo del desarrollo en que se establecen los primordios de los órganos, generalmente entre el inicio de la tercera y el final de la octava semanas de gestación. Es el lapso en que los órganos son más vulnerables a alteraciones y en que ocurre la mayoría de los defectos congénitos.

Osificación endocondral Mecanismo con el cual se forma el hueso estableciendo primero un modelo cartilaginoso seguido de la osificación. Este tipo de formación ósea caracteriza los huesos de los miembros y de la base del cráneo.

Osificación intramembranosa (membranosa) Proceso de formación del hueso a partir directamente del mesénquima como en los huesos planos del cráneo.

Osificación membranosa Proceso de formar hueso directamente del mesénquima. Caracteriza a los huesos planos de la bóveda craneal.

P

Paladar primario Está formado por las prominencias nasales mediales como parte del segmento intermaxilar. Se fusiona con el paladar secundario.

Paladar secundario Se origina en los procesos maxilares del primer arco e incluye el paladar blando y duro. Antes se fusiona con el paladar primario.

Parénquima Células específicas de una glándula u órgano unidas por el tejido conectivo llamado estroma.

Parietal Relativo a la pared de cualquier cavidad.

Parto Nacimiento.

Placa epifisaria Región cartilaginosa situada entre la diáfisis y la epífisis de los huesos largos, donde la osificación endocondral sigue produciendo el crecimiento de los huesos hasta que adquieren su longitud total. Entonces las placas desaparecen (se cierran).

Placa precordial Grupo de células mesodérmicas que están situadas entre la membrana bucofaríngea y el extremo craneal de la notocorda. Estas células son algunas de las primeras en cruzar la línea primitiva y son importantes en la inducción del encéfalo anterior usando sonic hedgehog como molécula de señal.

Placas alares Área sensorial en la región dorsal de la médula espinal y del cerebro.

Placas basales Área motora situada en la porción ventral de la médula espinal y del cerebro.

Placoda Región engrosada del ectodermo que da origen a los órganos sensoriales y a los ganglios. Ejemplo: placodas nasales, óticas, epibranchiales y del cristalino.

Placodas epibranchiales Cuatro regiones engrosadas del ectodermo, situadas en posición dorsal a los arcos faríngeos que forman los ganglios sensoriales de los nervios craneales V, VII, IX y X.

Plexos coroideos Estructuras vascularizadas formadas en los ventrículos laterales, tercero y cuarto que producen líquido cefalorraquídeo.

Pliegues pleuropericardiales Extensiones del mesodermo provenientes de la pared lateral del cuerpo que se juntan en la línea media para separar las cavidades pleural y pericardial. Los pliegues contienen el nervio frénico, contribuyen al pericardio parietal y constituyen el pericardio fibroso.

Pliegues pleuroperitoneales Extensiones del mesodermo que parten de la pared del cuerpo para unirse al tabique transverso y al mesenterio del esófago. Al hacerlo cierran los canales pericardioperitoneales durante la formación del diafragma.

Polidactilia Dedos extra.

Proceso vaginal Evaginaciones del peritoneo que preceden el testículo a través del canal inguinal. Una vez llegadas al escroto, se separan de la cavidad abdominal para formar la túnica vaginal del testículo. Si no se separa, servirán de vía de herniación del intestino a través del canal hacia el escroto, dando origen a una hernia inguinal (indirecta).

Proctodeo Fosa alineada al ectodermo que se invagina para formar el tercio inferior del canal anal. Al inicio, la separa del resto del canal la membrana anal (antaño la porción posterior de la membrana cloacal), que se rompe para permitir la continuidad entre las dos partes del canal.

Pronefros Riñón primitivo que forma unos cuantos túbulos vestigiales no funcionales en la región cervical.

Prosencéfalo Una de las tres vesículas primarias del cerebro que forma el telencéfalo y el diencéfalo.

Proteínas morfogénicas óseas (BMP) Miembros de la familia β de factores transformadores del crecimiento que funcionan como moléculas de señalización en varios procesos morfogénicos, como la colocación dorsal del sistema nervioso central, la participación en la formación de los huesos y otros.

Pseudohermafrodita Individuo en quien el sexo genotípico está enmascarado por un fenotipo semejante al del sexo opuesto. El pseudohermafroditismo femenino a menudo se debe a anomalías de las glándulas suprarrenales (hiperplasia suprarrenal congénita [HSC]); el pseudohermafroditismo masculino suele deberse al síndrome de insensibilidad a los andrógenos (SIA), en que los genitales externos son incapaces de reaccionar ante la dihidrotestosterona.

R

- Raíz dorsal** Fibras sensoriales que van de un ganglio de la raíz dorsal a la médula espinal.
- Raíz ventral** Fibras motoras que van desde las células del asta ventral en la médula espinal hasta un nervio raquídeo.
- Rama dorsal primaria** Rama del nervio raquídeo que inerva los músculos intrínsecos de la espalda, derivados de los miocitos primaxiales, y la piel dorsal.
- Rama ventral primaria** Rama ventral de un nervio raquídeo que inerva todos los músculos de las extremidades y del tronco menos los músculos intrínsecos (“verdaderos”) de la espalda, inervados por las ramas dorsales primarias.
- Ramas grises comunicantes** Conexiones que transportan fibras simpáticas posganglionares desde los ganglios en los troncos simpáticos hasta los nervios raquídeos. Existen en todos los niveles de la médula espinal.
- Ramos blancos comunicantes** Conexiones que transportan fibras simpáticas preganglionares desde los nervios raquídeos hasta troncos simpáticos. Las ramas blancas existen sólo en los niveles T1-L2.
- Reacción acrosómica** Liberación de enzimas desde el acrosoma de la cabeza del espermatozoide que facilita la penetración de éste en la zona pelúcida. Las proteínas de la zona desencadenan la reacción después de la unión del espermatozoide.
- Región promotora** Sitio en un gen típico que se une a una ARN polimerasa para iniciar la transcripción.
- Retroperitoneal** Posterior al peritoneo.
- Rombencéfalo** Una de las vesículas principales del cerebro que forma el metencéfalo y el mielencéfalo.
- Rombómero** Uno de los ocho segmentos del rombencéfalo que participan en el desarrollo de los núcleos de los nervios craneales, dando origen a las células de cresta neural que migran hacia los arcos faríngeos.

S

- Saco mayor** Mayor parte de la cavidad abdominal con excepción del saco menor. Se halla en posición dorsal a éste. Los dos sacos se conectan a través del agujero epiploico (de Winslow).
- Saco menor** Espacio detrás del omento menor que se comunica con el resto de la cavidad abdominal (saco mayor) a través del agujero epiploico (de Winslow).
- Saco vitelino** Estructura en posición ventral al disco germinativo bilaminar procedente del hipoblasto. Es el sitio de origen de los primeros leucocitos y queda unida al intestino medio a través del conducto vitelino hasta las últimas etapas del desarrollo.
- Secuencias de lateralidad** Se establecen los lados derecho e izquierdo durante la gastrulación en la tercera semana de desarrollo. Tienen este tipo de secuencias los pacientes con defectos de lateralidad principalmente derecha o izquierda.
- Segmento intermaxilar** Se forma a partir de las prolongaciones nasales medias e incluye la región del surco subnasal del labio superior, el componente del maxilar superior que alberga los cuatro incisivos y el paladar primario.
- Señalización juxtacrina** Tipo de señalización intercelular que prescinde de las proteínas difusibles. Hay tres tipos: 1) una proteína (ligando) en una superficie celular reacciona con su receptor en otra superficie celular, 2) los ligandos en la matriz extracelular segregados por una célula interactúan con otra y 3) transmisión directa de señales a través de las uniones comunicantes.
- Señalización parácrina** Tipo de señalización entre células en que las proteínas sintetizadas por una célula se difunden a corta distancia para interactuar con otras células.
- Scintiotrofoblasto** Capa externa multinucleada del trofoblasto cuya función consiste en invadir el endometrio del útero.
- Sindactilia** Fusión de uno o más dedos.
- Síndrome** Grupo de anomalías que ocurren juntas y cuya causa se conoce; por ejemplo, el síndrome de Down y el síndrome de alcohol fetal (FAS).
- Sistema nervioso autónomo** Está constituido por el sistema nervioso simpático y el parasimpático que controlan el músculo liso y las glándulas.
- Situs inversus** Inversión completa de la lateralización izquierda y derecha de los órganos del tórax y el abdomen.
- Somatopleura** Combinación de la capa parietal (somática) del mesodermo de la placa lateral y la capa adyacente de ectodermo.
- Somitas** Bolas epiteliales de células que se forman en pares segmentadas a lo largo del tubo neural a partir del mesodermo paraxial. Los somitas se diferencian convirtiéndose en vértebras, en músculos de la espalda y de la pared del cuerpo, en dermis de la piel.
- Somitómeros** Grupos segmentados del mesodermo paraxial que se organizan en la región craneal. Los somitómeros forman los músculos y huesos de la cara y del cráneo.
- Sonic Hedgehog** Proteína secretada que funciona como morfógeno en varios sitios del embrión: extremidades, somitas, formación del intestino, establecimiento de la línea media en el sistema nervioso central.
- Surfactante** Fosfolípido producido por las células alveolares de tipo II que aminoran la tensión superficial en los alveolos, lo cual es esencial para la respiración. La producción empieza al final del sexto mes; esto dificulta la supervivencia de los prematuros nacidos antes de ese mes.
- Sustancia inhibidora mülleriana** Sinónimo de hormona antimülleriana. Producida por las células de

Sertoli, causa involución de los conductos müllerianos (paramesonéfrico) en el feto masculino.

Sutura Tramos estrechos de tejido conectivo que separan los huesos planos del cráneo, lo cual permite moldearlo a través del canal del parto, así como el crecimiento y expansión del cráneo a medida que crece el encéfalo.

T

Tabique primario Primer tabique que se forma desde el techo de la aurícula común y contribuye a la formación del tabique interauricular. Antes de entrar en contacto con los cojines endocardiales auriculoventriculares, la muerte celular crea una abertura en este tabique para mantener la comunicación entre las cámaras auriculares. El tabique dará origen a la válvula del agujero oval.

Tabique secundario Éste se origina en el techo de la aurícula común en dirección de los cojines endocardiales auriculoventriculares. Nunca entra en contacto con ellos, de modo que una abertura oblicua –el agujero oval– se crea entre los tabiques primario y secundario que permite derivar la sangre desde la aurícula derecha hacia la izquierda durante el desarrollo del feto. En el momento del parto, la abertura se cierra cuando el tabique primario hace presión contra el tabique secundario, estableciéndose entonces el patrón adulto del flujo sanguíneo.

Tabique transverso Tejido mesodérmico que originalmente ocupaba posición craneal al corazón, pero que fue repositionado entre el corazón y el tallo de conexión por el pliegue craneal del embrión. Da origen al tendón central del diafragma, al tejido conectivo del hígado y al mesenterio ventral.

Tabique traqueoesofágico Tabique que separa la tráquea del tubo digestivo.

Tabique uorrectal Cuña de mesodermo que crece entre el intestino posterior y el seno urogenital primitivo, separando parcialmente ambas estructuras. El extremo caudal del tabique forma el cuerpo perineal.

Telencéfalo Se origina en la porción más craneal del prosencéfalo (encéfalo anterior) y forma los hemisferios del cerebro.

Teratógeno Factor que produce un defecto congénito; por ejemplo, una droga o tóxico del ambiente.

Teratología Ciencia que estudia el origen, las causas y la prevención de defectos congénitos.

Teratoma Tumor que consta de estructuras derivadas de las tres capas germinales. Puede originarse en los restos de la línea primitiva o de las células germinales que no logran migrar a las crestas gonadales. Los tumores más frecuentes son los teratomas caudales que se originan en la región de las nalgas.

Trofoblasto Capa de célula exterior que rodea al blastocito del cual provienen los tejidos placentarios.

Tronco conector Conexión mesodérmica que une el embrión a la placenta. Contiene los alantoides y los vasos umbilicales; se incorporará al cordón umbilical con el conducto del saco vitelino.

Tronco encefálico Centros “inferiores” del cerebro: mielencéfalo, puente de metencéfalo y mesencéfalo

Troncos simpáticos Grupos de ganglios simpáticos que se hallan en la pared posterior del cuerpo en posición lateral a los cuerpos de las vértebras. A veces se llaman ganglios de la cadena simpática.

U

Uracó Resto vestigial del alantoides desde la superficie ventral del seno urogenital hasta el ombligo. Normalmente involuciona para convertirse en cordón fibroso, formando el ligamento umbilical medio. A veces se mantiene permeable para constituir una fístula o quiste uracal.

V

Vasculogénesis Formación de vasos sanguíneos a partir de las islas de sangre in situ.

Venas cardinales Sistema de venas cardinales anteriores, posteriores que drenan la cabeza y el cuerpo del embrión a finales de la tercera semana y a principios de la cuarta.

Vesículas encefálicas Una vez que se cierra el tubo neural, los espacios expandidos del cerebro se llenan de líquido para formar tres vesículas primarias en el cerebro: prosencéfalo (encéfalo anterior), mesencéfalo (encéfalo intermedio) y rombencéfalo (encéfalo posterior). Las tres vesículas forman cinco vesículas definitivas: el prosencéfalo se divide en telencéfalo y diencéfalo; el mesencéfalo no se divide; el rombencéfalo da origen al metencéfalo y al mielencéfalo.

Visceral Relativo a los órganos del cuerpo.

Viscerocráneo Parte del cráneo que abarca los huesos de la cara (la otra parte del esqueleto es el neurocráneo).

Z

Zona de actividad polarizante Población de células del mesodermo en el borde posterior de la extremidad junto a la cresta ectodérmica apical que regula el modelado anteroposterior de la extremidad.

Zona de progreso Población proliferante de células mesenquimatosas inmediatamente por debajo de la cresta ectodérmica apical (CEA). Al señalar mediante los factores de crecimiento de fibroblastos, la cresta mantiene la zona de progreso e impulsa el crecimiento proximodistal de la extremidad.

Índice alfabético de materias

Los números de página seguidos de *f* indican figuras; los seguidos de *r*, recuadros; los seguidos de *t*, tablas.

A

- Abortos espontáneos, 45*r*
defectos congénitos y, 17*r*-25*r*
Accidentes vasculares, 246*r*
Ácido aminobutírico (GABA), 8
Ácido fólico, 77*r*, 317*r*
Ácido retinoico (AR), 71, 81, 169, 182, 328
defectos del corazón, 191*r*
divertículo respiratorio (esbozos de los pulmones) y, 218
Ácido valproico, 132
Acondroplasia (ACH), 148*r*, 151*f*
Acromegalia, 152*r*
Acrosoma, 31
reacción, 39, 48
Actina, 7
Activina, 8, 239
Acueducto de Silvio, 307, 333*r*
Adenohipofisis, 341
ADN, 3, 15
metilación, 5
Adrenalina, 8, 342
AER. Véase Cresta ectodérmica
Afaquia congénita, 360*r*
Agnesia renal, 255*r*
Agentes infecciosos, 129
pirogénicos, 131
Agujero (foramen)
cierre del, 193*r*; 215
incisivo, 297, 298*r*
interventricular, 197
oval, 187, 216
Agujero ciego, 292
Agujero de Monro, 307, 324, 341
Alantoides, 59, 225
Albinismo, 365*r*
Albinismo oculocutáneo (AOC), 363*r*
Alcohol, 133
abuso materno del, 333*r*
defectos del corazón, 191*r*
Alelos, 24*r*
Alumbramiento. Véase también Parto, 120
Alumbramiento (nacimiento), 108, 120, 125
Almohadillas endocárdicas
troncoconales (conotroncales), 288*r*
Amelia, 131, 170*r*; 171*f*
Ameloblastos, 302, 305
AMH. Véase Hormona antimülleriana (HAM)
Amígdalas palatinas, 285, 304
Aminoácido gamma aminobutírico (GABA), 8
Amnioblastos, 49, 56
Amniocentesis, 136, 138, 140
Amnios, 117-118, 125
Análisis citogenético, 24*r*; 33
Anencefalia, 77*r*; 78*f*; 147*r*; 147*f*; 332*r*; 332*f*; 341
Aneuploide, 18*r*
Angioblastos, 85, 202
Angiogénesis, 83, 202
Anillo umbilical primitivo, 117, 118*f*
Anillo vascular, 206*r*-207*r*
Aniridia, 360*r*; 360*f*
Ano imperforado, 247*r*
Anofalmía, 360*r*
Anomalía congénita, 126
Anomalía de Ebstein, 194*r*; 194*f*
Anomalías
cardiacas, 197
congénita, 126
cromosómicas
estructurales, 17*r*; 22*r*-23*r*; 32
numéricas, 17*r*-22*r*; 18*f*; 32
de Ebstein, 194*r*; 194*f*
vertebrales. Véase Asociación VACTERL
Anomalías congénitas, 126-135.
Véase también Defectos congénitos específicos
Anomalías congénitas cardiacas (defectos cardiacos al nacimiento), 201*t*
Anomalías vertebrales, atresia
anal, defectos cardiacos, fístula traqueoesofágica, atresia esofágica, anomalías renales y defectos de miembros. Véase Asociación VACTERL
Anormalidades genéticas, 24*r*-25*r*; 25*f*
Anquiloglosia, 292*r*
ANR. Véase Borde neural anterior
Ansiolíticos, 132
Anticonceptivos orales, 134
Anticonvulsivos, 132
Anticuerpos maternos, transmisión de, 116
Antidepresivos, 132
Antígenos Rh, 116*r*
Antihipertensivos, 132
Antipsicóticos, 132
Antro, 27
AOC. Véase Albinismo oculocutáneo
Aorta ventral, 202
Aortas dorsales, 176, 203*f*
Apéndice, 24*f*; 242
atrial (orejuela de la aurícula), 189
epidídimo, 266
Apéndices y fosas preauriculares, 350*f*; 351*r*
AR. Véase Ácido retinoico
Arco aórtico interrumpido (IAA), 207*r*; 208*f*
Arcos aórticos, 202-205, 202*f*; 203*f*; 205*f*
arco aórtico interrumpido (IAA), 207*r*; 208*f*
derecho, 207*r*
derivados, 204*t*
doble, 206*r*; 207*f*
Arcos faríngeos, 220, 278, 279*f*; 279*t*; 304
cartílagos, 283*f*; 284*f*
componentes musculares, 280
cuartos, 283-284
inervación, 282*f*
primeros, 280-281
segundos, 281
sextos, 283-284
terceros, 283
ARN nuclear (ARNn), 5
ARN polimerasa, 3, 10
Arco pulmonar, 204
ARNn. ARN nuclear
Arquipalio, 326
Arteria(s)
braquiocefálica, 202
celiaca, 235
celiaca y mesentéricas, 205, 217
coronarias, 205-208
estapedial, 202
hioidea, 202
maxilar, 202
mesentéricas superiores, 205, 217, 235, 239, 240, 242
pudendas internas, 247
pulmonar, 200*r*
subclavia derecha, 206*r*; 207*f*
renales accesorias, 257*r*
umbilicales, 119*r*; 205, 214
vitelinas, 205, 217
Articulaciones fibrosas, 165
Articulaciones y membranas sinoviales, 165
Artrogriposis, 172*r*; 172*f*
Asa cardiaca, 181, 181*f*; 216
anomalías, 181*r*
formación, 179-181, 180*f*
Asa de Henle, 253
Asa intestinal primaria, 239, 240*f*

- Asas herniadas, 241-242
 Asas intestinales, 105, 243f
 duplicaciones de, 245r
 mesenterio de, 242
 rotación inversa de, 245
- Asociación VACTERL (anomalías
 vertebrales, atresia anal, defectos
 cardíacos, fistula traqueoesofágica,
 atresia esofágica, anomalías renales,
 defectos de miembros), 220r
- Astas de los senos, 183
- Atresia(s)
 biliar, 238r
 en cáscara de manzana, 246r, 246f
 esofágica, 219r, 219f, 229r, 229f
 tricúspide, 194r, 194f
 valvular
 aórtica, 200r, 200f
 pulmonar, 217
 rectoanales, 247r
- Atresia/estenosis aórtica valvular, 200r,
 200f
- Audición, 348-349
 pérdida de, 294r-351r
- Aurícula, 348, 351
- Aurícula común, 187
- Axones, 309
- B**
- Bajo peso al nacer (BPN), 109r, 125
- Bandas amnióticas, 119r, 119f, 127,
 238f, 173r
- Barrera placentaria, 115
- Barrera sangre-aire, 222
- Bazo, 93
- Blastocele, 43
- Blastocito, 49f
 formación, 43-44, 44f
- Blastómeros, 43, 48
- Blastos gliales. *Véase* glioblastos
- Bolsa(s)
 de Douglas, 55r,
 de Rathke, 323
 faríngeas, 279, 280f, 284f, 304
 cuartas, 286
 derivados, 285t
 primeras, 284-285
 segundas, 285
 terceras, 285
 omental, 231, 232f
- Borde neural anterior (ANR), 329, 329f
- Borde urogenital, 251
- Box T. *Véase* Caja T
- Braquicefalia, 148r
- Braquidactilia, 170r, 171f
- Bronquiolos respiratorios, 222
- Bronquios, 220-221
- Bronquios segmentarios. *Véase*
 Bronquios terciarios
- Bronquios terciarios (segmentarios),
 221
- Brote dental, 302
- Brote ureteral, 251, 253, 276
- Bulbo raquídeo (médula oblonga)
 (bulbo raquídeo), 317, 341
- Bulbos olfatorios, 326, 327f
- C**
- C3-5. *Véase* Segmentos cervicales tres
 a cinco
- Cabeza y cuello, 278-305, 278f
 arcos faríngeos, 280-284
 bolsas faríngeas, 284-286
 cara, 292-299
 cavidades nasales, 297-302
 dientes, 302-304
 glándula tiroidea (tiroidea), 292
 hendiduras faríngeas, 286
 lengua, 291-292
 musculatura, 159, 160t
 paladar secundario, 297
 segmento intermaxilar, 296-297
- Caja T, 62
- Caja TATA, 4, 4f, 10
- Calcitonina, 285
- Campo cardiogénico primario (CCP),
 215
 establecimiento y conformación de,
 175-176, 175f, 176f
- Campo cardiogénico secundario
 (CCS), 175, 176f, 215
- Canal anal, 257, 276
- Canal anorrectal, 247, 259f
- Canal atrioventricular
 (auriculoventricular), 179, 184-185
 formación de tabique (septo) en,
 189, 189f, 216
 persistencia del, 193f
- Canales aórticos, 185, 195
- Canales pericardioperitoneales, 101,
 101f, 220-221, 221f, 222f
- Canales pulmonares, 185, 195
- CAP. *Véase* conducto arterioso
 persistente
- Capa
 de epiblasto, 49, 56
 de hipoblasto, 49, 56
 del manto, 307-308
 del mesodermo visceral, 79, 83, 83f,
 96, 103
 germinal ectodérmica, 73f
 células de la cresta neural, 75-77
 derivados, 71-77, 72f
 neurulación, 71-73
 regulación molecular de la
 inducción neural, 71
 germinal endodérmica, 86f, 92, 93
 derivados, 86-88
 germinal mesodérmica, 79f, 92
 sangre y vasos sanguíneos, 84f
 regulación molecular de, 83-85
 derivados, 78-85
 mesodérmica esplácnica, 79, 96,
 103, 162, 218
- músculo liso y, 156
 neuroepitelial, 207-208
 parietal, 78, 83, 83f
 de membranas serosas, 96, 103
 del mesodermo de placas
 laterales, 159
- Capacitación, 39, 47
- Capas germinales, 58, 69, 70
 cuarta, 75
 ectodérmica, 71-77
 endodérmica, 86-88
 mesodérmicas, 79-85
- Cápsula de articular, 165
- Cápsula de Bowman, 252, 252f, 253
- Cara, 292-296, 295f
 anomalías, 197
 componentes esqueléticos, 280
 desarrollo, regulación molecular del,
 286-288, 286f, 287f
 estructuras que contribuyen a la
 formación de la, 296f
 músculos, 281
- Cardiomiopatía hipertrófica, 191r
- Cartilago articular, 165
- Cartilago de Meckel, 146, 280
- Cataratas congénitas, 359r
- Cavidad(es)
 amniótica, 49, 53f, 56
 coriónica, 51, 52, 53f, 57, 117
 corporales, 95-104
 formación, 96, 97f
 exocelómica, 51, 57
 extraembrionaria, 51, 117
 nasales, 297-302, 301f, 327f
 pericárdica, 96, 101, 103, 104, 176
 peritoneal, 96, 103-104
 pleural, 96, 103, 104, 221
 rectouterina, 55r, 55f
 timpánica, 93, 346, 351
 torácica, 215, 217
 uterina, 266
- CCP. *Véase* Campo cardiogénico
 primario
- CCS. *Véase* Campo cardiogénico
 secundario
- Celoma extraembrionario, 57
- CELSR, 13
- Célula(s)
 C, 285, 292
 cardíacas progenitoras, 175
 cromafines, 340, 342
 de Kupffer, 236
 de la cresta neural, 75-77, 147r,
 159, 217
 arcos aórticos, 202
 cardíaca, 195-197, 197f
 defectos craneofaciales y,
 288r-289r, 290f
 ganglios de nervios craneales y,
 336t
 médula espinal, 312
 melanocitos y, 367

- SNC y, 334, 342
 de la ganulosa, 27
 de la oligodendroglia, 311, 313
 de Schwann, 75, 313
 de Sertoli, 29, 29f, 266
 epiteliales alveolares, 222, 223f, 224
 ES. Véase Células madre
 embrionarias (células precursoras embrionarias)
 foliculares, 25, 33, 34, 263, 29
 germinales, 16, 261, 262f
 germinales primordiales (CGP), 14, 32, 65r, 277
 ovogonia y diferenciación de las, 25, 26f
 teratomas y, 14r, 14f
 gliales, 75, 311
 intersticiales de Leydig, 262
 madre embrionarias (células precursoras embrionarias)
 adultas, 45r
 embrionarias, 45r
 hematopoyéticas, 83, 85
 trasplante, 139
 microgliales, 311
 neuroepiteliales, 207, 309f, 310f
 parafoliculares, 285, 292
 pluripotentes, 45r
 precursoras embrionarias. Véase Células madre
 somáticas haploides o 2n Euploide, 17
 progenitoras del corazón, 215
 sustentculares, 29
 de Sertoli, 262
 Cemento, 303, 303f, 305
 Cementoblastos, 303, 303f
 Cerebelo, 320-321, 321f, 341
 Cerebero (*cerberus*), 61, 69
 Cerebro
 desarrollo, regulación molecular del, 328-330, 329f
 medio (mesencéfalo), 321-322
 anterior (prosencefalo), 306, 322-328, 322f, 341
 rombencéfalo, 317-321
 tallo, 341
 Cerebro anterior (prosencefalo), 306, 322-328, 322f, 341
 diencéfalo, 322-324
 telencéfalo, 324-328
 Cerebro medio (mesencéfalo), 306, 320f, 321-322, 341
 CGP. Véase Células germinales primordiales
 Cérvix. Véase Cuello uterino
 Ciclo ovárico, 34-38, 35f, 36f
 cuerpo blanco (*corpus albicans*), 36-37
 cuerpo lúteo (*corpus luteum*), 36, 37f
 ovulación, 34-36, 37f
 transporte de ovocitos, 36, 37f
 Ciclopia, 360r
 Ciclos sexuales, 34
 Ciego, 242, 243f, 243r
 Cierre incompleto de sonda, 187, 216
 Cigoto, 14, 45r
 Cigotos anormales, 45r
 Ciliopatías, 255r-256r
 Cilios, 64
 Cinco-DAR (5-DAR). Véase Deficiencia de 5-reductasa
 Cinco HT (5-HT). Véase Neurotransmisor de serotonina
 Circulación
 en el nacimiento, 214-215, 214f, 217
 fetal, 212-214, 213f
 placentaria, 113-115
 sistema linfático, 215
 uteroplacentaria, 51, 56
 Circulación fetal, 212-214, 213f
 Circulación uteroplacentaria, 51, 56
 Circunvoluciones, 326, 326f
 Citalopram. Véase inhibidores selectivos de la recaptación de serotonina (ISRS)
 Citodiferenciación, 14, 32
 Citomegalovirus, 129
 Citotrofoblasto, 49, 50f, 56
 Citrato de clomifeno (Clomid), 42r
 Clítoris, 272, 277
 Cloaca, 87-88, 87f, 257, 276
 extrofia, 98f, 99r
 extrofia de, 260r, 261f
 membrana, 59, 87, 248f, 247
 pliegues, 270, 277
 Clonación reproductiva, 45r
 Clonación terapéutica, 45r
 Clorhidrato de Paroxetina (Paxil). Véase Inhibidores selectivos de captación de serotonina
 Coanas definitivas, 301
 Cocaína, 135
 Cóclea, 343-344
 Codeína, 132
 Cojines endocárdicos, 184, 185f, 193r, 216
 Cola de caballo, 314f
 Colágenos, 7, 172r, 255
 Colesterol, 9
 biosíntesis, 331r
 COLIA1, 172r
 Colículo, 322
 Coloboma, 359r, 360f
 Colon izquierdo, 245r
 Columna motora eferente, 317-318
 Columna vertebral, 152-153, 153f, 155
 Comisura del hipocampo, 326
 Comisuras, 326-328, 327f
 Competencia, 6, 12
 Componente palatino, 296
 Condrocáneo, 145, 16, 155
 Condrocáneo cordal, 146
 Condrocáneo precordial, 146
 Conductillos eferentes, 266
 Conducto(s)
 arterioso, 204, 206r, 213
 cierre de, 215
 arterioso patente (CAP), 206r
 biliar, 236
 carotídeo, 204
 cístico, 236
 coclear, 343, 351
 de Hensen, 344, 344f
 deferente, 263, 263f, 266
 endolinfático, 343, 351
 eferentes, 277
 eyaculadores (eyaculatorios), 258, 266, 277
 genitales
 desarrollo, regulación molecular del, 267-268
 en mujeres, 266, 267f
 en varones, 264-266, 266f
 etapa indiferenciada, 264, 264f, 265f
 mesonéfricos, 259f, 264, 268, 277
 müllerianos. Véase Conductos paramesonéfricos (conductos müllerianos)
 nasolagrimal, 295
 pancreáticos accesorios, 238
 paramesofrénicos (conductos müllerianos), 264, 266, 277
 regresión de los, 267
 semicirculares, 343, 344f, 346, 351
 tirogloso, 293r
 torácico, 215, 217
 venoso, 210, 212
 cierre de, 215
 vitelino, 86, 96, 103, 225, 239
 anomalías, 245r, 245f
 wolffiano, 251, 264, 276
 Conducto de Hensen, 344, 344f
 Cono arterial, 179, 180f, 196f
 formación del tabique (septo) en, 195-197
 Constricciones anulares, 119r, 119f
 Control de la natalidad. Véase Métodos anticonceptivos
 Copa óptica, 352-354, 352f, 353f
 Corazón trilobular biventricular, 192f, 193r
 Cordina, 62, 69, 71
 Cordón espermático, 275r, 276f
 Cordón espermático, hidrocele de testículos y/o, 275r, 276f
 Cordón nefrogénico, 83
 Cordón umbilical, 52, 68, 103, 114f, 117-118, 125
 anomalías, 119r
 herniación, 105
 Cordones (cuerdas) corticales, 263
 Cordones medulares. Véase Testículo
 Cordones sexuales primitivos, 262, 262f

- Cordones tendinosos. *Véase* Cuerdas tendinosas
- Corion frondoso, 112, 135
- Corion, 364
- Córnea, 355
- Cornetes nasales, 305
- Coroides, 355, 356f
plexo, 320, 322, 324, 341
- Corona radiada, 376, 40, 48
- Corpus atrésico, 34
- Corpúsculo renal, 251
- Corteza, 338, 342
de glándulas suprarrenales, 93
- Cortisona, 134
- Costillas, 154-155
defectos, 154r
- Costillas cervicales, 154r
- Cotiledones, 112, 113, 114f
- Cráneo, 143-147
de recién nacido, 145-146, 145f
neurocráneo, 145
viscerocráneo, 146-147
- Craneofaringioma, 324r
- Craneosinostosis, 147r-148r, 150f
síndrome de aplasia radial, 173r
- Craneosquisis, 147f
- Craniorraquisquisis, 332r
- Cresta(s)
ampular, 346
divisoria, 213
ectodérmica apical (CEA), 163, 164f, 174
genitales, 261, 261f
mamarias, 366
neural, 75, 76f, 278, 307f
derivados, 77t
esqueleto axial y, 143
inducción, regulación molecular de, 75-77
palatinas, 297, 297f
terminal, 184, 216
troncoconales, 195, 195f
- Cretinismo, 135, 136b
- CRI. *Véase* Longitud cefalocaudal (LCC)
- Cricoides, 220
- Criptorquidismo (criptorquidea), 275r-276r
- Cristalino, 355
placodas, 76-77
vesícula, 352-354, 352f
- Cromátidas, 15-17
- Cromatina, 3, 10
- Cromosomas, 42, 48
homólogos, 16, 32
sexo, 15
teoría de la herencia, 15-17
X, 5, 10-12
- Cuello. *Véase* Cabeza y cuello
- Cuello uterino, 277
- Cuerdas tendinosas, 190, 190f
- Cuerdas vocales, 220
- Cuerpo(s)
blanco (*Corpus albicans*), 36-37
calloso, 326, 333r
ciliar, 353-355, 356f
estriado, 324
lúteo, 36-37, 37f
perineal, 257
pineal, 322
polares, 17, 17f, 28, 40
ultimobranquial, 286, 292, 304
vitreo, 355-357
- Cúmulo ovóforo(ovigero), 27
- Curvatura lumbar, 153
- CVS. *Véase* Muestreo de vellosidades coriónicas, Gemelos dicigóticos, Gemelos, 120, 121f, 125
- D**
- DAX1, 277
- DBP. *Véase* Diámetro biparietal
- Decidua
basal, 68, 112, 125
parietal, 112, 113f
reacción, 52
- Defectos congénitos, 126-135. *Véase también* Defectos congénitos específicos
abortos espontáneos y, 17r-25r
agentes infecciosos, 129
agentes químicos, 131-133
alcohol, 133
asociados con lateralidad, 65r, 66r
cardiacos, 201t
causas, 126, 126f
deficiencias nutricionales y, 135, 135f
drogas ilegales, 133
enfermedad materna y, 134-135
factores ambientales, 128-132
fármacos y, 131-132
fertilización *in vitro*, 134
hipertermia, 129-131
hipoxia, 135
hormonas, 133-134
infecciones virales, 129-131
macroestructurales, 91r
metales pesados, 135
obesidad y, 135
prevención de, 136r, 140
radiación, 131
semanas 3-8, 91r-92r, 91f, 92f
tabaco, 133
teratogénesis, mediada por el varón, 135
tipos de anomalías, 127-128
- Defectos craneofaciales, 147r-152r, 288r-289r, 290f
- Defectos del corazón, 177r, 191r-194r, 198r-200r, 198f
etapa susceptible a aparición de, 210t
- Defectos del cráneo, 330r-333r
- Defectos del tubo neural (DTN), 77r, 78f, 315r-317r, 316f
vías de polaridad celular planar, 10
- Defectos renales, 255r-256r
- Defectos transversos de las extremidades, 173, 173f
- Deficiencia de 5- α -reductasa (5-alfa-reductasa), 273r
- Deficiencia de vitamina D, 304r
- Deficiencia de yodo, 135
- Deficiencias nutricionales, 135
- Déficit cognitivo. *Véase* Retraso mental (déficit cognitivo, discapacidad intelectual)
- Delección, 23r, 32
síndrome, 291r
- Dendritas, 309
- Dentina, 305
- Dermatoma, 82, 92, 156
inervación, 16, 167f
- Dermis, 362-364, 367
- Dermomiotoma, 143, 156, 157f
- Desarrollo
aspecto externo durante el segundo mes de, 88-90, 89f, 90f
del feto, 103-108
etapas, 128, 140
tres meses antes del parto, 105-125
semana 1, 34-48
semana 2
día 8, 49, 49f
día 9, 50-51, 50f
día 13, 52-53
días 11 y 12, 51-52, 51f, 52f
semana 3, 58-70
semanas 3-8, 71-94
- Desarrollo del corazón, regulación molecular del, 182-183, 182f
- Desarrollo vascular, 202-211
arterias coronarias, 205-208
sistema arterial, 202-205
- Determinación del sexo, 42, 48, 261
- Dextrocardia, 181r, 216
- Diabetes, 134
materna, 191r, 350r
- Diáfisis, 165
- Diafragma, 100-101, 104, 236
formación, 101-103, 102f
- Diagnóstico prenatal
amniocentesis, 138
examen del suero materno, 137-138
muestreo de vellosidades coriónicas, 138-139
ultrasonografía, 136-137
- Diálogo, 6
- Diámetro biparietal (DBP), 108, 137
- Diencéfalo, 306, 322-324
- Dientes de leche. *Véase* Dientes deciduos (dientes de leche)
- Dientes deciduos (dientes de leche), 303, 303f
- Dientes natales, 304r

- Dientes, 302-303, 302*f*
 anomalías, 304*r*
 deciduos, 303, 303*f*
 desarrollo, regulación molecular del, 304
 permanentes, 303, 305
- Dietilestilbestrol (DES), 117*R*
 defectos congénitos y, 133-134
- Difenilhidantoína (fenitoína), 132
- Dihidrotestosterona, 267-268, 277
- Retraso mental (discapacidad intelectual), 333*r*
 alcohol y, 133
- Discapacidad intelectual. *Véase* Retraso mental (déficit cognitivo, discapacidad intelectual)
- Disco embrionario, crecimiento del, 64
- Disco germinal bilaminar, 49-57
- Disco germinal trilaminar, 58-70. *Véase también* Gastrulación
- Disgenesia caudal, 65*r*, 65*f*
- Disgenesia gonadal, 274*r*
- Dismorfología, 126
- Disostosis cleidocraneal, 148*r*, 151*f*
- Disostosis mandibulofacial, 289*r*
- Displasia congénita de cadera, 173
- Displasia tanatofórica, 148*r*, 151*f*
- Displasias del esqueleto, 148*r*
- Displasias renales, 255*r*
- Dispositivo intrauterino (DIU), 41*r*
- Distrofia muscular, 161*r*
- Distrofia muscular de Becker (DMB), 161*r*
- Distrofia muscular de Duchenne (DMD), 161*r*
- Distrofina, 161
- DIU. *Véase* Dispositivo intrauterino
- Divertículo
 alantoentérico, 59
 de Meckel, 245*r*
 hepático, 236
 ileal, 245*r*
 respiratorio, 218, 228, 229*f*
- División, 42-43, 43*f*
 inicio, 42, 48
- DMB. *Véase* Distrofia muscular de Becker
- DMD. *Véase* Distrofia muscular de Duchenne
- Dominio abaxial, 156, 158*t*, 161
- Dominio específico de unión al ADN, 4
- Dominio primaxial, 156, 158*t*, 163
- Drogas farmacéuticas, 131-132
- Drogas ilegales, 133
- DSB. *Véase* Dietilestilbestrol
- DTN. *Véase* defectos del tubo neural
- Duodeno, 234-235, 234*f*, 235*f*
 duración del, 105, 125
- DVL. *Véase* Proteína dishevelled
- E**
- E-cadherina, 255
- EADRP. *Véase* Enfermedad renal poliúística autosómica dominante
- EARRP. *Véase* Enfermedad renal poliúística autosómica recesiva
- Ectodermo, 58, 69-70, 92, 341
- Ectopia cardiaca, 97*r*, 98*f*, 200*r*
- Ectrodactilia, 172
- Edad ósea, 170*r*
- Edad paterna avanzada, 135
- EEF. *Véase* Hormona estimulante de folículos
- Eje A-P. *Véase* Eje anteroposterior
- Eje anteroposterior (A-P), 59-64
- Eje D-V. *Véase* Eje dorso-ventral
- Eje dorso-ventral (D-V), 59-64
- Eje I-D. *Véase* Eje izquierdo-derecho
- Eje izquierdo-derecho (L-R), 59-64, 62, 63*f*
- Ejes corporales, 59-64
- Embarazo ectópico, 54*r*-55*r*, 54*f*, 55*f*, 57
 extrauterino, 54*r*
 ovárico primario, 56*r*
- Embrioblasto, 43, 56
- Embriogénesis, 91*r*, 128, 140
- Embrión
 aspecto externo del, durante el segundo mes, 88-90, 89*f*, 90*f*
 somitas y edad del, 80, 80*t*
- Empalme (*splicing*) de ARN, 8
 alternativo, 5, 5*f*
 isoformas, 5, 12
- Enanismo de Laron, 109*r*
- Endocardio, 179
- Endodermo, 69-70, 226
 embrionario, 58
- Endometrio, 45, 47
- Enfermedad
 de Hirschsprung, 340*r*
 de membrana hialina, 224, 224*r*
 hemolítica del feto y del recién nacido, 115*t*
 materna
 defectos congénitos y, 134-135
 defectos del corazón, 191*r*
 renal poliúística (ERP), 255*r*, 255*f*
- Enfermedad renal poliúística autosómica dominante (ADPKD), 255*r*
- Enfermedad renal poliúística autosómica recesiva (ARPKD), 255*r*
- Enfermedad renal poliúística congénita, 255*r*
- Engrailed-1*, 168, 329
- Engrailed-2*, 329
- Enterocistoma, 245*r*
- Entrecruzamientos, 16-17, 16*f*
- Epicardio, 179, 205, 286
- Epidermis, 362
- Epidídimo, 266, 277
- Epífisis, 165, 32
- Epispadias, 272*r*
- Epitelio dental, 302
- Epitelización, 81, 156
- Er. *Véase* Proteínas erizo
- Eritroblastos, 115*r*
- Eritroblastosis fetal, 115, 115*r*-116*r*
- Erizo sónico (ES). *Véase* SHH (*sonic hedgehog* o erizo sónico)
- Erizo, gen, 8
- ERP. *Véase* Enfermedad renal poliúística
- Errores innatos de metabolismo, 24*r*
- ES. *Véase* SHH (*sonic hedgehog* o erizo sónico)
- Escitalopram. *Véase* Inhibidores selectivos de la recaptación de serotonina
- Esclerótica, 355, 356*f*
- Esclerotoma, 81*r*
- Escoliosis, 153*r*
- Esófago, 218, 228, 228*f*, 229*f*
 anomalías, 229*r*
 mesenterio dorsal del, 104
- Espacio intervelloso, 110, 125
- Espectro oculoauriculovertebral, 291*r*
- Esperma, 15, 29-31
- Espermátides, 29, 33
- Espermatocitos, 29
- Espermatogénesis, 29-31, 31*f*, 33
- Espermatogonia, 29, 30*f*
- Espermatozoides, 29
- Espermiogénesis, 31, 31*f*
- Espina bífida, 77*r*, 78*f*, 154*f*, 317*f*, 341
 oculta, 315*r*
 quística, 154*r*
- Esqueleto axial
 columna vertebral, 152-153
 costillas, 154
 craneo, 143-147
 esternón, 154
 inervación de los músculos, 157-159, 159*f*
 vértebras, 152-153
- Esqueleto craneofacial, 75
- Estenosis del píloro, 235*r*
- Estenosis infundibular pulmonar, 198*r*
- Estenosis valvular, 200*r*, 200*f*
- Esterilización, 41*r*
- Eternón, 154, 155
 defectos, 154*r*-155*r*
- Estigma, 34
- Estómago, 230-233
 anomalías, 235*r*
- Estomodeo, 87, 323
- Estríbos, 147, 281, 350*r*
- Estríol, 117
- Estrógeno, 266, 268, 277
 ambiental, 134
- Etapas secretora/progestacional, 36, 45
- Eucromatina, 3, 10

- Euploide, 18r
 Examen del suero materno, 136, 137-138, 140
 Exones, 3, 10
 Exoma, 24
 Extensión convergente, 9-10, 11f, 12, 13
 Extrofia, 260r, 261f
- F**
- Factor
 Factor de crecimiento de fibroblastos (fibroblástico, FGF), 7-8, 12, 61, 69, 93, 148r
 desarrollo de dientes y, 304
 desarrollo de miembros y, 174
 inducción hepática, 237
 regulación de señalización, 71
 de crecimiento de fibroblastos (fibroblástico) 2 (FGF2), 253
 de crecimiento de fibroblastos (fibroblástico)
 4 (FGF4), 168-169
 8 (FGF8), 58, 62, 69, 81, 168-169, 329
 9 (FGF9), 267
 de crecimiento de hepatocitos (HGF), 253
 de crecimiento derivado de plaquetas (PDGF), 85
 de crecimiento insulínico tipo I de respuesta al suero (FRS), 160
 determinante de los testículos, 261, 277
 esteroideogénico 1 (FE1), 267, 277
 neurotrófico derivado de células gliales (GDNF), 253, 255r, 340r
 β de crecimiento transformante (FCTB), 7, 12, 71, 85
 superfamilia, 8
 Factor de crecimiento endotelial vascular (FCEV), 83-84, 202
 VEGF. Véase Factor de crecimiento endotelial vascular (FCEV), 83-84, 202
- Factores
 de transcripción nuclear de hepatocitos (HNF), 62, 237
 de transcripción relacionados con miocárdica (MRTFs), 160
 reguladores miogénicos (MRF), 159
 transcripción, 6, 10
 mutaciones, 331r
- Falo, 270, 277
 Fascia transversal, 275
 Fascia y músculo cremásticos, 275
 Fase menstrual, 45, 47
 Fase proliferativa, 45, 47
 FCDP. Véase factor de crecimiento derivado de plaquetas
 FCF4 o FGF4. Véase Factor de crecimiento de fibroblastos (fibroblástico) 4
 FCF8 o FGF8. Véase Factor de crecimiento de fibroblastos (fibroblástico) 8
 FCF9 o FGF9. Véase Factor de crecimiento de fibroblastos (fibroblástico) 9
 FCTB. Véase Factor β de crecimiento transformante
 FCU. Véase Fenilcetonuria
 FDE. Véase Factor de esteroideogénesis 1
 Fenilcetonuria (FTU), 24r, 134-135
 Fenitoína. Véase Difenilhidantoína
 Fenotiacina, 132
 Feocromocitomas, 340r
 Fertilización *in vitro* (IVF), 42r, 45r
 defectos congénitos y, 134
 Fertilización, 38f, 39-42, 39f
 duración del embarazo y, 125
 fase 1: penetración de la corona radiada, 40
 fase 2: penetración de la zona pelúcida, 40
 fase 3: fusión de las membranas celulares del ovocito y el espermatozoides, 40-41, 40f
 resultados, 42, 48
 Feto papiráceo, 123r, 123f
 FGFR (RRCF). Véase Receptores del factor de crecimiento de fibroblastos
 FGF. Véase Factor de crecimiento de fibroblastos (fibroblástico) (FGF)
 FGF2. Véase Factor de crecimiento de fibroblastos (fibroblástico) (FGF) 2
 Fibras de Purkinje, 160
 Fibrilina, 172r
 Filum terminal, 314
 Fístula(s) umbilical, 245r
 vitelina, 245r
 branquiales, 288r
 rectovaginales, 248f, 247r
 traqueoesofágicas (FTE), 219r, 219f, 229r, 229f
 Fisura coroidea, 324
 Fisura del maxilar, 298r
 Fluoxetina (Prozac). Véase Inhibidores selectivos de recaptación de serotonina
 Focomelia, 129f, 170r, 171f
 Folículo(s)
 de De Graaf, 27-28, 28f, 33
 graafiano. Véase Folículos de De Graaf
 preantral, 33
 primordial, 26, 27f, 33, 263
 vesiculares maduros, 27-28, 28f, 33
 Folistatina, 62, 69, 71
 Fontanelas, 145, 145f
 Formación de la aurícula derecha, 187-189
 Formación de órganos, 5-6
 Fosa amigdalina, 285
 Fosa anal, 247
 Fosas nasales, 295
 Frizzied (Fz), 8, 10, 13
 FRS. Véase Factor de respuesta al suero
 FTE. Véase Fístulas traqueoesofágicas
 FTNH. Véase Factores de transcripción nuclear de hepatocitos
 Fusión prematura de segmentos del esternón, 154r-155r
 Fz. Véase Frizzied
- G**
- GABA. Véase Ácido aminobutírico (GABA)
 Galactosemia, 24r
 Gametogénesis, 32
 células germinales primordiales, 14
 maduración de los gametos, 25-31
 teoría cromosómica de la herencia, 15-17
 Gametos, 14
 anormales, 32r, 32f
 maduración, 25-31
 Gamma aminoácido butírico (GABA), 8
 Ganglio estatoacústico, 346
 Ganglios sensoriales, 75, 311
 Gastosquisis, 98f, 99r, 243r, 244f
 Gastrulación, 58, 59f, 60f, 68
 mapa de destino establecido durante la, 64, 64f
 teratogénesis asociada con, 65r
 tumores asociados con, 65r-66r
 GCH. Véase Gonadotropina coriónica humana
 GDNF. Véase Factor neurotrófico derivado de células gliales (GDNF)
 Gemelo evanescente, 123r;
 Gemelos
 anomalías asociadas con, 122r-123r, 124f
 craneópagos, 124f
 dicigóticos, 120, 121f, 125
 evanescentes (desaparecidos), 123r
 fraternal, 120, 125
 idénticos, 120, 129
 membranas fetales en los, 120
 monocigóticos, 120, 122f, 125
 pigópagos, 124f
 toracópagos, 124f
 unidos, 62, 62f, 124f, 125
- Gen
 de braquiuria (T), 62, 69
 erizo (Desert Hedgehog, DHH), 8
 RET, 340r
 SRY (región determinante del sexo en Y), 261, 267, 277
 XPD. Véase Genes de homeosecuencia pancreático duodenal 1

- Genes, 4f, 149t
 contiguos, 23r, 32
 de homeosecuencia (*HOX*), 71, 89f, 93, 174, 227
 desarrollo de los dientes y, 304
 desarrollo de los miembros y, 168
 desarrollo del cerebro y, 328-329
 regulación del eje anteroposterior y, 88
 de homeosecuencia 1
 duodenopancreático (*PDX*), 239
 expresión, 3, 5
 ligados, 15
 mutaciones, 17r, 23r-25r, 25f
radica fringe, 168, 168f
 terapia, 139
- Genitales ambiguos, 273r, 273f
- Genitales externos
 de la mujer, 272, 272f
 del varón, 270-271, 270f
 defectos en, 271r-272r
 diferenciación de, 268
 etapa indiferenciada, 270, 270f
- Genoma, 3, 10
 materno, 128
- GH. Véase Hormona del crecimiento
- Glándula(s)
 inferior, 285
 mamarias, 365-367, 366f
 anomalías, 366r
 paratiroides (paratiroidea), 93, 285, 285f, 288r, 304
 sebácea, 364, 364f, 367
 sudoríparas, 365, 367
 superior, 286
 suprarrenal, 338, 340, 340f, 342
 uretrales, 270
- Glaucoma, 355
- Glioblastos, 311
- GnRH. Véase Hormona liberadora de gonadotropina
- Gónadas indiferenciadas, 262, 262f, 263f
- Gónadas, 261-262
 ovario, 263-264
 testículo, 262-263
- Gonadotropina coriónica humana (*GCH*), 37, 54r, 117
- Gonadotropinas, 34
- Gooseoid*, 62
- Grandes vasos, 187
 transposición de, 199r, 200f, 217
- Grupo eferente somático, 317
- Grupo eferente visceral, 317-319
- Gubernáculo, 272
- H**
- Haz de His. Véase nodo y haz atrioventriculares
- Hemangioblastos, 83
- Hemangiomas capilares, 85r, 85f
- Hemisferios cerebrales, 307, 320, 324-326, 326f, 341
- Hendidura(s)
 esternal, 154f
 faciales, 298r-300r, 299f
 faciales oblicuas, 300r
 faríngeas, 279, 286, 304
- Herencia, teoría cromosómica de la, 15-17
- Hermafroditas, 273r
- Hernia
 esofágica, 103r
 hiatal congénita, 239r
 inguinal, 275r, 276f
 paraesternal, 103r
- Herniación
 cordón umbilical, 105
 fisiológica umbilical, 117
 fisiológica, 240, 241f
- Herniación fisiológica, 240, 241f
- Herniación umbilical fisiológica, 99r, 117
- Hernias, 275r-276r. Véase también Hernias específicas
- Hernias diafragmáticas, 102r-103r, 102f
- Heterocromatina, 3
- Heterotaxia ligada a X, 66r, 70
- Heterotaxia, 66r, 69, 70
- HGF. Véase Factor de crecimiento de hepatocitos
- Hibridación por fluorescencia *in situ*
- Hidramnios, 119, 125
- Hidrocéfalo, 333r, 333f, 341
- Hidrocele de testículos y/o cordón espermático, 275r, 276f
- Hidrocodón, 132
- Hidropesía fetal, 115r-115r, 116f
- Hígado, 93
 anomalías, 238r
 formación, 233, 233f, 234f
 inducción, regulación molecular de, 236-237
- Himen, 268
- Hiperplasia suprarrenal congénita (*HSP*), 273r
- Hipertermia, 129-131
- Hipertriosis, 365b, 365f
- Hipocampo, 325
 comisura, 326
- Hipocondroplasia, 148r
- Hipófisis, 323-324, 324r
- Hipófisis faríngea, 324f
- Hipoplasia, 238r
- Hipospadias, 271r, 271f
- Hipotálamo, 323, 341
- Hipoxia, 135
- HL. Véase Hormona luteinizadora
- Holoprosencefalia, 65r, 300r, 301f, 360r
- Homocistinuria, 24r
- Homólogos, cromosomas, 16, 32
- Hormona antimülleriana (*HAM*), 266, 277
- Hormona(s), 116-117
 complejo receptor, 268
 defectos congénitos y, 133-134
 del crecimiento (*GH*), 109r
 estimulante del folículo (*FSH*), 34
 liberadora de gonadotropina (*GnRH*), 34
 luteinizante
HOX. Véase Genes de homeosecuencia
HOXA13, 172r
HOXB8, 1, 68
HPE. Véase Holoprosencefalia
HPF. Véase Hibridación por fluorescencia *in situ*
HSC. Véase Hiperplasia suprarrenal congénita
 Huesecillos, 346, 348, 351
 Hueso cigomático, 146, 280
 Hueso temporal, 146, 280, 281
- I**
- IAA. Véase Arco aórtico interrumpido
- ICSI. Véase Inyección de espermatozoides intracitoplásmico,
- Ictiosis, 363r
- IGF-I. Véase Factor de crecimiento insulínico tipo I
- IL.1 β . Véase Interleucina-1 β
- IMO. Véase Inhibidor de maduración de ovocitos (*IMO*)
- Implantación anormal, 54r-56r, 54f, 54f
- Implantación, 57
 anormal, 54r-56r
 útero y, 45-48, 46f, 47f
 Impronta (sello), 5, 12, 23r, 32, 56r
- Impronta genómica, 23r, 56r
- Inactivación del cromosoma X, 5, 10-12
- Inducción neural, regulación molecular de la, 71
- Inervación motora, 103
- Inervación sensorial, 103, 167, 167f
- Infecciones prenatales, 350r
- Infecciones virales, 129-131
- Infertilidad, 41r-42r, 48
- Inflamaciones aritenoides, 291
- Infundíbulo, 324
- Inhibidor de maduración de ovocitos (*IMO*), 26
- Inhibidores de la ECA. Véase inhibidores de la enzima convertidora de la angiotensina (*IECA*)
- Inhibidores de la enzima convertidora de angiotensina (*IECA*), 132
- Inhibidores selectivos de la recaptación de serotonina (*ISRS*), 66r, 132
- Insulina, 134
 secreción de, 238
- Integrinas, 7
- Interacciones epitelio-mesenquimatosas, 6, 6f, 12, 75, 227
- Interferidores endocrinos

- (disruptores), 133-134
 Interleucina-1 β (IL-1 β), 223
 interrupción del, 124, 124r
 Interzona, 164, 165
 Intestino
 atresias, 246r, 246f
 defectos de rotación del, 245r-246r
 estenosis, 246r, 246
 tubo, 94-104
 desarrollo, 226-227, 226f, 227f
 divisiones, 225-226, 225f
 Intestino anterior, 86, 205, 217, 225-226, 228-236, 249
 duodeno, 234-235
 esófago, 228
 estómago, 230-233
 hígado, 236
 vesícula biliar, 236
 Intestino medio, 86, 205, 217, 225-226, 239-242, 249
 herniación fisiológica, 240, 241f
 mesenterios de asas intestinales, 242
 retracción de las asas herniadas, 241-242
 rotación, 240-241, 241f
 Intestino posterior, 86, 205, 217, 225-226, 247, 249
 anomalías, 247r
 Intrones, 3, 5, 10
 Invaginación, 58, 68
 Inversión ventricular, 191r
 Inyección intracitoplasmática de espermatozoides (ICSI), 42r, 48, 134
 Iris, 353-355, 356f
 Islotes pancreáticos (de Langerhans), 238
 Isoinmunización, 115r
 Isotretinoína, 131, 350r
 IRS. *Véase* Inhibidores selectivos de la recaptación de serotonina
 Istmo rombencefálico, 306, 330f, 342
 Istmo, 329
 IUGR. *Véase* Restricción del crecimiento intrauterino
 IVE. *Véase* Fertilización *in vitro*
- J**
 JAGI, 198r
 Jalea (gelatina) de Wharton, 118
- L**
 L-transposición de las grandes arterias, 191r
 Labio hendido (leporino), 128f, 298r, 299f
 medial, 300r, 300f
 Labio leporino. *Véase* Labio hendido
 Labios mayores, 270, 272, 277
 Labios menores, 272, 277
 Labios rómbicos, 320
 Lactógeno placentario, 117
 Lámina terminal, 324, 326, 341
 Láminas dentales, 302
 Laminina, 7, 255
 Lanugo, 105, 364, 367
 Laringe, 220, 220f, 283
 Lateralidad, 62
 defectos, 63, 177r
 defectos congénitos asociados con, 65r-66r
 secuencias, 18r
 LBW. *Véase* Bajo peso al nacer (BPN)
 LCE. *Véase* Líquido cefalorraquídeo
 LCT. *Véase* longitud corona-talón
 Lengua, 291-292, 292f
 Ligamento(s)
 arterioso, 206r, 215
 falciforme, 228, 232-233, 236
 genital caudal, 272
 redondo del hígado (hepático), 210, 215, 217
 venoso, 210, 215, 217
 umbilicales mediales, 205, 214, 217
 LIM1, 69, 328
 Línea primitiva, 58, 62f, 68
 Líneas mamarias, 366
 Líquido amniótico, 118, 119r
 Líquido cerebroespinal (cefalorraquídeo)(LCE), 328, 341
 Litio, 132
 Lóbulos pulmonares ectópicos, 224r
 Longitud cefalocaudal (LCC), 88, 90t, 105, 106f, 137
 Longitud vértice-talón (CHL), 105
- M**
 Máculas acústicas, 346
 MAIS. *Véase* Síndrome de insensibilidad leve a los andrógenos
 Malformación de Arnold-Chiari, 316r
 Malformaciones, 127, 140, 316r
 congénitas, 126
 teratógenos asociados con, 130t
 Mandíbula, 146, 280
 Mano hendida, 172r
 Mandíbula, fisura, 298r
 Mapa de destino, 64, 64f
 Marcapasos, 201
 Martillo, 147, 280, 346-348, 347f
 Masa celular interna, 48, 56
 Meato auditivo externo, 285, 286, 304, 347f, 348, 351
 Mecanismo de esfínter, 212
 Médula
 espinal, 74, 310f, 341
 cambios de posición, 313-314, 314f
 capa de manto, 307-308
 capa marginal, 307-308
 capa neuroepitelial, 307-308
 células de cresta neural, 311
 células gliales, 311
 células nerviosas, 309-311
 diferenciación de nervios, regulación molecular de la, 314-315, 315f
 diferenciación histológica, 309-313
 mielinización, 313
 nervios de la columna vertebral, 311-313
 placas alares, 308
 placas basales, 308
 placas de techo, 308
 placas del suelo, 308
 sustancia blanca de la, 308
 sustancia gris de, 308
 oblonga (bulbo raquídeo), 317, 341
 ósea, 75, 263, 338, 341
 ovárica, 263
 suprarrenal, 75
 Megacolon congénito, 247r, 340r
 Meiosis, 18r
 cuerpos polares, 17, 17f
 entrecruzamiento, 16-17, 16f
 Mejillas, 295
 Melanocitos, 75, 367
 Membrana(s)
 basilar, 344
 de espermatozoides y, 40-41, 40f
 transporte, 36, 37f
 de la célula espermatocítica, 40-41, 40f
 fetales, 109-110
 en gemelos, 120, 121f, 122f
 iridopupilar, 355, 356f, 359r, 360f
 mesoteliales, 83
 orofaríngea, 58, 87, 178, 178f
 oronasal, 297
 pleuropericardiales, 101, 104
 serosas, 83, 96
 tectoria, 344
 timpánica, 285, 348
 vestibular, 344
 Meningoceles, 147r, 147f, 331r, 331f
 Meningoencefalocelos, 331r, 331f, 332r, 332f
 Meningohidroencefalocelos, 331r, 331f
 Mercurio, 135
 Mercurio orgánico, 135
 Meromelia, 131, 170r, 171f
 Mesencéfalo. *Véase* Cerebro medio (mesencéfalo)
 Mesénquima, 75, 143
 Mesenterio(s), 227-228
 dorsal, 96, 227, 228f
 de esófago, 104
 derivados, 232f
 intestino medio, 239-242
 páncreas, 238-239
 urogenital, 272
 ventral, 96, 104, 227, 228f, 236
 Mesenterio ventral
 anomalías de, 243r
 asas intestinales, 242
 Mesenterios, 227-228, 272. *Véase*

- también* Mesenterio dorsal,
 Mesocardio dorsal, 177, 216
 Mesodermo, 69-70, 75. *Véase*
también Mesodermo intermedio,
 Mesodermo de placas laterales,
 Mesodermo paraxial
 de las placas laterales, 64, 79, 92,
 96, 103
 capa germinal mesodérmica y,
 83, 83f
 capa parietal del, 159
 esqueleto axial y, 143
 formación de la cabeza y, 278
 de placas laterales, Mesodermo
 paraxial
 embrionario, 58
 metanéfrico, 251, 252f
 músculos y, 161
 extraembrionario, 51-52, 57
 intermedio, 64, 79, 82-83, 92, 96
 paraxial, 64, 78-79, 79f, 92, 96, 278
 diferenciación de somitas, 81-82
 esqueleto axial y, 143
 formación de somitas, 80-81
 músculo esquelético y, 156
 Mesoduodeno, 227
 Mesogastrio dorsal, 227, 230, 231, 231f
 Mesogastrio ventral, 230
 Mesonefros, 250-251, 251f, 252f, 276
 Metales pesados, 135
 Metanefros (riñón permanente), 250,
 251f, 276
 mesodermo, 251, 252f
 Metencéfalo. *Véanse también* métodos
 específicos orales, 134
 Métodos anticonceptivos de barrera,
 41r
 Métodos anticonceptivos hormonales,
 41r
 Métodos anticonceptivos, 41r. *Véase*
también métodos específicos
 orales, 134
 Micofenolato de Mofetilo (MMF), 132
 Microarreglos, 24r, 33
 Microcefalia, 152r, 152f, 333r, 333f
 Microdeleciones, 23r, 32
 Micromelia, 170r
 Micropene, 272r
 Microtúbulos, 15
 Mielencéfalo, 306, 317-320, 318r, 341
 Mielina, 313
 Mielinización, 313, 313f
 Miembros
 crecimiento y desarrollo, 163-165,
 163f
 regulación molecular de, 168-
 170, 168f, 169f
 defectos, 170r-173r
 innervación, 167, 167f
 musculatura, 156, 159-161, 166-170,
 166f
 transversales, defectos de, 173
 Mioblastos, 159
 Miocardina, 160
 Miocardio, 179
 Miometrio, 45, 266
 Miotoma, 82, 92, 158f
 innervación, 156
 Mitosis, 15-16, 15f
 MMF. *Véase* Micofenolato de mofetilo
 Modelo de cartilago hialino, 143, 164,
 165f
 Modificaciones postraduccionales,
 5, 12
 Mola hidatiforme, 56r
 Molécula patched (Ptc), 8, 13
 Monosomías, 32
 Mórula, 43, 48
 Mosaicismo, 18r, 120
 Mosaicismo de eritrocitos, 120
 MRFs. *Véase* Factores reguladores
 miogénicos
 MRTF. *Véase* Factores de transcripción
 relacionados con miocardina
 Muerte celular, 163, 164f, 187
 Muestreo de vellosidades coriónicas,
 112, 112f, 113f, 136, 138-139, 140
 Músculo(s)
 cardiaco, 156, 160, 162
 del esfínter pupilar, 332
 esternocleidomastoideo, 288r
 liso, 156, 160, 162
 craneofaciales, 160t
 del esqueleto
 estriados, 156, 157f
 tendones y, 159
 papilares, 190
 Mutación(es)
 de genes, 17r, 23r-25r
 dominante, 24r, 32
 erizo sónico. *Véase* SHH (Sonic
 hedgehog)
 factor de transcripción, 331r
 recesiva, 24r, 32
 génica única (puntual), 24r, 32
 monogénicas, 23
 SHH (Sonic Hedgehog), 330r
 Muy bajo peso al nacer, 125
- N**
 Nariz, 295-296
 Neopalio, 326
 Nervio
abducens. *Véase* motor ocular
 externo
 accesorio (nervio espinal), 319
 accesorio. *Véase* Nervio accesorio
 (nervio espinal)
 facial, 281, 292
 glosofaríngeo, 283, 291, 319, 338
 hipogloso, 292, 317
 óptico, 357, 357f
 radial, 167
 trigémino, 281
 ulnar, 167
 vago, 220, 319, 338
 rama laríngea del, 284
 Nervios
abducens (motor ocular externo), 318
 craneales, 280, 334, 334f, 335t
 fibras del nervio auditivo, 344
 ganglios de, 336t
 de la columna vertebral, 311-313
 raíz dorsal de los, 314
 raíz motora ventral de los, 311,
 312f
 raíz sensorial dorsal de, 311
 raíz ventral de los, 314
 frénicos, 101, 103
 laríngeos, 204-205, 220, 291
 laríngeos recurrentes, 204-205
 Nervios oculomotores, 318, 338
 Nervios trocleares, 318
 Neuroblastos, 308-309, 311, 311f
 Neurocráneo, 143, 145f, 155
 cartilaginoso, 146
 membranoso, 145
 Neuroectodermo, 71
 Neuroepitelio, 308
 Neurómeros, 80
 Neuronas, 309-311, 313f
 entéricas, 75
 motoras, 341
 sensoriales, 341
 Neuroporo craneal anterior, 71-72, 306
 Neuroporos caudales. *Véase*
 Neuroporos posteriores
 Neuroporos craneales. *Véase*
 Neuroporos anteriores (craneales)
 Neuroporos posteriores (caudales),
 72-73, 308
 Neurotransmisor serotonina, 63, 66r
 Neurulación, 71-74, 73f, 74f, 75f, 95
 Nodal, 61, 69
 expresión, 62-63
 Nodo primitivo, 68, 306
 Nodo senoatrial (sinoauricular), 201
 Nodo y haz atrioventricular (haz de
 His), 201
 Noggin, 62, 69, 71, 82
 Noradrenalina, 8, 12, 342
 Notch, 80, 198r
 vía, 6, 10, 12f, 85
 Notocorda
 formación, 58-59, 61f
 placa, 58, 69
 Núcleo caudado, 325
 Núcleo de relevo sensorial, 319
 Núcleo dentado, 321
 Núcleo lentiforme, 325
 Nudo del esmalte, 302, 304
 Nudos falsos, 119r
 Nudos sincitiales, 110

O

Obesidad, 135
 Odontoblastos, 302, 305
 Oído
 anomalías, 351r
 externo, 348
 interno, 343-346
 medio, 346-348
 Oído externo, 348, 349f
 anomalías, 349r-351r, 350f
 Oído interno, 343-346, 343f, 351
 Oído medio, 346-348, 351
 cavidad, 285, 304
 Ojo
 anomalías, 359r-360r
 córnea, 355
 coroides, 355
 cristalino, 355
 cuerpo ciliar, 354-355
 cuerpo vítreo, 355-357
 cúpula óptica, 352
 desarrollo, regulación molecular del, 357-358, 358f, 359f
 esclerótica, 355
 iris, 354-355
 nervio óptico, 357
 retina, 354-355
 vesícula del cristalino, 352-354
 Oligohidramnios, 119, 125
 Omento menor, 227, 232-233, 234f, 236
 Onfalocelo, 99r, 99f, 243r, 244f
 Opioides, 132
 Órgano de Corti, 343-344, 345f, 351
 Organogénesis, 5-6, 91r. *Véase también*
 Periodo embrionario
 Órganos retroperitoneales, 227
 Orificio laríngeo, 218, 291
 Orificio senoatrial (sinoauricular), 183
 Osificación endocondral, 184, 185f, 193r, 216
 centros, 165
 desarrollo de los miembros y, 165, 166f, 174
 Osificación, 105, 154r. *Véase también* Osificación
 endocondral, Osificación
 intramembranosa
 Osificación intramembranosa, 143, 144f, 145, 155
 Osteoblastos, 143
 Osteogénesis imperfecta, 172r, 172f
 Ostium primum, 187, 216
 defecto, 194r
 Ostium secundum, 187, 191r, 192f, 216
 Ovario, 263-264, 264f
 descenso, 276
 Ovocito, 15
 definitivo, 40
 formación, 19r
 maduración, 25-29, 26f, 28f

membrana celular, 48
 Ovogénesis, 25-29, 33
 Ovogonia, 25, 26f, 33
 Ovulación, 34-36, 37f, 47
 Oxidación, 132

P

PADE. *Véase* píldoras anticonceptivas
 de emergencia
 Paladar
 hendido, 298r
 primario, 300r
 secundario, 297, 297f, 298f
 Paladar hendido, 298r, 300r
 Paladar primario, hendidura del, 298r
 Paladar secundario, 297, 297f, 298f,
 hendidura, 298r
 Paleopalio, 326
 Páncreas, 93, 237f, 298-239
 anomalías, 293r, 239f
 desarrollo, regulación molecular
 del, 239
 Páncreas anular, 239b, 239f
 Paradídimo, 266
 Pared corporal
 defectos, 243r
 ventral, 86, 96, 97r-99r, 103
 Pared corporal ventral, 96
 defectos, 86, 97r-99r, 103
 Parénquima, 88, 93, 226, 236
 Parte óptica de la retina, 354, 354f
 Parto, 108, 120
 Parto posmaduro, 108
 Parto prematuro, 108, 124r, 350r
 Parto pretérmino, 109r, 124r
 Pastillas anticonceptivas (píldoras de
 control natal), 134
Patched, 8, 13
 PAX2, 357, 359r
 PAX3, 82, 363r
 PAX6, 239, 357, 360r
 PCP. *Véase* Polaridad de células
 planares (Polaridad celular planar)
Pectus carinatum, 155r
Pectus excavatum, 155r
 PEG. *Véase* Pequeño para edad
 gestacional
 Pelo, 364, 364f, 367
 anomalías de la distribución, 365r
 Pelvis renal, 251, 253, 253f, 276
 Pene
 bífido, 272r
 defectos (anomalías) del, 271-272r
 doble, 272r
 epispadias, 271r, 272r
 micropene, 272r
 Pentalogía de Cantrell, 97r
 Pequeño para la edad gestacional
 (PEG), 109r
 Pericardio, 101, 179
 Perimetrio, 45, 266
 Periodo embrionario, 71-94
 cambios principales, 93t
 capa germinal ectodérmica, 71-77
 capa germinal endodérmica, 86-88
 capa germinal mesodérmica, 79-85
 Periodo fetal, 105, 105t, 125
 Peritoneo, 104
 capas dobles del, 96
 Pezón, 366
 invertido, 366r
 Piamadre, 320
 Pie hendido, 171f, 172r
 Pie pedicular (peduncular), 322, 322f
 Pie hendido o zambo, 128f, 171f, 172r
 Pie zambo (hendido, dismórfico), 127,
 128f, 171f, 172r
 Piebaldismo, 363r
 Piel, 362f
 dermis, 362-364
 epidermis, 362
 queratinización de la, 363r
 "Píldora" para varones, 41r
 Píldoras anticonceptivas de emergencia
 (ECP), 41r
 Placa(s)
 coriónica, 52, 68, 112
 alares, 308, 319t, 323, 341
 basales, 308, 319t, 341
 decidual, 68, 112
 de las manos, 163
 de los pies, 163
 del piso, 308, 341
 neural, 71, 306, 306f
 precordial, 58
 Placenta, 43, 109-110, 114f, 125
 a término, 113, 115f
 barrera, 117r
 cambios al final del embarazo en
 la, 118
 circulación de la, 113-115
 estructura de la, 112-117, 113f
 expulsión de la, 120
 función de la, 116-117
 intercambio de gases, 116
 intercambio de nutrientes y
 electrolitos, 116
 previa, 54r
 producción de hormonas, 116-117
 superficie fetal, 112, 113
 superficie materna, 112, 113
 transmisión de anticuerpos
 maternos, 116
 Placenta previa, 54r
 Placodas ectodérmicas, 27, 334
 Placodas nasales (olfativas), 281f, 292,
 294f, 334
 Placodas óticas, 76, 334, 343
 Plagiocefalia, 148r
 Plexo braquial, 88
 Pliegues anales, 270
 Pliegues neurales, 71, 306, 306f, 341
 Pliegues uretrales, 270, 277
 Plomo, 135

- PMD. Véase Protrusión dorsal mesenquimal
- PMF2. Véase Proteína 2 morfogenética ósea (BMP2)
- PMH. Véase Proteína morfogenética ósea (BMP)
- PMH4. Véase Proteína 4 morfogenética ósea (BMP4)
- PMH7. Véase Proteína 7 morfogenética ósea (BMP7).
- Polaridad celular planar (PCP), 9-10, 13
- Polidactilia, 172r, 171f
- Polihidramnios, 119, 230r, 332r
- Polimastia, 366r, 367
- Polimorfismos, 24r-25r
- Polispermia, 40
- Politelia, 366r, 366f, 367
- Posición fetal, 96
- Posición retroperitoneal, 232, 235
- Preeclampsia, 111r
- Premaxilar, 280
- Primer tabique (*septum primum*), 216
- Proceso espinoso, 152
- Proceso mandibular, 146, 280
- Proceso maxilar, 146, 280
- Proceso uncinado, 238
- Proceso vaginal, 275
- Proctodeo, 87, 247
- Progesterona, 36, 116
- Prominencias faciales, 292
- Prominencias frontonasales, 280, 281f, 292, 294f, 304-305
- Prominencias mandibulares, 280, 281f, 291, 294f, 304
- Prominencias maxilares, 280, 281f, 282, 294f, 304
- Prominencias nasales, 280, 295, 305
- Pronefros, 250, 250f, 251f, 276
- Pronúcleo, 48
- Próstata, 259f
- Prosencéfalo. Véase Cerebro anterior
- Proteína *DISHEVELLED*, 10, 11f, 13
- Proteína morfogenética ósea (BMP)8, 215, 237, 304
- Proteína morfogenética ósea (BMP)2 (BMP2), 182
- Proteína morfogenética ósea (BMP)7 (BMP7), 253, 330
- Proteína morfogenética ósea (BMP)4 (BMP4), 69, 71, 82, 93, 182
- desarrollo del cerebro y, 330
- ejes corporales y, 61-62, 62f
- Proteínas de conexión, 7
- Proteínas erizo, 7-8, 12. Véase también SHH (*sonic hedgehog* o erizo sónico)
- Proteínas hedgehog (SHH). Véase SHH (*sonic hedgehog* o erizo sónico)
- Proteínas WNT, 80, 82, 92-93, 182, 215, 304
- Proteoglicanos, 7
- Protuberancia mesenquimatosa dorsal (PMD), 187, 188f, 188r, 216
- Protuberancias escrotales, 270-271
- Protuberancias genitales, 270, 272
- Protuberancias (prominencias) aritenoides, 291
- Puente, 320, 342
- Pulmones, 220-222, 221f
- formación de la yema, 218-218f, 219f, 223
- maduración, 222-223, 222f, 223t
- quistes congénitos de los, 224r
- Q**
- Queratinización de la piel, 363r
- Quiasma, 16
- Quiasma óptico, 328
- Quinasa, 6, 12
- Quiste(s)
- cervical lateral, 288r, 289f
- de Gartner, 268
- tirogloso, 293, 293f, 294f
- uracal, 260r, 260f
- vitelino, 245r
- exocelómicos, 52
- R**
- Radiación, 131
- Radiación ionizante, 131
- Radio, ausencia o deficiencia congénita de, 173r
- RAGM. Véase Región aorta-gónada-mesonefros
- Ramas ampulares, 346
- Ramas primarias, 159, 161, 312
- Ramas primarias dorsales, 159, 161, 312
- Ramas primarias ventrales, 159, 161, 312, 337
- Ramos primarios. Véase Ramas primarias
- Rampa timpánica, 344, 345f
- Rampa vestibular, 344, 345f
- Raquitismo, 304r
- Rayos, 91r
- Reacción en cadena de la polimerasa, 45r
- Reborde bulboventricular, 189
- Reborde ectodérmico apical. Véase Cresta ectodérmica apical (CEA)
- Rebordes conotruncales. Véase Crestas troncoconales
- Rebordes troncales, 195
- Receptores de carbohidratos, 44
- Receptores de cinasa de tirosina, 253, 340r
- transmembrana, 148r
- Receptores de efrinas, 85
- Receptores del factor de crecimiento de fibroblastos (FGFR) 8, 148r
- Receptores del factor de crecimiento fibroblástico. Véase Receptores del factor de crecimiento de fibroblastos (FGFR)
- Receso tubotimpánico, 284, 347f
- Red testicular, 262, 263f
- Región aorta-gónada-mesonefros, 83
- Región faríngea, defectos congénitos relacionados con la, 288r-291r
- Regiones atrioventriculares, 184
- Regulación y señalización molecular, 3-13
- inducción y formación de órganos, 5-6
- reguladores de la expresión de genes, 5
- señalización celular, 6-8
- transcripción de genes, 3-5
- vías principales de señalización del desarrollo, 8-10
- Reloj de segmentación, 80
- Resegmentación, 153
- Restricción del crecimiento intrauterino (IUGR), 109r
- Retina, 353-355, 354f
- Retinoides, 136r, 328
- Retorno venoso pulmonar total anómalo (RVPTA), 189r, 216
- Retraso mental (déficit cognitivo, discapacidad intelectual), 300r, 333r
- alcohol y, 133
- Reunis*. Véase Conducto de Hensen
- Revestimiento endodérmico epitelial, 284
- RFCF (FGFR). Véase Receptores del factor de crecimiento de fibroblastos
- Riñón
- ascenso del, 257
- desarrollo, regulación molecular de, 253-255, 254f
- displásico multiquístico, 255r
- en herradura, 257r, 258f, 276
- función, 257
- localización anormal, 257r, 258f
- pélvico, 257r, 276
- permanente. Véase Metanefros
- posición, 257
- sistemas, 250-251
- Rombencéfalo, 306, 318f, 341
- cerebelo, 320-321
- metencéfalo, 320
- mielencéfalo, 317-320
- Rombómeros, 304, 328
- rotación, 230, 230f
- RPM. Véase ruptura prematura de membranas
- Rubeola (sarampión alemán), 129, 191r
- Ruptura prematura de membranas (RPM), 119r
- RVPTA. Véase Retorno venoso pulmonar total anómalo

- S**
- Saco lagrimal, 295
- Saco vitelino
conducto, 86, 96, 103
primitivo, 51, 57
secundario, 52, 53f
- Sacos linfáticos, 215
- Sáculo, 343-344, 351
- SAF. *Véase* Síndrome de alcohol fetal
- Sarampión alemán. *Véase* Rubeola
- SCIE. *Véase* Síndrome de insensibilidad completa a los andrógenos (SICA)
- SCIH. *Véase* Síndrome de corazón izquierdo hipoplásico
- SDCDH. *Véase* Síndrome de corazón derecho hipoplásico
- SDR. *Véase* Síndrome de dificultad respiratoria
- Sello (impronta), 5, 12, 23r, 32, 56r
- Secuencia
de DiGeorge, 199r
de exoma, 24r-25r, 33
de Klipper-Feil, 153r
de Potter, 255r
de Robin, 290r-291r, 290f
Poland, 160r, 161f
- Segmento intermaxilar, 296-297, 297f
- Segmentos cervicales tres a cinco, 101-102
componentes musculares provenientes de, 104
- Segundo tabique (*septum secundum*), 187, 216
- Seno cervical, 286
- Seno coronario, 183-184
- Seno pericárdico transverso, 179
- Seno urogenital, 247, 257, 259f, 264, 276
parte fálica del, 258
parte pélvica del, 258
- Seno venoso, 183-184, 184f, 216
- Senos paranasales, 301, 305
- Señales de cinasa de tirosina, 85
- Señales parácrinas, 6, 12
factores, 7-8
moléculas, 8
- Señales yuxtacrinas, 6-7, 12
- Señalización celular
factores parácrinos de señalización, 7-8
vías de transcripción de señales, 6-7
vías de transducción de señales, 6-7
- Septos atriales (interauriculares), 184, 186f
formación de los, 192f, 216
- Serotonina, 8, 12, 63
- Sertralina (Zoloft). *Véase* Inhibidores selectivos de la recaptación de serotonina (ISRS)
- Sexuales, cromosomas, 15
- SHH (sonic hedgehog o erizo sónico), 13, 82, 92, 169, 174, 330f
desarrollo de los dientes y, 304
desarrollo de los ojos y, 357
desarrollo del páncreas, 239
desarrollo del tubo digestivo, 227
mutaciones, 330r
vías de señalización, 8-9, 9f
- SIA. *Véase* Síndrome de insensibilidad a los andrógenos
- Siete-Dehidrocolesterol reductasa. *Véase* 7-Dehidrocolesterol reductasa, 331r
- Sinapsis, 126
- Sincitiotrofoblasto, 49, 50f, 56
- Sindactilia, 170r, 171f
- Sindecán, 225
- Síndrome craneofrontonasal, 148r
de Alagille, 10, 198r
de alcohol fetal (FAS), 133, 133f
de Angelman, 23r, 23f, 32
de Bardet-Biedl, 255, 256r
de coloboma renal, 359r
de corazón derecho hipoplásico (SCDH), 191r, 192f
de corazón izquierdo hipoplásico (SCIH), 191r, 192f
de deleción 22q11.2, 291r
de Denys-Drash, 255r
de dificultad respiratoria (SDR), 224, 222r
de Down, 19r-20r, 20f
de Holt-Oram, 172r, 191r
de insensibilidad a los andrógenos (SIA), 273r
de insensibilidad completa a andrógenos (SICA), 273R
de insensibilidad leve a los andrógenos (MAIS o SIPA), 273r
de Kartagener, 66r
de Kleeblattschädel, 148r
de Klinefelter, 21r, 273r-274r
de Marfan, 172r
de Meckel-Gruber, 256r
de Miller-Dieker, 23r
de Mittelschmerz, 36r
de Prader-Willi, 23r, 24f, 32
de *prune belly*, 160r-161r, 161f
de Saethre-Chotzen, 148r
de Smith-Lemli-Opitz, 331r
de transfusión de gemelos, 123r, 123f
de Treacher Collins, 289r
de Turner, 21r-22r, 22f, 274r
de Van der Woude, 298r-300r
de Waardenburg (SW), 363r
de X frágil, 23r
de X triple, 22r
del maullido del gato (*cri-du-chat*), 23r
mano-pie-genital, 172r
WAGR, 255r
- Síndromes corazón-mano, 191r
- Síndromes de hidantoína fetal, 132
- Sinoftalmia, 360r, 360f
- Sinusoides, 51, 208
- Sinplodactilia, 172r
- Sinus venarum*, 184, 189
- Sinusoides hepáticos, 208
- SIPA. *Véase* Síndrome de insensibilidad leve a los andrógenos (MAIS o SIPA)
- Sirenomelia, 65r, 65f
- Sistema arterial
arcos aórticos, 202-205
defectos del, 206r-207r
- Sistema cardiovascular
circulación, 212-215
defectos cardiacos, 198r-200r
desarrollo del seno venoso, 183-184
desarrollo vascular, 202-211
establecimiento y configuración del campo primario del corazón, 175-176
formación de tabiques (septos) cardiacos, 184-197
formación del asa cardiaca, 179-181
formación y posición del tubo cardiaco, 177-179
regulación molecular del desarrollo cardiaco, 182-183
sistema de conducción del corazón y, 201
sistema venoso, 208-211
- Sistema colector, 251-253, 253f, 276
- Sistema digestivo
divisiones del tubo digestivo, 225-226
inducción hepática, 236, 237
intestino anterior, 228-236
intestino posterior, 239-242
- Sistema excretor, 253, 254f
- Sistema gastrointestinal, 93
- Sistema genital, 261-276
conductos genitales, 264-268
descenso de los ovarios, 276
descenso de los testículos, 272-275
genitales externos, 270-272
gónadas, 261-264
vagina, 268
- Sistema linfático, 215, 217
- Sistema muscular
configuración de los músculos, 159
desarrollo, regulación muscular del, 159
inervación del músculo esquelético axial, 157-159
musculatura de los miembros, 159-160
musculatura estriada del esqueleto, 156-157
músculo cardiaco, 159
músculo liso, 160
músculo y tendones del esqueleto, 159
- Sistema nervioso autónomo (SNA), 342

- glándula suprarrenal (adrenal), 338, 340
 parasimpático, 338, 339f
 simpático, 334, 338, 337f
- Sistema nervioso central (SNC), 306-342
 cerebro, 317-328
 médula espinal, 307-315
 nervios craneales, 334
 sistema nervioso autónomo, 334-340
- Sistema nervioso parasimpático, 338, 339f, 342
- Sistema nervioso simpático, 334-338, 336f, 337f, 342
- Sistema respiratorio 223-224
 bronquios, 220-221
 formación del divertículo respiratorio (esbozos de los pulmones), 218, 218f, 219f
 laringe, 220
 maduración de los pulmones, 222-223
 pulmones, 220-221
 tráquea, 220-221
- Sistema tegumentario
 glándulas mamarias, 365-366
 glándulas sudoríparas, 365
 pelo, 364
 piel, 362-364
 uñas de dedos y de pies, 365
- Sistema urinario, 250-260
 vejiga, 257-260
 sistema recolector, 251-253
 sistema excretorio, 253
 riñón
 desarrollo del, 253-255
 función del, 257
 posición del, 257
 sistemas, 250-251
 uretra, 257-260
- Sistema urogenital, 93
 sistema genital, 261-276
 sistema urinario, 250-260
- Sistema vascular, 93, 205
- Sistema venoso, 208-211, 209f, 217
 defectos del, 211r
- Sitios frágiles (lugares), 23r
- Situs ambiguous*, 66r, 69
- Situs inversus*, 65r, 69, 181r
- SNA. Véase Sistema nervioso autónomo
- SNC. Véase Sistema nervioso central
- Somatomamotropina, 117
- Somatopleura, 96
- Somitas, 92
 componentes musculares de, 104
 desarrollo de las, 143, 143f
 diferenciación, 81-82, 81f
 regulación molecular de la, 82, 82f
 edad del embrión y, 80, 80t
 formación, regulación molecular de, 80-81, 81f
 músculo esquelético, 80, 143
- Somitas occipitales, 291-292
- Somitómeros, 80, 143
 músculo esquelético, 156, 158f
- Suplemento de folato, 136r
- Surco
 bulboventricular, 179
 limitante, 308
 terminal, 291
 uretral, 270
- Surcos
 neurales, 71, 307f
- Surfactante, 222, 224r
- Suturas, 145
- SW. Véase Síndrome de Waardenburg
- T**
- Tabaquismo, 133
- Tabique aortopulmonar, 195, 216
 espurio (*septum spurium*), 183
 interventricular muscular, 197
 interventricular, 197, 216
 nasal, 297
 (septo) del cono, 197
 transverso, 96, 100, 100f, 104, 227, 236
 traqueoesofágico, 218, 223, 228, 229r
 urorrectal, 247, 257, 276
- Tabiques (septos) cardíacos, 185f
 formación, 184-197, 216
 en bulbo, 216
 en canal atrioventricular, 189, 189f
 en ventrículo común, 187
 en ventrículos, 197, 216
 tronco arterioso y cono del corazón, 195-197
- Tálamo, 323, 341
- Talidomida, 128, 129f, 131
 defectos de los miembros, 170r
 defectos del corazón, 191r
- Tallo de conexión, 52, 68, 103, 117
- Tallo vitelino (onfalomesentérico), 117, 225, 239
- TBX4*, 168, 218
- TBX5*, 172r, 182, 191r
 desarrollo de miembros y, 168
- TDNRA. Véase Trastornos del neurodesarrollo relacionados con el alcohol
- TEA. Trastornos del espectro del autista
- TEAF. Véase Trastorno de espectro de alcohol fetal
- Teca folicular, 27
- Técnicas de bandeado de alta resolución de metafase, 24r, 33
- Técnicas de reproducción asistida (TRA), 42r, 48
- Tejido
 conectivo, 161
 células, 236
 pancreático accesorio, 239r
 tímico ectópico, 288r
 tiroideo aberrante (ectópico), 293r
- Tela coroidea, 320
- Telencéfalo, 306, 322, 325
 comisuras, 326-328
 desarrollo de la corteza, 326
 hemisferios cerebrales, 324-326
 líquido cerebroespinal, 328
- Temperatura basal, 36r
- Teratogénesis, 65r, 135
- Teratógenos, 182
 dosis y duración de la exposición, 129
 malformaciones y, 130t
- Teratología, 126
 de Fallot, 198r, 199f
 principios de la, 128-129
- Teratoma orofaríngeo, 15, 15f
- Teratoma sacrococcigeo, 65r, 66f
- Teratomas
 células germinales primordiales y, 14r, 14f
 sacrococcigeos, 65r, 66f
- Testículo, 262-264, 263f
 descendente, 272-275, 274f, 275f
 hidrocele de, 275r, 276f
- Testosterona, 262, 267, 277
 complejos receptores de, 268
- Tetraciclina, 304r
- Tetralogía de Fallot, 187
- Tiempo de parto, 108
- Timo, 285, 285f, 304
- Timpano, 285, 286, 348
- Tinción Giemsa, 24r
- Tiroides, 93, 220, 283
 anomalías, 293r
 glándula (tiroidea), 293, 293f, 304
- Tiroxina, 292
- Topamax (topimarato), 132
- Toxoplasmosis, 131
- TRA. Véase Técnicas de reproducción asistida
- Trabajo de parto, 120
- Tracto respiratorio, 93
- Transcripción de genes
 caja TATA (*box TATA*), 4, 4f
 codón de terminación de traducción, 3
 factores, 4, 4f,
 metilación de ADN y, 5
 sitio de iniciación, 3
 sitio de iniciación de traducción, 3
- Transferencia nuclear somática, 45r
- Transfusión fetal, 139
- Tráquea, 218, 220-221, 221f
- Translucencia nucal, 137, 140
- Transposición de los grandes vasos, 199r, 200f
- Traslocaciones, 18r, 19f
- Trastorno de espectro de alcohol fetal (FASD), 133

- Trastornos
de la pigmentación, 364r
del desarrollo sexual, 273r-274r
del espectro autista (TEA), 191r, 217r
del neurodesarrollo relacionados con el alcohol
- Treacle, 289r
- Trimetadiona, 132
- Trisomía, 32
13, 21r, 21f
18, 20r-21r
21, 19r-20r, 20f
- Triyodotironina, 291
- Trofoblasto, 43, 56
cambios en, 109-110, 110f, 111f
desarrollo, 67-68, 67f, 68f
- Tronco arterioso, 179, 180f, 197f
común, 187
formación de tabique (septo) en, 195-197
persistente (común), 198
- Tronco arterioso persistente (común), 198r, 199f
- Tronco pulmonar, 202
- Tuba uterina, 39, 266, 277
- Tubérculo de seno, 264
- Tubérculo genital, 270, 277
- Tubo auditivo (conducto auditivo), 93, 285, 304, 346, 331
- Tubo cardiaco, 177-179, 178f
- Tubo en forma de herradura, 176
- Tubo neural, 71, 306, 308f, 310f, 341
- Túbulo(s)
contorneado, 253
colectores, 253, 253f
eferentes, 263
epigenitales, 266
paragenitales, 266
seminíferos, 29, 263
- Tumor de Wilms, 255r
- Tumores
asociados con la gastrulación, 65r-66r
de Wilms, 255r
renales, 255r-256r
- Tumores renales, 255r-256r
- Túnica albugínea, 262, 63f
- Túnica vaginal, 275, 275f
- U**
- Último periodo menstrual normal (LNMP), 105, 125
- Ultrasonido, 108, 136-137, 136f, 137f, 138f, 140
- Unidades excretoras, 255, 576
- Unión atrioventricular (auriculoventricular), 179
- Uniones GAP, 7, 64
- Uñas, 365
- Uñas de los pies, 365
- UPMN. *Véase* Último periodo menstrual normal
- Uraco, 257-258
fístula, 260r, 260f
seno, 260r, 260f
- Uréter, 253, 259f, 276
duplicación del, 256r, 256f
- Uretra, 257-260
parte membranosa de la, 258, 276
parte prostática de la, 258, 276
- Uretra peniana (peneana), 270
- Útero, 268f, 277
bicorne, 269r
defectos, 269r, 269f
duplicaciones, 269r
implantación y, 45-48, 46f, 47f
ligamento ancho del, 266
- Utrículo, 343, 346, 351
- V**
- VACTERL, asociación. *Véase* Asociación VACTERL (anomalías vertebrales, atresia anal, defectos cardiacos, fístula traqueoesofágica, atresia esofágica, anomalías renales, defectos de miembros)
- Vagina, 266, 268f
defectos, 269r, 260f
fondos, 268
placa, 268
porciones superiores de la, 277
posición inferior de la, 277
- Vaina de neurilema, 313
- Válvula(s)
atrioventriculares, 184-185, 189-190, 190f
bicúspide, 190
mitral, 190
semilunares, 197, 197f, 198f
tricúspide, 190
venosas, 183, 184f
- Vasculogénesis, 83, 202
- VEGF. *Véase* Factor de crecimiento endotelial vascular
- Vejiga, 257-260, 276
defectos, 260r
extrofia, 98f, 99r, 261f
- Vejiga urinaria, 93, 257, 259f
- Vellosidad(es)
de anclaje, 68
coriónicas, 112, 112f, 113f, 136, 138-139, 140
libres (terminales), 68, 110
placentaria definitiva, 67-68
primarias, 52, 53f, 56, 67, 67f, 70
secundaria, 67, 67f
terciaria, 67-68, 67f, 68f
terminales. *Véase* Vellosidades libres troncales (de anclaje), 68
- Vena
ácigos, 211
hemiácigos, 211
mesentérica superior, 210
onfalomesentérica, 183, 208
pulmonar, 187-189, 216
vitelina, 182, 208-210, 209f
- Vena cava inferior
ausencia de, 211r, 212f
doble, 211r, 212f
segmento hepatocardiaco de la, 208
segmento renal de la, 211
válvula de, 184
- Vena cava superior, 211
doble, 211r, 212f
izquierda, 211r, 212f
- Venas cardinales, 210-211
- Venas sacrocardinales, 210, 211
- Venas subcardinales, 210
- anastomosis entre, 211
- Venas umbilicales, 183, 208, 209f, 210
cierre del, 215
- Ventrículo derecho primitivo, 181, 181f
- Ventrículo izquierdo primitivo, 181, 181f
- Vérnix caseosa, 108, 364
- Vértebra hendida, 154r
- Vértabras, 152-153, 152f
defectos, 153r-154r
- Vesícula biliar, 236
anomalías, 238r
duplicación de la, 238r, 238f
- Vesícula ótica (otocisto), 343
- Vesícula telencefálica, 330r
- Vesículas cerebrales, 74, 308f, 309f
primarias, 306
secundarias, 306
- Vesículas ópticas, 361
- Vesículas óticas, 77, 343, 344f, 351
- Vía WNT, 7-8, 10, 12, 13
- Vías de transducción de señales, 6-7, 7f, 12
- Virus de la varicela, 129
- Virus del herpes simple, 129
- Viscerocráneo, 143, 146-147, 155
- Vitamina A, 131
- Vólvulo, 243r
- W**
- Warfarina 132
- WNT1, 329
- WNT3a, 71, 81
- WNT4, 277
- Y**
- Yema cecal, 242
- Yunque, 147, 280, 346, 347f
- Z**
- ZIC3, 66r, 70
- Zona de actividad polarizante (ZAP), 169, 169f, 174
- Zona indiferenciada, 169, 174
- Zona pelúcida, 27, 40, 48

This page intentionally left blank.

This page intentionally left blank.

Langman

Embriología médica

13.ª edición

T.W. Sadler, PhD

Desde sus primeras ediciones, **Embriología médica de Langman** se ha convertido en un referente clásico para el aprendizaje y la enseñanza del desarrollo embrionario humano. Su contenido se ha distinguido por ofrecer un texto sucinto que incorpora ideas y conceptos fundamentales y se acompaña por excelentes diagramas e ilustraciones con amplia relevancia clínica.

La decimotercera edición conserva las características que le han distinguido: resúmenes concisos al inicio de cada capítulo, autoevaluación, recuadros de correlación clínica y un estilo de escritura claro y preciso.

Características de esta edición:

- ▶ Más de 400 ilustraciones: figuras de línea a todo color, micrográficas por barrido electrónico e imágenes de relevancia clínica
- ▶ Se han agregado y renovado más de 100 ilustraciones e imágenes clínicas sobre las etapas tempranas del desarrollo embrionario
- ▶ Actualización y ampliación del capítulo sobre el desarrollo del sistema cardiovascular
- ▶ A lo largo del texto se destacan principios de biología molecular a modo de correlación con otras áreas de conocimiento
- ▶ Problemas de autoevaluación con respuestas al final del contenido
- ▶ Expansión del glosario con términos y conceptos importantes

thePoint

Recursos en línea para estudiantes:

- Banco interactivo de preguntas
- Simbryo 2.0
- 25 imágenes exclusivas
- Capítulo adicional sobre Desarrollo embrionario del sistema endocrino
- Capítulo adicional sobre Introducción a la medicina de la reproducción humana

Recursos en línea para profesores:

- Recursos para estudiantes
- Diapositivas y notas para clase ¡en Español!



Wolters Kluwer

ISBN 9788416353484



9 788416 353484